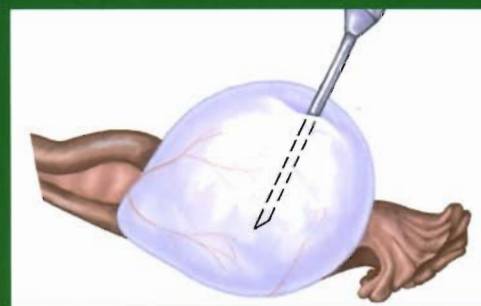
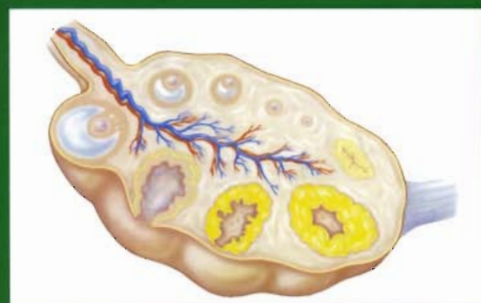
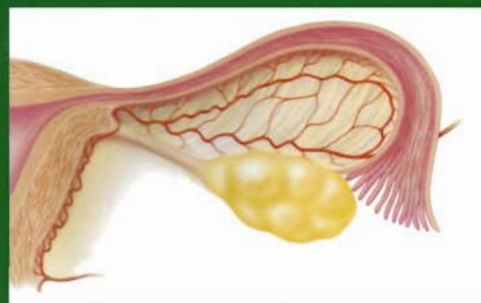
**В.И. Кулаков  
В.Н. Серов  
А.С. Гаспаров**

# **ГИНЕКОЛОГИЯ**

**УЧЕБНИК  
ДЛЯ СТУДЕНТОВ  
МЕДИЦИНСКИХ ВУЗОВ**



**МЕДИЦИНСКОЕ  
ИНФОРМАЦИОННОЕ  
АГЕНТСТВО**

УДК 618.1  
ББК 57.1  
К90

Рецензенты:

Радзинский В.Е. — проф., зав. кафедрой акушерства и гинекологии Российского университета дружбы народов,

Манухин И.Б. — проф., зав. кафедрой акушерства и гинекологии ф-та усовершенствования врачей Московского государственного медико-стоматологического университета.

К90 Кулаков В.И., Серов В.Н., Гаспаров А.С.

Гинекология: Учебник для студентов медицинских вузов. — М.: ООО «Медицинское информационное агентство», 2005. — 616 с.: ил., табл.

ISBN 5-89481-319-0

Учебник написан ведущими российскими гинекологами в соответствии с программой курса гинекологии для медицинских вузов. Его содержание привязано к процессу изучения соответствующего курса. В книге освещены последние достижения в области диагностики и лечения наиболее часто встречающихся в практике гинеколога заболеваний. Рассматриваются вопросы регулирования рождаемости, гормональной контрацепции, эмбриологии, нормального и патологического полового развития, этики и деонтологии. Показаны возрастные анатомо-физиологические особенности женского организма. Особое внимание уделено вопросам оперативной гинекологии, эндоскопическим методам обследования и лечения, онкологическим заболеваниям, эндокринной гинекологии, урогинекологии, гинекологии детей и подростков, проблемам бесплодия, анестезии в гинекологии и женской сексологии.

Текст богато иллюстрирован цветными рисунками, что делает его удобным для студентов и преподавателей.

Рекомендовано Учебно-методическим объединением по медицинскому и фармацевтическому образованию вузов России в качестве учебника для медицинских вузов.

Для студентов медицинских вузов и медицинских факультетов университетов, а также акушеров-гинекологов, хирургов, эндокринологов.

УДК 618.1  
ББК 57.1

ISBN 5-89481-319-0

© Кулаков В.И., Серов В.Н., Гаспаров А.С., 2005  
© Оформление. ООО «Медицинское информационное агентство», 2005



# Содержание

|   |     |                 |  |     |
|---|-----|-----------------|--|-----|
| Список сокращений.....  | 5   | <b>Глава 10</b> | Эндометриоз и аденомиоз.....                             | 199 |
| Введение.....   | 7   | <b>Глава 11</b> | Кисты и доброкачественные опухоли яичников .....         | 218 |
| <b>Глава 1</b>  |     | <b>Глава 12</b> | Злокачественные новообразования шейки и тела матки ..... | 244 |
| Анамнез и обследование гинекологических больных .....                                 | 10  | <b>Глава 13</b> | Злокачественные опухоли яичников и маточных труб .....   | 270 |
| <b>Глава 2</b>  |     | <b>Глава 14</b> | Заболевания вульвы и влагалища.....                      | 295 |
| Эмбриология, анатомия и физиология ..   | 31  | <b>Глава 15</b> | Гинекология детей и подростков.....                      | 310 |
| <b>Глава 3</b>  |     | <b>Глава 16</b> | Воспалительные заболевания женских половых органов ..... | 322 |
| Нормальный менструальный цикл .....   | 58  | <b>Глава 17</b> | Аномалии положения половых органов .....                 | 366 |
| <b>Глава 4</b>  |     | <b>Глава 18</b> | Нейроэндокринные синдромы .....                          | 374 |
| Нормальное и патологическое половое развитие. Аномалии развития половых органов ..... | 70  | <b>Глава 19</b> | Менопауза .....  | 394 |
| <b>Глава 5</b>  |     |                 |  |     |
| Нарушения менструальной функции.....  | 84  |                 |  |     |
| <b>Глава 6</b>  |     |                 |  |     |
| Регулирование рождаемости .....   | 103 |                 |  |     |
| <b>Глава 7</b>  |     |                 |  |     |
| Бесплодный брак и современные репродуктивные технологии .....                         | 131 |                 |  |     |
| <b>Глава 8</b>  |     |                 |  |     |
| Трофобластическая болезнь .....   | 159 |                 |  |     |
| <b>Глава 9</b>  |     |                 |  |     |
| Доброкачественные заболевания тела и шейки матки.....                                 | 174 |                 |  |     |

**Глава 20**

Экстренная хирургическая помощь  
в гинекологии ..... 403

**Глава 21**

Оперативная гинекология..... 431

**Глава 22**

Эндоскопия — хирургия XXI века ..... 481

**Глава 23**

Урогинекология ..... 521

**Глава 24**

Доброкачественные и злокачественные  
заболевания молочной железы ..... 548

**Глава 25**

Анестезия в гинекологии ..... 563

**Глава 26**

Современные  
аспекты методов  
экстракорпоральной  
гемокоррекции..... 580

**Глава 27**

Проблемы женской сексологии ..... 590

**Глава 28**

Этика и деонтология в гинекологии ..... 600

Рекомендуемая литература..... 612

# Список сокращений

|        |  |
|--------|--|
| АДГ    | — антидиуретический гормон                       |
| АКТГ   | — кортиколиберин                                 |
| aРГ-Гн | — агонист рилизинг-гормона гонадотропинов        |
| ВГКН   | — врожденная гиперплазия коры надпочечников      |
| ВЗОМТ  | — воспалительные заболевания органов малого таза |
| ВМК    | — внутриматочный контрацептив                    |
| ВПГ    | — вирус простого герпеса                         |
| ВПЧ    | — вирус папилломы человека                       |
| ВРТ    | — вспомогательные репродуктивные технологии      |
| ГДР    | — тестикулярный детерминантный фактор            |
| ГИФТ   | — перенос гамет в маточную трубу                 |
| ГП     | — гидроксипрогестерон                            |
| ГЭК    | — гидроксипропилированный крахмал                |
| ДГТ    | — дегидротестостерон                             |
| ДЭА-С  | — дегидроэпиандростерона сульфат                 |
| ЗИФТ   | — перенос зиготы в маточную трубу                |
| ИМТ    | — индекс массы тела                              |
| ИОСМ   | — искусственное осеменение спермой мужа          |
| ИОСД   | — искусственное осеменение спермой донора        |
| КОД    | — коллоидно-осмотическое давление                |
| КОК    | — комбинированные оральные контрацептивы         |
| КС     | — кетостероиды                                   |
| КТ     | — компьютерная томография                        |
| ЛГ     | — лютеинизирующий гормон                         |
| ЛПНП   | — липопротеины низкой плотности                  |
| ЛПОНП  | — липопротеины очень низкой плотности            |
| ЛПВП   | — липопротеины высокой плотности                 |
| МРТ    | — магнитно-резонансная томография                |
| НОЭС   | — нейрообменно-эндокринный синдром               |
| НПВС   | — нестероидные противовоспалительные средства    |
| ОКС    | — оксикортикостероиды                            |



|                |   |
|----------------|---|
| ОЦК            | — объем циркулирующей крови                             |
| ОП             | — оксипрогестерон                                       |
| ПГ             | — простагландины  |
| РГ-Гн          | — рилизинг-гормон гонадотропинов                        |
| РДСВ           | — респираторный дистресс-синдром взрослых               |
| СГЯ            | — синдром гиперстимуляции яичников                      |
| СНЛФ           | — синдром неразвивающегося лютеинизированного фолликула |
| СПКЯ           | — синдром поликистозных яичников                        |
| СТГ            | — соматолиберин   |
| СЭФР           | — сосудистый эндотелиальный фактор роста                |
| ТТГ            | — тиреотропный гормон (тиролиберин)                     |
| ФКМ            | — фиброзно-кистозная мастопатия                         |
| ФСГ            | — фолликулостимулирующий гормон                         |
| ФФР            | — фибропластический фактор роста                        |
| ХГ             | — хорионический гонадотропин                            |
| ХПН            | — хроническая почечная недостаточность                  |
| ЦВД            | — центральное венозное давление                         |
| ЭКО            | — экстракорпоральное оплодотворение                     |
| ЭЛОК           | — эндоваскулярное лазерное облучение крови              |
| ЭФР            | — эпидермальный фактор роста                            |
| ЮМК            | — ювенильные маточные кровотечения                      |
| E <sub>2</sub> | — эстрадиол   |
| PESA           | — транскутанная аспирация из эпидидимиса                |
| TESA           | — аспирация из яичка с помощью тонкой иглы              |

# Введение

**Г**инекология, как самостоятельная медицинская дисциплина, ведет свое начало лишь с XIX в. Вначале она имела хирургическую направленность. По мере развития медицины в гинекологии появились новые направления, в частности, такие как генетика и репродукция человека, контрацепция, бесплодие, планирование семьи, сексология, проблемы старения.

В настоящее время гинекология охватывает как биологические, так, частично, и социальные стороны жизни женщины.

В последние годы активно развиваются эндоскопическая хирургия, гинекологическая эндокринология, вспомогательная репродукция и экстракорпоральное оплодотворение, иммунология репродукции. Современная гинекология стала одной из наиболее разносторонних и интереснейших специальностей.

В России первая гинекологическая клиника была открыта в 1842 г. в Петербургской medico-хирургической академии. Ею успешно руководил А.А. Китер (1813–1879), написавший первое отечественное «Руководство к изучению женских болезней» [1858]. Будучи известным хирургом, А.А. Китер придал гинекологии хирургическую направленность. Он впервые выполнил с благополучным исходом влагалищную экстирпацию матки.

Развитие отечественной гинекологии успешно продолжил А.Я. Крассовский (1821–1898). Он стал основателем первого в России Акушерско-гинекологического общества в Петербурге (1886), под его руководством начал выходить «Журнал акушерства и женских болезней». А.Я. Крассовский произвел первую в России успешную овариэктомию. Он является основоположником отечественной оперативной гинекологии.

Ярким представителем Петербургской гинекологической школы был профессор Д.О. Отт (1855–1929), возглавлявший Повивальный институт. Д.О. Отт усовершенствовал технику многих гинекологических операций, им сконструированы новые медицинские инструменты для гинекологических операций. Он является основоположником эндоскопической хирургии в гинекологии.

Талантливым представителем Московской школы гинекологов являлся В.Ф. Снегирев (1848–1916), основавший гинекологическую клинику Московского университета (1889), гинекологический институт усовершенствования врачей (1896) и Московское акушерско-гинекологическое общество (1887). В.Ф. Снегирев разработал ряд новых гинекологических операций. Его монография «Маточные кровотечения», переиздававшаяся несколько раз, являлась гинекологической энциклопедией того времени. Она не потеряла своего значения и в современных условиях.

В.Ф. Снегирев был блестящим хирургом, его признавали как крупного специалиста не только в нашей стране, но и в Европе. Понимая необходимость изучения физиологических и патологических состояний женского организма, он одним из первых пришел к выводу об определенной ограниченности только хирургического направления в гинекологии. Изучение функциональных нарушений, как считал В.Ф. Снегирев, может способствовать профилактике ряда гинекологических заболеваний, приводящих к необходимости хирургического лечения.

Крупным представителем Московской школы гинекологов являлся А.П. Губарев (1855–1931). Его работы по изучению клетчатки малого таза, проведенные под руководством В.Ф. Снегирева

ва, сыграли большую роль в совершенствовании хирургических операций. Им впервые в России была выполнена радикальная операция при раке матки, осуществлено удаление регионарных лимфатических узлов при раке вульвы, разработаны экстраперитонеальные подходы при хирургическом лечении гнойников малого таза. А.П. Губарев является автором руководств «Оперативная гинекология и основы абдоминальной хирургии», «Медицинская гинекология или гинекология практического врача».

Казанскую школу гинекологов представляет В.С. Груздев (1866–1938). Особенно много он занимался изучением доброкачественных и злокачественных опухолей женских половых органов, в результате была написана монография «Саркома яичников». В.С. Груздева считают основоположником онкогинекологии.

Согласно традиции акушерство и гинекология являются единой специальностью, занимающейся охраной здоровья женщины. Особенно отчетливо это единство представлено в деятельности наших современников — М.С. Малиновского (1880–1976) и Л.С. Персианинова (1908–1978). Оба являются выдающимися учеными и организаторами акушерства и гинекологии. М.С. Малиновский основал и много лет возглавлял Научно-исследовательский институт акушерства и гинекологии. Организованный в 1944 году институт явился в последующем первым научным учреждением Академии медицинских наук страны, а М.С. Малиновский был избран ее вице-президентом. Под руководством М.С. Малиновского гинекология от морфологического перешла к функциональному направлению, активно развивалась гинекологическая эндокринология, начались исследования по иммунологии репродукции.

Л.С. Персианинов возглавлял кафедры московских вузов, был директором Института акушерства и гинекологии Минздрава РФ. Будучи блестящим хирургом, он усовершенствовал технику многих плановых и urgentных гинекологических операций. Л.С. Персианинов является одним из основоположников применения кибернетических методов исследования в гинекологии.

Кардинальные изменения в гинекологии начались с быстрого развития гинекологической эндокринологии в 50-е гг. XX в. На смену биологическим методам определения стероидных

гормонов пришли радиоиммунологические, иммунохимические. Были синтезированы синтетические эстрогены и гестагены, гормональные контрацептивы, гонадотропины.

Применение гонадотропинов, наряду с успешным лечением эндокринного бесплодия, позволило осуществлять медикаментозную суперовуляцию. В этом случае в яичниках одновременно созревает несколько фолликулов. В каждом из них содержится ооцит, который извлекают путем пункции из яичников и оплодотворяют в искусственной среде. Эта методика экстракорпорального оплодотворения получила широкое развитие, что в определенной степени связано с развитием и применением в медицине новых методов визуализации. Ультразвуковые методы исследования позволяют контролировать созревание ооцитов и под контролем ультразвука пунктировать фолликулы для экстракорпорального оплодотворения. В конце XX в. появилась методика оплодотворения яйцеклетки одним сперматозоидом, использования донорских ооцитов, разработана предимплантационная диагностика, позволяющая предупредить оплодотворение неполноценными гаметам.

Микроманипуляционные методики с ооцитами позволили создать базу для медицинского клонирования, получения стволовых клеток из бластоцисты человека и животных. Значительно продвинулись знания в эмбриологии и генетике репродукции.

Вспомогательные репродуктивные технологии позволяют решить многие вопросы лечения бесплодия. На современном этапе развития цивилизации возникли проблемы, ранее не имевшие такой актуальности. Резко возросло число больных инфекциями, передаваемыми половым путем, получили развитие такие опасные не только для репродуктивной функции, но и для жизни инфекции, как ВИЧ, гепатиты В и С. Нерегламентированное сексуальное поведение, получившее название «сексуальная революция», стало предметом изучения не только в сексопатологии как новой науке, но и в сексологии как части гинекологии. Если сексопатология рассчитана на помощь больным, то сексология призвана помогать здоровым женщинам, супружеским парам рационально построить семейные отношения.

Трудное и неоднозначное становление процесса планирования семьи, контрацепции и про-



филактики аборт проходит наше общество, а с ним и отечественная гинекология. Долгие годы интересы семьи были подчинены декларативным государственным интересам. Пренебрежение к методам контрацепции привело к распространению абортов как методу планирования семьи. Большое число абортов заставляет обращать особое внимание на развитие и внедрение контрацепции в нашей стране, при этом подготовка гинекологов, их активная позиция приобретают существенное значение.

Первое сообщение об успешном применении пероральных контрацептивов относится к 1956 г. Дальнейшее развитие «контрацептивных пилюль» привело к значительному снижению дозы гормональных ингредиентов в них, при умелом применении контрацептивы стали безвредны. Синтез новых гестагенов, наряду с надежной контрацепцией и безвредностью, позволяет использовать гормональные контрацептивы в качестве лечебных препаратов для регуляции менструального цикла, лечения гиперпластических процессов в эндометрии, яичниках и др.

Современные внутриматочные контрацептивы надежно предупреждают наступление нежелательной беременности, удобны при использовании, характеризуются небольшим числом осложнений. В конце XX в. появились комбинированные контрацептивы, соединяющие свойства гормональных и внутриматочных средств. Совершенствуются барьерные методы предупреждения беременности. Получила распространение экстренная контрацепция.

Последние десятилетия XX в. в гинекологии ознаменовались быстрым развитием малоинвазивной эндоскопической хирургии. Разработка портативных видеосистем, передача изображения на экран монитора позволили вывести хирургию из «замочной скважины» на широкий

обзор с возможностью увеличения объектов оперативного воздействия.

В эндоскопической хирургии используются лазеры, электроинструменты, режущая аппаратура, современный шовный материал. Преимущества эндоскопических операций заключаются в их малой инвазивности, возможности сохранения репродуктивной функции, динамическом наблюдении за восстановительным процессом после операции.

Наряду с эндоскопической хирургией в гинекологии продолжается развитие традиционных методов хирургического лечения с использованием современных шовных материалов, антибиотиков, медицинской реабилитации в послеоперационном периоде. При многих гинекологических заболеваниях широко используется влагалищный доступ. При традиционных доступах выполняются преимущественно органосохраняющие операции.

Большое внимание в последние годы отводится сохранению здоровья женщин в перименопаузе и после окончания менструаций. Изучен патогенез климактерического и постменопаузального синдромов. Получила развитие заместительная гормональная и альтернативная терапия дефицита эстрогенов, профилактика остеопороза и др. Активно изучаются предраковые заболевания женских половых органов, разрабатывается профилактика и активная терапия в группах риска.

В ближайшее время ведущее место в гинекологии займут генетика, иммуногенетика, клеточные технологии.

В данном учебнике авторы стремились отразить как традиционные, так и новые разделы гинекологии. Авторы полагают, что изучение представленного материала позволит учащемуся и молодому врачу понять, насколько многогранна и интересна современная гинекология.

# Глава 1

---

## Анамнез и обследование гинекологических больных

**Анамнез**

**Объективное обследование больной**

**Методы исследования**

**Резюме**

### Анамнез

Анамнез является ключевым моментом для врача, позволяющим выявить факторы, оказывающие существенную помощь в правильном установлении диагноза. Наибольшее число диагностических ошибок происходит вследствие недостаточного обследования пациентки, поэтому первым правилом диагностики является как можно более полное и систематическое изучение больной. Тщательное ознакомление и анализ анамнестических данных помогает в дальнейшем оптимально составить план обследования пациентки.

При общении с пациенткой врачу необходимо создать дружественную атмосферу, быть предельно внимательным и доброжелательным. Необходимо выявить истинное состояние здоровья, определить степень значимости всех ее жалоб, так как возможны недооценка или преувеличение некоторых симптомов заболевания со сторо-

ны пациентки. Необходимо подчеркнуть, что наличие в настоящее время высокоинформативных методов обследования, позволяющих получить полную информацию о состоянии пациентки, ни в коем случае не умаляет ценности и важности анамнеза, как отправной точки удачного преодоления причины, приведшей женщину к врачу.

Сбор анамнеза должен начинаться со знакомства с пациенткой (фамилия, имя, отчество, возраст, профессия, место жительства больной). Необходимо оценить эмоциональное состояние и внешний вид женщины на момент посещения врача. Важную информацию можно почерпнуть, выясняя образ жизни, особенности питания, вредные привычки пациентки. Характер работы, наличие профессиональных вредностей, неблагоприятные бытовые условия, интенсивные занятия спортом, хронический стресс, испытываемый женщиной, могут быть причиной ряда гинекологических заболеваний.

Наиболее важным при сборе анамнеза является характер жалоб больной, которые позволяют получить представление о заболевании. При наличии нескольких жалоб, необходимо выделить основную, которая играет ведущую роль в постановке диагноза.

### Типичные жалобы гинекологических больных: боли, бели, кровотечения

**Боли.** Боль возникает вследствие раздражения или воспаления серозных покровов, спазма гладкой мускулатуры полых органов и нарушения кровообращения во внутренних органах. При гинекологических заболеваниях боль является наиболее частой причиной обращения к врачу и имеет определенные особенности. Боль следует оценивать по локализации, иррадиации, постоянству, интенсивности и характеру: постоянная или периодическая, локализованная или разлитая; ноющая, давящая, схваткообразная, «колющая», «режущая», «грызущая». В зависимости от интенсивности болевого синдрома следует различать острую или хроническую стадию заболевания.

**Бели.** Они бывают вульварные, влагалищные, шейечные, маточные и трубные.

**Вульварные бели** обычно слизистые, чаще всего обусловлены воспалительными процессами наружных половых органов или больших желез преддверия влагалища. Секрет сальных и потовых желез может скапливаться в складках вульвы и вызывать раздражение. Вульварные бели встречаются сравнительно редко.

Наиболее часто наблюдаются **влагалищные бели**. Причиной их возникновения могут быть экстрагенитальные заболевания (туберкулез легких, острые инфекционные болезни, гипертиреоз), в результате которых понижаются гормональная функция яичников и процесс гликогенообразования в слизистой оболочке влагалища. Повышенная секреция влагалища может быть обусловлена местной инфекцией, глистной инвазией, наличием инородного тела во влагалище, опущением половых органов, возникновением мочеполювых и кишечно-половых свищей.

Влагалищные бели могут возникать вследствие механических (частый coitus, инородные тела), химических (нерациональное использование химических противозачаточных средств), термических (спринцевания горячими раство-

рами), аллергических факторов. По характеру влагалищные бели могут быть гнойными (при гонорее, неспецифической бактериальной инфекции, уреаплазмозе), творожистыми (при инфицировании дрожжевыми грибами рода *Candida*), пенстыми (при трихомониазе, анаэробной микрофлоре), слизистыми (при вирусной инфекции), слизисто-гнойными или серозно-гнойными (при хламидиозе). Бели могут быть без запаха (при уреаплазмозе, хламидиозе, вирусной инфекции), иметь кислый запах (при поражении дрожжевыми грибами), запах «гнилой рыбы» (при анаэробной инфекции).

Гиперпродукция секрета желез шейки матки является причиной происхождения **шейечных белей**. Шейечные бели нередко возникают при воспалении цервикального канала (эндоцервицит различной этиологии), эрозиях, разрывах, полипах, раке, туберкулезе шейки и других процессах, сопровождающихся нарушением секреции шейечных желез и занесением в шейку патогенной микрофлоры. В отличие от влагалищных шейечные бели более густые и зависят от фазы менструального цикла.

**Маточные бели** могут быть обусловлены воспалением слизистой оболочки матки (эндометрит), подслизистой миомой, полипами слизистой оболочки, злокачественными опухолями, наличием в матке инородных тел или внутриматочных контрацептивов.

**Трубные бели** встречаются сравнительно редко и являются следствием периодического выделения секрета, накопившегося в маточной трубе, в полость матки, а затем во влагалище. Причиной появления трубных белей могут быть злокачественные заболевания, но чаще воспалительные заболевания маточных труб, сопровождающиеся образованием гидро- или пиосальпинкса. Для трубных белей характерна периодичность, чаще они возникают в первую фазу менструального цикла.

**Кровотечения.** Кровотечение может быть во время менструации или в межменструальный период (в середине менструального цикла, ранее ожидаемой менструации или, наоборот, после задержки менструации). Кровотечение может быть скудным, умеренным или обильным и различаться по длительности. Характер кровянистых выделений также может быть различным: со сгустками или жидкая кровь. В зависимости от длительности кровотечения и степени кровопотери возможны такие проявления как бледность кожных покро-



вов, слабость, головная боль, утомляемость, снижение артериального давления, тахикардия. Врач должен выяснить время начала кровотечения, его связь с менструацией, длительность и характер кровянистых выделений.

Типичные жалобы у гинекологических больных могут встречаться изолированно или сочетаться между собой. По характеру основной жалобы, ее связи с другими типичными жалобами можно предположить тот или иной гинекологический диагноз.

Если жалобы больной характерны для урогенитальной патологии или бесплодия, то схема сбора анамнеза изменяется (см. соответствующие главы).

## Анамнез настоящего заболевания

Необходимо обратить внимание на следующие моменты:

- время начала заболевания, его связь с менструацией, обязательно указать дату последней менструации;
- течение заболевания;
- методы лечения (если оно проводилось);
- эффективность лечения (если оно проводилось).

## Анамнез жизни

В этом разделе рассматривается становление и развитие специфических и тесно с ними связанных основных функций женщины:

- психическое и физическое развитие;
- перенесенные экстрагенитальные заболевания в детстве, в подростковом и репродуктивном возрасте;
- характер менструальной функции (возраст менархе, длительность, болезненность и характер менструального кровотечения, регулярность менструального цикла);
- время начала половой жизни (в браке, до брака, вне брака, в гражданском браке); количество половых партнеров.

## Акушерский анамнез

Количество родов, течение беременности, родов, послеродового периода с указанием массы детей при рождении; родился живым или мертвым; если умер после рождения, указать, в каком возрасте и возможную причину; количе-

ство медицинских аборт (самопроизвольных выкидышей с указанием срока беременности, производилось ли выскабливание полости матки, установлена ли причина выкидыша, были ли осложнения, сопровождающиеся повышением температуры, кровотечением).

## Сексуальный и контрацептивный анамнез

Дискомфорт, боли, кровотечение во время полового акта, использование контрацептивов и их виды.

## Предыдущий гинекологический анамнез

Гинекологические заболевания (течение, методы и эффективность лечения); перенесенные гинекологические операции с указанием даты и объема оперативного лечения, возможные осложнения.

Перенесенные операции с указанием даты, объема оперативного вмешательства, возникновения осложнений. Прежде всего, это касается операций на органах брюшной полости и малого таза.

Также анализируется состояние других систем (сердечно-сосудистой, желудочно-кишечной, мочевыводящей), наличие хронических соматических заболеваний. Наличие вредных привычек (пристрастие женщины к курению или употреблению алкоголя, наркотиков).

## Социальный анамнез

Семейное положение, условия труда и быта.

Заканчивая опрос, врач обычно получает достаточную информацию для суждения о характере заболевания. Опыт показывает, что на основании данных анамнеза правильный диагноз можно поставить у 50–70% больных и определить тактику дальнейшего обследования (выбор методов диагностики и последовательность их применения).

## Объективное обследование больной

Включает в себя общее исследование органов и систем организма в целом и специальное исследование (гинекологическое).

## Осмотр больной

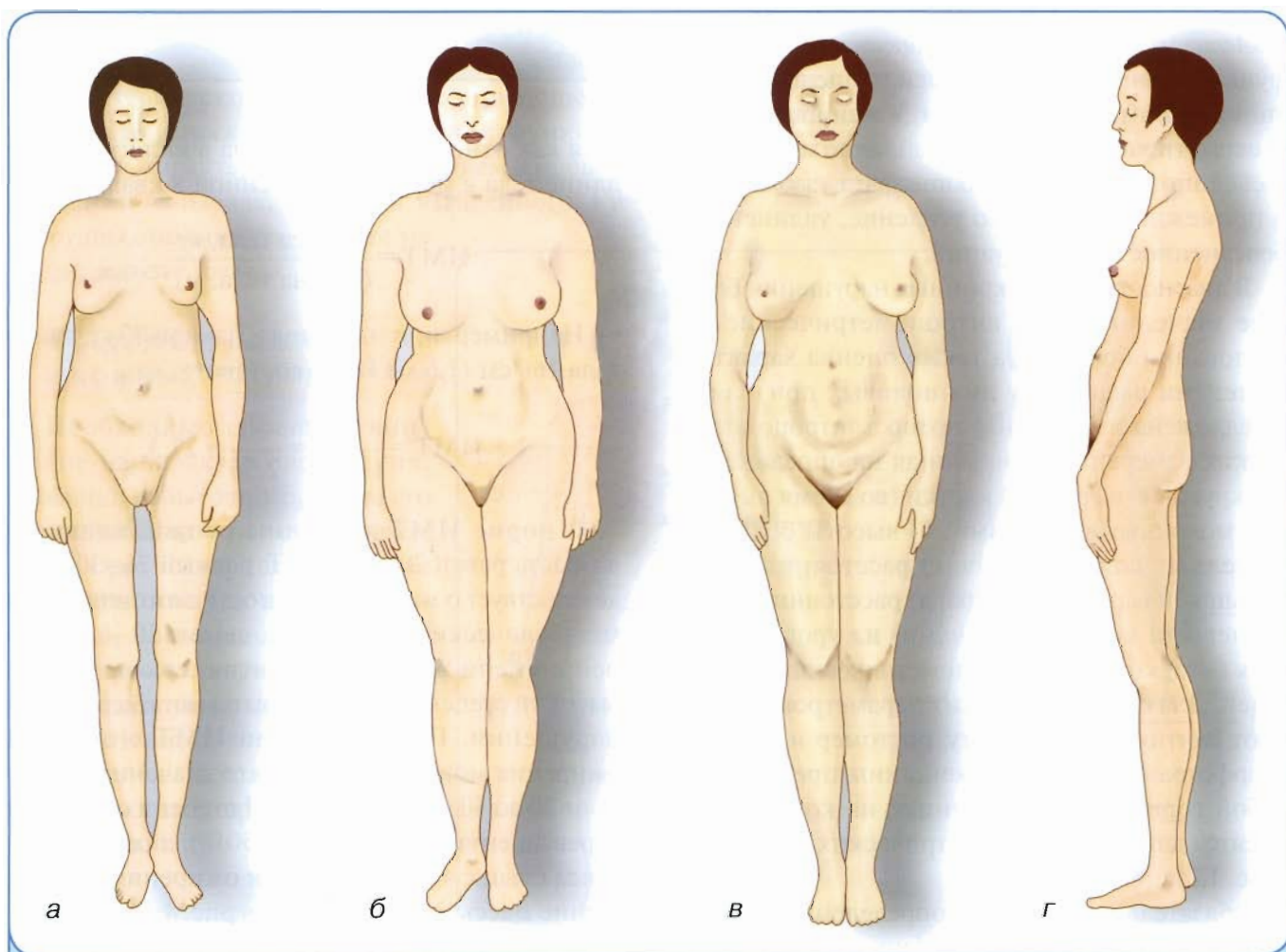
После тщательного сбора анамнеза необходимо провести общий осмотр и дать оценку состояния пациентки на момент визита к врачу. Необходимо обратить внимание на состояние и цвет кожных покровов и видимых слизистых, состояние лимфоузлов (подмышечных, надключичных, подчелюстных), состояние щитовидной железы. Наличие некоторых изменений кожных покровов может играть важную роль в правильной оценке состояния пациентки (стрии, варикозно расширенные сосуды, послеоперационные рубцы). Обязательным является измерение артериального давления, определение частоты сердечных сокращений и измерение температуры тела. Изменение этих параметров может свидетельствовать о степени выраженности патологического процесса.

## Общее объективное исследование

Начинается с изучения типов конституции, которые находятся в тесной зависимости от функций нервной, эндокринной и других систем организма.

Наряду с нормальным телосложением принято различать следующие его типы: 1) инфантильный; 2) гиперстенический (пикнический); 3) интерсексуальный; 4) астенический (рис. 1.1).

При *инфантильном* типе может иметь место как общий (универсальный), так и половой (генитальный) инфантилизм без общих признаков недоразвития. *Инфантильный* тип характеризуется небольшим ростом, недоразвитием молочных желез, общеравномерносуженным тазом. Первая менструация нередко наступает позже обычного срока, причем менструации характеризуются нерегулярностью и болезненностью.



**Рис. 1.1.** Основные типы телосложения женщин:

а — инфантильный; б — гиперстенический; в — интерсексуальный; г — астенический



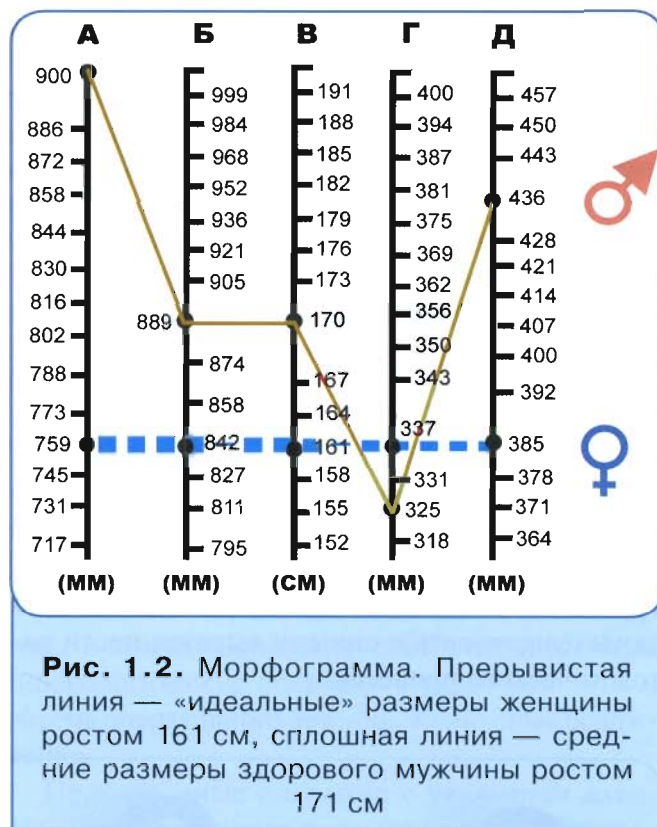Для *гиперстенического* типа характерен невысокий (средний) рост, длина ног по сравнению с длиной туловища незначительна. Кифоз спины мало выражен, поясничный лордоз расположен высоко, плечевой пояс относительно узок. Подкожный жировой слой развит хорошо. Специфические функции женского организма в большинстве случаев не изменены.

*Интерсексуальный* тип характеризуется недостаточной дифференцировкой пола, особенно вторичных половых признаков. Этому типу женщин присущи физические и психические признаки, свойственные мужскому организму. У женщин интерсексуального типа волосяной покров сильно развит, нередко по мужскому типу, черты лица напоминают мужские, половые органы часто гипопластичны. Между указанными основными типами конституции существуют различные переходные варианты, которым присущи комбинации отдельных признаков, свойственных различным типам телосложения.

*Астеническому* типу присуща анатомическая и функциональная слабость всей мышечной и соединительнотканной системы. У женщин астенического типа отмечаются ослабление мышечного и соединительнотканного аппарата тазового дна и промежности, нередко усиление, удлинение и болезненность менструаций.

В диагностике эндокринных нарушений большое значение имеют антропометрические исследования больных, а также оценка характера и степени развития у них половых признаков. Предложена специальная техника антропометрических измерений, основанная на определении: а) окружности грудной клетки (во время выдоха) под молочными железами; б) высоты большого вертела от пола; в) роста; г) расстояния между большими вертелами бедра; д) расстояния между плечевыми костями (плечами) на уровне больших бугорков и других биометрических показателей. Для определения этих параметров используют сантиметровую ленту, ростомер и тазомер. Морфограмма здоровой женщины представляет собой горизонтальную линию, на которую наносятся данные антропометрических измерений (рис. 1.2).

Обязательным является определение длины и массы тела. Эти два простейших показателя позволяют оценить степень превышения массы тела по так называемому индексу массы тела (ИМТ), предложенному G. Вгеу в 1978 г. ИМТ определя-



ется как отношение массы тела в килограммах к длине тела в метрах, возведенной в квадрат:

$$\text{ИМТ} = \frac{\text{Масса тела, кг}}{(\text{Длина тела, м})^2}$$

Например, при массе тела, равной 70 кг, длине тела 160 см (1,6 м) ИМТ составит:

$$\text{ИМТ} = \frac{70}{(1,6)^2} = \frac{70}{2,56} \approx 27,3.$$

В норме ИМТ женщины репродуктивного возраста равен 20–26. ИМТ, равный 26–30, свидетельствует о малой вероятности возникновения метаболических нарушений, свыше 30 — о средней степени риска их развития, свыше 40 — о высокой степени риска развития метаболических нарушений. При сравнении ИМТ с оценкой ожирения можно отметить, что значение индекса от 30 до 40 соответствует III степени ожирения (превышение массы тела на 50%), значение индекса свыше 40 — IV степени ожирения (превышение массы тела на 100% — рис. 1.3).

При избыточной массе тела необходимо выяснить, когда началось ожирение: с детства, в пубертатном возрасте, после начала половой жизни, после аборт или родов.



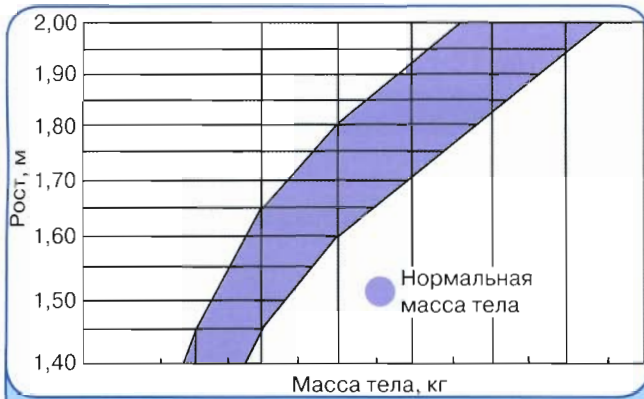


Рис. 1.3. Индекс массы тела у женщин

Степень развития жировой ткани и ее распределение в значительной степени зависят от функции эндокринных желез. Для поражения гипоталамической области характерно так называемое фартучное ожирение. Жировая ткань в избытке откладывается в области тазобедренных суставов («галифе»), верхней трети плеча. При синдроме Кушинга жировая клетчатка располагается на лице, туловище, спине и животе. Климактерическое ожирение, возникающее в результате выраженного ослабления функции яичников, характеризуется отложением жировой клетчатки на плечах, в области VII шейного, I и II грудных позвонков, а также на груди, животе, бедрах.

### Состояние кожи и кожных покровов

Необходимо обращать внимание на характер оволосения, особенно избыточного, время его появления (до и после менархе), состояние кожи (повышенная сальность, наличие акне, фолликулитов, повышенной пористости), наиболее хорошо заметное на лице и спине; следует отметить наличие полос растяжения на коже, их цвет, количество и расположение, время их появления, особенно у нерожавших женщин.

Различают следующие разновидности оволосения: 1) lanugo; 2) оволосение, свойственное лицам обоего пола; 3) оволосение, характерное для одного пола.

*Lanugo* — нежное оволосение, напоминающее пушок, покрывает кожу плода и новорожденного и обычно исчезает через несколько дней после рождения.

Нормальное оволосение у женщин отмечается в области лона и в подмышечных впадинах. Степень выраженности его зависит от гормональной активности яичников, надпочечников, а также от чувствительности волосяных фолликулов к действию андрогенов.

Чрезмерное оволосение тела называется гипертрихозом (*hypertrichosis*). При этом наблюдается выраженное оволосение на местах, характерных для женского организма (лобок, большие половые губы, подмышечные впадины). Под гирсутизмом (*hirsutismus*) понимают усиленное оволосение по мужскому типу. У женщин при наличии гирсутизма наблюдается рост волос на лице, межгрудной борозде, околососковых кружках, средней линии живота. Вирилизм (*virilismus*) — совокупность признаков, наблюдающихся у женщин и характеризующихся появлением мужских черт, вызванных действием андрогенов.

Для оценки степени оволосения общепринятым является определение гирсутного числа на 11 областях тела женщины (рис. 1.4, табл. 1.1):

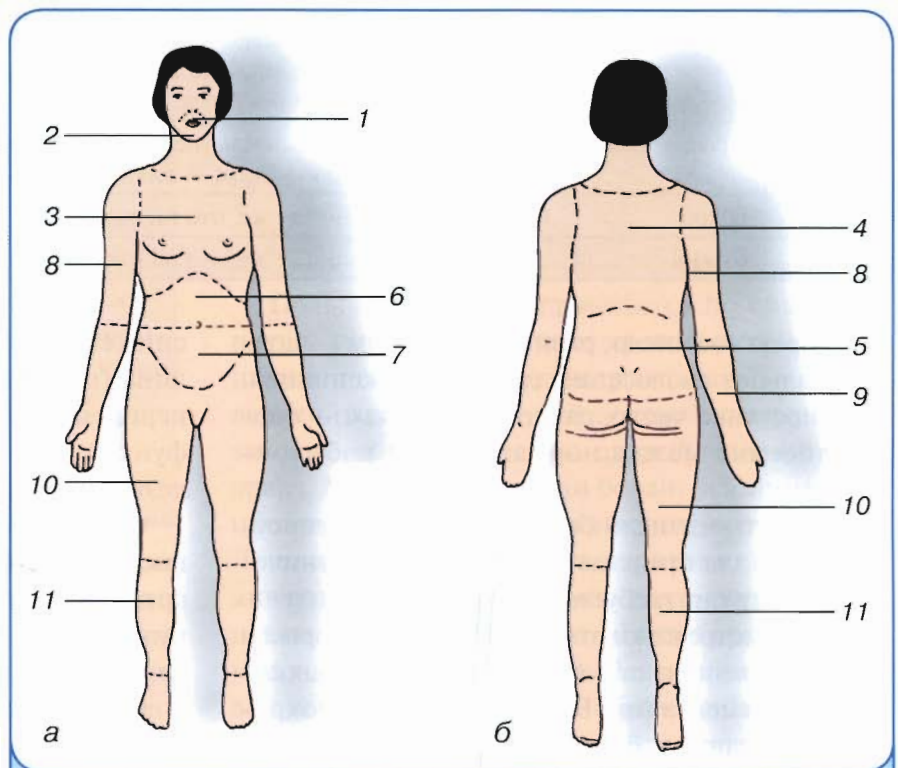


Рис. 1.4. Разграничение зон оволосения на поверхности тела: вид спереди (а), вид сзади (б). См. также табл. 1.1

## Шкала количественной характеристики гирсутизма (по D. Ferriman, J. Galway, 1961)

| Зона                      | Баллы      | Описание  |
|---------------------------|------------|---|
| 1<br>Верхняя губа         | 1          | Отдельные волосы на наружном крае   |
|                           | 2          | Небольшие усики на наружном крае  |
|                           | 3          | Усы, распространяющиеся на половину расстояния до средней линии верхней губы                              |
|                           | 4          | Усы, достигающие средней линии верхней губы   |
| 2<br>Подбородок           | 1          | Отдельные волосы  |
|                           | 2          | Отдельные волосы и небольшие скопления  |
|                           | 3, 4       | Сплошное покрытие волосами, редкое или густое   |
| 3<br>Грудь                | 1          | Волосы вокруг сосков  |
|                           | 2          | Волосы вокруг сосков и на груди   |
|                           | 3          | Слияние этих зон с покрытием до $\frac{3}{4}$ поверхности   |
|                           | 4          | Сплошное покрытие   |
| 4<br>Спина                | 1          | Разрозненные волосы   |
|                           | 2          | Много разрозненных волос  |
|                           | 3, 4       | Сплошное покрытие волосами, густое или редкое   |
| 5<br>Поясница             | 1          | Пучок волос на крестце  |
|                           | 2          | Пучок волос на крестце, расширяющийся в стороны   |
|                           | 3          | Волосы покрывают $\frac{3}{4}$ поверхности  |
|                           | 4          | Сплошное покрытие волосами  |
| 6<br>Верхняя часть живота | 1          | Отдельные волосы вдоль средней линии  |
|                           | 2          | Много волос по средней линии  |
|                           | 3, 4       | Покрытие волосами половины или всей поверхности   |
| 7<br>Нижняя часть живота  | 1          | Отдельные волосы вдоль средней линии  |
|                           | 2          | Полоса волос средней линии  |
|                           | 3          | Широкая лента волос вдоль средней линии   |
|                           | 4          | Рост волос в виде римской цифры V   |
| 8<br>Плечо                | 1          | Редкие волосы, покрывающие не более $\frac{1}{4}$ поверхности   |
|                           | 2          | Более обширное, но неполное покрытие  |
|                           | 3, 4       | Сплошное покрытие волосами, редкое или густое   |
| 9<br>Предплечье           | 1, 2, 3, 4 | Сплошное покрытие волосами дорсальной поверхности: 2 балла — для редкого и 4 балла — для густого покрытия |
| 10<br>Бедро               | 1, 2, 3, 4 | Значения те же, что на плече  |
| 11<br>Голень              | 1,2,3,4    | Значения те же, что на плече  |

- Гирсутное число, равное 1–7 баллам — нормальное оволосение для русской женщины.
- Гирсутное число, равное 8–9 баллам — оволосение между нормальным и избыточным.
- Гирсутное число более 12 баллов — гирсутизм (для представительниц других этнических групп требуется коррекция).

При осмотре кожи отмечают ее цвет, который в основном зависит от состояния кровеносных сосудов и пигментации. Бледность кожных покровов, как правило, бывает обусловлена анемией. Депигментация кожи, как и гиперпигментация, связана с нарушением функции эндокринных желез. Так, депигментация бывает обусловлена

снижением продукции гормона меланостимулина (при нарушении функции гипофиза). Гиперпигментация отмечается при недостаточной функции коры надпочечников (Аддисонова болезнь).

Состояние внутренних органов исследуют после общего осмотра. Производят измерение артериального давления, определяют характер пульса, частоту дыханий в минуту. Осуществляют перкуссию и аускультацию сердца и легких.

Обязательно должно быть произведено исследование молочных желез.

Форму и степень их развития оценивают по шкале Таннера. Тщательный осмотр молочных желез проводят в положении больной сидя и



лежа на спине, отмечая степень их развития, асимметрию, наличие уплотнений или выделений из сосков (галакторея), болезненность при надавливании, втянутость кожи или сосков. Их недоразвитие характерно для инфантилизма. При пальпации обращают внимание на консистенцию и наличие уплотнений. Обнаружение плотных образований, особенно в верхне-наружном квадранте, требует проведения дополнительного, более углубленного обследования (маммография, УЗИ молочных желез) и исключения злокачественного новообразования. У всех больных определяют отсутствие или наличие отделяемого из сосков, его цвет, консистенцию и характер. Во время осмотра можно проинструктировать больную относительно самоосмотра груди.

#### Классификация галактореи:

- I степень — выделение молозива из сосков при пальпации.
- II степень — выделение молозива из сосков струей при пальпации.
- III степень — спонтанное выделение молозива.

#### Определение степени развития молочных желез (схема Tanner):

- I степень — возвышение соска.
- II степень — сосок и ареола слегка приподняты.
- III степень — ареола и железы слегка приподняты.
- IV степень — ареола и сосок возвышаются над молочной железой.
- V степень — ареола сливается с контуром железы, сосок возвышается над общим контуром железы и ареолы.

### Абдоминальное исследование

Следующим этапом является исследование живота и органов малого таза. Перед обследованием больной необходимо опорожнить мочевой пузырь и лечь на спину. Область от мечевидного отростка до лобка должна хорошо визуализироваться. Врач обычно располагается справа от пациентки. Исследование живота включает осмотр, пальпацию, перкуссию, при необходимости — аускультацию.

### Осмотр

При осмотре обращают внимание на размеры живота, его конфигурацию, вздутие, симметричность, участие в акте дыхания, наличие свободной жидкости в брюшной полости (рис. 1.5). При необходимости производится измерение окружности живота сантиметровой лентой.

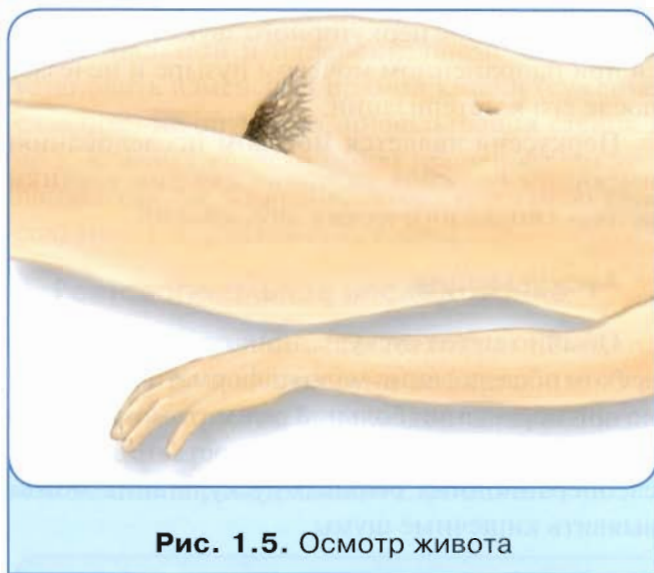

Рис. 1.5. Осмотр живота

При осмотре живота обращают внимание на наличие лапароскопических и лапаротомических рубцов, паховой грыжи и увеличенных лимфатических узлов в паховой области.

Для диагностики грыжи и расхождения прямых мышц живота пациентку просят поднять голову и покашлять.

### Пальпация

Пальпация живота проводится по общепринятым правилам: вначале правой рукой пальпируют левый нижний квадрант, затем — левый верхний квадрант, правый верхний квадрант и в заключении переходят на правый нижний квадрант. Место локализации болей, указанное пациенткой, пальпируют в последнюю очередь. Для выявления признаков перитонита устанавливают наличие симптомов раздражения брюшины (симптом Щеткина—Блюмберга и др.) и напряжения мышц живота. Пальпацию проводят для выявления объемных образований органов брюшной полости. В том случае, когда пальпируемое образование находится на значительном расстоянии от лона, весьма вероятно, что оно не относится к органам малого таза.

## Перкуссия

Перкуссия живота проводят в боковых и нижних отделах при подозрении на наличие свободной жидкости в брюшной полости. При этом определяется притупление перкуторного звука. При изменении положения тела зона притупления меняется. Такое притупление называется «перемещающимся». Необходимо учитывать, что притупление перкуторного звука наблюдается при наполненном мочевом пузыре и исчезает после его катетеризации.

Перкуссия является методом исследования, имеющим большое значение для диагностики острых гинекологических заболеваний.

## Аускультация

Обычно метод аускультации при гинекологическом обследовании мало информативен. Однако при обращении больной с симптомом острого живота, кишечной непроходимостью или у послеоперационных больных аускультация может выявить кишечные шумы.

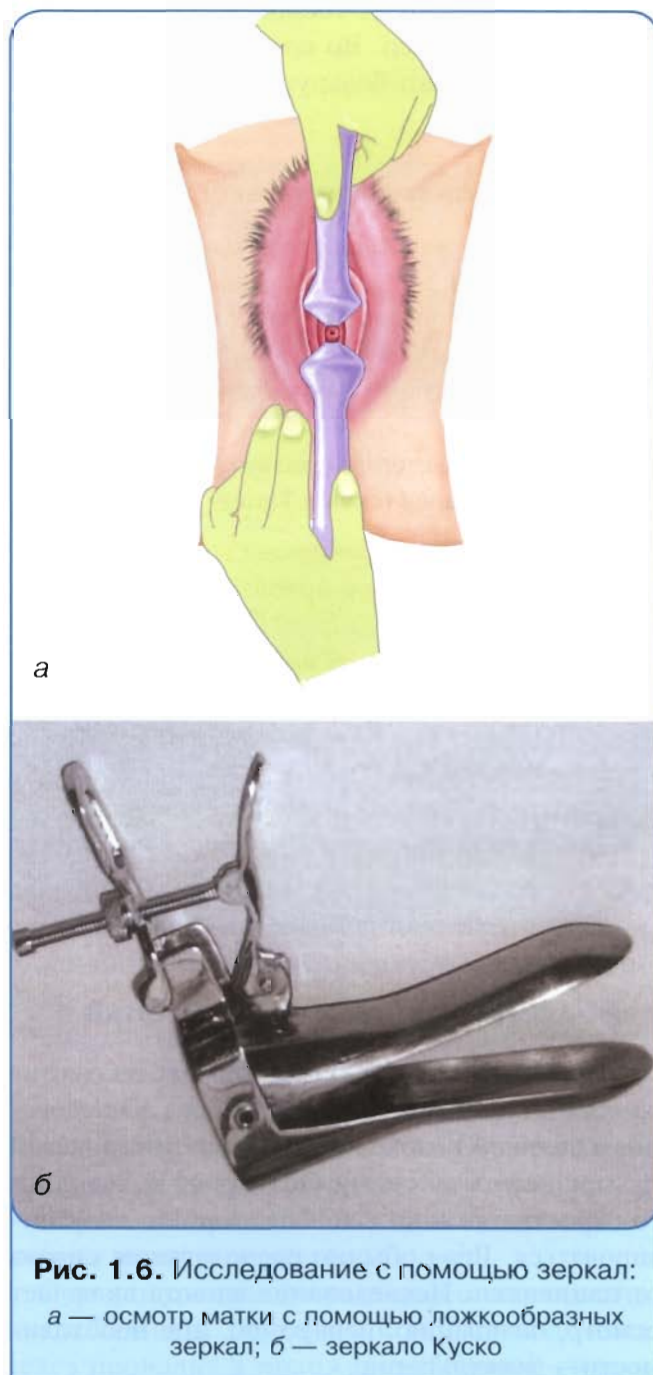
## Специальное (гинекологическое) исследование

Исследование проводится на гинекологическом кресле, в смотровом кабинете при хорошем освещении.

Гинекологическое исследование начинают с осмотра наружных половых органов. При осмотре обращают внимание на выраженность оволосения в области лобка и больших половых губ, возможные патологические изменения (отечность, опухоли, атрофия, пигментация и др.), высоту и форму промежности (высокая, низкая, корытообразная), ее разрывы и их степень, состояние половой щели (сомкнута или зияет), опущение стенок влагалища (самостоятельное или при натуживании). Во время осмотра необходимо обратить внимание на окраску кожных покровов вульвы, состояние наружного отверстия уретры, парауретральных ходов, выводных протоков больших желез преддверия влагалища, характер белей. Пациентку просят напрячь нижний отдел живота и покашлять, что помогает выявить недержание мочи. После осмотра наружных половых органов следует осмотреть анальную область (наличие трещин, геморроидальных узлов и др.).

## Исследование с помощью зеркал

Исследование с помощью зеркал проводится после осмотра наружных половых органов для выявления патологических изменений влагалища и шейки матки и является обязательной составной частью каждого гинекологического обследования. Для этой манипуляции используют ложкообразные зеркала (рис. 1.6, а) или зеркало Куско (рис. 1.6, б). Желательно, чтобы перед процедурой зеркало было теплым. При необходимости одновременно берут мазки.



**Рис. 1.6.** Исследование с помощью зеркал: а — осмотр матки с помощью ложкообразных зеркал; б — зеркало Куско



### Влагалищное исследование

При влагалищном исследовании представляется возможным определить ширину входа во влагалище, состояние промежности, мышц тазового дна, длину влагалища, глубину его свода, длину и состояние влагалищной части шейки матки. Это исследование может также дать представление о состоянии стенок таза (костные экзостозы).

### Бимануальное исследование

При бимануальном исследовании левую руку используют для разведения малых половых губ с целью обнажения входа в преддверие, 2-й и 3-й палец правой руки вводят во влагалище. Наружную руку размещают на передней брюшной стенке над лобком. Левую (наружную) руку, расположенную ниже пупка, и пальцы правой руки во влагалище одновременно используют для пальпации матки. При этом должны быть отмечены размер, форма, положение, консистенция, подвижность и болезненность тела матки. Для обследования придатков матки с обеих сторон пальцы во влагалище располагают поочередно в боковых сводах. Пальпация яичников и маточных труб возможна только у женщин со слабо-выраженной подкожной жировой клетчаткой. Затем проводят исследование параметрия, при котором можно определить наличие в нем инфильтратов и экссудата (рис. 1.7).

Крестцово-маточные связки пальпируют в заднем своде. При наружном генитальном эндометриозе они могут быть укорочены или рубцово изменены.

### Ректальное исследование

Ректальное исследование производят 2-м пальцем правой руки. Оно помогает составить представление о состоянии шейки матки, паравагинальной и параректальной клетчатки, установить изменения прямой кишки (сужение, сдавливание опухолью, инфильтрация стенок и др.). К этому исследованию прибегают также у пациенток, не живущих половой жизнью (при сохраненной девственной плеве).

### Ректовагинальное исследование

Ректовагинальное исследование выполняется введением 2-го пальца руки во влагалище, 3-го пальца — в прямую кишку. Его целесообразно применять при подозрении на патологические изменения параметральной клетчатки.

## Методы исследования

Для бактериоскопического исследования мазки берут из заднего свода влагалища, цервикального канала и уретры и окрашивают по Граму. Бактериологическое исследование отделяемого уретры, цервикального канала и вагины проводится для

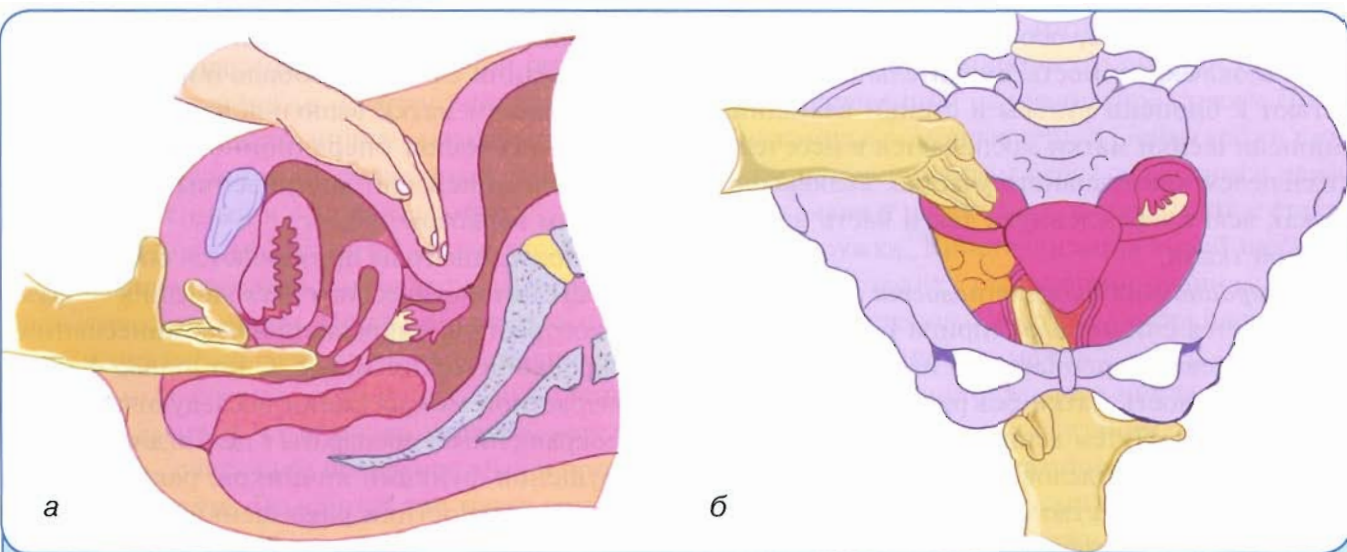


Рис. 1.7. Бимануальное исследование:

а — пальпация матки; б — пальпация области придатков матки



идентификации микроорганизмов (культуральный метод, ПЦР, ПИФ, РИФ).

### Специальные методы исследования

**Инструментальные методы** исследования включают осмотр влагалища и влагалищной части шейки матки с помощью зеркал (см. выше), зондирование матки, пункцию брюшной полости через задний свод влагалища, биопсию (чаще всего шейки матки), аспирационную биопсию полости матки, аспирационный кюретаж, раздельное диагностическое выскабливание цервикального канала и полости матки.

**Зондирование матки** осуществляется маточным зондом — металлическим стержнем длиной 20–25 см, оканчивающимся закругленным утолщением. Зондирование, которому предшествует определение положения матки, позволяет установить имеющиеся в полости матки деформации (полипы, подслизистые миоматозные узлы), пороки развития (перегородка, двурогая матки и др.), длину полости матки, заращение (атрезия) внутреннего зева шейки матки.

**Пункцию брюшной полости через задний свод влагалища** (кульдоцентез) осуществляют толстой иглой длиной не менее 12 см, с косо срезанным концом. Исследование, как правило, проводят при подозрении на внутрибрюшное кровотечение и рак яичников.

**Биопсия шейки матки.** Показаниями к биопсии шейки матки являются различные патологические процессы, особенно при подозрении на их злокачественность. Значительно реже прибегают к биопсии вульвы и стенки влагалища. Биопсия шейки матки заключается в иссечении скальпелем клиновидного участка, включающего как всю поврежденную, так и часть неизмененной ткани.

**Аспирационная биопсия полости матки** осуществляется с помощью шприца Брауна, на который надевают специальный наконечник, вводимый в полость матки без расширения канала шейки матки. Путем аспирации из области дна, углов или других отделов матки удается получить небольшое количество свободно отделяющегося эндометрия, который наносят на предметное стекло и легким движением другого стекла делают мазок. Затем его окрашивают и проводят цитологическое исследование.

**Аспирационный кюретаж** производится путем введения в полость матки специальной полый кюретки диаметром 3–5 мм со щелевидным отверстием на дистальном конце сбоку. Кюретка соединяется с вакуум-насосом или другим аппаратом, создающим отрицательное давление. Аспирационный метод получения эндометрия имеет существенные преимущества перед инструментальным выскабливанием матки, так как не травмирует ткани и может быть применен повторно на протяжении менструального цикла. Проведение аспирационной биопсии и аспирационного кюретажа возможно в амбулаторных условиях.

**Раздельное диагностическое выскабливание слизистой оболочки канала шейки и тела матки** проводят для выяснения состояния слизистой при различных доброкачественных и злокачественных процессах (гиперпластические процессы, предраковые изменения, рак и др.). Для выполнения раздельного выскабливания шейку матки обнажают зеркалами и фиксируют пулевыми щипцами, зондируют полость матки, уточняют положение матки и ее длину, затем с помощью расширителей Гегара расширяют канал шейки матки и выскабливают слизистую оболочку шеечного канала кюреткой № 1 или ложечкой Фолькмана. Далее в полость матки вводят кюретку № 2 и движением ее от дна матки до внутреннего зева производят последовательное выскабливание эндометрия. Полученные соскобы помещают раздельно в сосуды с формалином и отправляют для гистологического исследования. Операция раздельного диагностического выскабливания слизистой оболочки канала шейки и полости матки выполняется в стационаре, в условиях малой операционной под местным обезболиванием или внутривенным кратковременным наркозом.

В последние годы применяются специальные методы цитологического исследования — фазово-контрастная микроскопия и люминесцентно-микроскопический метод. С помощью фазово-контрастной микроскопии исследуют нативные (неокрашенные) препараты с целью диагностики нарушения функции яичников, рака и др. Для ранней диагностики рака шейки и тела матки применяют люминесцентную микроскопию. Распознавание атипических клеток основывается на их морфологических особенностях и характере свечения. Нормальные клетки многослойного

плоского эпителия характеризуются темно-зеленым свечением протоплазмы и светло-зеленым свечением ядер. Атипическим клеткам свойственно ярко-красное или оранжевое свечение протоплазмы и светло-желтый цвет ядер.

**Тесты функциональной диагностики.** Для оценки функционального состояния яичников широко используют цитологическое исследование влагалищных мазков, изучение состояния слизи канала шейки матки, измерение базальной температуры. Цитологическое исследование влагалищных мазков основано на определении в них отдельных видов клеток эпителия. В соответствии со структурой слизистой оболочки влагалища в мазках могут встречаться поверхностные, ороговевающие, промежуточные, парабазальные и базальные клетки. У женщин репродуктивного возраста при двухфазном овуляторном менструальном цикле во влагалищном мазке встречаются в различных соотношениях поверхностные и промежуточные клетки. При выраженной эстрогенной недостаточности или гиперандрогении в мазке появляются парабазальные клетки. На оценке количественного соотношения поверхностных ороговевающих клеток и общего числа поверхностных клеток основано вычисление карнопикнотического индекса (КПИ).

КПИ характеризует эстрогенную насыщенность организма. В течение фолликулярной фазы нормального менструального цикла КПИ составляет 25–30 %, во время овуляции — 60–70 %, в фазе развития желтого тела — 25–30 %. При введении эстрогенных препаратов КПИ повышается, поэтому его вычисление может служить контролем при проведении гормональной терапии.

При *цитологическом исследовании* различают следующие типы влагалищных мазков: эстрогенный и прогестероновый, смешанный, регрессивный, андрогенный и воспалительный.

Для эстрогенного типа мазка характерно преобладание поверхностных клеток с небольшим пикнотическим ядром. При прогестероновом типе мазка наблюдаются преимущественно промежуточные клетки, образующие скопления.

Смешанный тип мазка характеризуется различным сочетанием поверхностных и промежуточных клеток. Подобный тип мазка встречается в менопаузе.

В мазке регрессивного типа обнаруживаются преимущественно парабазальные клетки, что характерно для постменопаузы.

Андрогенный тип мазка характеризуется сочетанием промежуточных, парабазальных и базальных клеток с очень небольшим количеством поверхностных клеток. Этот тип мазка наблюдается при некоторых опухолях надпочечника и андрогенпродуцирующей опухоли яичника,

При воспалительном типе мазка могут обнаруживаться кокки, трихомонады, грибы, лейкоциты; эпителиальных клеток мало. Отмечаются дистрофические изменения в ядре, протоплазме клеток.

*Исследование отделяемого канала шейки матки* имеет большое диагностическое значение. С этой целью на протяжении менструального цикла в динамике изучают симптом «зрачка» и симптом «листа папоротника».

**Симптом «зрачка».** В первой фазе овуляторного менструального цикла наружное отверстие шеечного канала начинает расширяться, в нем появляется прозрачная стекловидная слизь. Эти явления достигают максимума к моменту овуляции. Во второй фазе цикла зев постепенно закрывается; при этом уменьшается и продукция слизи. Симптом «зрачка» оценивают следующим образом: отрицательный (–), слабopоложительный (+), положительный (+ +), резко положительный (+ + +).

Симптом «зрачка» отражает продукцию эстрогенов яичниками и сильнее всего выражен в период овуляции (+ + +). Отсутствие симптома свидетельствует о слабом эстрогенном воздействии, длительно и резко выраженный симптом — о гиперэстрогении.

**Симптом «листа папоротника».** Этот симптом основан на кристаллизации шеечной слизи, нанесенной на предметное стекло. После обнажения с помощью зеркал шейки матки пинцетом или корнцангом берут содержимое шеечного канала и наносят его на предметное стекло в виде кружка. Кристаллизация солей шеечной слизи происходит в присутствии муцина под действием эстрогенов. Симптом «листа папоротника» можно установить между 7-м и 20–21-м днем нормального менструального цикла. Он наиболее выражен к моменту овуляции.

Простым и информативным методом определения эстрогенной насыщенности организма является симптом натяжения слизи. Для этого корнцангом берут слизь шеечного канала и путем разведения браншей определяют ее эластичность (растяжимость). Натяжение слизи более 6–8 см



свидетельствует о достаточной эстрогенной насыщенности. Таким образом, с помощью подсчета КПИ, определения симптомов «зрачка», «листа папоротника» и натяжения слизи шейного канала можно достаточно точно судить об эстрогенной насыщенности женского организма.

**Измерение базальной температуры.** График базальной температуры — один из наиболее доступных методов установления произошедшей овуляции. Базальную температуру измеряют в прямой кишке ежедневно, утром, в одно и то же время, не вставая с постели, одним и тем же термометром, в течение 7 мин. Признаком овуляторного цикла являются: двухфазный характер температуры, с «западением» в день овуляции на 0,2–0,3 °С и подъемом в лютеиновую фазу цикла

по сравнению с фолликулярной на 0,5–0,6 °С при длительности II фазы не менее 12–14 дней. Укорочение II фазы цикла, медленный, небольшой подъем температуры, «ступенеобразный» тип кривой указывают на недостаточность функции желтого тела. При отсутствии овуляции базальная температура монофазная. Крайне редко бывает монофазная ректальная температура (ановуляция) у больных с регулярным менструальным циклом (табл. 1.2).

Оценить уровень эстрогенной насыщенности организма женщины позволяет также цервикальное число. Величина его от 0 до 8 баллов указывают на низкую, от 9 до 11 баллов — на умеренную, от 12 до 15 баллов — на высокую эстрогенную насыщенность (табл. 1.3).

Таблица 1.2

**Показатели тестов функциональной диагностики в течение овуляторного менструального цикла у женщин репродуктивного возраста**

| Показатель                             | Дни менструального цикла |            |            |            |            |            |
|--|--------------------------|------------|------------|------------|------------|------------|
|  | -10...-8                 | -6...-4    | -2...-0    | +2...+4    | +6...+8    | +10...+12  |
| КПИ, %                                 | 20–40                    | 50–70      | 80–88      | 60–40      | 30–25      | 25–20      |
| Длина натяжения цервикальной слизи, см | 2–3                      | 4–6        | 8–10       | 4–3        | 1–0        | 0          |
| Симптом «зрачка»                       | +                        | +          | +++        | +          | —          | —          |
| Базальная температура, °С              | 36,6 ± 0,2               | 36,7 ± 0,2 | 36,4 ± 0,1 | 37,1 ± 0,1 | 37,2 ± 0,1 | 37,2 ± 0,2 |

Таблица 1.3

**Подсчет цервикального числа (в баллах)**

| Показатель   | Количество баллов | Характеристика показателя                           |
|--|-------------------|---|
| Количество слизи (измеряют с помощью туберкулинового шприца) | 0                 | 0 мл  |
|  | 1                 | 0,1 мл  |
|  | 2                 | 0,2 мл  |
|  | 3                 | 0,3 мл и более                                      |
| Вязкость слизи   | 0                 | Густая липкая                                       |
|  | 1                 | Вязкая  |
|  | 2                 | Маловязкая  |
|  | 3                 | Водянистая  |
| Кристаллизация слизи   | 0                 | Кристаллизация отсутствует                          |
|  | 1                 | Атипичный рисунок папоротника                       |
|  | 2                 | Наличие первичных и вторичных ветвей папоротника    |
|  | 3                 | Наличие третичных и четвертичных ветвей папоротника |
| Растяжимость слизи   | 0                 | Менее 1 см  |
|  | 1                 | 1–4 см  |
|  | 2                 | 5–8 см  |
|  | 3                 | 9 см и более  |
| Количество лейкоцитов в слизи                                | 0                 | Более 11 клеток в поле зрения                       |
|  | 1                 | 6–10 клеток в поле зрения                           |
|  | 2                 | 1–5 клеток в поле зрения                            |
|  | 3                 | Клетки отсутствуют                                  |



## Ультразвуковые методы

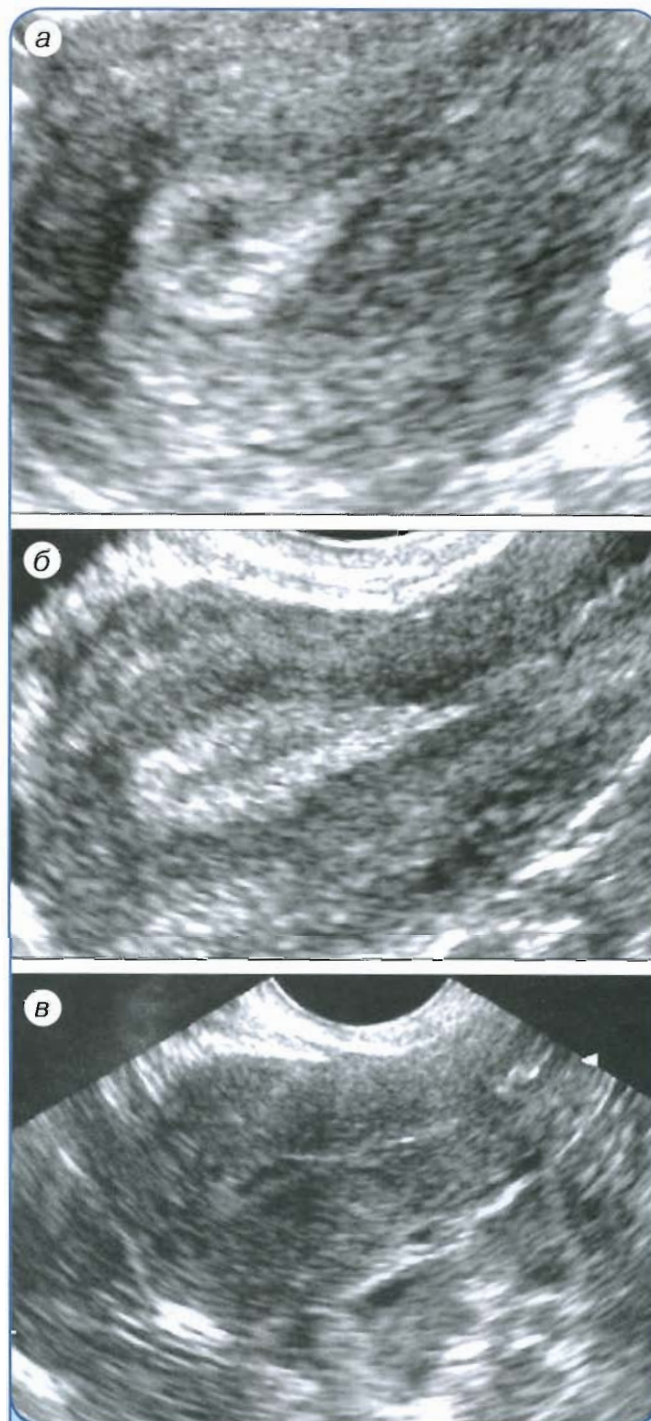
### Ультразвуковое исследование

Ультразвуковое исследование (УЗИ, *син.*: эхография) является одним из наиболее современных и распространенных методов неинвазивной диагностики. Ультразвуковая диагностика заболеваний органов половой системы женщины основана на использовании физического феномена, сущность которого состоит в том, что излучаемый генератором ультразвуковой пучок (сигнал) при отражении от тканей, отличающихся друг от друга своей плотностью, изменяется. Отраженная часть ультразвукового луча попадает на преобразователь и превращается в электрические колебания, хорошо видимые на экране электронно-лучевой трубки. Это дает возможность воспроизвести структурные особенности исследуемого органа и определить его размеры. С помощью специальных приборов получают улучшенное изображение структуры органа.

Противопоказаний данный метод не имеет. Его диагностические возможности значительно расширились с внедрением в практику влагалищных датчиков. Такая ультразвуковая диагностика незаменима при ожирении, напряженной брюшной стенке, ее болезненности, метеоризме. Специальной подготовки эхография не требует. В отличие от трансабдоминального УЗИ при вагинальной эхографии отсутствует необходимость наполнения мочевого пузыря.

Основным показанием к ультразвуковому исследованию в гинекологии является уточнение данных о размерах матки и яичников. Эхография позволяет получить информацию о врожденных аномалиях развития внутренних половых органов. При наличии внутриматочной патологии (сращения, гиперпластические процессы, подслизистая миома матки, рак эндометрия) на эхограммах выявляются соответствующие эхоструктуры (рис. 1.8).

УЗИ органов малого таза осуществляется с помощью серии продольных и поперечных сечений аппаратами сложного сканирования «Aloka SSD 650», «Toshiba SSD-240 А», «Siemens Prima» с использованием трансабдоминального и трансвагинального высокоразрешающих электронных датчиков с частотой 3,5; 5; 7,5 МГц. При УЗИ определяется положение и размеры матки, оценивается структура миометрия, наличие



**Рис. 1.8.** Ультразвуковая картина половых органов:

а — полип эндометрия; б — гиперплазия эндометрия; в — тело матки и яичник

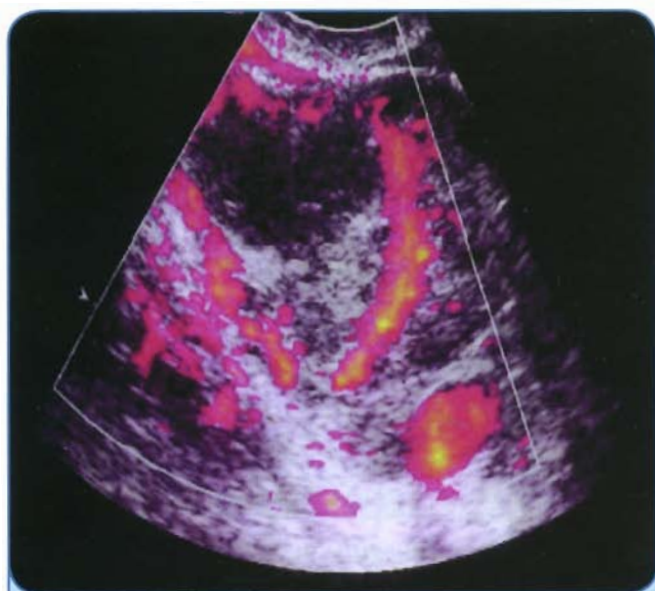миоматозных узлов, описываются их размеры, структура, локализация. Определяется состояние срединного М-эхо: его эхогенность, структура, величина передне-заднего размера. При исследовании яичников измеряются их размеры, оценивается толщина капсулы, состояние фолли-



кулярного аппарата и стромы яичников. При выявлении в малом тазу объемных образований оценивается их локализация, форма, размеры и внутренняя структура, устанавливается нозологическая форма. Эхография при первичном обследовании производится в раннюю фолликулярную фазу цикла, в процессе дальнейшего наблюдения по показаниям. В циклах стимуляции овуляции осуществляется обязательный УЗ-мониторинг для динамической оценки роста и созревания фолликулов в яичниках, толщины эндометрия, констатации овуляции и развития желтого тела.

При ультразвуковом исследовании миомы матки получают различные варианты эхограмм, зависящие от размеров, локализации узлов и характера морфологических изменений в опухоли. Эхография помогает провести дифференциальную диагностику миомы матки и беременности. Большую диагностическую ценность ультразвуковое исследование имеет при выявлении объемных процессов в придатках матки (киста, киста, рак).

В настоящее время ультразвуковое исследование дополняется доплерометрией, основанной на определении кровотока в артериях и венах внутренних органов методом цветного доплеровского картирования, который позволяет визуализировать кровоснабжение внутренних органов (рис. 1.9).



**Рис. 1.9.** Цветное доплеровское картирование. Желтое тело в нормальном яичнике

**УЗИ щитовидной железы.** При эхографии оцениваются размеры и структура щитовидной железы. При наличии очаговых образований определяются их размеры, контуры, наличие капсулы.

**УЗИ молочных желез.** Проводится у всех пациенток с гиперпролактинемией, галактореей, при подозрении на мастопатию и у женщин старше 30 лет. При выявлении очаговых образований оценивают их структуру и размеры.

### **Эхогистеросальпингоскопия**

Эхогистеросальпингоскопия проводится на 5–9-й день менструального цикла при его продолжительности 28 дней. В отличие от гистеросальпингографии при эхогидротубации в полость матки вводят эхоконтрастное вещество (эховист), либо стерильный 0,9% раствор натрия хлорида, 5% раствор глюкозы или полиглюкин в количестве 20–40 мл. Метод позволяет уточнить состояние маточных труб (проходимость, уровень окклюзии) и полости матки (наличие субмукозного узла, полипа эндометрия). Прохождение раствора через маточные трубы визуализируется с помощью ультразвукового сканирования в реальном масштабе времени. Результаты эхогистеросальпингоскопии оцениваются следующим образом. Введенный в полость матки стерильный раствор резко отличается от окружающих тканей по степени «прозрачности» для ультразвука и сравнивается по плотности с содержимым мочевого пузыря (наполненного при проведении исследования). При двухсторонней проходимости маточных труб раствор располагается справа и слева от контура сечения матки, затем сливается в одно целое в маточно-ректальном углублении. При окклюзии ампулярных отделов маточных труб, заполненных стерильным раствором, маточные трубы визуализируются в виде ретортообразных полостных образований. При окклюзии интерстициальных отделов маточных труб последние не визуализируются, происходит лишь увеличение полости матки за счет вводимого раствора. При окклюзии истмического отдела маточных труб последние видны на протяжении не более 20 мм. При окклюзии маточных труб любой локализации жидкость в маточно-ректальном углублении не визуализируется. Эхогистеросальпингоскопия является методом выбора для изучения состояния маточных труб, так как позволяет проводить динамическое наблюдение

за их функцией, избежать лучевой нагрузки на область гонад и аллергических осложнений.

### Эндоскопические методы (кольпоскопия, гистероскопия, лапароскопия, кульдоскопия)

Осмотр внутренних половых органов производится с помощью специальных оптических инструментов и приборов. В гинекологической практике применяют кольпоскопию, цервикоскопию, лапароскопию, кульдоскопию и гистероскопию.

#### Кольпоскопия

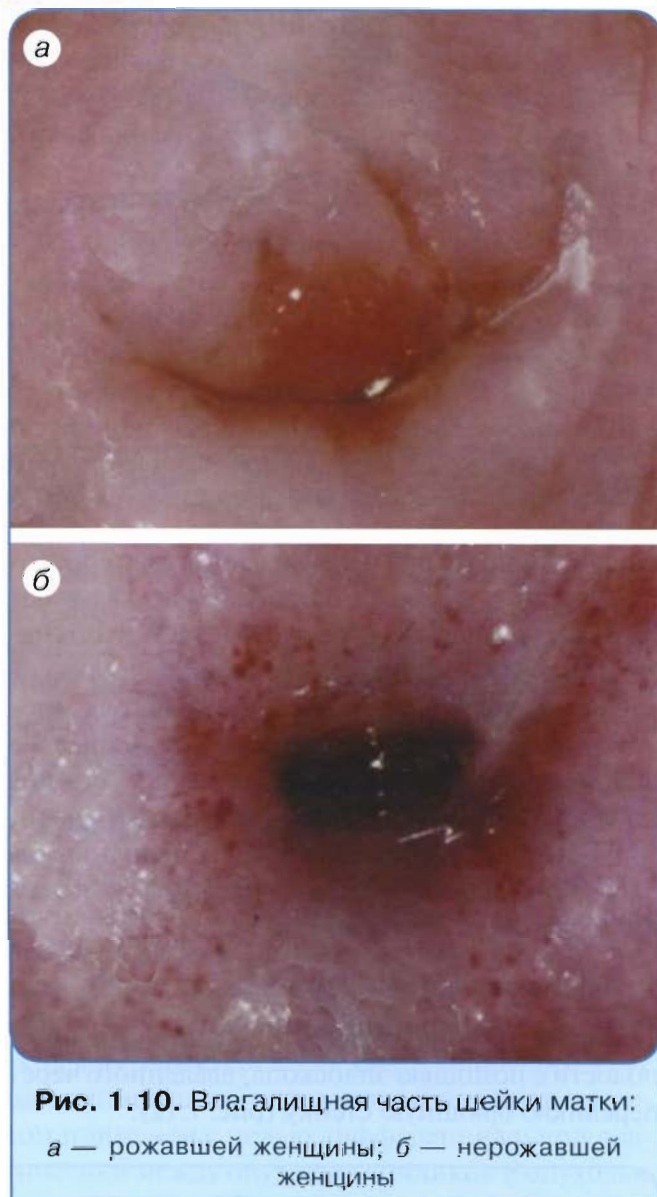Диагностическая ценность метода очень высока. Кольпоскопия позволяет производить детальный осмотр влагалищной части шейки матки, стенок влагалища и вульвы с помощью бинокулярной или монокулярной лупы, снабженной осветительным прибором и дающей возможность увеличения обследуемого участка в 30 раз и более (рис. 1.10).

В гинекологической практике последовательно выполняются следующие виды кольпоскопического исследования.

**Простая кольпоскопия.** Осмотр влагалищной части шейки матки, имеющий ориентировочный характер. Определяют форму, величину шейки и наружного зева, цвет, рельеф слизистой оболочки, границу плоского эпителия, покрывающего шейку, и цилиндрического эпителия цервикального канала.

**Расширенная кольпоскопия.** Осмотр производят после обработки шейки матки 3% раствором уксусной кислоты, которая вызывает кратковременный отек эпителия, набухание клеток шиповидного слоя, сокращение подэпителиальных сосудов и уменьшение кровоснабжения.

Действие уксусной кислоты продолжается в течение 4 мин. После изучения кольпоскопической картины шейки, обработанной уксусной кислотой, проводят так называемую *пробу Шиллера* — смазывание шейки ватным тампоном, смоченным 3% раствором Люголя. Йод, содержащийся в растворе, окрашивает гликоген в клетках здорового неизменного плоского эпителия шейки в темно-коричневый цвет. Истонченные клетки (атрофические возрастные изменения), а также патологически измененные клетки при различных дисплазиях эпителия бедны гликогеном и раствором йода не прокрашиваются. Таким образом выявляются зоны патологически



**Рис. 1.10.** Влагалищная часть шейки матки:  
а — рожавшей женщины; б — нерожавшей женщины

измененного эпителия и обозначаются участки для биопсии шейки матки.

**Микроскопическая кольпоскопия** (кольпомикроскопия) — кольпоскопия под большим увеличением (в 80–280 раз) с помощью контактного объектива и с предварительным окрашиванием области исследования.

**Цервикоскопия** — метод осмотра слизистой оболочки канала шейки матки с помощью цервикоскопа. Способствует выявлению предраковых изменений эндоцервикса и проведению прицельной биопсии.

#### Гистероскопия

В последние десятилетия с целью уточнения характера внутриматочной патологии и оперативных манипуляций во многих клиниках мира



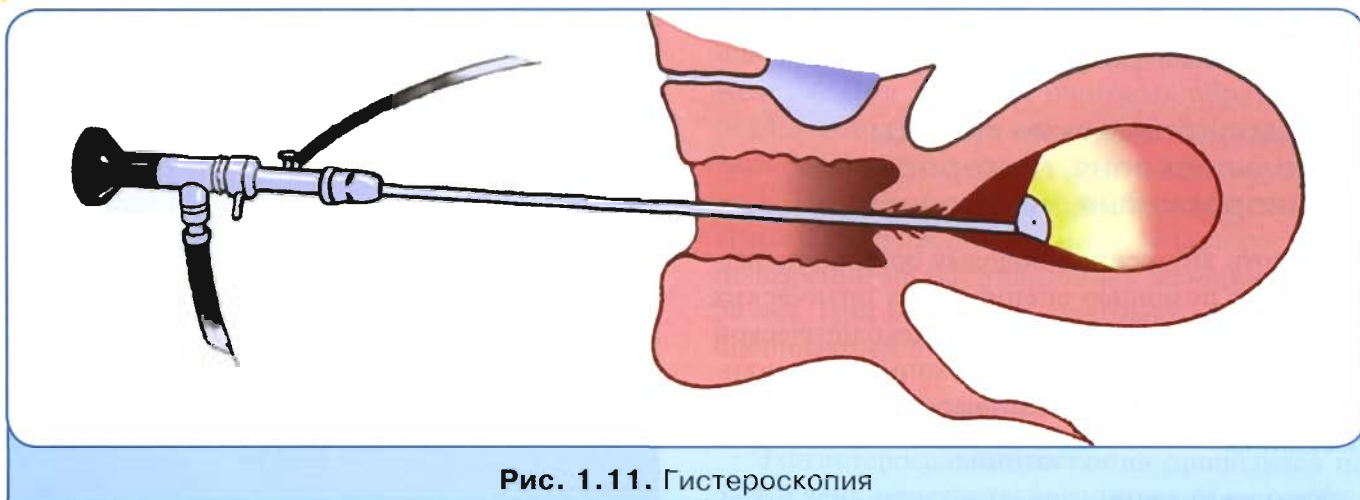


Рис. 1.11. Гистероскопия

нашел широкое применение метод гистероскопии (рис. 1.11). Большинство авторов указывают на высокую диагностическую ценность этого метода для выявления злокачественных процессов слизистой оболочки матки, подслизистых миоматозных узлов, гиперпластических процессов эндометрия, аномалий развития матки, остатков плодного яйца, внутриматочных синехий, аденомиоза. Гистероскопия должна быть использована с лечебной целью для удаления патологических образований полости матки.

### Лапароскопия (перитонеоскопия)

Лапароскопия — осмотр органов брюшной полости с помощью эндоскопа, введенного через переднюю брюшную стенку (рис. 1.12).

### Кульдоскопия

Кульдоскопия — осмотр органов брюшной полости с помощью эндоскопа, введенного через задний свод влагалища.

### Эндоскопическая хирургия

Эндоскопическая хирургия — метод оперативного лечения заболевания, когда радикальные вмешательства выполняют без широкого рассечения покровов, через точечные проколы тканей или естественные физиологические отверстия. В настоящее время эндоскопия благодаря современному техническому оснащению и усовершенствованной методике прочно занимает одно из ведущих мест не только в диагностике,

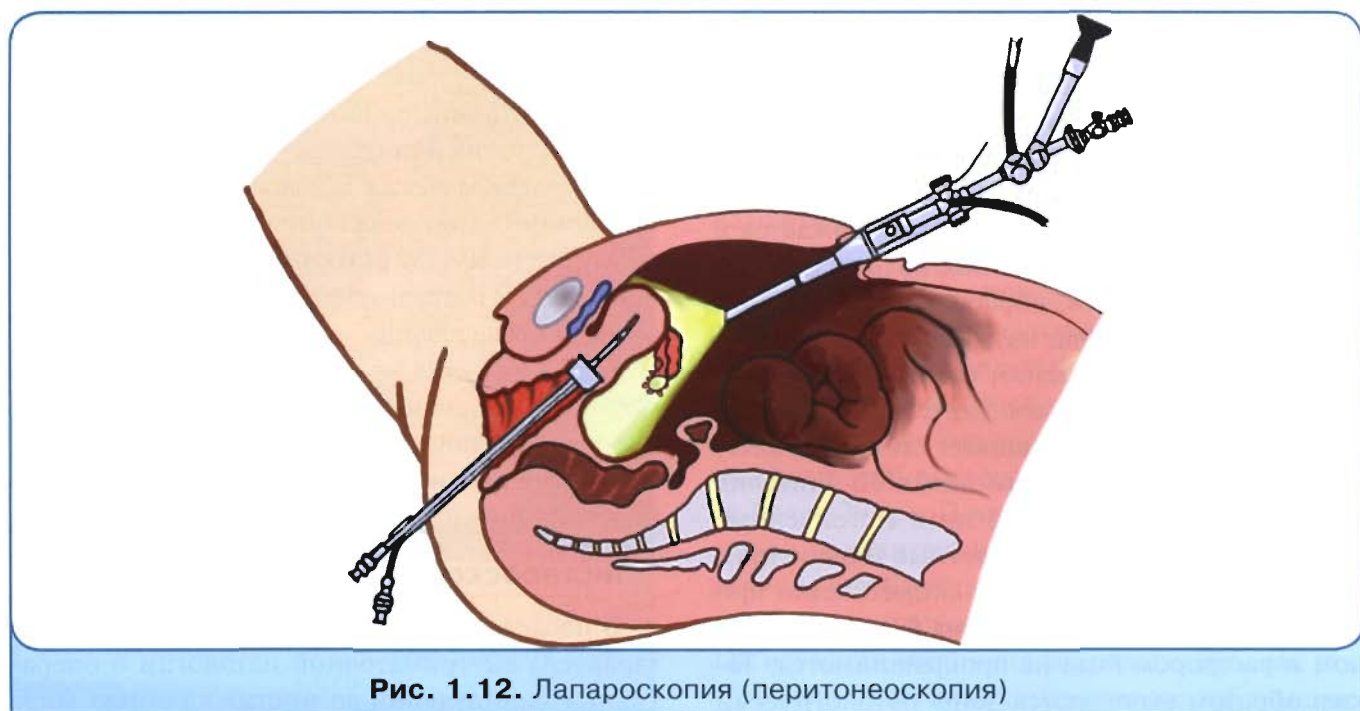


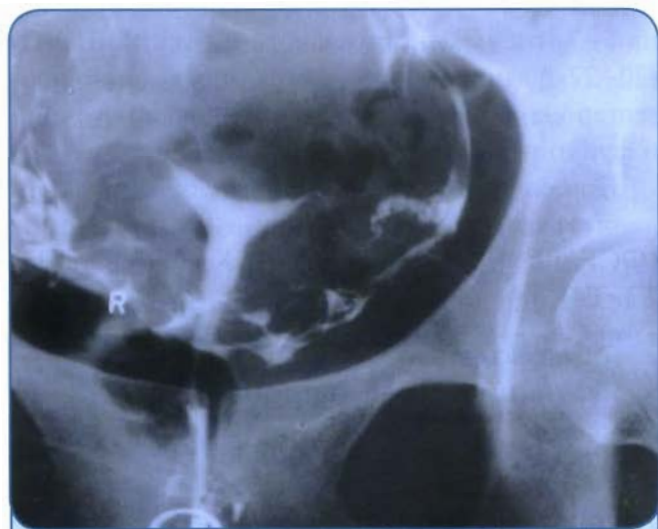Рис. 1.12. Лапароскопия (перитонеоскопия)

но и в лечении заболеваний внутренних половых органов у женщин. Если раньше задачей хирурга являлось удаление поврежденного органа путем чревосечения, то в настоящее время основная цель — это ликвидация патологических изменений при сохранении целостности репродуктивных органов и репродуктивной функции женщины (гл. 22).

## Рентгенологические методы

### Гистеросальпингография

Гистеросальпингография проводится в зависимости от цели исследования с 5-го по 22-й день менструального цикла при его продолжительности 28 дней. Метод позволяет определить состояние матки и маточных труб. Исследование проводится с водорастворимыми рентгеноконтрастными растворами (урографин, верографин и др.) — рис. 1.13.



**Рис. 1.13.** Гистеросальпингография. Матка и маточные трубы

При изучении рентгенологической картины матки у больных с нормальным менструальным циклом установлено, что она зависит от фазы цикла. В фолликулярной фазе нормального цикла обнаруживается повышенный тонус мускулатуры матки. На гистерограммах полость матки имеет вид удлиненного треугольника с выраженной «талией» по бокам вследствие втянутости боковых линий. На гистерограммах, произведенных в прогестероновой фазе цикла, обнаруживаются расширенная полость тела матки, сглаженная

«талиа», что свидетельствует о пониженном тоне тела матки.

Характерны также изменения рентгенологической картины истмического отдела. Так, в фолликулярной фазе цикла он расширен (4–5 мм) и укорочен. В прогестероновой фазе истмический отдел, наоборот, резко сужен.

Сократительная деятельность маточных труб также зависит от фазы менструального цикла. В первой фазе тонус труб повышен, во второй — понижен; перистальтика при этом становится ритмичной. Поэтому для определения функционального состояния маточных труб рентгенологическое исследование следует проводить во второй фазе менструального цикла.

Гистеросальпингография является ценным методом диагностики пороков развития матки, выявления проходимости и анатомического состояния маточных труб, дифференциальной диагностики полипов, рака эндометрия и подслизистых миоматозных узлов.

### Внутриматочная флебография

По характеру заполнения контрастным веществом венозной сети можно судить о расположении и размерах миоматозных узлов. Малососудистые зоны характерны для межмышечной локализации миоматозного узла, симптом «кольца» характерен для подбрюшинного узла. Данный метод исследования может быть с успехом применен с целью дифференциальной диагностики между опухолью яичников и опухолью матки.

### Лимфография

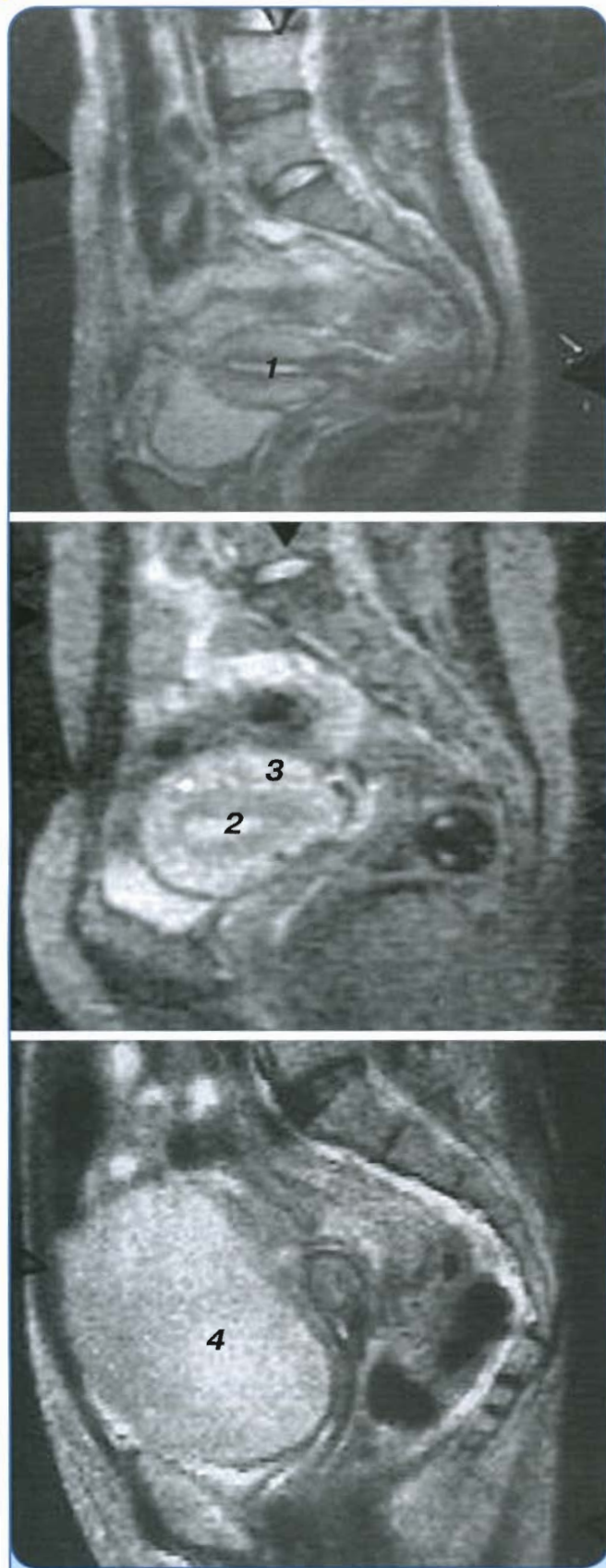Лимфография позволяет выявить увеличение и изменения структуры лимфатических узлов, а также дифференцировать метастазы в лимфатические узлы от воспалительных изменений.

### Компьютерная томография

С помощью компьютерной томографии можно получить продольное отражение исследуемого участка, реконструировать срез и получить его в любой плоскости (рис. 1.14).

Компьютерная томография дает полное представление об органе или патологическом очаге, который исследуется, количественную информацию о толщине слоя и характере поражения.





**Рис. 1.14.** МРТ. Внутренние половые органы:

1, 2 — эндометрий; 3 — матка; 4 — киста яичника

## Гормональное исследование

Гормональное исследование и пробы применяют для выявления причин нарушения менструальной функции и уровня поражения системы гипоталамус—гипофиз—яичники—матка.

В каждой лаборатории должны быть разработаны свои нормативные показатели и их диапазоны для всех гормонов. Кровь для определения уровня гормонов не рекомендуется брать после гинекологического исследования и обследования молочных желез, а также в ранние утренние часы. При повышенном содержании гормонов необходимо повторное их определение. Оценка функции коры надпочечников проводится по результатам определения уровня экскреции дегидроэпиандростерона сульфата (ДЭА-С) или 17-кетостероидов с мочой.

При регулярном ритме менструации показано определение содержания пролактина, тестостерона (Т), кортизола (К) и тиреоидных гормонов в плазме крови (ТТГ, Т3, Т4) в фолликулярную фазу на 5–7-й день менструального цикла. Во II фазу (20–22-й день) рекомендуется определение прогестерона для оценки полноценности овуляции и функции желтого тела.

При олигоменорее и аменорее обязательным является определение уровня всех гормонов (ФСГ, ЛГ, Пр, эстрадиола, Т, К, ДЭА-С, ТТГ, Т3, Т4).

## Гормональные и функциональные пробы

Однократное определение базального уровня гормонов в крови не всегда информативно. Уточнить состояние различных звеньев репродуктивной системы или выяснить их резервные способности позволяют гормональные пробы.

**Прогестероновая проба** может применяться:

- для определения уровня эстрогенной насыщенности организма при аменорее;
- для определения адекватной реакции эндометрия на действие прогестерона и особенностей отторжения слизистой оболочки матки при снижении уровня этого гормона.

Для проведения прогестероновой пробы используют норколут или другие гестагены (норэтистерон, оргаметрил, дюфастон) в дозе 10 мг в сутки в течение 10 дней. Суммарная доза препарата должна составлять не менее 100 мг, что соответствует уровню секреции прогестерона во



II фазу цикла. Наряду с оральными гестагенами используют 1% раствор прогестерона по 1 мл в сутки в течение 10 дней или раствор 17-ОПК по 125–250 мг однократно внутримышечно. Реакция расценивается как закономерная, если через 3–7 дней после окончания приема гестагенов появляются умеренные кровянистые выделения, сохраняющиеся в течение 3–4 дней. Отсутствие менструальноподобной реакции указывает на резкое снижение уровня эстрадиола, отсутствие пролиферативных процессов в эндометрии, или на полное отсутствие эндометрия.

При отрицательной прогестероновой пробе следует проводить *циклическую пробу* с последовательным назначением эстрогенов и прогестерона. Эстрогены (микрофоллин, этинилэстрадиол, премарин) назначают в течение 10–12 дней до увеличения цервикального числа до 10 и более баллов. Затем назначают гестагены в указанной выше дозе. Появление закономерной менструальноподобной реакции свидетельствует о наличии эндометрия, чувствительного к действию гормонов. Отсутствие кровянистых выделений (отрицательная циклическая проба) указывает на маточную форму аменореи (внутриматочные синехии — синдром Ашермана).

Можно также провести пробу с синтетическими эстроген-гестагенными препаратами (нон-овлон, ригевидон, овидон, марвелон, силест, фемоден; демулен, тризистон, триквилар). Указанные препараты назначают по 1 таблетке в день в течение 21 дня. Появление через 3–5 дней закономерной менструальноподобной реакции свидетельствует о нормальной рецепции эндометрия к стероидным гормонам.

*Кломифеновую пробу* проводят у пациенток с нерегулярными менструациями или аменореей после индуцированной менструальноподобной реакции. Назначают 50 мг кломифена с 5-го по 9-й день цикла. Пробу расценивают как положительную, если через 3–8 дней после окончания приема кломифена начинается повышение базальной температуры, которое является признаком достаточного синтеза стероидов в фолликуле и сохраненные резервные способности гипофиза. Реакция на введение кломифена может быть оценена по результатам УЗИ фолликула и эндометрия. При отрицательной кломифеновой пробе рекомендуется увеличение дозы препарата до 100 мг во 2-м цикле и до 150 мг в 3-м цикле. Дальнейшее увеличение дозы нецелесообразно.

При отрицательной пробе с кломифеном показана проба с гонадотропинами.

*Проба с метоклопрамидом* проводится для дифференциальной диагностики гиперпролактиновых состояний. Препарат назначают в дозе 10 мг внутривенно после предварительного взятия крови для определения исходного уровня Пр в плазме крови. Затем кровь берут через 30 и через 60 мин после введения метоклопрамида. При положительной пробе на 30-й минуте уровень Пр в плазме крови возрастает в 5–10 раз, что свидетельствует о сохраненной пролактинсекретирующей функции гипофиза. Отрицательная реакция (отсутствие повышения уровня Пр в плазме крови) свидетельствует о наличии пролактинсекретирующей опухоли гипофиза.

Для уточнения генеза гиперандрогении проводится *проба с дексаметазоном*: пациентке назначают 0,5 мг дексаметазона каждые 6 ч в течение двух суток. За 2 дня до проведения пробы и на 2-й день после приема препарата собирают суточную мочу для определения уровня 17-КС или ДЭА-С.

При положительной пробе изучаемые показатели снижаются более, чем на 50%, что указывает на наличие функциональных нарушений коры надпочечников. При отрицательной пробе, т.е. при падении уровня 17-КС и ДЭА-С менее, чем на 25–50%, диагностируется опухолевый генез гиперандрогении.

*Проба с рилизинг-гормоном.* Оценка пробы с РГ-Гн проводится на основании изучения содержания в крови ФСГ и ЛГ с помощью радиоиммунных или иммуноферментных методов. Основным показанием к проведению этой пробы является выяснение вопроса о поражении гипофиза в основном при аменорее центрального генеза. При патологических изменениях гипофиза (опухоль, некроз) проба с РГ-Гн является отрицательной, т.е. усиления продукции ФСГ не наблюдается. Если проба свидетельствует о нормальной функции гипофиза, то аменорея центрального генеза обусловлена поражением гипоталамуса.

*Проба с ФСГ.* Используется для определения функционального состояния яичников (при аменорее, задержке полового развития и др.). Обычно для этого используют пергонал (75 ЕД ФСГ и 75 ЕД ЛГ). После введения препарата (5 тыс. ЕД в течение 10 дней) определяют содержание эстрогенов в крови и следят за динамикой

функциональных показателей (КПИ, симптомы «зрачка», «листа папоротника», натяжение слизи). При нормальной функции яичников проба положительная.

**Проба с хориогонином.** Применяется для уточнения состояния яичников. Хориогонин назначают в течение 5 дней внутримышечно по 1 500–5 000 ЕД. Результаты оценивают по повышению содержания прогестерона в крови и базальной температуре выше 37 °С. Если яичники способны функционально реагировать на стимулирующее влияние хориогонина, после его введения усиливается образование гормона желтого тела, что свидетельствует о центральном генезе нарушений. Отрицательные результаты пробы подтверждают наличие первичной неполноценности яичников.

**Проба с АКТГ.** Проводится для определения функционального состояния коры надпочечников. Введение АКТГ (по 40 ЕД внутримышечно в течение 2-х дней) вызывает резкое повышение содержания 17-КС в моче при надпочечниковом генезе заболевания и незначительное повышение — при яичниковом.

В последние годы в клиническую практику широко внедрены методы определения белковых и стероидных гормонов в крови (радиоиммунологические и иммуноферментные), которые постепенно вытесняют методы определения гормонов и их метаболитов в моче. Так, при определении гиперандрогении вместо ранее широко используемого метода определения 17-КС (метаболитов андрогенов) в моче, в настоящее время в крови определяют содержание дегидроэпиандростерона и 17-гидроксипрогестерона (предшественников тестостерона) и самого тестостерона.

### **Медико-генетические методы**

Медико-генетические методы исследования проводятся на базе специальных медико-генетических консультаций и необходимы в первую очередь у пациенток с нарушениями полового развития и менструальной функции. Указанные методы включают в себя: определение полового хроматина и кариотипирование, проведение хромосомного анализа, проведение биохимических исследований, дающих возможность выявить наследственные нарушения обмена веществ, связанные с энзимопатией, составление генеалогической схемы, позволяющей оценить вероят-

ность появления определенных наследственных признаков у членов изучаемой семьи.

### **Резюме**

Беседа врача проводится в доброжелательной атмосфере, индивидуально с каждой пациенткой. Врач должен быть предельно внимательным, обращая внимание на эмоциональное состояние и внешний вид пациентки.

У гинекологических больных типичными являются жалобы на: боли, бели, кровотечения. Выявление основной жалобы больной, ее связи с другими жалобами помогает правильной диагностике заболевания.

Анамнез настоящего заболевания состоит из выяснения времени начала, характера его течения, эффективности проведенных методов лечения.

Анамнез жизни включает изучение становления и развития специфических функций женщины (менструальной, репродуктивной, сексуальной) и тесно с ними связанных других функций.

Опыт показывает, что на основании данных анамнеза правильный диагноз можно поставить у 50–70% больных и определить тактику дальнейшего обследования (выбор методов диагностики и последовательность их применения).

Объективное обследование больных складывается из общего исследования состояния организма в целом и специального исследования (гинекологического). Общее объективное исследование начинается с изучения типов конституции, антропометрических измерений, определения характера и степени оволосения, окраски кожных покровов, осмотра и пальпации молочных желез. Абдоминальное исследование представляет собой осмотр, пальпацию, перкуссию и при необходимости аускультацию живота.

Специальное гинекологическое исследование включает осмотр наружных половых органов, осмотр влагалища и шейки матки в зеркалах, вагинальное, бимануальное, ректовагинальное исследование.

В гинекологической практике используют как общепринятые лабораторные методы исследования, так и специальные инструментальные методы (ультразвуковые, рентгенологические, гормональные, эндоскопические и медико-генетические).



# Глава 2

## Эмбриология, анатомия и физиология

### Эмбриология

### Анатомия наружных и внутренних половых органов

### Анатомия соседних органов

### Резюме

#### Эмбриология

Развитие женских половых клеток — яйцеклеток (овогенез) происходит в яичниках, которые представляют собой женские половые железы. Первичные половые признаки (детерминация пола, закладка гонад и их развитие) определяют при оплодотворении и в эмбриональном периоде (8-я нед. после оплодотворения), их развитие продолжается в плодном периоде (с 9-й нед.) и после рождения.

На 5-й нед. эмбрионального развития в торако-люмбальном отделе из мезодермы образуется нефрогенный тяж, который формирует мезонефральный (позднее вольфов) проток и уrogenитальный бугорок, являющийся зачатком гонад и не идентифицирующийся ни как мужская, ни как женская половая железа. Индифферентные гонады состоят из коркового и мозгового вещества.

Мезонефрос представляет собой сравнительно большое образование овоидной формы на каждой стороне от срединной линии, с развивающейся гонадой в его нижней части. Парамезонефральный проток позже образует Мюллерову систему. В дальнейшем развитие мезонефральных и парамезонефральных протоков зависит от гонадной секреции. При развитии женского пола мюллеровы протоки образуются латерально от вольфовых. В дальнейшем рост протоков происходит в каудальном и медиальном направлениях, а их слияние происходит по средней линии. Мюллеровы протоки открываются в мочеполовой синус в той его части, из которой формируется проксимальный отдел мочеиспускательного канала (эта область называется мюллеровым бугорком). Вольфова система в таком случае дегенерирует.

Вольфовы протоки играют важную роль в развитии мочевых путей и половых органов:

# Глава 2

## Эмбриология, анатомия и физиология

### Эмбриология

### Анатомия наружных и внутренних половых органов

### Анатомия соседних органов

### Резюме

#### Эмбриология

Развитие женских половых клеток — яйцеклеток (овогенез) происходит в яичниках, которые представляют собой женские половые железы. Первичные половые признаки (детерминация пола, закладка гонад и их развитие) определяются при оплодотворении и в эмбриональном периоде (8-я нед. после оплодотворения), их развитие продолжается в плодном периоде (с 9-й нед.) и после рождения.

На 5-й нед. эмбрионального развития в торако-люмбальном отделе из мезодермы образуется нефрогенный тяж, который формирует мезонефральный (позднее вольфов) проток и уrogenитальный бугорок, являющийся зачатком гонад и не идентифицирующийся ни как мужская, ни как женская половая железа. Индифферентные гонады состоят из коркового и мозгового вещества.

Мезонефрос представляет собой сравнительно большое образование овоидной формы на каждой стороне от срединной линии, с развивающейся гонадой в его нижней части. Парамезонефральный проток позже образует Мюллерову систему. В дальнейшем развитие мезонефральных и парамезонефральных протоков зависит от гонадной секреции. При развитии женского пола мюллеровы протоки образуются латерально от вольфовых. В дальнейшем рост протоков происходит в каудальном и медиальном направлениях, а их слияние происходит по средней линии. Мюллеровы протоки открываются в мочеполовой синус в той его части, из которой формируется проксимальный отдел мочеиспускательного канала (эта область называется мюллеровым бугорком). Вольфова система в таком случае дегенерирует.

Вольфовы протоки играют важную роль в развитии мочевых путей и половых органов:



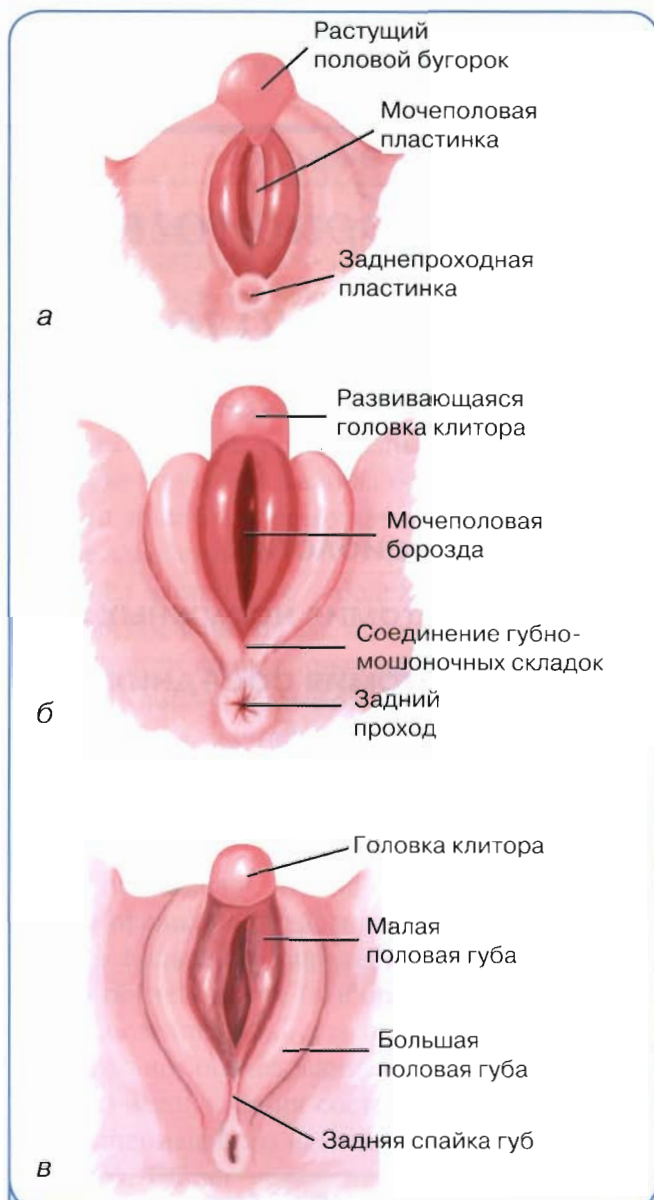
1. Вольфовы протоки растут в каудальном направлении и открываются в клоаку, обеспечивая выведение секрета первичной почки в амнион.
2. Вольфовы протоки участвуют в закладке окончательной почки.
3. У эмбрионов мужского пола из вольфовых протоков формируются семявыносящие пути.
4. У эмбрионов женского пола вольфовы протоки, по-видимому, индуцируют закладку мюллеровых протоков, а затем подвергаются обратному развитию.

### Развитие наружных и внутренних половых органов

Уже на 5-й нед. эмбриогенеза по обе стороны клоаки появляются парные складки. Спереди по средней линии они соединяются, образуя половой бугорок (рис. 2.1). После разделения мочепрямокишечной перегородки и образования промежности передняя часть этих складок становится мочеполовыми, а задняя — заднепроходными складками. У эмбрионов женского пола из полового бугорка образуется клитор, из мочеполовых складок — малые половые губы. У эмбрионов мужского пола половой бугорок интенсивно растет, превращаясь в половой член, а мочеполовые складки срастаются, замыкая губчатую часть мочеиспускательного канала. Латерально от мочеполовых складок появляются парные губно-мошоночные складки. В отсутствие андрогенов из них формируются большие половые губы, из мочеполового синуса — преддверие влагалища, в которое открывается мочеиспускательный канал, влагалище и железы преддверия. Парауретральные железы (железы Скина) формируются из выростов мочеиспускательного канала, большие железы преддверия (бартолиновы железы) — из мочеполового синуса.

### Развитие влагалища

Влагалище образуется на 3-м мес. эмбриогенеза. В этот период начинается пролиферация клеток эктодермы мюллерова бугорка, при этом образуются две пазушно-влагалищные луковицы. Из них формируется нижняя часть влагалища (примерно пятая часть его длины). Дистальная часть маточно-влагалищного канала закрывается плотной влагалищной пластинкой (ее проис-



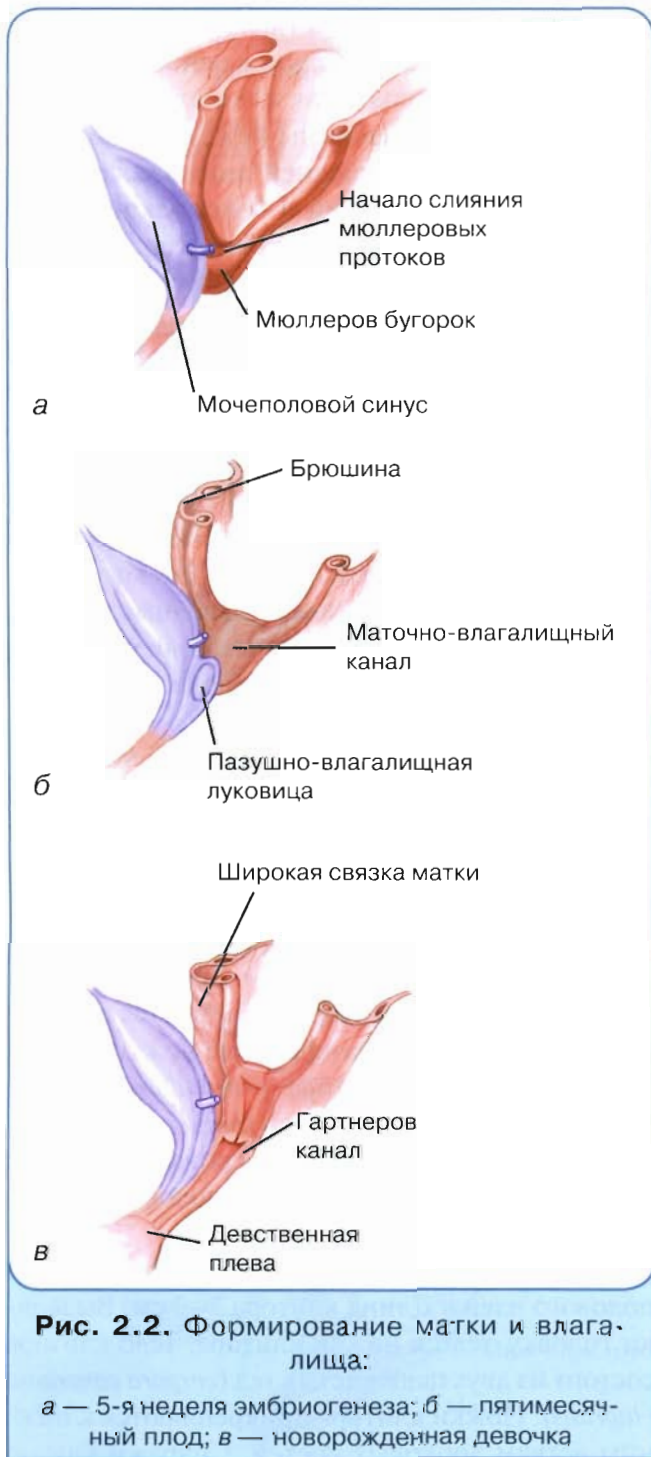
**Рис. 2.1.** Развитие наружных половых органов:

а — 5-я неделя эмбриогенеза; б — пятимесячный плод; в — новорожденная девочка

хождение неизвестно). Влагалищная пластинка в течение последующих 2 мес. вытягивается. За счет гибели центрально расположенных клеток в ней образуется канал, периферические клетки формируют эпителий влагалища. Мышечная оболочка и адвентиция влагалища образуются из окружающей мезодермы.

### Развитие матки и маточных труб

Нижние отделы мюллеровых протоков у эмбрионов женского пола срастаются, образуя маточно-влагалищный канал (рис. 2.2), из которого



впоследствии образуется эпителий, выстилающий матку и верхний отдел влагалища. Соединительнотканная основа эндометрия и миометрия развиваются из мезенхимы, окружающей маточно-влагалищный канал.

При слиянии мюллеровых протоков образуются две складки брюшины, которые становятся впоследствии широкими связками матки. Широкие связки матки делят малый таз на пузырно-маточное углубление спереди и прямокишечно-

маточное углубление сзади. Мезенхима между листками широких связок дифференцируется в рыхлую соединительную и гладкомышечную ткани.

Проксимальные отделы мюллеровых протоков не соединяются друг с другом и открываются в целомическую (в будущем брюшную) полость. Из этих отделов формируются маточные трубы.

### Развитие яичников

Развитие половых органов зависит от наличия фактора развития яичка (кодируется геном, расположенным на Y-хромосоме), вырабатываемого мезенхимными клетками половых тяжей. Фактор развития яичка вызывает дегенерацию коркового вещества и образование клеток Сертоли из эпителиальных клеток мозгового вещества индифферентных половых желез.

Клетки Лейдига образуются из мезенхимных клеток мозгового вещества половых желез. Клетки Лейдига, в свою очередь, вырабатывают тестостерон и дегидротестостерон (последний образуется из тестостерона под действием 5 $\alpha$ -редуктазы). Тестостерон стимулирует образование из вольфовых протоков придатка яичка, семенных пузырьков, семявыносящих и семявыбрасывающих протоков, а в период полового развития — сперматогенез и формирование мужских вторичных половых признаков. Дегидротестостерон стимулирует развитие наружных мужских половых органов, предстательной железы и бульбоуретральных желез. В отсутствие фактора развития яичка мозговое вещество половых желез атрофируется, а половые клетки группируются, образуя примордиальные фолликулы.

Первичные половые клетки образуются в стенке желточного мешка, а затем через брыжейку задней кишки попадают в мезенхиму на уровне 10-го грудного сомита. Здесь закладываются яичники. Яичник появляется примерно на 2 нед. позже яичка и развивается более медленно. Первичные половые клетки индуцируют пролиферацию окружающих клеток мезенхимы. В результате этого медиально от первичной почки образуются половые тяжи. Половые тяжи быстро растут. Составляющие их клетки называются прегранулезными. К 14–16-й нед. размер половых клеток уменьшается. Активный рост приводит к увеличению гонад. У эмбрионов женского пола первичные половые клетки дифференцируются в оогонии, а затем в ооциты I порядка. На следую-



шей стадии развития вокруг ооцитов появляется кольцо из прегранулезных клеток — стромальных клеток, возникших из мезенхимы яичника. Проллиферирующие мезенхимные клетки становятся микроокружением, обеспечивающим, нормальное развитие первичных половых клеток. В его отсутствие половые клетки погибают. Увеличение половых клеток за счет митоза прекращается, и клетки вступают в первую стадию мейоза, оставаясь в профазе. Наибольшее число ооцитов имеется перед рождением, в дальнейшем оно снижается. На 5-м мес. развития плода имеется около 7 млн половых клеток, к моменту рождения их число падает до 2 млн, половина которых подвергается атрезии.

Яичники закладываются в грудном отделе эмбриона, а затем смещаются в таз по соединительнотканному тяжу — направляющей связке, проксимальный конец которой прикреплен к яичнику, дистальный — к области будущих больших половых губ. Средняя часть направляющей связки фиксирована к проксимальной части маточно-влагалищного канала. Когда яичник достигает широкой связки матки, проксимальный отдел проводника превращается в собственную связку яичника, дистальный — в круглую связку матки. Таким образом, яичники, находящиеся за брюшиной, опускаются в брюшную полость при помощи двух связок, которые направляют их к конечному положению и не позволяют (в отличие от яичек) пройти через паховое кольцо.

У эмбрионов женского пола происходит обратное развитие вольфовых протоков, однако примерно у четверти женщин обнаруживаются их остатки: придаток яичника и околяичник — в брыжейке яичника и гартнеров канал — вдоль ребра матки или боковой стенки влагалища (рис. 2.3).

## Анатомия наружных и внутренних половых органов

### Наружные половые органы (вульва)

*Наружные половые органы*, которые будут рассмотрены ниже, представлены на рис. 2.4.

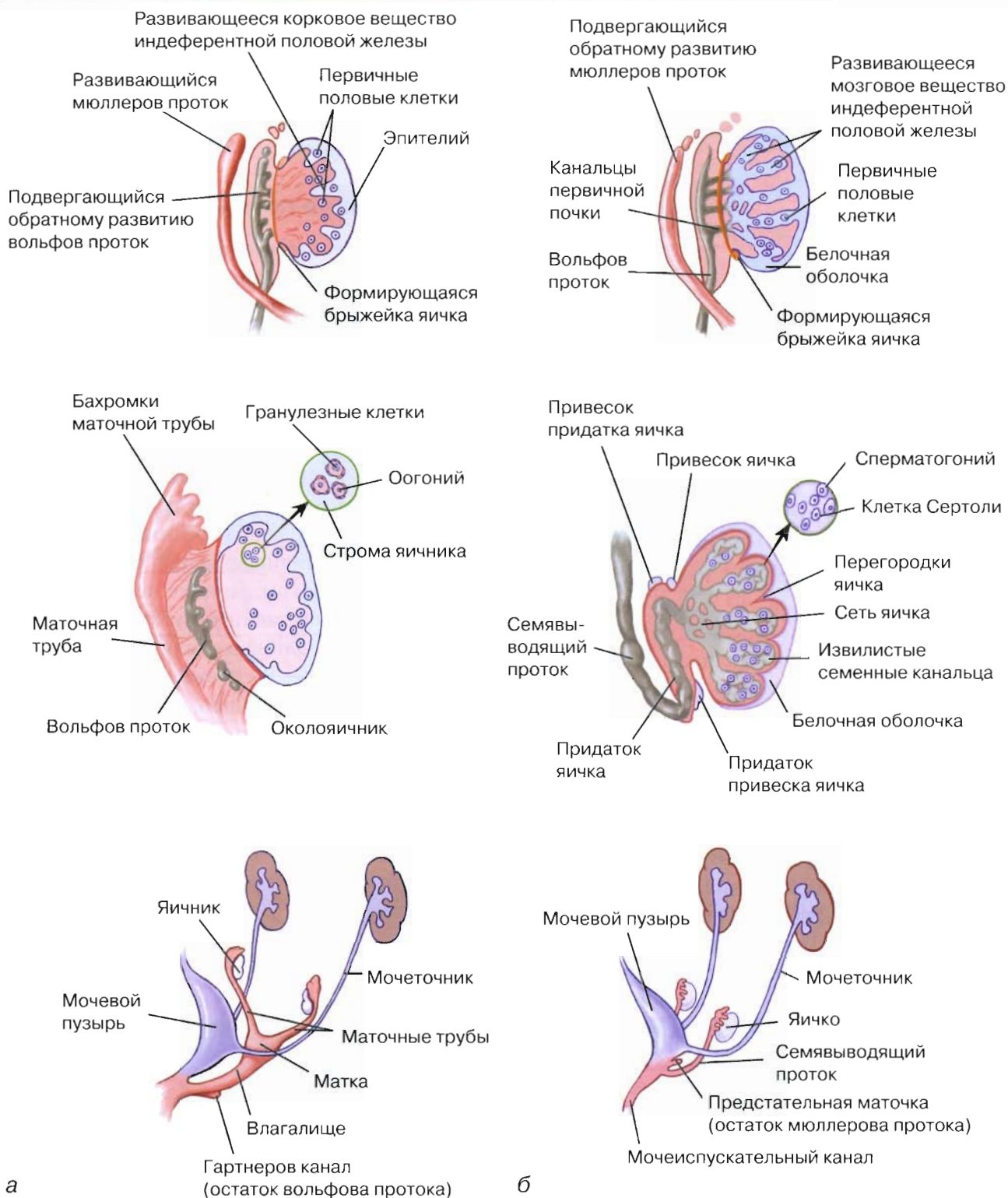
**Лобок** (*mons pubis*). Это треугольное возвышение в области лобкового симфиза, образованное подкожной клетчаткой. Кожа лобка покрыта волосами (см. рис. 2.4).

**Большие половые губы** (*labia pudendi majora*). Это парные кожные складки, в основании которых находится подкожная клетчатка. Большие половые губы расположены между лобком и задним проходом, по средней линии соединены более широкой передней и более узкой задней спайками. В подкожной клетчатке больших половых губ фиксированы дистальные отделы круглых связок матки. Здесь может находиться выпячивание брюшины — канал Мука. Кожа этой области покрыта волосами, содержит сальные и потовые железы. В нижней трети больших половых губ расположены большие вестибулярные (бартолиновы) железы, вырабатывающие секрет щелочной реакции, который увлажняет вход во влагалище. Бартолиновы железы имеют альвеолярно-трубчатое строение, их выводные протоки открываются в борозде между малыми половыми губами и девственной плевой (область преддверия влагалища).

**Малые половые губы** (*labia pudendi minora*). Между большими половыми губами находятся малые половые губы, которые ограничивают с боков преддверие влагалища. Задние отделы малых половых губ соединяются, образуя уздечку, которая расположена спереди от задней спайки. Передний отдел каждой малой половой губы делится на две ножки, которые срастаются по средней линии, при этом латеральные ножки образуют крайнюю плоть клитора (*praeputium clitoridis*), медиальные — его уздечку (*frenulum clitoridis*). Малые половые губы богато кровоснабжаются и иннервируются. Кожа малых половых губ лишена волос.

**Клитор** (*clitoris*). Это аналог пещеристых тел полового члена. Длина клитора 2–3 см. Выделяют головку, тело и ножки клитора. Тело клитора состоит из двух пещеристых тел (*corpora cavernosa clitoridis*). Ножки клитора прикрепляются к нижним ветвям лобковых костей. Снаружи клитор покрыт нежной кожей с большим количеством сальных желез, выделяющих смегму, он способен к эрекции, хорошо снабжен нервами и кровеносными сосудами.

**Вход во влагалище или преддверие влагалища** (*vestibulum vaginae*) — часть влагалища, ограниченная по бокам малыми половыми губами, впереди клитором, сзади задней спайкой влагалища, сверху — девственной плевой. У девственниц вход во влагалище закрыт девственной плевой — складкой слизистой полулунной формы.



**Рис. 2.3.** Развитие внутренних половых органов на ранних стадиях эмбриогенеза:

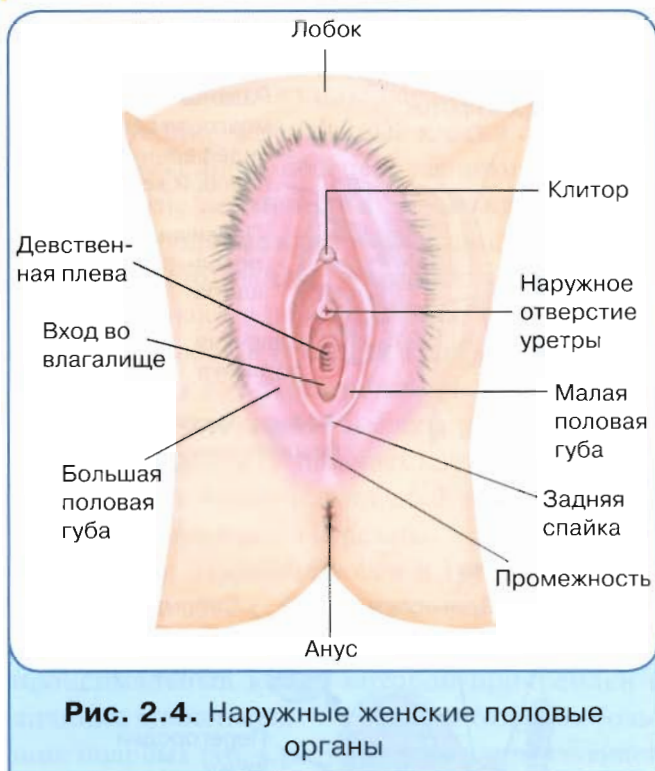*а* — женские половые органы; *б* — мужские половые органы

После начала половой жизни на ее месте остаются неровные закругленные лоскуты. С обеих сторон от входа во влагалище открываются протоки больших желез преддверия (бартолиновы

железы), а также многочисленные малые железы преддверия.

**Наружное отверстие мочеиспускательного канала.** Наружное отверстие мочеиспускатель-





**Рис. 2.4.** Наружные женские половые органы

ного канала находится спереди от входа во влагалище, на 2–3 см позади от клитора. Позади наружного отверстия мочеиспускательного канала открываются парауретральные протоки.

**Промежность (perineum).** Промежность — это мягкие ткани, закрывающие выход из малого таза. Анатомическими границами промежности служат нижний край лобкового симфиза спереди, верхушка копчика сзади и седалищные бугры латерально. Эти же образования являются границами нижней апертуры таза. Промежность имеет форму ромба. Поперечная линия, проведенная через седалищные бугры (эта линия проходит через сухожильный центр промежности), делит ее на мочеполовую (спереди) и заднепроходную (сзади) области.

В акушерстве и гинекологии рассматривается более узкое понятие промежности, чем в общей анатомии. В акушерско-гинекологической практике промежностью называют область между задней спайкой влагалища и анусом.

**Девственная плева (hymen)** — соединительнотканная перепонка, которая является дном преддверия влагалища и границей между наружными и внутренними половыми органами. Отверстие девственной плевы может иметь различную форму, иногда таких отверстий бывает несколько. Девственная плева богата мелкими кровеносными сосудами и нервными волокнами.

С началом сексуальных отношений девственная плева надрывается, как правило, в радиальном направлении с образованием гименальных сосочков (*caruncula humenalis*), а после родов ее остатки напоминают миртоподобные сосочки (*caruncula mirtiformes*).

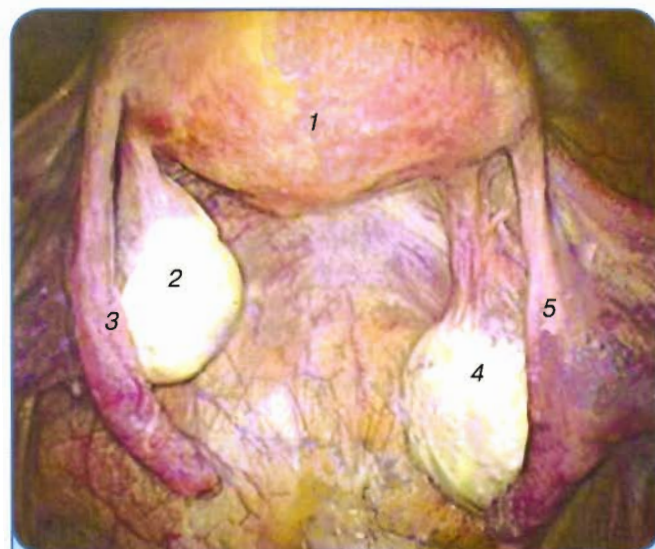
## Внутренние половые органы

**Внутренние половые органы (genitalia interna)** представлены влагалищем, маткой, маточными трубами и яичниками (рис. 2.5, 2.6).

## Влагалище (vagina, colpos)

Влагалище — это полая мышечно-соединительнотканная трубка, соединяющая матку и преддверие влагалища. Ось влагалища отклонена назад. Во влагалище вляется нижняя часть шейки матки. Стенки влагалища и влагалищная часть шейки матки образуют передний, задний и боковые своды влагалища. Задняя стенка влагалища примерно на 3 см длиннее передней, поэтому задний свод влагалища глубже переднего. По передней стенке длина влагалища равна 7–8 см, по задней стенке — 9–10 см.

Задняя стенка влагалища, за исключение верхнего участка, что составляет  $\frac{1}{4}$  часть стенки, сращена с передней стенкой прямой кишки в области ампулы кишки посредством прямокишечно-влагалищной перегородки. В указанной



**Рис. 2.5.** Внутренние половые органы (лапароскопия):

1 — матка; 2, 4 — яичники; 3, 5 — маточные трубы

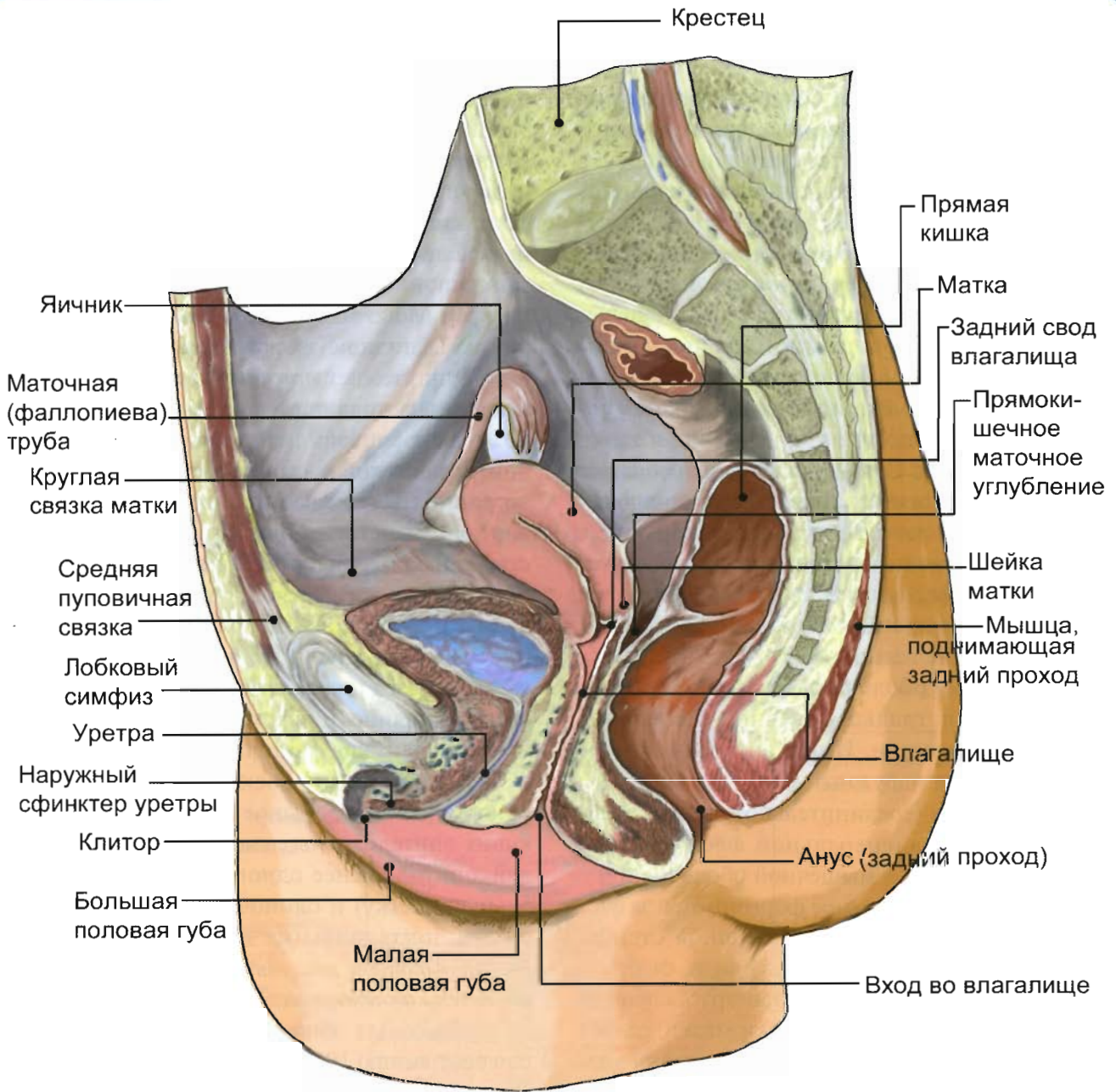


Рис. 2.6. Сагиттальный разрез женского таза

верхней четверти брюшина с прямой кишки переходит на стенку влагалища, приблизительно на уровне внутреннего зева, и образует здесь прямокишечно-маточное углубление. Эта анатомическая особенность позволяет проводить ряд диагностических и лечебных процедур. Так, при подозрении на внутрибрюшное кровотечение (например, при прервавшейся внематочной беременности или апоплексии яичника), при асците выполняют пункцию брюшной полости через задний свод. Вновь стала проводиться задняя кольпотомия. Этот доступ широко приме-

няется при лапароскопических операциях для извлечения из брюшной полости удаленных образований.

Влагалище удерживается отрогами фасции таза, соединяющими висцеральную фасцию таза и сухожильную дугу фасции таза (белую линию), натянутую между лобковой и седалищной костями. Вследствие этого на поперечном разрезе влагалище имеет щелевидную форму, а его передняя и задняя стенка соприкасаются. Ослабление фасции таза способствует развитию цистоцеле и ректоцеле.



Влагалище отличается большой растяжимостью. Его нижний отдел проходит через мочеполовую диафрагму, поэтому он уже верхнего. Спереди влагалище прилежит к мочеиспускательному каналу, шейке и треугольнику мочевого пузыря. Позади влагалища находятся сухожильный центр промежности, заднепроходный канал и прямокишечно-маточное углубление. От мочевого пузыря, мочеточников и прямой кишки влагалище отделено отрогами висцеральной фасции таза.

Влагалище имеет три слоя:

1. Слизистая покрыта многослойным плоским неороговевающим эпителием и не содержит желез. Влагалище увлажняется секретом больших желез преддверия и желез шейки матки. Слизистая оболочка образует гребни. Строение эпителия влагалища меняется под действием половых гормонов. Высокий уровень эстрогенов способствует его пролиферации. В норме в микрофлоре влагалища преобладают *Lactobacillus spp.* Нормальная величина pH — 3,5–4,5.
2. Мышечная оболочка достаточно рыхлая, образована гладкомышечной и соединительной тканями. Имеет внутренний циркулярный и наружный продольный слой.
3. Адвентиция (соединительнотканый слой) образована висцеральной фасцией таза, тесно сращена с мышечной оболочкой.

Вагинальное содержимое формируется за счет трансудации из сосудов влагалищной стенки. Оно содержит примесь шейечной слизи, отделяемое из полости матки и маточных труб, слущенный эпителий влагалища и шейки матки, секрет парауретральных желез и желез преддверия влагалища, а также сальных и потовых желез. Количество и тип слущенных эпителиальных клеток, а также состав и свойства шейечной слизи зависят от уровня половых гормонов. В середине менструального цикла количество выделений возрастает, поскольку увеличивается количество шейечной слизи.

Соотношение разных типов эпителиальных клеток в выделениях из влагалища зависит от соотношения уровня эстрогенов и прогестерона. У женщин детородного возраста в фолликулярную фазу менструального цикла преобладают ороговевающие, в лютеиновую — промежуточные клетки. В постменопаузе слущенный влагалищный эпителий в основном состоит из базальных клеток.

В норме выделения из влагалища белые, слизистые, скудные, скапливаются в заднем своде. Нормальная микрофлора влагалища представлена в основном анаэробными или факультативно анаэробными бактериями (обычно около 6 видов), среди которых доминируют *Lactobacillus spp.*, продуцирующие перекись водорода. Они обеспечивают кислую среду влагалища (pH < 4,5) за счет превращения углеводов, содержащихся в клетках многослойного плоского эпителия, в молочную кислоту. Молочная кислота, концентрация которой во влагалище здоровой женщины достигает 0,5%, уничтожает патогенные микробы, проникающие во влагалище извне. «Самоочищение влагалища» возможно лишь при условии достаточной эстрогенной насыщенности, так как именно эстрогены усиливают процессы пролиферации клеток слизистой оболочки влагалища, способствуют накоплению в них гликогена, который необходим для жизнедеятельности палочек Додерлейна. Содержание глюкозы и ее предшественника — гликогена — в эпителиальных клетках увеличивается под действием эстрогенов. Кислая среда влагалища и перекись водорода — важные неспецифические факторы защиты.

В норме при микроскопии нативного мазка обнаруживается большое количество ороговевающих эпителиальных клеток, небольшое число лейкоцитов (менее одного на каждую эпителиальную клетку) и одиночные, покрытые бактериями эпителиальные клетки (их может и не быть). *Контуры последних выглядят неровными, обычно на их поверхности определяется Gardnerella vaginalis.* Для обнаружения грибов к мазку добавляют каплю 10% раствора гидроксида калия. В нормальной микрофлоре влагалища грибы отсутствуют. В препаратах, окрашенных по Граму, обнаруживают ороговевающие клетки и большое количество грамположительных палочек — *Lactobacillus spp.*

Влагалище — многофункциональный орган. Начиная с периода полового созревания, через влагалище выводится менструальная кровь. Влагалище является женским органом копуляции и частью родового канала при вагинальном родоразрешении. Влагалище осуществляет барьерную функцию — естественное «самоочищение», препятствующее проникновению в матку патогенных микроорганизмов.

**Кровоснабжение.** Влагалище кровоснабжается парными влагалищными артериями, ветвями

маточных, средних прямокишечных и внутренних половых артерий. Цервикагинальные ветви маточной артерии кровоснабжают верхнюю треть влагалища. Нижние пузырные артерии кровоснабжают среднюю треть влагалища. Средние геморроидальные (ректальные) артерии и внутренние пудендалные артерии кровоснабжают нижнюю треть влагалища. Венозное сосудистое сплетение размещается вокруг влагалища, вены сопровождают ход артерий и идут к внутренней седалищной вене. Вены нижней трети влагалища и вульвы впадают в феморальные вены.

**Лимфатический дренаж** нижней трети влагалища, как и вульвы, осуществляется в направлении паховых лимфоузлов, средней и верхней трети влагалища — в седалищные лимфоузлы.

**Иннервация.** Верхний отдел влагалища иннервируется маточно-влагалищным сплетением, а нижний — половыми нервами.

### Матка

Матка (*uterus*) — полый мышечный орган, имеет форму перевернутой груши, нижняя часть

которой идет к шейке и при отсутствии беременности полностью расположена в тазу. Размеры матки: длина — 7,5 см, ширина — 5 см, толщина — 3 см (рис. 2.7). У взрослых женщин матка весит примерно 70 г. Проксимальный ее отдел относится к телу, дистальный — к шейке.  $\frac{2}{3}$  длины приходится на тело,  $\frac{1}{3}$  — на шейку. Место перехода тела в шейку матки носит название перешейка (*isthmus uteri*). В родах из него формируется нижний маточный сегмент. Ниже перешейка находится шейка, которая выступает во влагалище и делится на влагалищную и надвлагалищную часть.

Полость матки напоминает перевернутый треугольник, в углах которого открываются маточные трубы. Сужение у перешейка, где тело соединяется с шейкой, является анатомической внутренней осью. При гистологическом исследовании в области перешейка имеется слизистая оболочка, похожая на таковую шейки.

**Шейка матки.** Влагалищная часть шейки матки выпуклая. На ней расположено округлое или щелевидное отверстие, ведущее в канал шей-

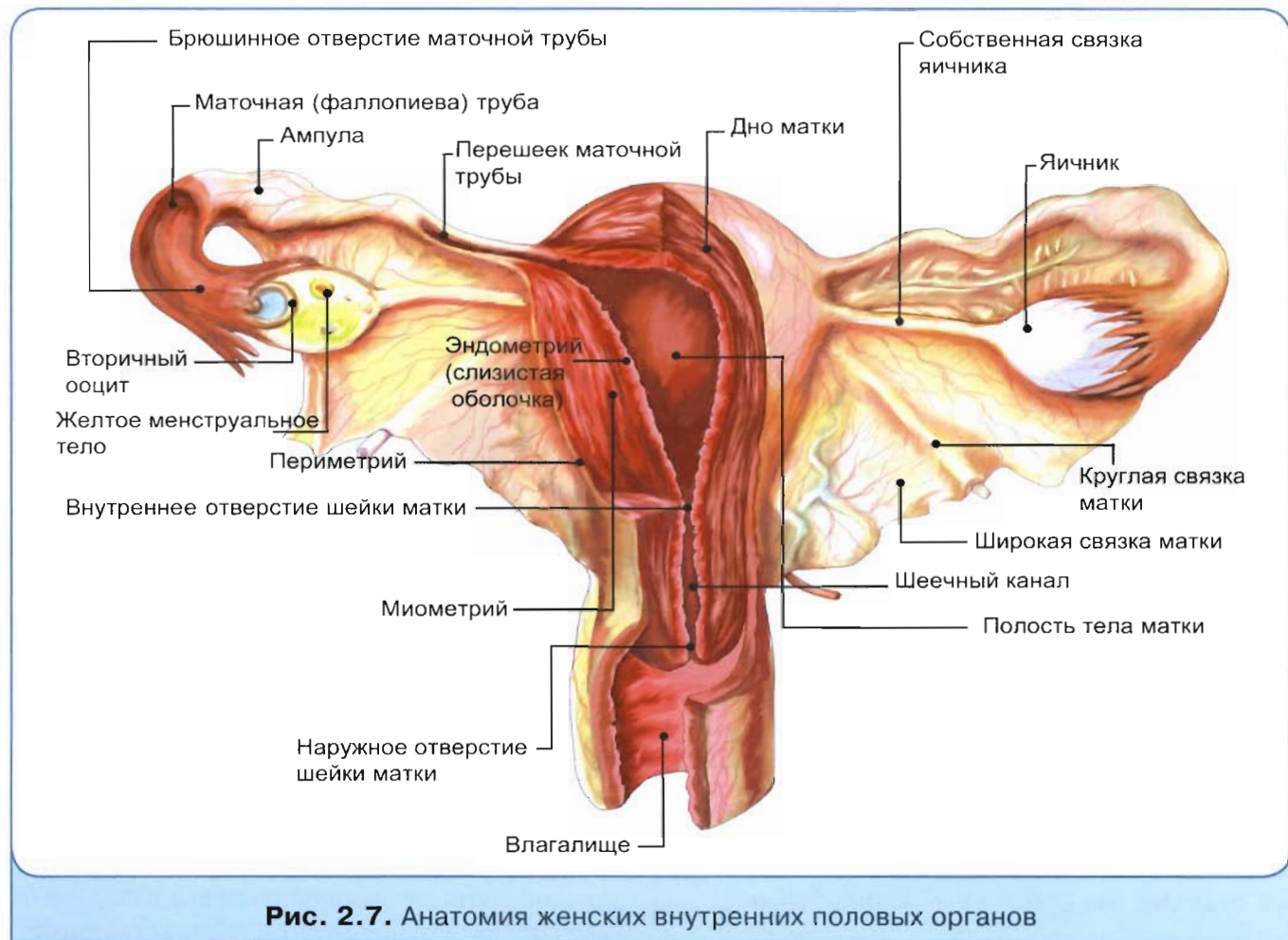


Рис. 2.7. Анатомия женских внутренних половых органов



ки матки, — наружный маточный зев. Длина канала шейки матки около 2–3 см. Проксимально он открывается в полость матки внутренним маточным зевом.

Верхняя часть шейки главным образом состоит из гладкомышечной мускулатуры, нижняя — из фиброзной соединительной ткани. Влагалищная часть шейки матки покрыта многослойным плоским эпителием, канал шейки матки выстлан цилиндрическим железистым эпителием. Слизистая оболочка эндоцервикса имеет передние и задние столбики, образующие складки, известные как древо жизни. Эта часть содержит много железистых фолликулов, которые секретируют слизь — главный компонент влагалищных выделений. Зона, где один вид эпителия сменяется другим, называется переходной или зоной трансформации. В этой области развивается более 90 % карцином (рис. 2.8).

Локализация переходной зоны зависит от уровней половых гормонов. У новорожденных, во время беременности и при приеме комбинированных оральных контрацептивов переходная зона находится на влагалищной части шейки

матки. В постменопаузе переходная зона обычно расположена в канале шейки матки.

Выработка шейечной слизи также зависит от уровня половых гормонов; во время овуляции слизь обильная, прозрачная и водянистая, после овуляции — густая и скудная. Мышечная оболочка шейки матки представлена мощным циркулярным слоем гладкомышечных клеток.

**Тело матки (*corpus uteri*).** Форма и размер тела матки зависят от содержания половых гормонов и наличия родов в анамнезе. У новорожденной девочки тело и шейка матки примерно одинаковы по размеру, у взрослой женщины тело матки в 2–3 раза больше шейки. Матка располагается в центре малого таза. Продольная ось матки наклонена вперед (*anteversio*). Между телом и шейкой матки имеется тупой угол около  $120^\circ$ , открытый кпереди (*anteflexio*). Описывая положение матки относительно других органов малого таза, обращают внимание на положение тела матки относительно оси таза и на угол, образуемый телом и шейкой матки. Нормальные анатомические взаимоотношения органов малого таза нарушаются при эндометриозе и спаечном процессе.

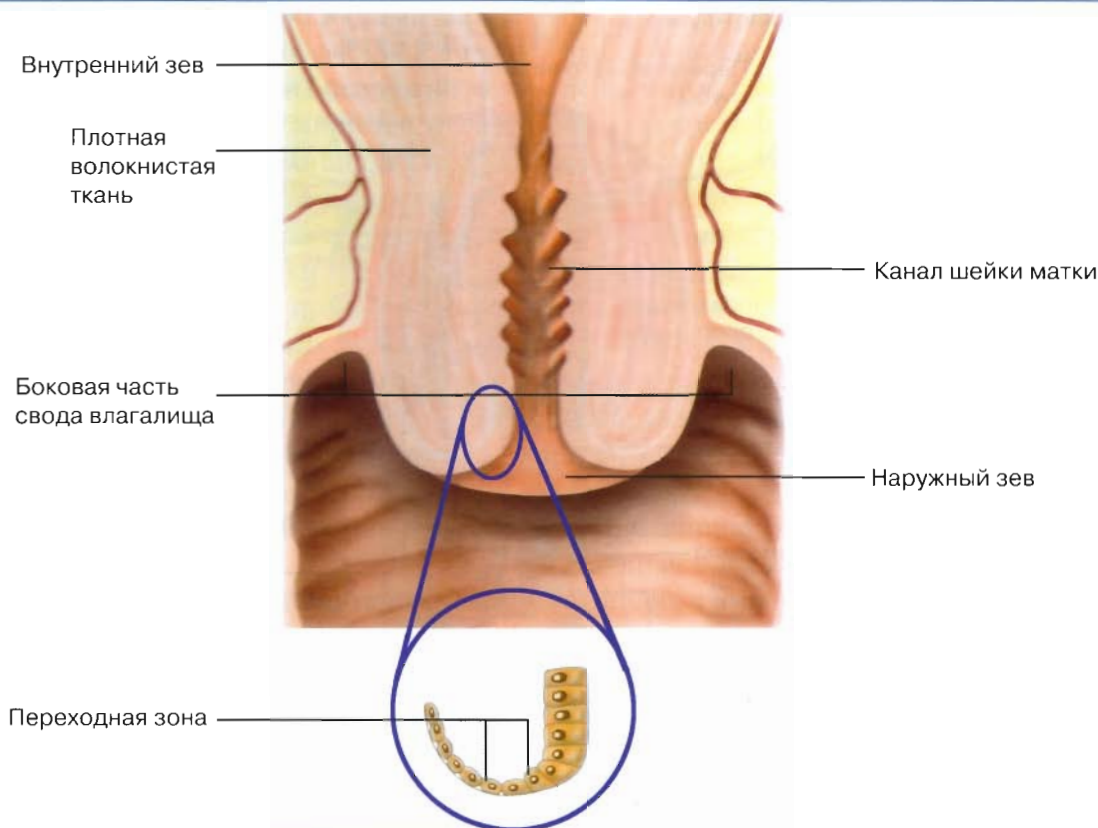


Рис. 2.8. Шейка матки

Часть тела матки в месте впадения маточной трубы называется рогом матки. Выше места впадения маточных труб расположено дно матки (*fundus uteri*).

Тело матки имеет две поверхности: переднюю (*facies vesicalis*) и заднюю (*facies interstinalis*), и два края: правый и левый (*margo uteri dextrae et sinistrae*), к которым прикрепляются широкие маточные связки. Передняя (пузырная) поверхность матки предлежит к мочевому пузырю, задняя (кишечная) граничит с прямой кишкой.

Стенка матки состоит из слизистой (*endometrium*), мышечной (*myometrium*) и серозной (*perimetrium*) оболочек. В зоне перешейка между серозной и мышечной оболочкой расположена клетчатка (*parametrium*).

Серозная оболочка образуется брюшиной, переходящей с передней брюшной стенки на мочевой пузырь и матку, образуя при этом пузырно-маточное углубление (*excavatio vesico-uterina*). Переходя с матки на прямую кишку, брюшина образует прямокишечно-маточное или дугласово пространство (*excavatio recto uterine*). Боковые поверхности матки брюшиной не покрыты (!).

Полость матки имеет треугольную форму и выстлана железистым цилиндрическим эпителием. В детородном возрасте эндометрий подвергается циклическим структурным и функциональным изменениям, в результате которых ежемесячно происходит отторжение поверхностного (функционального) слоя эндометрия и его регенерация за счет базального слоя. Мышечная оболочка матки — миометрий — состоит из трех мощных слоев гладкомышечных клеток. Толщина миометрия 1,5–2,5 см. Часть поверхностных мышечных пучков продолжается на маточные трубы и проксимальные отделы круглых связок матки. Тело матки и задняя поверхность шейки матки покрыты брюшиной. Удвоение брюшины по краям матки образует широкие связки матки, содержащие маточные сосуды и нервные сплетения. Спереди от перешейка и шейки матки находится мочевой пузырь.

**Возрастные изменения.** Исчезновение материнских эстрогенов после родов приводит у новорожденной девочки к уменьшению длины матки на  $\frac{1}{3}$  и ее массы на 50%. При этом шейка в 2 раза длинней, чем матка. В пубертате тело растет быстро и соотношение размеров восстанавливается. После менопаузы матка атрофируется, слизистая становится очень тонкой, железы поч-

ти исчезают и в стенке уменьшаются мышечные структуры. Эти изменения больше отражаются на шейке, чем на теле матки.

**Кровоснабжение.** Тело матки кровоснабжается маточными артериями, анастомозирующими с яичниковыми и влагалищными артериями. Маточные артерии отходят от внутренних подвздошных артерий (*a. iliaca interna, a. hypogastrica*) и в основании широких связок подходят к матке на уровне внутреннего зева. Яичниковые артерии отходят непосредственно от брюшной аорты (*a. renalis*) и в составе воронко-тазовой связки достигают ворот яичника. Лимфатический дренаж матки осуществляется через паховые, феморальные, подвздошные и парааортальные лимфатические узлы.

**Иннервация.** Тело матки иннервируется маточно-влагалищным сплетением. Иннервация матки обеспечивается главным образом симпатической нервной системой. Парасимпатическая система представлена ветвями сакральных и тазовых нервов.

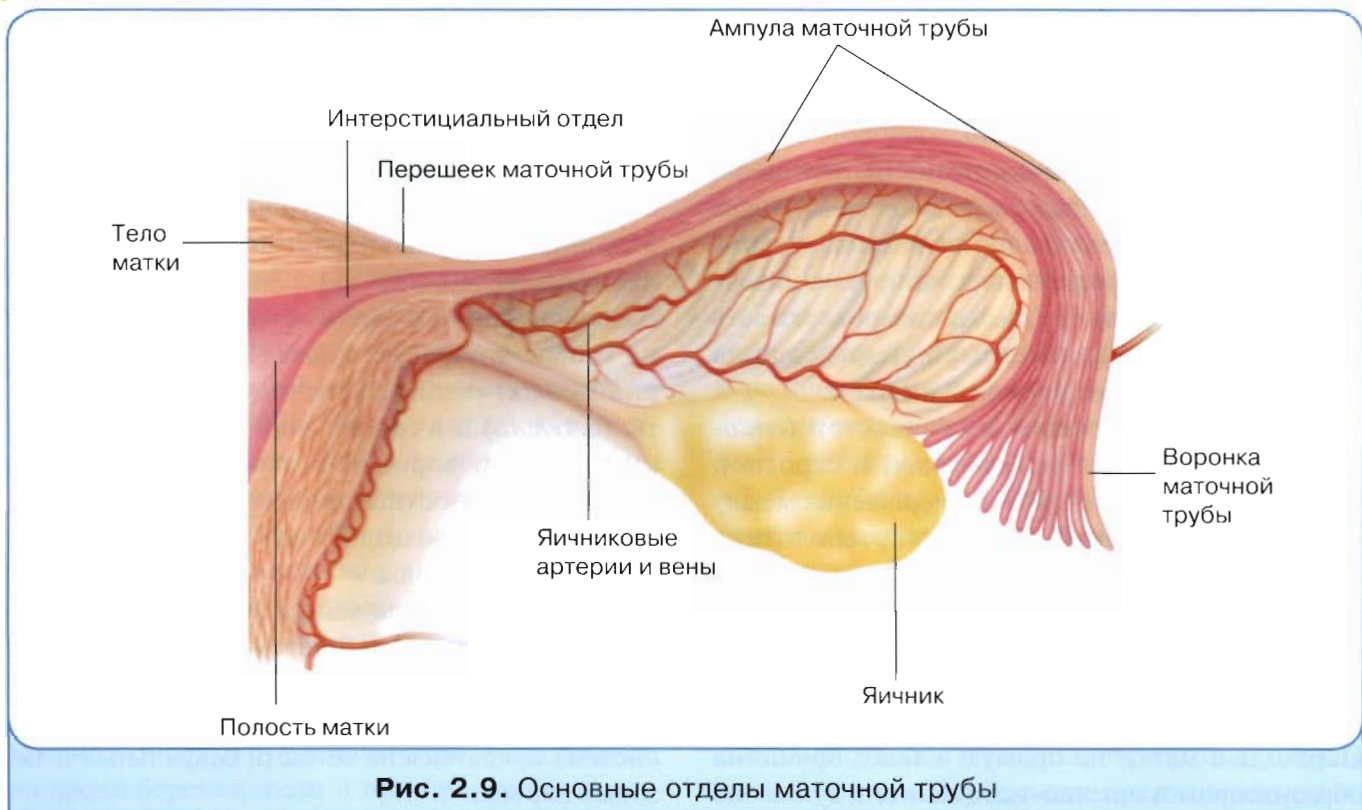
### Маточные трубы (*tubae uterinae, tubae Fallopii*)

Маточная труба — парный полый орган, образующийся из проксимального отдела мюллерова протока. Ее длина равна 7–12 см. В маточную трубу попадает яйцеклетка после овуляции, здесь поддерживается среда, способствующая оплодотворению яйцеклетки. По маточной трубе последняя перемещается в матку. Маточные трубы и яичники называют придатками матки.

Выделяют следующие отделы маточных труб (рис. 2.9):

1. Интерстициальный или интрамуральный отдел (*pars interstitialis, pars intramuralis*) — самый узкий участок маточной трубы, проходящий в стенке матки; открывается в полость матки маточным отверстием. Длина интерстициального отдела около 10 мм, диаметр 0,5–2 мм (рис. 2.10).
2. Перешеек маточной трубы (*pars isthmica*) — достаточно узкий отдел, ближайший к стенке матки. Длина истмического отдела 2 см, диаметр от 2 до 4 мм (см. рис. 2.10).
3. Амбула маточной трубы (*pars ampullaris*) — часть маточной трубы, расположенная между ее перешейком и воронкой. Длина ампулярного отдела 6–8 см, диаметр 5–8 мм.

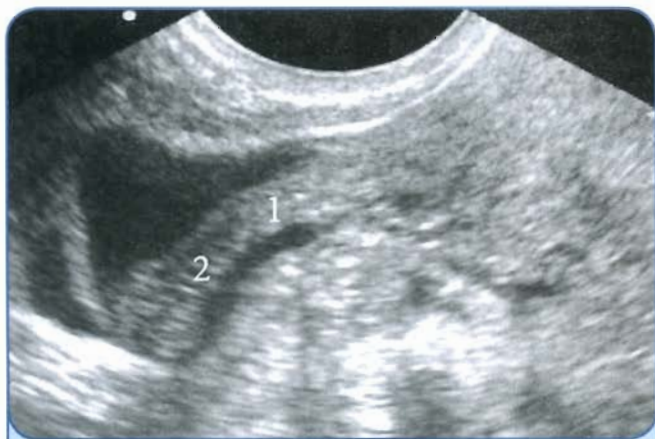



**Рис. 2.9.** Основные отделы маточной трубы

4. Воронка маточной трубы — наиболее дистальный участок маточной трубы, открывающийся в брюшную полость. Воронка маточной трубы окаймлена многочисленными бахромками или фимбриями (*fimbriae tubae*), которые способствуют захвату яйцеклетки. Длина фимбрий варьирует от 1 до 5 см. Наиболее длинная фимбрия обычно располагается по наружному краю яичника и фиксирована к нему (так называемая яичниковая фимбрия) — рис. 2.11.

Стенка трубы состоит из брюшинного покрова (*tunica serosa*), мышечного слоя (*tunica muscularis*), слизистой оболочки (*tunica mucosa*), соединительной ткани и сосудов. Подсерозная соединительнотканная оболочка выражена лишь в области истмуса и ампулярных отделов. Мышечная оболочка трубы содержит три слоя гладких мышц: внешний — продольный, средний — круговой, внутренний — продольный. Слизистая оболочка трубы тонкая, образует продольные складки, число которых увеличивается в области воронки



**Рис. 2.10.** Эхография. Интерстициальный и истмический отделы маточной трубы



**Рис. 2.11.** Лапароскопия. Бахромки воронки маточной трубы обращены к яичнику



трубы. Слизистая оболочка представлена высоким однослойным цилиндрическим реснитчатым эпителием, между клетками которого имеются низкие эпителиальные секреторные клетки (рис. 2.12).



**Рис. 2.12.** Электронная микроскопия. Нормальный эпителий маточной трубы

Реснитчатый эпителий маточной трубы имеет большое значение для репродуктивной функции женщины. Маточная труба на всем протяжении покрыта брюшиной, имеет брыжейку, которая представляет собой верхний отдел широкой связки матки.

Возбудимость мышц трубы и характер сокращений зависят от фазы менструального цикла. Сокращения наиболее интенсивны в период овуляции, что способствует ускоренному транспорту сперматозоидов в ампулярный отдел трубы. В лютеиновую фазу цикла под влиянием прогестерона начинают функционировать секреторные клетки слизистой оболочки, труба заполняется секретом, ее перистальтика замедляется. Этот фактор наряду с движениями ресничек мерцательного эпителия ускоряет продвижение оплодотворенной яйцеклетки по маточной трубе в матку. Отсюда гибель ресничек мерцательного эпителия, нарушение перистальтики труб приво-

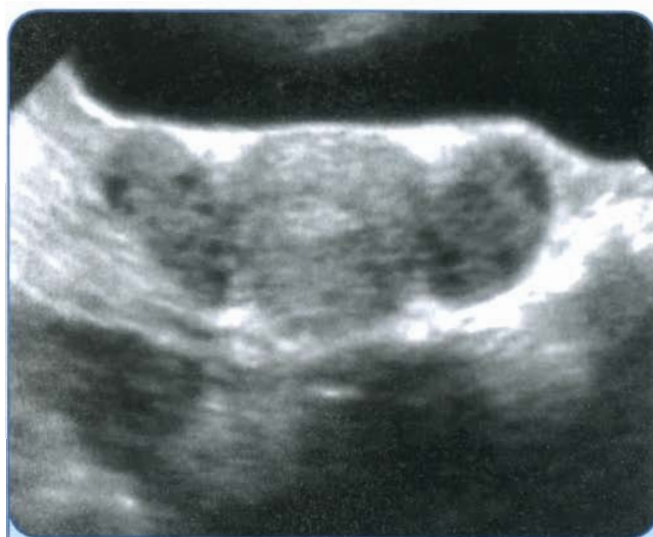дит к бесплодию, несмотря на сохраняющуюся проходимость маточных труб.

**Кровоснабжение.** Маточная труба кровоснабжается маточной и яичниковой артериями.

**Иннервация.** Маточная труба иннервируется маточно-вагалищным и яичниковым сплетениями.

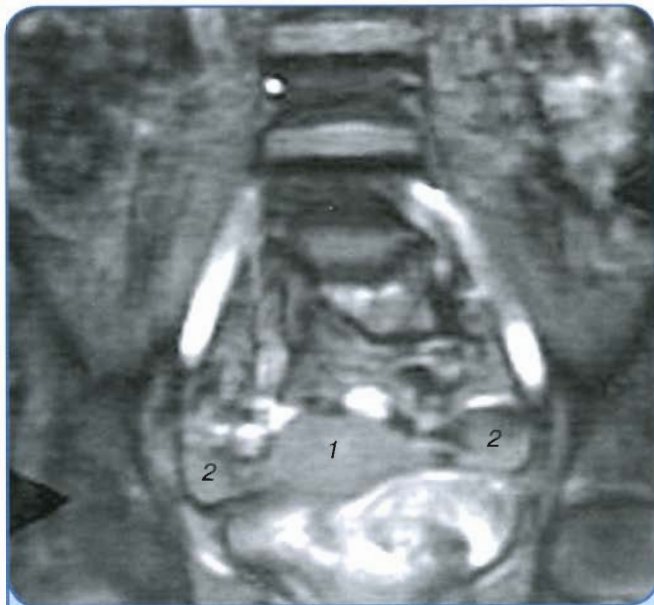
### Яичники (*Ovarium*)

Яичник является парным органом, расположенным сбоку от матки. Латерально он удерживается воронко-тазовой связкой, медиально — собственной связкой яичника, спереди в области ворот — брыжейкой яичника, образованной задним листком широкой связки матки (рис. 2.13, 2.14). Яичник расположен позади маточной трубы и ее брыжейки. Яичниковые сосуды и сплетение подходят к воротам органа через связку, подвешивающую яичник. В репродуктивном возрасте ширина яичника равна 1,5–5 см, длина — 2,5 см и толщина — 0,6–1,5 см. Размеры яичника зависят от уровня половых гормонов, а следовательно, от возраста женщины и фазы менструального цикла. У молодых женщин они имеют миндалевидную форму, плотные, серо-розового цвета. У девочек яичники небольших размеров (около 1,5 см), с мягкой поверхностью, при рождении содержат 1–2 млн примордиальных фолликулов. Яичники увеличиваются до обычного размера в препубертатном периоде, что происходит вследствие пролиферации стромальных клеток и начала созревания фолликулов.



**Рис. 2.13.** Эхография. Вариант расположения неизмененных яичников





**Рис. 2.14.** ЯМР (фронтальный срез).  
Неизменная матка и яичники

В менопаузе размеры яичника равны  $3,5 \times 2,0 \times 1,5$  см, в ранней постменопаузе —  $2,3 \times 1,5 \times 0,5$  см, в поздней постменопаузе —  $1,5 \times 0,75 \times 0,5$  см. После менопаузы активные фолликулы отсутствуют.

Влияет на размеры яичников и применение некоторых лекарственных средств, например, оральных контрацептивов, аналогов гонадолиберина, препаратов, назначаемых для стимуляции овуляции.

Яичник является единственным органом в брюшной полости, не покрытым брюшиной. Каждый яичник соединен с телом матки яичниковой связкой, а у ворот широкой связкой посредством мезовариума, который снабжен сосудами и нервами. С боковых сторон каждый яичник связан подвешивающей (воронко-тазовой) связкой яичника со складками брюшины. К передней поверхности яичника прилегает маточная труба, к верхней — мочевого пузыря, а к нижнему отделу — маточно-пузырная складка.

**Структура яичника.** В яичнике выделяют корковое (*cortex*) и мозговое (*medulla*) вещество. Наружная поверхность коры яичника называется *tunica albuginea*. Мозговое вещество менее выражено, чем корковое, расположено в области ворот, состоит из рыхлой соединительной ткани, содержащей много эластических волокон, и кровеносных сосудов. Кора яичника по консистенции более плотная, чем мозговая часть. Корковое

вещество представлено, находящимися на разных стадиях развития, фолликулами, окруженными специализированной стромой.

Поверхность яичника покрыта однослойными кубическими клетками. Под ней находится нечеткий слой соединительной ткани, белочная оболочка, которая с возрастом уплотняется. Основное количество фолликулов (90%) подвергается атрезии и только небольшая часть из них проходит полный цикл развития от примордиального до преовуляторного фолликула, овулирует и превращается в желтое тело. После овуляции зрелого фолликула клетки его стенки претерпевают изменения (лютеинизацию) и образуют желтое тело, являющееся основным источником половых стероидных гормонов в постовуляторную фазу цикла. Желтое тело функционирует в среднем 2 нед., затем подвергается обратному развитию и замещается, так называемым, белым телом, представляющим собой бессосудистый рубец (рис. 2.15).

**Кровоснабжение.** Яичник кровоснабжается яичниковой артерией, анастомозирующей с маточной артерией.

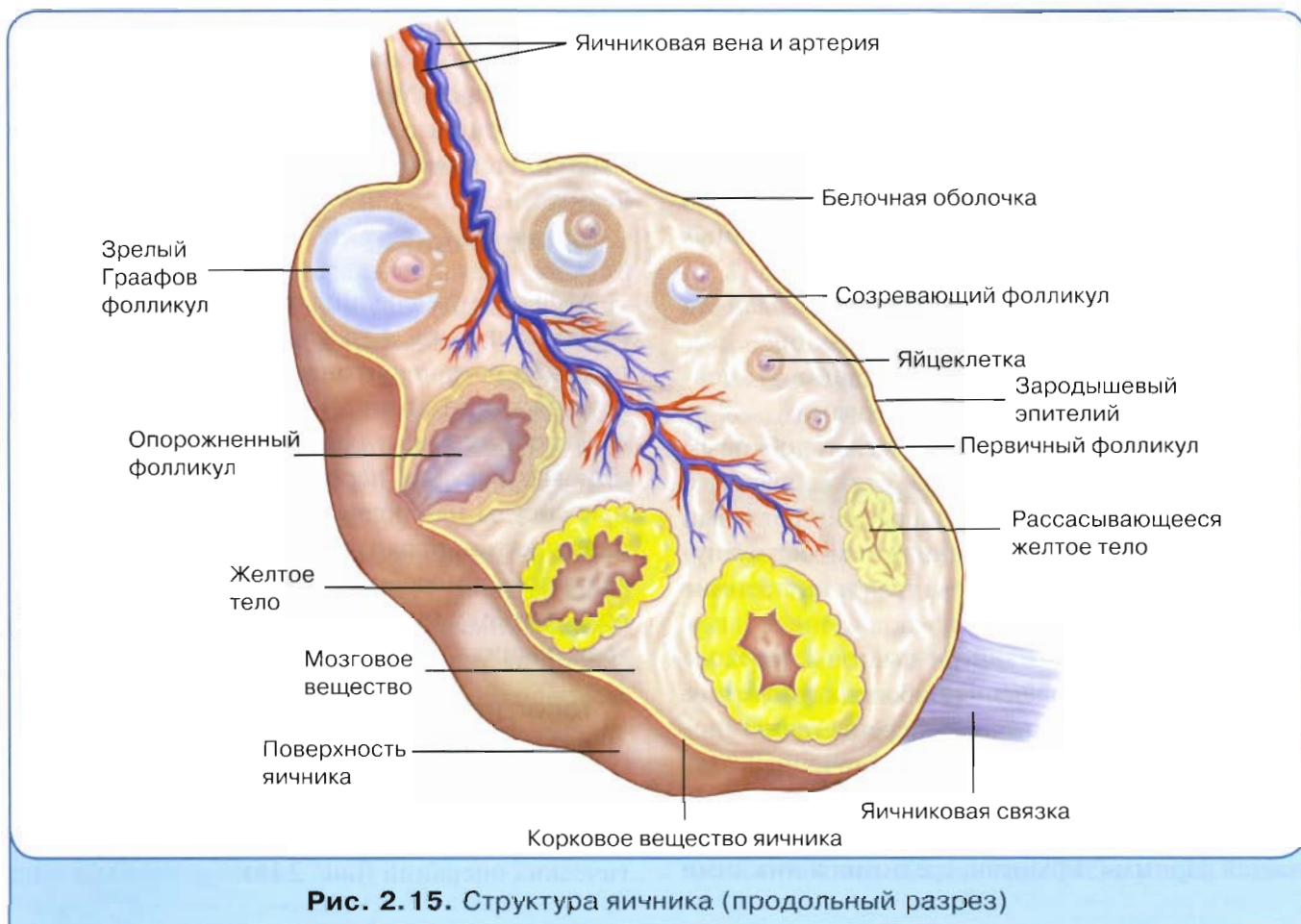
**Иннервация.** Яичник иннервируется яичниковым и маточно-влагалищным сплетениями.

## Анатомия соседних органов

### Мочеиспускательный канал

Мочеиспускательный канал отходит от мочевого пузыря в области его шейки, прилежит спереди к влагалищу и открывается в его преддверие. Длина мочеиспускательного канала у женщин 3–4 см.

Проксимальная часть мочеиспускательного канала выстлана цилиндрическим, дистальная — многослойным плоским неороговевающим эпителием. Состояние слизистой оболочки мочеиспускательного канала меняется в зависимости от секреции эстрогенов. В подслизистом слое по задней стенке мочеиспускательного канала расположены парауретральные железы. Самые крупные из них с одной стороны открываются в мочеиспускательный канал, с другой — в преддверие влагалища по обе стороны от наружного отверстия мочеиспускательного канала и называются парауретральными протоками. Хроническое воспаление парауретральных желез



приводит к их обструкции и расширению, что считается причиной развития дивертикулов мочеиспускательного канала.

Мышечная оболочка мочеиспускательного канала имеет внутренний продольный и наружный циркулярный слои. На границе средней и дистальной третей мочеиспускательный канал проходит через нижнюю фасцию мочеполовой диафрагмы. Над ней в стенку мочеиспускательного канала вплетаются охватывающие его поперечно-полосатые мышечные волокна — сфинктер мочеиспускательного канала.

По средней линии мочевого пузыря и проксимальный отдел мочеиспускательного канала отделены от матки и влагалища относительно бессосудистой пластинкой соединительной ткани. Латерально от средней линии мочевого пузыря отделен от шейки матки и влагалища более плотной и обильно васкуляризованной тканью, поэтому их разделение в этой области сопровождается сильным кровотечением.

Треугольник мочевого пузыря находится на уровне средней трети влагалища. Нераспозна-

ное повреждение его во время операции может привести к образованию пузырно-влагалищного свища. Это осложнение встречается крайне редко, поскольку во время гинекологических операций мочевого пузырь обычно не отсепаровывают так низко. Дистальный отдел мочеиспускательного канала плотно сращен с передней стенкой влагалища.

**Кровоснабжение.** Мочеиспускательный канал кровоснабжается нижними мочепузырными, влагалищными и внутренними половыми артериями.

**Иннервация.** Мочеиспускательный канал иннервируется мочепузырным сплетением и парными половыми нервами.

## Мочевой пузырь

Мочевой пузырь — это полый орган, резервуар для мочи. В заполненном состоянии он имеет форму шара. Размер мочевого пузыря зависит от объема находящейся в нем мочи. Емкость мочевого пузыря обычно достигает 500 мл. Выделяют верхний и нижний его отделы.



Нижний отдел (дно) — включает треугольник мочевого пузыря и часть детрузора. Функция этого отдела — удержание мочи. Вершинами треугольника мочевого пузыря служат устья мочеточников и внутреннее отверстие мочеиспускательного канала. Этот отдел имеет симпатическую иннервацию (на поверхности гладкомышечных клеток расположены  $\alpha$ -адренорецепторы).

Верхний отдел мочевого пузыря образован его телом и верхушкой. Основная его функция — выталкивание мочи при мочеиспускании. Иннервируется парасимпатическими нервами.

Мочевой пузырь расположен между лобковым симфизом спереди и шейкой матки, верхним отделом влагалища и кардинальными связками матки сзади. Латерально и снизу от мочевого пузыря расположена диафрагма таза и внутренние запирающие мышцы.

Мочевой пузырь изнутри выстлан переходным эпителием. Мышечная оболочка мочевого пузыря (детрузор) состоит из переплетенных волокон, не образующих четко отграниченных друг от друга слоев.

**Кровоснабжение.** Мочевой пузырь кровоснабжается парными верхними, средними и нижними

мочепузырными артериями, анастомозирующими с маточными и влагалищными артериями.

**Иннервация.** Мочевой пузырь иннервируется мочепузырным и частично маточно-влагалищным сплетениями.

## Мочеточники

Мочеточник соединяет почечную лоханку и мочевой пузырь. Его длина около 25 см, расположен ретроперитонеально. Дистальная половина мочеточника проходит в малом тазу. Мочеточник лежит несколько медиальнее яичниковых сосудов, пересекает общие подвздошные сосуды на уровне их бифуркации, обгибает шейку матки, проходит между передней стенкой влагалища и мочевым пузырем и затем косо прободает стенку мочевого пузыря в основании его треугольника.

## Топографическая анатомия мочеточников

Знание топографической анатомии мочеточников крайне важно при выполнении гинекологических операций (рис. 2.16).

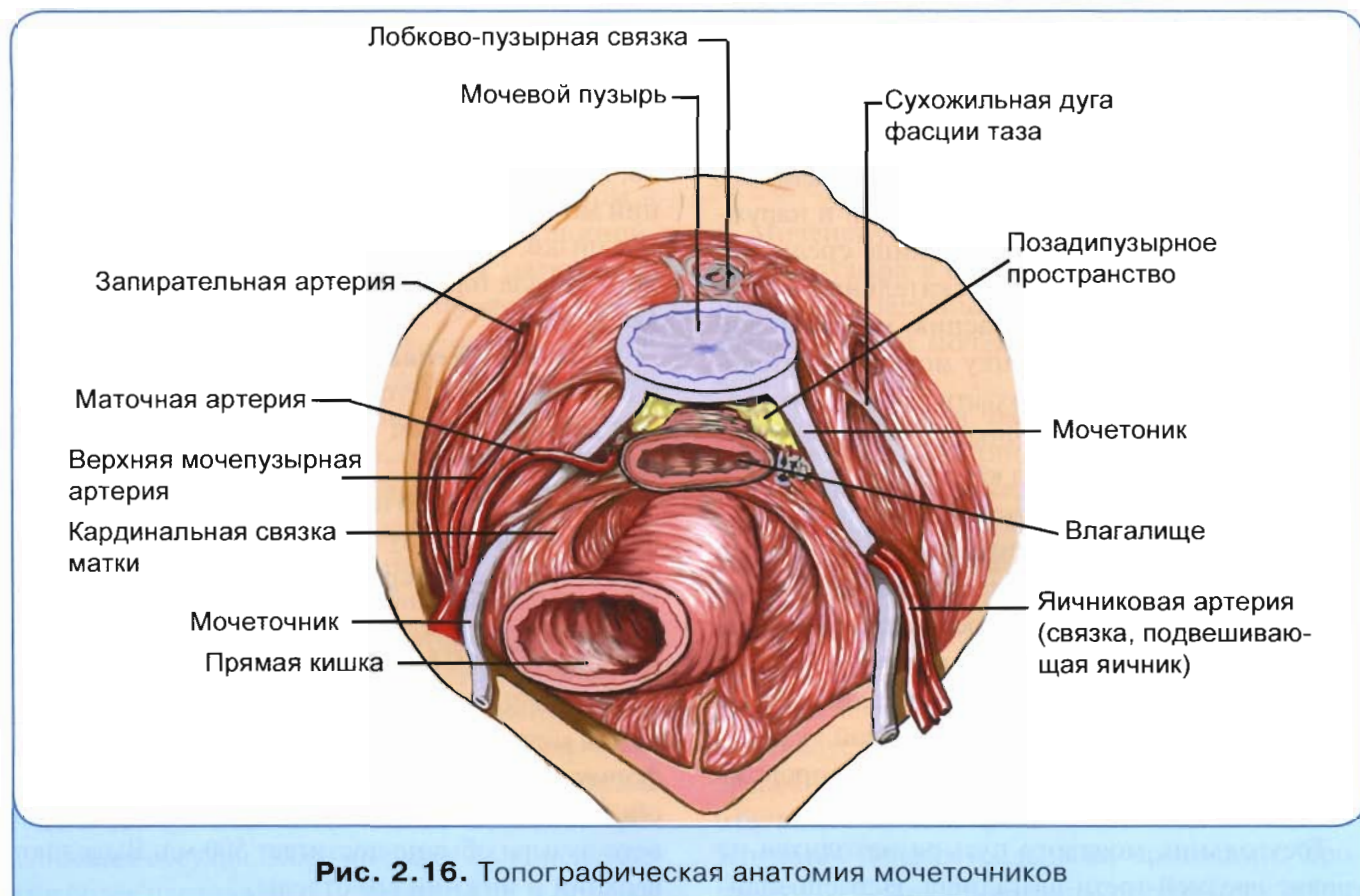


Рис. 2.16. Топографическая анатомия мочеточников

На уровне пограничной линии мочеточники пересекаются с яичниковыми сосудами, затем проходят латерально от них. В малый таз мочеточники спускаются между листками широких связок матки, прилежат к крестцово-маточным связкам. Примерно на уровне седалищных остей мочеточники проходят через кардинальные связки матки на 2–3 см латеральнее шейки матки и пересекают снизу маточные сосуды, разделяя параметрий — клетчатку, окружающие маточные сосуды, и парацервикс — клетчатку, окружающую влагалищные ветви маточных артерий. Затем мочеточники направляются медиально, проходят спереди от передней стенки влагалища и впадают в мочевой пузырь.

Примерно 75% ятрогенных повреждений мочеточников возникают во время гинекологических операций, чаще при абдоминальной экстирпации матки. При больших опухолях яичников, эндометриозе, выраженном спаечном процессе взаимное расположение органов малого таза нарушается, что увеличивает риск повреждения мочеточников во время операции. В таких случаях их ход необходимо проследить в забрюшинном пространстве.

Мочеточник выстлан переходным эпителием. Мышечная оболочка имеет внутренний продольный и наружный циркулярный (в нижних отделах — внутренний и наружный продольные, средний — циркулярный) слои. Адвентиция мочеточника сращена с покрывающей его брюшиной.

**Кровоснабжение.** Мочеточник кровоснабжается ветвями почечной, яичниковой, маточной и мочепузырных артерий.

**Иннервация.** Мочеточник иннервируется яичниковым и мочепузырным сплетениями.

## Прямая кишка

На уровне средней трети крестца сигмовидная кишка утрачивает брыжейку и на 15–20 см выше заднего прохода переходит в прямую кишку. Прямая кишка находится позади влагалища, повторяет изгиб крестца, проходит спереди от копчика. Ниже дна прямокишечно-маточного углубления прямая кишка расположена ретроперитонеально. Узкая часть прямой кишки, проходящая через диафрагму таза, называется заднепроходным каналом. Между ним и вла-

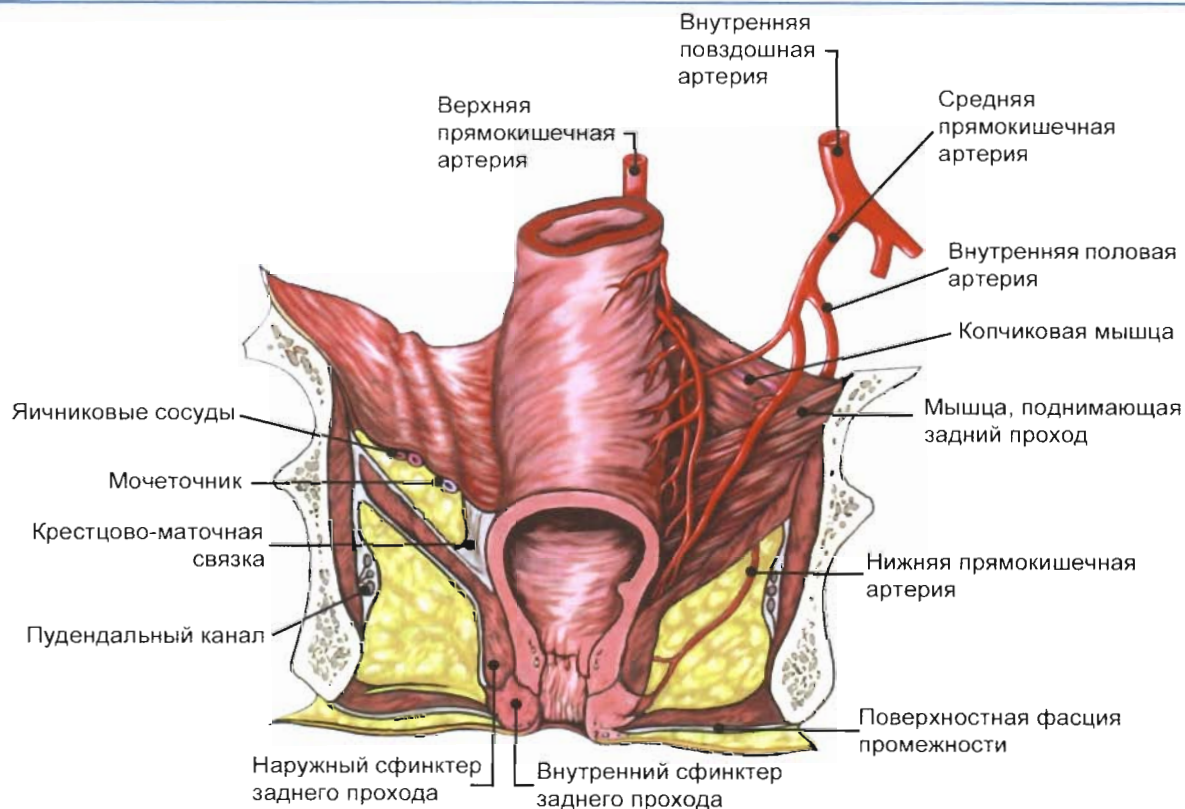


Рис. 2.17. Прямая кишка. Кровоснабжение и прилежащие мышцы



галищем расположен сухожильный центр промежности.

Прямая кишка выстлана цилиндрическим эпителием. Слизистая оболочка, подслизистый слой и внутренний циркулярный слой мышечных волокон образуют три поперечные складки. Наружный продольный слой мышечной оболочки прямой кишки сплошной.

Длина заднепроходного канала 2–3 см, он начинается от дистального изгиба прямой кишки. Проксимальный отдел заднепроходного канала выстлан многослойным кубическим эпителием, который ниже прямокишечно-заднепроходной линии становится плоским неороговевающим. Задний проход покрыт кожей. Основную роль в удержании каловых масс играют лобково-прямокишечные мышцы, внутренний и наружный сфинктеры.

Знание топографической анатомии прямой кишки (рис. 2.17) особенно важно при выполнении операций на влагалище и вульве. Прямокишечно-влагалищная перегородка по средней линии бедна сосудами, поэтому в этой зоне можно безопасно отсепаровывать влагалище, что необходимо во время операции по поводу ректоцеле.

**Кровоснабжение.** Прямая кишка кровоснабжается парными верхними, средними и нижними прямокишечными артериями. Венозная кровь оттекает в прямокишечное сплетение, расположенное в подслизистом слое. При повышении внутрибрюшного давления (во время беременности, при опухолях органов малого таза, асците) возникает варикозное расширение вен этого сплетения, проявляющееся болями и кровотечениями.

**Иннервация.** Проксимальный отдел прямой кишки иннервируется верхним и средним прямокишечными сплетениями, заднепроходный канал — средним и нижними прямокишечными сплетениями и половыми нервами.

- нижней части тела лобковой кости;
- внутренней поверхности наружной тазовой фасции вдоль белой линии;
- тазовой поверхности подвздошного бугра.

Мышцы прикрепляются:

- к преанальному шву и центральной точке промежности, где мышцы с обеих сторон встречаются;
- к стенке анального канала, где волокна встречаются с глубокой наружной мышцей сфинктера;
- к постанальному или анально-копчиковому шву, где обе мышцы встречаются;
- к нижней части копчика.

Мышцы представлены двумя частями. Лобково-копчиковая часть проходит от лобковой кости и передней части сухожильной дуги тазовой фасции (белая линия). Подвздошно-копчиковая часть образует заднюю часть сухожильной дуги подвздошной оси. Медиальная граница лобково-копчиковых мышц проходит с каждой стороны от лонной кости к преанальному шву. Таким образом, мышцы охватывают влагалище и при сокращении осуществляют функцию сфинктера (рис. 2.19). Иннервация идет от III и IV сакральных позвонков. Лобково-копчиковые мышцы поддерживают таз и органы брюшной полости, включая мочевой пузырь. Медиальный край мышцы проходит под мочевым пузырем и идет латерально к мочеиспускательному каналу.

### Урогенитальная диафрагма

Урогенитальная диафрагма (треугольная связка) лежит ниже мышц, поднимающих задний проход, и состоит из двух тазовых фасций, которые заполняют промежуток между нисходящей лобковой ветвью. Глубокая поперечная тазовая мышца называется компрессор уретры и лежит между двумя слоями, в месте, где проходят мочеиспускательный канал и влагалище (рис. 2.19).

### Забрюшинное пространство малого таза

Органы малого таза и отрости фасции таза делят забрюшинное пространство на ряд фасциальных пространств (рис. 2.20). Знание топографической анатомии абсолютно необходимо при выполнении операций на органах малого таза.

## Тазовые мышцы, связки и фасции

### Тазовая диафрагма

Тазовая диафрагма образована мышцами, поднимающими задний проход. Каждая из этих мышц широкая, плоская, с волокнами, проходящими вниз и вверх. На каждой стороне по одной мышце, которые формируют тазовую диафрагму (рис. 2.18). Мышцы исходят из:

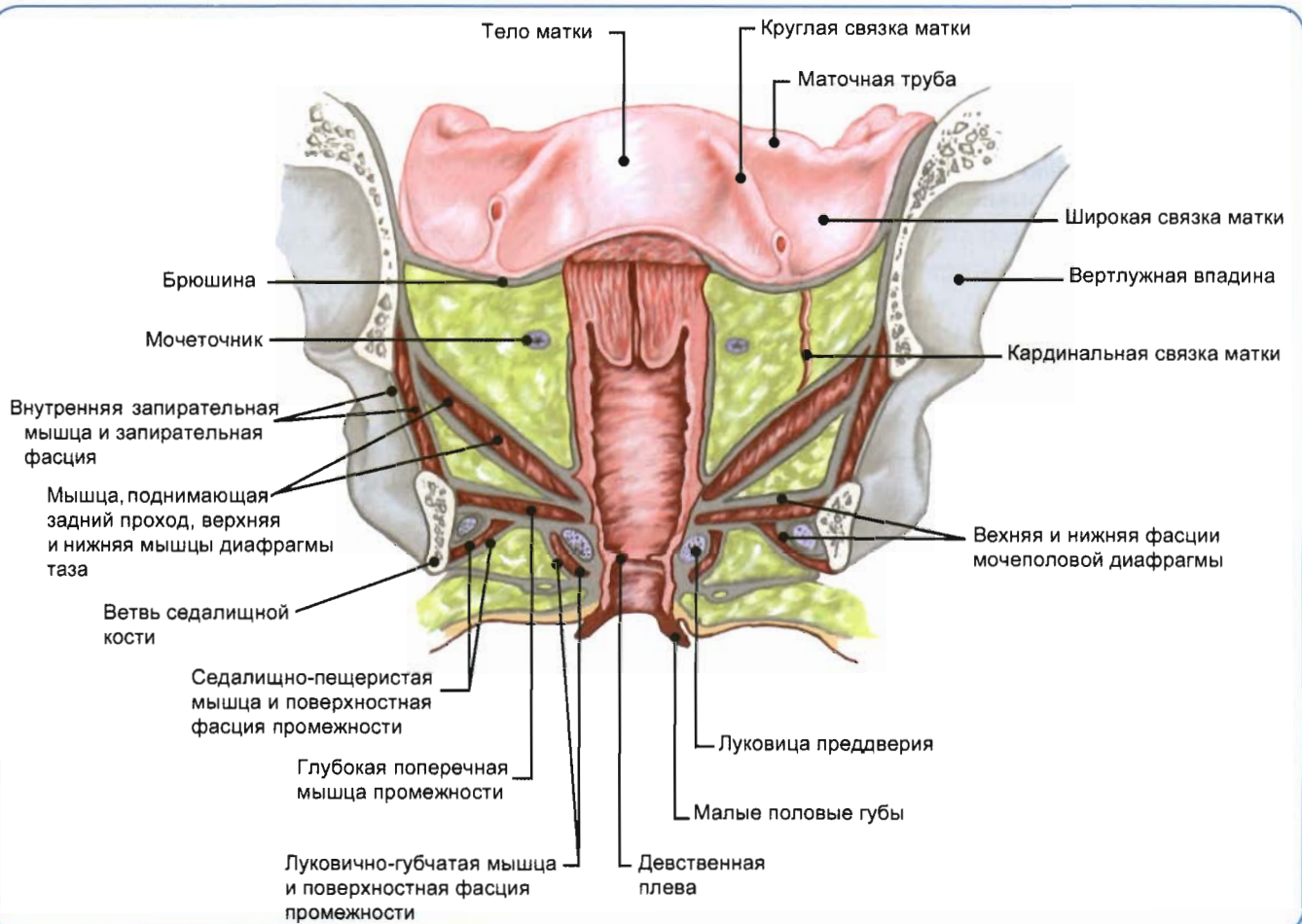


Рис. 2.18. Тазовые мышцы, связки и фасции

### Предпузырное пространство

Предпузырное пространство (пространство Ретциуса) — это пространство, ограниченное спереди лобковыми костями и поперечной фасцией, покрывающей прямые мышцы живота, сзади — предпузырной фасцией.

Дно предпузырного пространства образовано начальным отделом мочеиспускательного канала, а латеральнее — стенкой переднего свода влагалища. Доступ в предпузырное пространство осуществляют при позадилобковой и трансвагинальной уретропексии.

### Позадипузырное пространство

Спереди позадипузырное пространство ограничено задней стенкой мочевого пузыря, сзади — передней поверхностью надвлагалищной части шейки матки и передней стенкой влагалища, соприкасаясь с которой косо вперед и медиально проходят мочеточники. Пространство

заполнено небольшим количеством рыхлой соединительной ткани, а в его боковых отделах расположены венозные сплетения. Дно пространства образовано задним отделом мочеполовой диафрагмы. От боковых пространств позадипузырное пространство отделено отростками висцеральной фасции таза. При повреждении стенок позадипузырного пространства может возникнуть цистоцеле.

### Предпрямокишечное пространство

Предпрямокишечное пространство расположено между прямокишечно-влагалищной перегородкой и прямой кишкой. Сверху границей этого пространства служит брюшина прямокишечно-маточного углубления, снизу сухожильный центр промежности. Прямокишечно-влагалищная перегородка обычно плотно прилежит к задней стенке влагалища. Отростки висцеральной фасции таза отделяют предпрямокишечное пространство от околопрямокишечного. При



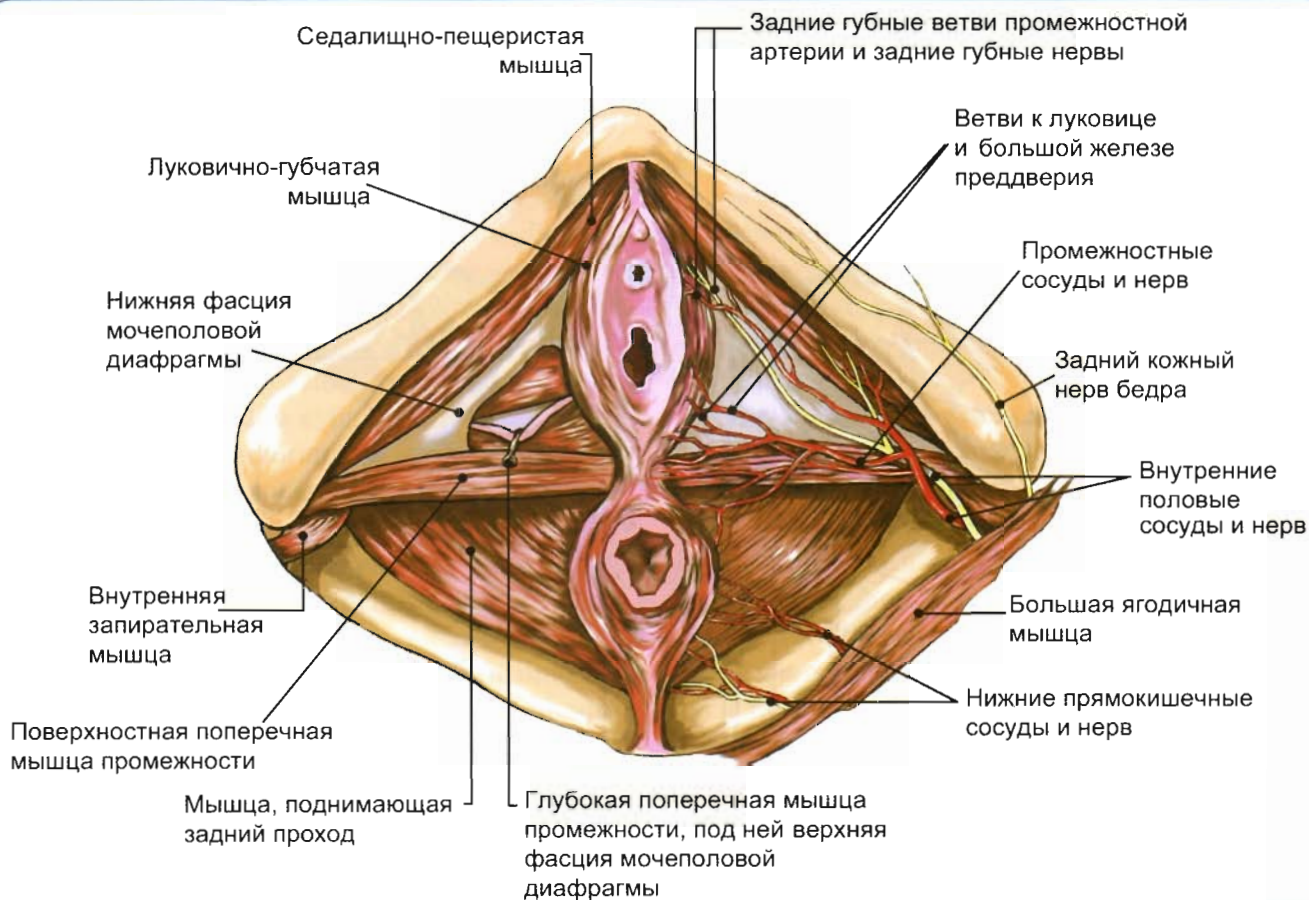


Рис. 2.19. Поверхностное пространство промежности

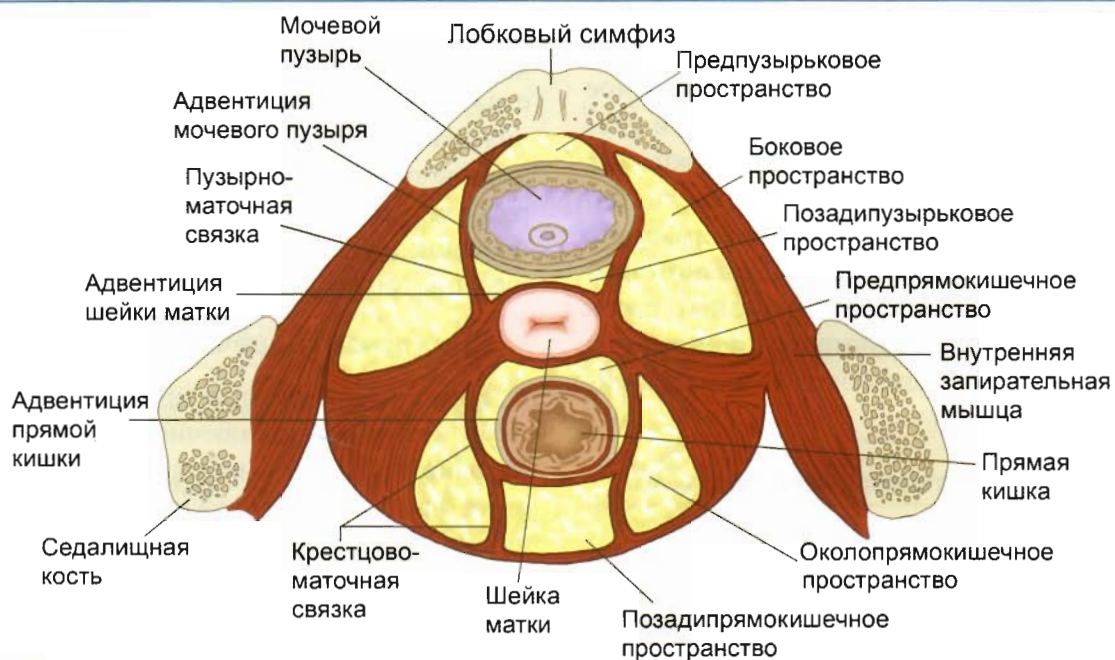


Рис. 2.20. Фасциальные пространства таза (поперечный разрез, схема)

повреждении прямокишечно-влагалищной перегородки или ее отделении от сухожильного центра промежности возникает рекоцеле. Для предупреждения этого осложнения, а также профилактики выпадения матки и влагалища после операции на промежности необходимо полностью восстанавливать эту перегородку.

### **Околопрямокишечное пространство**

Околопрямокишечное пространство латерально ограничено мышцей, поднимающей задний проход, медиально — отрогами фасции таза по ходу крестцово-маточных связок и сзади — передней поверхностью крестца.

### **Позадипрямокишечное пространство**

Границами позадипрямокишечного пространства служат спереди прямая кишка, сзади передняя поверхность крестца. С боков оно ограничено отрогами сагиттальной фасции, а снизу — копчиковой мышцей. Позадипрямокишечное пространство сообщается с околопрямокишечным надкрестцово-маточными связками. Пространство заполнено рыхлой жировой клетчаткой. В ней по средней линии, разветвляясь в задней стенке прямой кишки, проходит верхняя прямокишечная артерия, срединная и ветви латеральных крестцовых артерий. Кроме того, здесь проходит крестцовый отдел симпатического ствола, располагаясь медиальнее передних крестцовых отверстий. I–IV крестцовые нервы, выходя из крестцовых отверстий, направляясь вниз и латерально, покидают малый таз через седалищное отверстие.

Знание анатомии этой области необходимо при выполнении пресакральной нейроэктоми.

### **Боковые пространства**

Боковое пространство ограничено латерально запирающей фасцией, снизу — верхней фасцией диафрагмы таза, медиально — лобково-пузырными и пузырно-маточными связками и отрогами висцеральной фасции таза, спереди — сращением листков предпузырной фасции и боковых фасциальных отростков, сзади — сагиттальными отрогами, отграничивающими позадипрямокишечное пространство.

### **Брюшинный покров органов малого таза**

В нижних отделах париетальная брюшина на расстоянии 1 см не доходит до паховых связок,

образуя клетчаточное пространство, вмещающее наружные подвздошные сосуды. Здесь же, брюшина образует несколько складок: средняя (*plica umbilicalis mediana*) содержит заросший мочевого проток (*urachus*), направляющийся от верхушки мочевого пузыря к пупочному кольцу. Латеральные расположены складки (*pl. umbilicalis medialis*), содержащие облитерированные пупочные артерии, отходящие от *a. iliaca interna*.

Еще латеральнее располагаются *pl. umbilicalis lateralis*, в которых проходят нижние надчревные сосуды. Складки брюшины образуют паховые ямки. Латеральная расположена снаружи от *pl. umbilicalis lateralis* над внутренним отверстием пахового канала, куда входит круглая связка матки. Медиальная паховая ямка — слепое углубление, так же, как и надпузырная ямка, находящаяся между срединной и медиальной пупочной складкой.

Париетальная брюшина, переходя с передней брюшной стенки на органы таза, покрывает сверху мочевого пузырь. Далее брюшина переходит на переднюю поверхность перешейка и тела матки, где образует небольшое пузырно-маточное углубление. Дно выемки составляет горизонтально расположенная пузырно-маточная складка. Покрывая переднюю стенку и дно матки, брюшина переходит на заднюю поверхность тела матки, надвлагалищную часть шейки матки и покрывает часть заднего свода влагалища (на протяжении 1,5–2 см), после чего брюшина поднимается вверх и покрывает переднюю и боковые стенки верхней трети прямой кишки.

В пространстве между задней стенкой матки и прямой кишкой брюшина, покрывая прямокишечно-маточные и крестцово-маточные связки, образует две продольные прямокишечно-маточные складки. Эти складки ограничивают с боков наиболее глубокую брюшинную выемку — прямокишечно-маточное (дугласово) пространство.

Матка имеет парные связки: широкие, кардинальные, круглые и крестцово-маточные.

**Широкие связки** матки состоят из переднего и заднего листка брюшины, которые идут от латеральных краев матки к стенкам таза. Наиболее высокая часть широких связок — дубликатура брюшины, в ней расположены маточные трубы. Внутренние  $\frac{2}{3}$  верхнего края широкой связки матки образуют *мезосальпинкс* (брыжейку маточных труб). Наружная треть верхнего края широких связок матки, которая проходит от ам-



пулярного отдела трубы к тазовой стенке, образует воронко-тазовые связки (подвешивающие связки яичников, в которых проходят яичниковые артерии). Задний листок широкой связки формирует дубликатуру брюшины — брыжейку яичника (*mesovarium*), на которой подвешен яичник. С латеральной стороны каждой широкой связки брюшина переходит на стенки таза. Уплотненный участок нижней части широких связок получил название *кардинальных связок*, или *поперечных шеечных связок*. Медиально ткань этих связок переходит в околоматочную клетчатку, которая окружает шейку матки и верхнюю часть бокового отдела влагалища (на уровне его сводов). Клиническое значение кардинальных связок состоит в том, что в них проходят маточные сосуды и нижняя часть мочеточников. Пространство между листками широкой связки в нижних ее отделах заполнено клетчаткой и называется параметрием.

**Круглые связки** отходят с каждой стороны от латеральной части матки несколько ниже и впереди от маточных труб и заканчиваются в паховых каналах, в верхнем отделе больших половых губ.

**Крестцово-маточные связки** проходят в заднелатеральном направлении от суправагинальной части шейки матки по направлению к прямой кишке и заканчиваются в тазовой фасции на уровне второго и третьего крестцового позвонка. Крестцово-маточные связки содержат соединительнотканые и мышечные волокна, покрытые брюшиной.

Яичники обычно расположены на боковой стенке таза, в углублении париетальной брюшины — яичниковой ямке. Края углубления ограничены забрюшинно расположенными анатомическими образованиями. Верхняя и задняя стенки образованы бифуркацией общей подвздошной артерии, делящейся на наружную и внутреннюю подвздошные артерии, и проходящими через место деления общей подвздошной артерии мочеточником и яичниковыми сосудами. Спереди яичниковая ямка ограничена задним листком широкой связки. Нижнюю границу образуют пупочная и маточная артерии, медиальный край — мочеточник.

### Малый таз

Для оперативной гинекологии большое значение имеют стенки малого таза с его содержимым.

Границей малого таза с большим является вход в таз, который образован костным кольцом. Вход в таз спереди ограничен лобковыми костями, соединенными по средней линии лонным сращением (симфизом). Латерально тазовое кольцо образовано парными подвздошными костями, сзади — крестцом. Подвздошные кости и крестец соединены крестцово-подвздошным сочленением. На верхнем крае лобковой кости расположен гребень с утолщенной надкостницей, называемой гребешковой (куперовой) связкой.

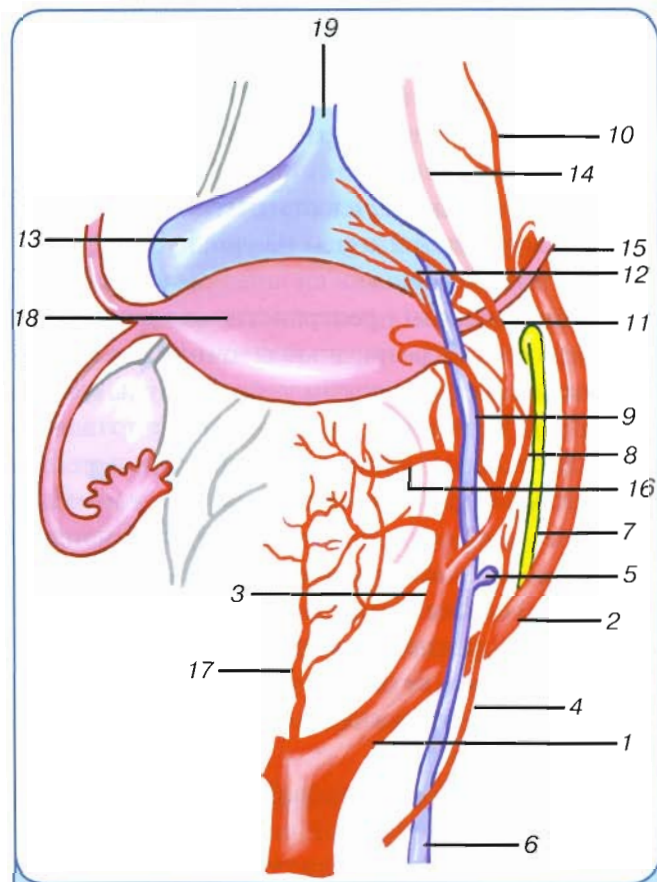
Боковые стенки полости таза образованы также пристеночными мышцами таза, включающими внутреннюю запирающую и грушевидную мышцы. Запирающая мышца начинается от переднебоковой стенки таза (края запирающего отверстия). Ее волокна проходят через малое седалищное отверстие в ягодичную область.

Грушевидная мышца начинается от передней поверхности II–IV крестцовых позвонков, латеральнее 2–4-го передних крестцовых отверстий и выходит за пределы полости малого таза через большое седалищное отверстие, разделяя его на два фрагмента: надгрушевидное и подгрушевидное. Обе пристеночные мышцы покрыты париетальной фасцией таза.

### Артерии таза

Кровоснабжение органов малого таза обеспечивают сосуды, отходящие от брюшной аорты, расположенной забрюшинно на позвоночном столбе слева от средней линии (рис. 2.21, 2.22). Брюшная аорта на уровне III–IV поясничных позвонков (на уровне проекции пупка или несколько выше) делится на общие подвздошные артерии. Правая и левая подвздошные артерии направляются кнаружи и вниз вдоль внутреннего края поясничных мышц. Одноименные вены, следуя направлению артерий, располагаются сзади и правее их. На уровне и спереди от крестцово-подвздошного сочленения общие подвздошные сосуды делятся на внутреннюю и наружную подвздошные артерии. Наружная подвздошная артерия, следуя по медиальному краю поясничной мышцы, направляется под паховую связку и покидает пределы малого таза, отдавая у медиального края внутреннего отверстия пахового канала ветвь — нижнюю надчревную артерию (*aa. epigastrica inferior*).

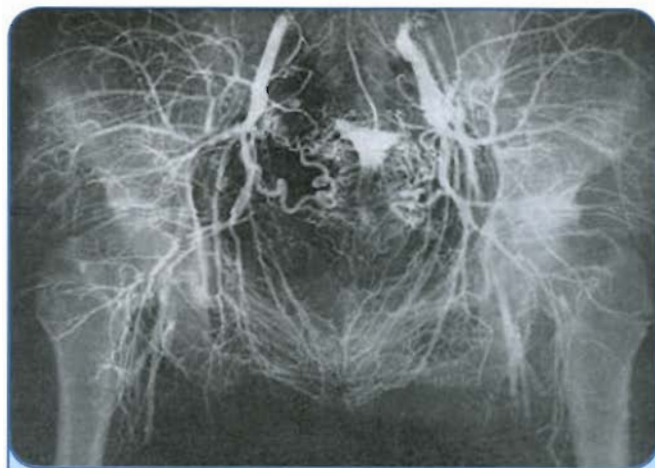
**Внутренняя подвздошная артерия**, отходя от общей подвздошной артерии, располагается



**Рис. 2.21.** Кровоснабжение органов малого таза:

- 1 — общая подвздошная артерия; 2 — наружная подвздошная артерия; 3 — внутренняя подвздошная артерия; 4 — яичниковая артерия; 5 — верхняя ягодичная артерия; 6 — мочеточник; 7 — запирательный нерв; 8 — запирательная артерия; 9 — маточная артерия; 10 — нижняя надчревная артерия; 11 — пупочная артерия; 12 — верхняя пузырная артерия; 13 — мочевого пузыря; 14 — средняя пупочная складка; 15 — круглая связка; 16 — боковые крестцовые артерии; 17 — срединная крестцовая артерия; 18 — матка; 19 — урахус

вдоль суставной линии крестцово-подвздошного сочленения и выходит за пределы таза через большое седалищное отверстие. Внутренние подвздошные артерии через 2–4 см от начала делятся на передний и задний стволы. От переднего ствола подвздошной артерии отходит ряд ветвей (снаружи внутрь). Пупочная артерия направляется в виде тонкого дугообразного тяжа медиально и кпереди. В начальном, необлитерированном отделе, она отдает 1–2 верхние пузырные артерии, направляющиеся кпереди и медиально к переднебоковым стенкам мочево-



**Рис. 2.22.** Ангиограмма сосудов малого таза

го пузыря. Далее, следуя в виде соединительнотканного тяжа, она пересекает сверху запирательный нерв и запирательную артерию и направляется к пупку.

Несколько дистальнее пупочной артерии отходит запирательная артерия, идущая ниже и параллельно пограничной линии таза, сходящаяся под острым углом медиальнее запирательного нерва и входящая во внутреннее отверстие запирательного канала. Маточная артерия отходит на 4–5 см ниже бифуркации общей подвздошной артерии, где ее сверху под острым углом в первый раз перекрещивает мочеточник. Далее маточная артерия следует несколько сзади и кнаружи от мочеточника, а дойдя до волокон основания широкой связки (кардинальная связка, или связка Макеродта), направляется медиально к матке. Находясь в межсвязочном пространстве, маточная артерия располагается выше мочеточника и идет в поперечном направлении к боковой стенке матки на уровне ее внутреннего зева. Не доходя 1–2,5 см до ребра матки, маточная артерия пересекает сверху мочеточник. После перекреста с мочеточником маточная артерия на расстоянии 1–2 см от ребра матки вниз отдает шеечно-влагалищную ветвь, после чего конечная ветвь маточной артерии следует вверх вдоль ребра матки, отдавая веточки в толщу стенки матки и круглой связки, и выше анастомозирует с яичниковой артерией. Несколько кзади и дистальнее от переднего ствола внутренней подвздошной артерии отходит нижняя пузырная артерия, направляющаяся медиально к нижним отделам мочевого пузыря.



Следующая отходящая от переднего ствола ветвь — средняя прямокишечная артерия, лежащая на диафрагме таза и направляющаяся медиально к боковой стенке прямой кишки. Конечная ветвь переднего ствола внутренней подвздошной артерии направляется к подгрушевидному отверстию, делится на внутреннюю половую и нижнюю ягодичную артерии, покидающие пределы малого таза. Задний ствол внутренней подвздошной артерии идет пристеночно вниз и к середине, отдавая из задней стенки мышечные ответвления, а медиально — 1–2 боковые крестцовые артерии, идущие медиально и вниз к крестцу. Продолжение внутренней подвздошной артерии уходит за пределы малого таза через надгрушевидное отверстие. Соответствующие артериям вены расположены за артериальными стволами несколько медиальнее их.

Таким образом, от внутренней подвздошной артерии отходят следующие основные висцеральные ветви:

1. Верхние пузырьные артерии — к боковым стенкам мочевого пузыря.
2. Средняя прямокишечная артерия, направляясь по тазовой стенке мышцы, поднимающей задний проход, разветвляется в нижних отделах боковой стенки прямой кишки.
3. Внутренняя срамная артерия, лежащая на стволах крестцового сплетения и у нижнего края грушевидной мышцы, уходит за пределы малого таза.
4. Маточная артерия обычно отходит от внутренней подвздошной артерии на расстоянии 4–5 см от бифуркации общей подвздошной артерии.

Направление хода внутриорганных ветвей маточной артерии имеет определенные закономерности:

1. В области перешейка матки артериальные ветви располагаются горизонтально.
2. В теле матки ветви маточной артерии направляются косо — снаружи внутрь и снизу вверх.
3. У ребра матки ветви артерии направляются круто вверх дугообразно и анастомозируют в горизонтальном направлении по оси тела матки.
4. По мере приближения ко дну направление артериальных ветвей становится менее крутым, а в области дна соответствует очертаниям дна матки.

Внутриорганные ветви противоположных сторон широко анастомозируют между собой. Наиболее выраженный анастомоз расположен в области перешейка. Направление его, как правило, горизонтальное.

**Яичниковая артерия** отходит от переднебоковых поверхностей аорты на уровне I–III поясничных позвонков.

В забрюшинном пространстве от яичниковых артерий отходят ветви к мочеточникам, надпочечникам, лимфатическим узлам, а также к стенкам аорты и нижней полой вены. Направляясь книзу по *m. psoas*, яичниковые артерии перекрещивают мочеточники спереди у входа в малый таз. Далее в полости малого таза артерии направляются медиально к воротам яичников, образуя в широкой связке вместе с яичниковыми венами тяж — *lig. suspensorium ovarii*. Здесь яичниковые артерии отдают ветви к ампуле и воронке маточных труб, а также ветвь к яичниковой ветви маточной артерии.

Трубная ветвь яичниковой артерии проходит между листками широкой связки под маточной трубой, проходя вдоль брыжеечного края и отдавая боковые веточки к маточной трубе.

Яичниковая ветвь, проходя параллельно основанию мезоовариума, отдает 20–30 перпендикулярных веточек в ворота яичника. Яичниковые сосуды с двух сторон идут по направлению к матке, где они анастомозируют с яичниковыми ветвями маточных артерий.

Вены яичника образуют в его воротах венозное сплетение, откуда кровь направляется по венам, окружающим яичниковую артерию и соединяющимся в яичниковую вену, справа впадающую в нижнюю полую вену.

Вместе с яичниковой артерией идут лимфатические сосуды яичника, впадающие на уровне нижнего полюса почки в поясничные лимфатические узлы.

### Вены таза

Вены таза, как правило, сопровождают артериальные ветви в виде парных сосудов. Кроме того, висцеральные вены образуют вокруг органов малого таза венозные сплетения (пузырное, маточное, прямокишечное, яичниковое, влагалищное), широко анастомозирующие друг с другом, а также с венами тазовых костей.

Венозный отток от органов малого таза, в основном, осуществляется через подвздошные

вены в систему нижней полой вены. Венозный отток из матки, влагалища и пузырного сплетения происходит во внутренние подвздошные вены. Венозный отток из прямокишечного сплетения идет через верхние ректальные вены в нижние мезентериальные вены, из средней и нижней части ректальных вен — в подвздошные вены.

Яичниковые вены на каждой стороне образуют гроздевидные сплетения, которые лежат между листками широкой связки. Вначале имеются две вены с каждой стороны, сопровождающие соответствующие яичниковые артерии, затем они становятся одиночными. Вена справа впадает в нижнюю полую вену, вена слева — в левую почечную вену.

Важные особенности вен таза:

- широкое анастомозирование;
- отсутствие клапанов во многих венах;
- фиксация пристеночных вен к стенкам таза, вследствие чего они зияют при повреждениях.

## Лимфатическая система

Из лимфатических капилляров наружных половых органов, области наружного отверстия мочеиспускательного канала и нижней трети влагалища формируются лимфатические протоки и коллекторы, впадающие в поверхностные паховые лимфатические узлы. Из средней трети влагалища отток совершается в узлы, расположенные по обеим сторонам прямой кишки между ее стенкой и подвздошной артерией.

Из верхней трети влагалища от передней его стенки лимфатические протоки направляются в область задней стенки мочевого пузыря, от задней стенки — в несколько лимфатических стволов, идущих по нижнему отделу параметрия к боковым крестцовым лимфатическим узлам.

От шейки матки отток лимфы происходит двумя путями: 1) из боковой стенки шейки вдоль маточных артерий кнаружи до внутренних подвздошных лимфатических узлов; 2) из задней стенки шейки в крестцовые лимфатические узлы.

В области нижней и средней трети лимфатические сосуды матки идут вместе с шеечными по направлению к внутренним подвздошным лимфатическим узлам, в области верхней трети — вдоль широкой маточной связки, сливаясь с яичниковыми лимфатическими сосудами, и впадают в нижние поясничные лимфатические узлы (рис. 2.23).

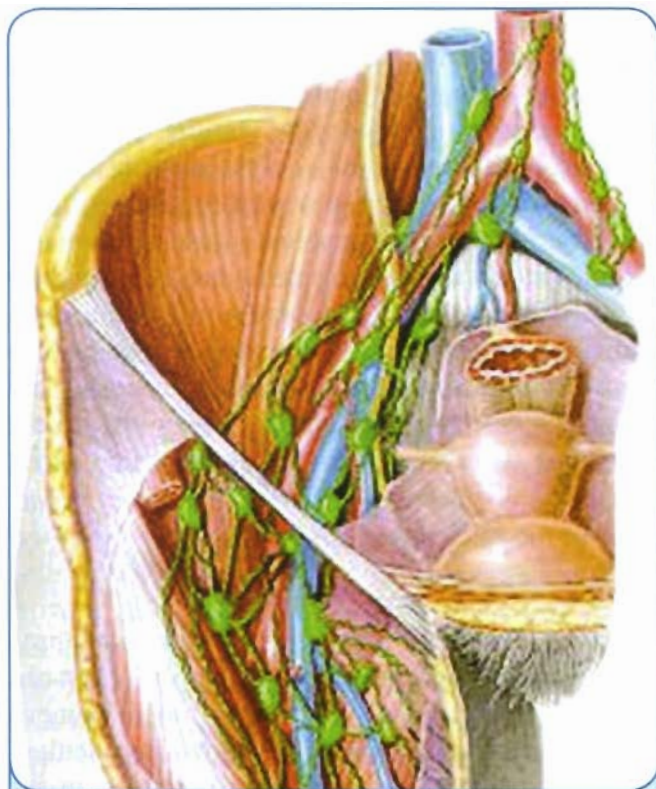

Рис. 2.23. Лимфатические коллекторы от матки

Лимфатические сосуды шейки и тела матки анастомозируют не только между собой, но и с лимфатическими сосудами прямой кишки, коллекторы которых впадают в лимфатические узлы, заложенные в ее брыжейке. Для половых органов регионарными лимфатическими узлами являются окологречневые, параметральные, запирающие, внутренние и наружные подвздошные, которые могут делиться на первичные, вторичные и промежуточные.

Регионарными лимфатическими узлами для наружных половых органов и промежности являются поверхностные паховые лимфатические узлы, расположенные поверх широкой фасции бедра, и глубокие паховые лимфатические узлы, локализирующиеся под ней.

Глубокие паховые лимфатические узлы располагаются в бедренном канале и являются коллектором нижнебоковых поверхностных участков тела матки, от которых лимфатические протоки идут вдоль круглой маточной связки.

По ходу наружных подвздошных сосудов располагаются наружные подвздошные узлы, в которые поступает лимфа из паховых узлов. У бифуркации общей подвздошной артерии находятся



внутренние подвздошные лимфатические узлы, которые являются регионарными для мочевого пузыря, средней и верхней трети влагалища, шейки матки и параметрия. Общие подвздошные лимфатические узлы, собирающие лимфу от наружных и внутренних подвздошных узлов, располагаются сбоку от общей подвздошной артерии. Около аорты находятся парааортальные лимфатические узлы (верхние и нижние), являющиеся регионарными для тела матки, яичников и труб. При этом верхние парааортальные узлы собирают лимфу от дна матки, труб и яичников, а нижние — только от матки, включая ее дно и тело.

### Иннервация

Симпатическая иннервация половых органов осуществляется нижнепередними отделами нижнего подчревного сплетения, образующего большое маточное сплетение. Достигнув задней поверхности прямой кишки, это сплетение делится на два параллельно идущих подчревных сплетения. Сюда же присоединяются нервные волокна из крестцового сплетения, собирающиеся в тазовый нерв и далее направляющиеся к матке и мочевому пузырю. При непосредственном вхождении нервных стволов в половые органы они образуют сплетения, заложенные в соединительнотканых капсулах.

На матке сплетения густо расположены в области шейки и в параметрии у ребер матки. Скопления ганглиозных клеток, соединительно-тканых и нервных волокон вокруг шейки матки выделяются в отдельный шеечный узел. Кроме того, значительное число мелких сплетений концентрируется на передней поверхности шейки матки, боковой стенке влагалища и в области треугольника мочевого пузыря. Вокруг прямой кишки мелкие нервные сплетения не образуют скоплений и распределяются равномерно.

Чувствительные нервы, идущие к наружным половым органам, берут начало из крестцового сплетения, образуя половой нерв. Он выходит из полости таза через большое седалищное отверстие и через малое седалищное отверстие проникает в седалищно-прямокишечную ямку. Далее он направляется кпереди и, проходя около седалищного бугра, снабжает двигательными волокнами поверхностные мышцы промежности и уrogenитальную диафрагму. Чувствительные во-

локна полового нерва заканчиваются в коже промежности и наружных половых органов.

### Резюме

На 5-й нед. эмбрионального развития из мезодермы образуется нефрогенный тяж, который формирует уrogenитальный бугорок и мезонефральный проток (позже формируется вольфов проток). Парамезонефральный проток образует Мюллерову систему. Судьба мезонефральных и парамезонефральных протоков зависит от гонадной секреции. При развитии женского пола получают развитие мюллеровы протоки, которые в последующем дают начало телу и шейке матки, верхней части влагалища и маточным трубам. У эмбрионов женского пола происходит обратное развитие вольфовых протоков, однако примерно у четверти женщин обнаруживаются их остатки: придаток яичника и околяичник — в брыжейке яичника и гартнеров канал — вдоль ребра матки или боковой стенки влагалища.

У эмбрионов женского пола из полового бугорка образуется клитор, из мочеполювых складок — малые половые губы, из парных губно-мошоночных складок формируются большие половые губы, из мочеполювого синуса — преддверие влагалища.

Первичные половые клетки образуются в стенке желточного мешка, а затем попадают в мезенхиму на уровне 10-го грудного сомита. Яичник появляется примерно на 2 нед. позже яичка и развивается более медленно.

К наружным половым органам относятся большие и малые половые губы, преддверие влагалища, большие железы преддверия, клитор. Внутренние половые органы представлены влагалищем, маткой, маточными трубами и яичниками.

Вагинальное отделяемое формируется за счет транссудации из сосудов влагалищной стенки, шеечной слизи, отделяемого из полости матки и маточных труб. Кислая среда влагалища и перекись водорода — важные неспецифические факторы защиты.

Влагалищная часть шейки матки покрыта многослойным плоским эпителием, канал шейки матки выстлан цилиндрическим, железистым эпителием. Зона, где один вид эпителия сменяется другим, называется переходной или зоной трансформации (быстрого деления клеток).

В этой области развивается более 90 % карцином. Локализация переходной зоны зависит от уровня половых гормонов. У новорожденных, во время беременности и при приеме комбинированных оральных контрацептивов переходная зона находится на влагалищной части шейки матки. В постменопаузе переходная зона обычно расположена в канале шейки матки.

Матка имеет парные связки: широкие, кардинальные, круглые и крестцово-маточные. Маточные трубы и яичники называют придатками матки. Яичник является единственной структурой в брюшной полости, не покрытой брюшиной.

Тазовая диафрагма образована мышцами, поднимающими задний проход. Урогенитальная диафрагма (треугольная связка) состоит из двух тазовых фасций.

От внутренней подвздошной артерии отходят следующие основные висцеральные ветви: верхние пузырные артерии, средняя прямокишечная артерия, внутренняя срамная артерия, маточная артерия. Яичниковые артерии отходят от аорты. Правая яичниковая вена впадает в по-

лую вену, левая яичниковая вена впадает в почечную вену.

Вены таза, как правило, сопровождают артериальные ветви в виде парных сосудов. Висцеральные вены образуют вокруг органов малого таза венозные сплетения: пузырное, маточное, прямокишечное, яичниковое, влагалищное. Важные особенности вен таза: широкое анастомозирование, отсутствие клапанов во многих венах, фиксация пристеночных вен к стенкам таза, вследствие чего они зияют при повреждениях.

Внутренние подвздошные лимфатические узлы являются регионарными для мочевого пузыря, средней и верхней трети влагалища, шейки матки и параметрия. Верхние парааортальные узлы собирают лимфу от дна матки, маточных труб и яичников, а нижние — только от матки, включая ее дно и тело.

На матке нервные сплетения густо расположены в области шейки и в параметрии у ребер матки. Чувствительные нервы, идущие к наружным половым органам, берут начало из крестцового сплетения, образуя половой нерв.



## Нормальный менструальный цикл

### Клинические признаки нормального менструального цикла

Гипоталамус

Гипофиз

Яичниковый цикл

Маточный цикл

Резюме

**Менструации** — это кровянистые выделения из половых путей женщины, периодически возникающие в результате отторжения функционального слоя эндометрия в конце двухфазного менструального цикла.

Комплекс циклических процессов, которые происходят в женском организме и внешне проявляются менструациями, называется менструальным циклом. Менструация начинается как реакция на изменение уровня стероидов, продуцируемых яичниками.

### Клинические признаки нормального менструального цикла

Длительность менструального цикла в активный репродуктивный период женщины составляет в среднем 28 дней. Продолжительность цикла от

21 до 35 дней считается нормальным. Большие промежутки наблюдаются во время полового созревания и климакса, что может быть проявлением ановуляции, которая может отмечаться в это время наиболее часто.

Обычно менструация длится от 3 до 7 дней, количество теряемой крови незначительно. Укорочение или удлинение менструального кровотечения, а также появление скудных или обильных менструаций может служить проявлением ряда гинекологических заболеваний.

**Регуляция менструального цикла** является сложным нейрогуморальным механизмом, который осуществляется с участием 5 основных звеньев регуляции. К ним относятся: кора головного мозга, подкорковые центры (гипоталамус), гипофиз, половые железы, периферические органы и ткани (матка, маточные трубы, влагалище, молочные железы, волосяные фолликулы, кости, жировая ткань). Последние носят название органов-мишеней, благодаря наличию рецепторов,

чувствительных к действию гормонов, которые вырабатывает яичник на протяжении менструального цикла. Цитозолрецепторы — рецепторы цитоплазмы — обладают строгой специфичностью к эстрадиолу, прогестерону, тестостерону, в то время как ядерные рецепторы могут быть акцепторами таких молекул, как инсулин, глюкагон, аминокислоты.

Рецепторы к половым гормонам обнаружены во всех структурах репродуктивной системы, а также в центральной нервной системе, коже, жировой и костной ткани и молочной железе. Свободная молекула стероидного гормона захватывается специфическим цитозолрецептором белковой природы, образующийся комплекс транслоцируется в ядро клетки. В ядре возникает новый комплекс с ядерным белковым рецептором; этот комплекс связывается с хроматином, регулируя транскрипцию мРНК, участвующим в синтезе специфического тканевого белка. Внутриклеточный медиатор — циклическая аденозинмонофосфорная кислота (цАМФ) — регулирует метаболизм в клетках ткани-мишени в соответствии с потребностями организма в ответ на воздействие гормонов. Основная масса стероидных гормонов (около 80 %) находится в крови и транспортируется в связанном виде. Транспорт их осуществляется специальными белками — стероидсвязывающими глобулинами и неспецифическими транспортными системами — альбуминами и эритроцитами. В связанном виде стероиды неактивны, поэтому глобулины, альбумины и эритроциты можно рассматривать как своеобразную буферную систему, контролирующую доступ стероидов к рецепторам клеток-мишеней.

Циклические функциональные изменения, происходящие в организме женщины, условно можно разделить на изменения в системе гипоталамус—гипофиз—яичники (яичниковый цикл) и матке, в первую очередь в ее слизистой оболочке (маточный цикл) — рис. 3.1. Наряду с этим, как правило, происходят циклические сдвиги во всех органах и системах женщины, в частности, в ЦНС, сердечно-сосудистой системе, системе терморегуляции, обменных процессах и т.д.

## Гипоталамус

Гипоталамус — часть головного мозга, расположенная над зрительным перекрестом и образу-

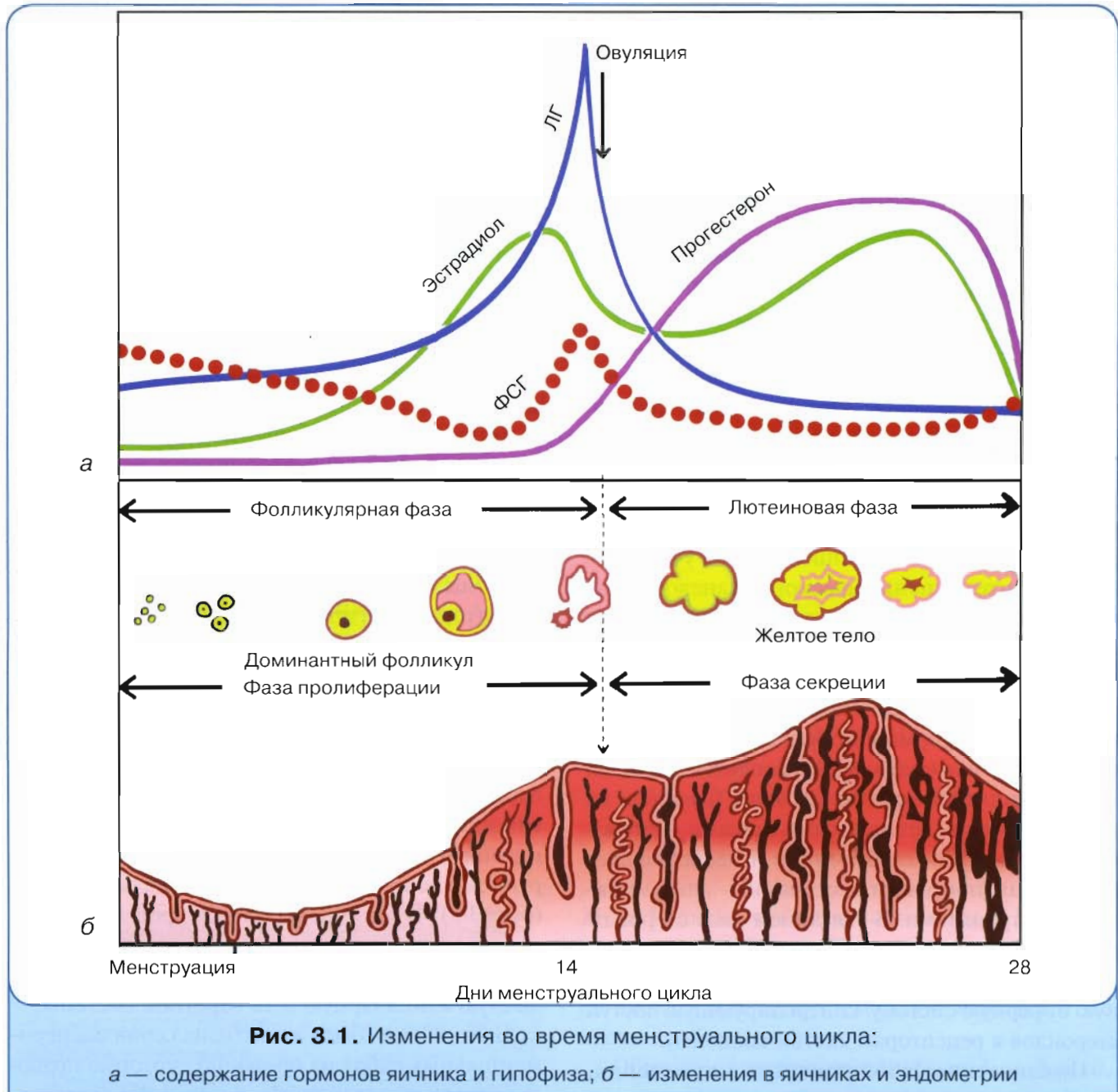
ющая дно III желудочка. Это старый и стабильный компонент центральной нервной системы, общая организация которого мало менялась в процессе эволюции человека. Структурно и функционально гипоталамус связан с гипофизом. Выделяют три гипоталамические области: переднюю, заднюю и промежуточную. Каждая область образована ядрами — скоплениями тел нейронов определенного типа.

Помимо гипофиза гипоталамус влияет на лимбическую систему (миндалевидное тело, гиппокамп), таламус, мост. Указанные отделы также прямо или опосредованно влияют на гипоталамус.

Гипоталамус секретирует либерины и статины. Этот процесс регулируют гормоны, замыкающие три петли обратной связи: длинную, короткую и ультракороткую. Длинную петлю обратной связи обеспечивают циркулирующие половые гормоны, связывающиеся с соответствующими рецепторами в гипоталамусе, короткую — гормоны аденогипофиза, ультракороткую — либерины и статины. Либерины и статины регулируют активность аденогипофиза. Гонадолиберин стимулирует секрецию ЛГ и ФСГ, кортиколиберин — АКТГ, соматолиберин — СТГ, тиролиберин — ТТГ. Помимо либеринов и статинов в гипоталамусе синтезируются антидиуретический гормон и окситоцин. Эти гормоны транспортируются в нейрогипофиз, откуда попадают в кровь (рис. 3.2). В отличие от капилляров других областей мозга капилляры воронки гипоталамуса фенестрированы. Именно они образуют первичную капиллярную сеть воротной системы.

В 70–80-х гг. была выполнена серия экспериментальных работ на обезьянах, которые позволили выявить различия функции нейросекреторных структур гипоталамуса приматов и грызунов. У приматов и человека аркуатные ядра медиобазального гипоталамуса являются единственным местом образования и выделения РГ-ЛГ, ответственного за гонадотропную функцию гипофиза. Секреция РГ-ЛГ генетически запрограммирована и происходит в определенном пульсирующем ритме с частотой примерно один раз в час. Этот ритм получил название цирхорального (часового). Область аркуатных ядер гипоталамуса получила название аркуатного осциллятора. Цирхоральный характер секреции РГ-ЛГ был подтвержден путем прямого определения его в крови портальной системы ножки гипофиза и яремной





**Рис. 3.1.** Изменения во время менструального цикла:

*a* — содержание гормонов яичника и гипофиза; *б* — изменения в яичниках и эндометрии

вены у обезьян и в крови у женщин с овуляторным циклом.

### Гормоны гипоталамуса

Рилизинг-гормон ЛГ выделен, синтезирован и подробно описан. Выделить и синтезировать фоллиберин до настоящего времени не удалось. РГ-ЛГ и его синтетические аналоги обладают способностью стимулировать выделение ЛГ и ФСГ передней долей гипофиза, поэтому в настоящее время принят один термин для гипоталамических гонадотропных либеринов — релизинг-гормон гонадотропинов (РГ-Гн).

**Гонадолиберин** стимулирует секрецию ФСГ и ЛГ. Это декапептид, секретируемый нейронами ядра воронки. Гонадолиберин секретируется не постоянно, а в импульсном режиме. Он очень быстро разрушается протеазами ( $T_{1/2}$  составляет 2–4 мин), поэтому его импульсация должна быть регулярной. Частота и амплитуда выбросов гонадолиберина меняются на протяжении менструального цикла. Для фолликулярной фазы характерны частые колебания небольшой амплитуды уровня гонадолиберина в сыворотке крови. К концу фолликулярной фазы частота и амплитуда колебаний возрастают, а затем снижаются на протяжении лютеиновой фазы.

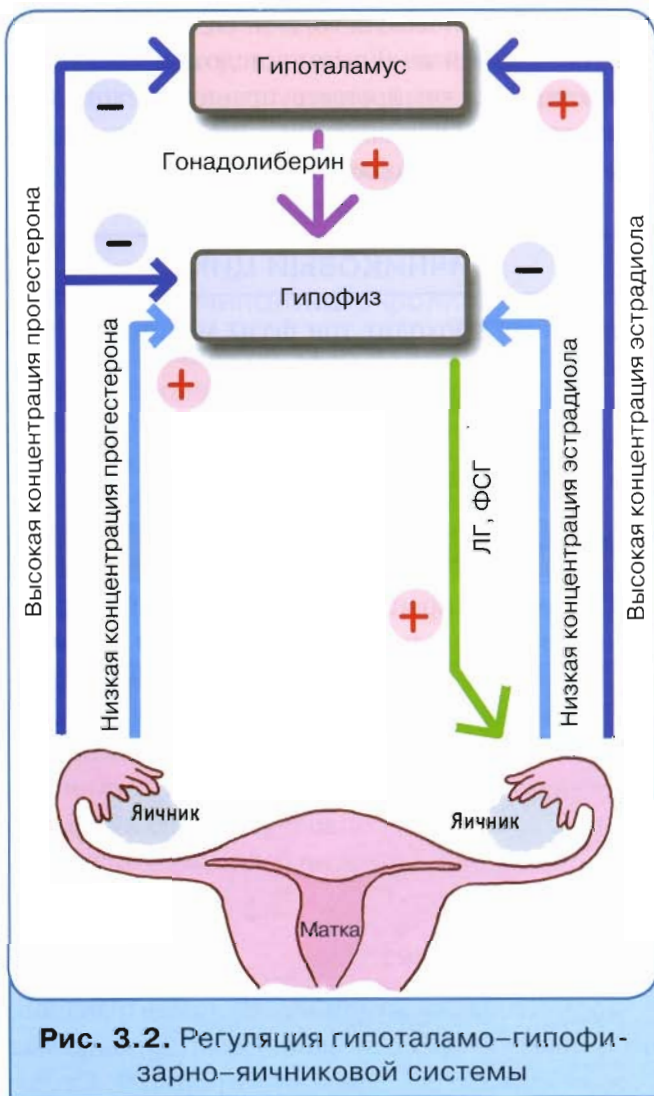


Рис. 3.2. Регуляция гипоталамо-гипофизарно-яичниковой системы

## Гипофиз

В гипофизе выделяют две доли: переднюю — аденогипофиз и заднюю — нейрогипофиз. Нейрогипофиз имеет нейрогенное происхождение и представляет продолжение воронки гипоталамуса. Нейрогипофиз кровоснабжается из нижних гипофизарных артерий. Аденогипофиз развивается из эктодермы кармана Ратке, поэтому состоит из железистого эпителия и не имеет прямой связи с гипоталамусом. Синтезируемые в гипоталамусе либерины и статины попадают в аденогипофиз через особую воротную систему. Это основной источник кровоснабжения аденогипофиза. Кровь в воротную систему преимущественно поступает через верхние гипофизарные артерии. В области воронки гипоталамуса они образуют первичную капиллярную сеть воротной системы, из нее формируются воротные вены,

которые входят в аденогипофиз и дают начало вторичной капиллярной сети. Возможен обратный ток крови через воротную систему. Особенности кровоснабжения и отсутствие гематоэнцефалического барьера в области воронки гипоталамуса обеспечивают двустороннюю связь между гипоталамусом и гипофизом.

В зависимости от окрашивания гематоксилином и эозином секреторные клетки аденогипофиза делят на хромофильные (ацидофильные) и базофильные (хромофобные). Ацидофильные клетки секретируют СТГ и пролактин, базофильные — ФСГ, ЛГ, ТТГ, АКТГ.

## Гормоны гипофиза

В аденогипофизе образуются СТГ, пролактин, ФСГ, ЛГ, ТТГ и АКТГ. ФСГ и ЛГ регулируют секрецию половых гормонов, ТТГ — секрецию тиреоидных гормонов, АКТГ — секрецию гормонов коры надпочечников. СТГ стимулирует рост, обладает анаболическим действием. Прولاктин стимулирует рост молочных желез во время беременности и лактацию после родов.

ЛГ и ФСГ синтезируются гонадотропными клетками аденогипофиза и играют важную роль в развитии яичниковых фолликулов. По структуре относятся к гликопротеинам. ФСГ стимулирует рост фолликула, пролиферацию гранулезных клеток, индуцирует образование рецепторов ЛГ на поверхности клеток гранулезы. Под влиянием ФСГ увеличивается содержание ароматаз в зреющем фолликуле. ЛГ стимулирует образование андрогенов (предшественников эстрогенов) в тека-клетках, совместно с ФСГ способствует овуляции и стимулирует синтез прогестерона в лютеинизированных клетках гранулезы овулировавшего фолликула.

Секреция ЛГ и ФСГ непостоянна и модулируется яичниковыми гормонами, особенно эстрогенами и прогестероном.

Таким образом, низкий уровень эстрогенов оказывает подавляющий эффект на ЛГ, в то время как высокий стимулирует его производство гипофизом. В поздней фолликулярной фазе уровень сывороточных эстрогенов достаточно высок, положительный эффект обратной связи утраивается, что способствует образованию преовуляторного пика ЛГ. И, наоборот, при терапии комбинированными контрацептивами уровень эстрогенов в сыворотке крови находится в пре-



делах, определяющих отрицательную обратную связь, что приводит к снижению содержания гонадотропинов.

Механизм положительной обратной связи приводит к повышению в рецепторах концентрации и продукции РГ-Гн.

В противоположность эффекту эстрогенов, низкий уровень прогестерона имеет положительную реакцию обратной связи на секрецию ЛГ и ФСГ гипофизом. Такие состояния существуют непосредственно перед овуляцией и приводят к выбросу ФСГ. Высокий уровень прогестерона, который отмечается в лютеиновой фазе, уменьшает гипофизарную продукцию гонадотропинов. Малое количество прогестерона стимулирует высвобождение гонадотропинов на уровне гипофиза. Отрицательный эффект обратной связи прогестерона проявляется путем уменьшения производства РГ-Гн и снижения чувствительности к РГ-Гн на уровне гипофиза. Положительный эффект обратной связи прогестерона происходит на гипофиз и включает в себя повышенную чувствительность к РГ-Гн. Эстрогены и прогестерон не являются единственными гормонами, воздействующими на секрецию гонадотропинов гипофизом. Таким же эффектом обладают гормоны ингибин и активин. Ингибин подавляет гипофизарную ФСГ секрецию, активин ее стимулирует.

Пролактин — это полипептид, состоящий из 198 аминокислотных остатков, синтезируемый лактотропными клетками аденогипофиза. Секреция пролактина контролируется дофамином. Он синтезируется в гипоталамусе и тормозит секрецию пролактина. Пролактин оказывает многообразное действие на организм женщины. Его основная биологическая роль — рост молочных желез и регуляция лактации. Он обладает также жиромобилизующим эффектом и оказывает гипотензивное действие. Увеличение секреции пролактина является одной из частых причин бесплодия, так как повышение его уровня в крови тормозит стероидогенез в яичниках и развитие фолликулов.

Окситоцин — пептид, состоящий из 9 аминокислотных остатков. Он образуется в нейронах крупноклеточной части паравентрикулярных ядер гипоталамуса. Основными мишенями окситоцина у человека служат гладкомышечные волокна матки и миоэпителиальные клетки молочных желез.

Антидиуретический гормон (АДГ) — это пептид, состоящий из 9 аминокислотных остатков. Синтезируется в нейронах супраоптического ядра гипоталамуса. Основная функция АДГ — регуляция ОЦК, АД, осмоляльности плазмы.

## Яичниковый цикл

В яичниках проходит три фазы менструального цикла:

- фолликулярная фаза;
- овуляция;
- лютеиновая фаза.

### Фолликулярная фаза

Одним из основных моментов фолликулярной фазы менструального цикла является развитие яйцеклетки. Яичник женщины представляет собой сложный орган, состоящий из многих компонентов, в результате взаимодействия которых секретируются половые стероидные гормоны и образуется готовая к оплодотворению яйцеклетка в ответ на циклическую секрецию гонадотропинов.

### Стероидогенез

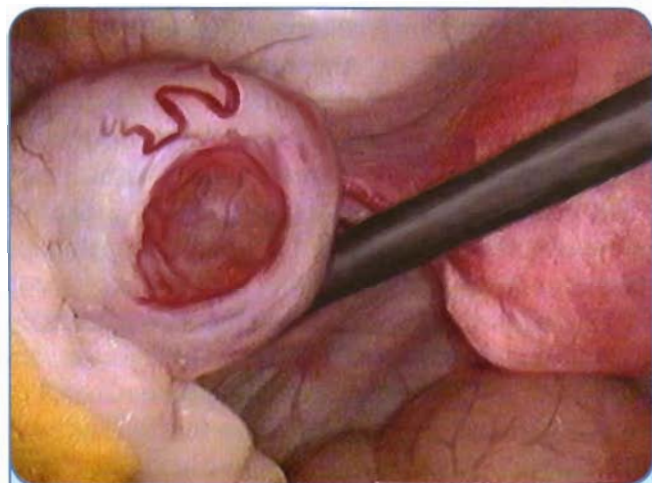
Гормональная активность от преантрального до перiovуляторного фолликула описана как теория «две клетки, два гонадотропина». Стероидогенез происходит в двух клетках фолликула: в тека- и гранулезных клетках. В тека-клетках ЛГ стимулирует производство андрогенов из холестерина. В гранулезных клетках ФСГ стимулирует превращение полученных андрогенов в эстрогены (ароматизация). Дополнительно к эффекту ароматизации ФСГ так же отвечает за пролиферацию гранулезных клеток. Хотя известны другие медиаторы в развитии фолликулов яичника, эта теория является основной для понимания процессов, происходящих в фолликуле яичника. Выявлено, что для нормального цикла с достаточным уровнем эстрогенов необходимы оба гормона.

Производство андрогенов в фолликулах так же может регулировать развитие преантрального фолликула. Низкий уровень андрогенов усиливает процесс ароматизации, следовательно, увеличивает производство эстрогенов, и наоборот, высокий — тормозит процесс ароматизации и вызывает атрезию фолликула. Баланс ФСГ и

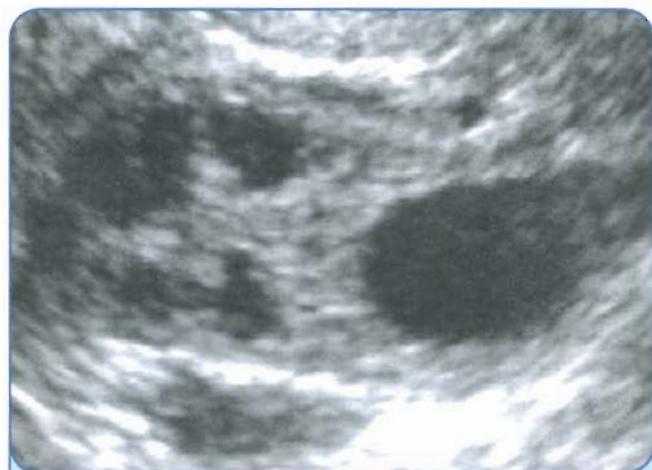ЛГ необходим для раннего развития фолликула. Оптимальным условием для начальной стадии развития фолликула является низкий уровень ЛГ и высокий ФСГ, что имеет место в начале менструального цикла. Если же уровень ЛГ высокий, тека-клетки производят большое количество андрогенов, вызывая атрезию фолликулов.

### Выбор доминантного фолликула

Росту фолликула сопутствует секреция половых стероидных гормонов под влиянием ЛГ и ФСГ. Эти гонадотропины защищают группу преантральных фолликулов от атрезии. Однако в норме только один из этих фолликулов развивается до преовуляторного, который затем освобождается и становится доминантным (рис. 3.3, 3.4).



**Рис. 3.3.** Лапароскопия. Фолликул на поверхности яичника



**Рис. 3.4.** Эхография. Доминантный фолликул в середине первой фазы менструального цикла

Доминантный фолликул в средней фолликулярной фазе является самым большим и наиболее развитым в яичнике. Уже в первые дни менструального цикла он имеет диаметр 2 мм и в течение 14 дней к моменту овуляции увеличивается в среднем до 21 мм. За это время происходит 100-кратное увеличение объема фолликулярной жидкости, количество выстилающих базальную мембрану клеток гранулезы увеличивается с  $0,5 \times 10^6$  до  $50 \times 10^6$ . Такой фолликул имеет самую высокую ароматизирующую активность и самую высокую концентрацию индуцированных ФСГ рецепторов к ЛГ, поэтому доминирующий фолликул выделяет самое высокое количество эстрадиола и ингибина. Далее ингибин усиливает синтез андрогенов под влиянием ЛГ, который является субстратом для синтеза эстрадиола.

В отличие от уровня ФСГ, который по мере увеличения концентрации эстрадиола снижается, уровень ЛГ продолжает расти (в низких концентрациях эстрадиол тормозит секрецию ЛГ). Именно длительная эстрогенная стимуляция готовит овуляторный пик ЛГ. Одновременно с этим происходит подготовка доминантного фолликула к овуляции: под местным действием эстрогенов и ФСГ на гранулезных клетках увеличивается число рецепторов ЛГ. Выброс ЛГ приводит к овуляции, образованию желтого тела и увеличению секреции прогестерона. Овуляция происходит спустя 10–12 ч после пика ЛГ или спустя 32–35 ч после начала подъема его уровня. Обычно овулирует только один фолликул.

Во время выбора фолликула уровень ФСГ понижается в ответ на отрицательный эффект от эстрогенов, поэтому доминирующий фолликул является единственным, который продолжает свое развитие при падающем уровне ФСГ.

Яичниково-гипофизарная связь является решающей при выборе доминирующего фолликула и при развитии атрезии остальных фолликулов.

### Ингибин и активин

Рост и развитие яйцеклетки, функционирование желтого тела происходит при взаимодействии аутокринных и паракринных механизмов. Необходимо отметить два фолликулярных гормона, играющих значительную роль в стероидогенезе, — ингибин и активин.

*Ингибин* представляет собой пептидный гормон, вырабатываемый гранулезными клетками растущих фолликулов, снижает продукцию ФСГ.



Кроме того, влияет на синтез андрогенов в яичнике. Ингибин влияет на фолликулогенез следующим образом: уменьшая ФСГ до такого уровня, при котором развивается только доминантный фолликул.

*Активин* представляет собой пептидный гормон, вырабатывается в гранулезных клетках фолликулов и гипофиза. По данным некоторых авторов, активин вырабатывается также и плацентой. Активин увеличивает производство ФСГ гипофизом, усиливает процесс связывания ФСГ с гранулезными клетками.

### Инсулиноподобные факторы роста

Инсулиноподобные факторы роста (ИФР-1 и ИФР-2) синтезируются в печени под влиянием гормона роста и, возможно, в гранулезных клетках фолликулов, действуют как паракринные регуляторы. Перед овуляцией содержание ИФР-1 и ИФР-2 в фолликулярной жидкости повышается за счет увеличения количества самой жидкости в доминантном фолликуле. ИФР-1 участвует в процессе синтеза эстрадиола. ИФР-2 (эпидермальный) тормозит синтез стероидов в яичниках.

### Овуляция

Овуляторный пик ЛГ приводит к повышению концентрации простагландинов и активности протеаз в фолликуле. Сам процесс овуляции представляет собой разрыв базальной мембраны доминантного фолликула и кровотечение из разрушенных капилляров, окружающих тека-клетки. Изменения в стенке преовуляторного фолликула, обеспечивающие ее истончение и разрыв, происходят под влиянием фермента коллагеназы; определенную роль играют также простагландины, содержащиеся в фолликулярной жидкости, протеолитические ферменты, образующиеся в гранулезных клетках, окситоцин и релаксин. В результате этого в стенке фолликула образуется небольшое отверстие, через которое медленно выходит яйцеклетка. Непосредственные измерения показали, что давление внутри фолликула во время овуляции не возрастает.

В конце фолликулярной фазы ФСГ воздействует на рецепторы ЛГ в гранулезных клетках. Эстрогены являются обязательным кофактором в этом эффекте. По мере развития доминантного

фолликула продукция эстрогенов увеличивается. В итоге производство эстрогенов достаточно для достижения секреции гипофизом ЛГ, что приводит к увеличению его уровня. Повышение происходит вначале очень медленно (с 8-го по 12-й день цикла), затем быстро (после 12-го дня цикла). В течение этого времени ЛГ активирует лютеинизацию гранулезных клеток в доминантном фолликуле. Таким образом, происходит выделение прогестерона. Далее прогестерон усиливает эффект эстрогенов на секрецию гипофизом ЛГ, приводя к повышению его уровня.

Овуляция происходит в течение 36 ч после начала подъема ЛГ. Определение выброса ЛГ является одним из лучших методов, который определяет овуляцию и проводится с помощью прибора «определитель овуляции».

Периовуляторный пик ФСГ, вероятно, происходит в результате положительного эффекта прогестерона. В дополнение к повышению содержания ЛГ, ФСГ и эстрогенов, во время овуляции отмечается и повышение уровня сывороточных андрогенов. Эти андрогены выделяются в результате стимулирующего эффекта ЛГ на тека-клетки, особенно в недоминирующем фолликуле.

Увеличение содержания андрогенов оказывает воздействие на усиление либидо, подтверждая, что этот период у женщин наиболее фертильный.

Уровень ЛГ стимулирует мейоз, после того как сперматозоид попадает в яйцеклетку. При выделении ооцита из яичника в овуляцию происходит разрушение стенки фолликула. Это регулируется ЛГ, ФСГ и прогестероном, которые стимулируют активность протеолитических энзимов, таких как плазминогеновые активаторы (которые выделяют плазмин, стимулирующий активность коллагеназы) и простагландины. Простагландины не только увеличивают активность протеолитических энзимов, но так же способствуют появлению воспалительно-подобной реакции в стенке фолликула и стимулируют активность гладкой мускулатуры, что способствует выходу ооцита.

Важность простагландинов в процессе овуляции доказана исследованиями, которые определяют, что снижение выделения простагландина может привести к задержке освобождения ооцита из яичника при нормальном стероидогенезе (синдром неразвивающегося лютеинизированного фолликула — СНЛФ). Так как СНЛФ не-

редко является причиной бесплодия, женщинам, желающим забеременеть, рекомендуется избегать приема синтезированных ингибиторов простагландина.

## Лютеиновая фаза

### Строение желтого тела

После выброса яйцеклетки в полость фолликула быстро врастают формирующиеся капилляры; гранулезные клетки подвергаются лютеинизации: увеличению в них цитоплазмы и образованию липидных включений. Гранулезные клетки и текоциты образуют желтое тело — основной регулятор лютеиновой фазы менструального цикла. Клетки, образовавшие стенку фолликула, накапливают липиды и желтый пигмент лютеин и начинают секретировать прогестерон, эстрадиол-2, ингибин. Мощная сосудистая сеть способствует поступлению гормонов желтого тела в системный кровоток. Полноценное желтое тело развивается только в тех случаях, когда в преовуляторном фолликуле образуется адекватное число гранулезных клеток с высоким содержанием рецепторов ЛГ. Увеличение размеров желтого тела после овуляции происходит в основном за счет увеличения размеров гранулезных клеток, в то время как число их не увеличивается из-за отсутствия митозов. У человека желтое тело секретирует не только прогестерон, но и эстрадиол и андрогены. Механизмы регрессии желтого тела изучены недостаточно. Известно, что лютеолизическим действием обладают простагландины.

### Гормональная регуляция лютеиновой фазы

Если беременность не наступает, происходит инволюция желтого тела. Этот процесс регулируется по механизму отрицательной обратной связи: гормоны (прогестерон и эстрадиол), секретируемые желтым телом, действуют на гонадотропные клетки гипофиза, подавляя секрецию ФСГ и ЛГ. Секрецию ФСГ подавляет также ингибин. Снижение уровня ФСГ, а также местное действие прогестерона препятствует развитию группы примордиальных фолликулов.

Существование желтого тела зависит от уровня секреции ЛГ. При его снижении, обычно через 12–16 дней после овуляции, происходит инволюция желтого тела (рис. 3.5–3.7). На его

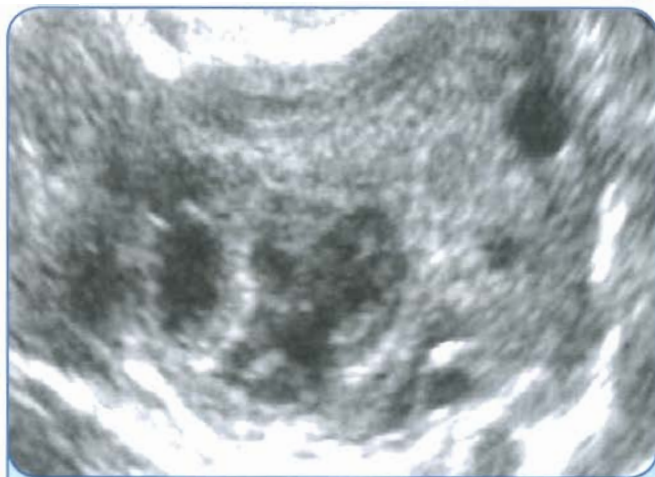


Рис. 3.5. Эхография. Желтое тело в раннюю лютеиновую фазу

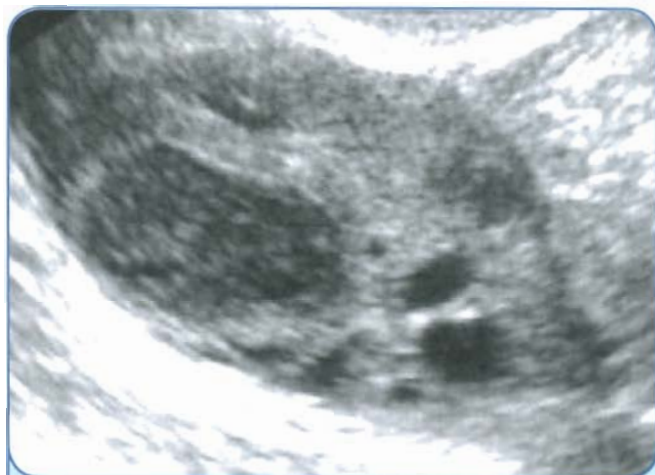

Рис. 3.6. Эхография. Желтое тело в среднюю лютеиновую фазу

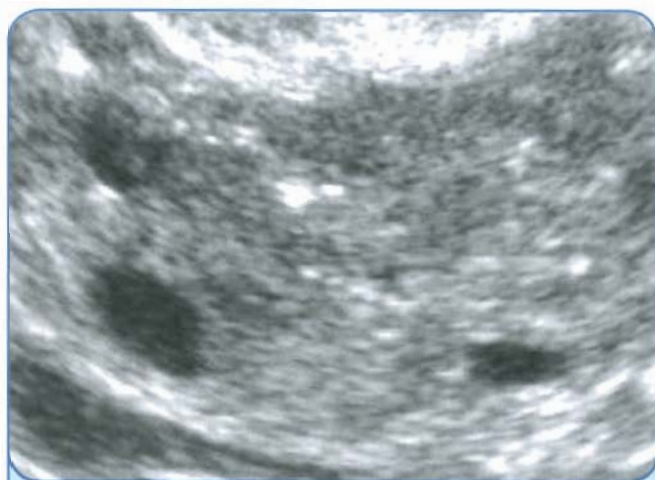

Рис. 3.7. Эхография. Желтое тело в позднюю лютеиновую фазу



месте образуется белое тело. Механизм инволюции неизвестен. Скорее всего, она обусловлена паракринными влияниями. По мере инволюции желтого тела уровень эстрогенов и прогестерона падает, что приводит к повышению секреции гонадотропных гормонов. По мере повышения содержания ФСГ и ЛГ начинает развиваться новая группа фолликулов.

Если произошло оплодотворение, существование желтого тела и секрецию прогестерона поддерживает хорионический гонадотропин. Таким образом, имплантация эмбриона приводит к гормональным изменениям, которые сохраняют желтое тело.

Длительность лютеиновой фазы у большинства женщин постоянна и составляет примерно 14 дней.

### Гормоны яичников

Сложный процесс биосинтеза стероидов завершается образованием эстрадиола, тестостерона и прогестерона. Стероидпродуцирующими тканями яичников являются клетки гранулезы, выстилающие полость фолликула, клетки внутренней теки и в значительно меньшей степени стромы. Клетки гранулезы и тека-клетки синергично участвуют в синтезе эстрогенов, клетки текальной оболочки являются главным источником андрогенов, которые в незначительном количестве образуются и в строме; прогестерон синтезируется в тека-клетках и клетках гранулезы.

В яичнике в раннюю фолликулярную фазу менструального цикла секретруется 60–100 мкг эстрадиола ( $E_2$ ), в лютеиновую фазу — 270 мкг, к моменту овуляции — 400–900 мкг в сутки. Около 10%  $E_2$  ароматизируется в яичнике из тестостерона. Количество эстрона, образующегося в раннюю фолликулярную фазу, составляет 60–100 мкг, к моменту овуляции синтез его возрастает до 600 мкг в сутки. Только половина количества эстрона образуется в яичнике. Вторая половина ароматизируется в  $E_2$ . Эстриол является малоактивным метаболитом эстрадиола и эстрона.

Прогестерон образуется в яичнике в количестве 2 мг/сут в фолликулярную фазу и 25 мг/сут в лютеиновую фазу менструального цикла. В процессе метаболизма прогестерон в яичнике превращается в 20-дегидропрогестерон, обладающий сравнительно малой биологической активностью.

В яичнике синтезируются следующие андрогены: андростендион (предшественник тестостерона) в количестве 1,5 мг/сут (столько же андростендиона образуется в надпочечниках). Из андростендиона образуется около 0,15 мг тестостерона, примерно такое же количество его образуется в надпочечниках.

### Краткий обзор процессов, происходящих в яичниках

#### Фолликулярная фаза:

- ЛГ стимулирует продукцию андрогенов в тека-клетках.
- ФСГ стимулирует продукцию эстрогенов в гранулезных клетках.
- Наиболее развитый фолликул в середине фолликулярной фазы становится доминантным.
- Увеличивающееся образование эстрогенов и ингибина в доминантном фолликуле, подавляет выделение ФСГ гипофизом.
- Снижение уровня ФСГ вызывает атрезию всех фолликулов кроме доминантного.

#### Овуляция:

- ФСГ индуцирует ЛГ рецепторы.
- Пик ЛГ.
- Протеолитические ферменты в фолликуле приводят к разрушению его стенки и освобождению ооцита.

#### Лютеиновая фаза:

- Желтое тело образуется из гранулезных и тека-клеток, сохранившихся после овуляции.
- Прогестерон, выделяемый желтым телом, является доминирующим гормоном. При отсутствии беременности лютеолизис происходит через 14 дней после овуляции.

### Маточный цикл

Эндометрий состоит из двух слоев: функционального и базального. Функциональный слой меняет свою структуру под действием половых гормонов и, если беременность не наступила, отторгается во время менструации.

### Пролиферативная фаза

Началом менструального цикла считают 1-й день менструации. По окончании менструации толщина эндометрия составляет 1–2 мм. Эндо-

метрий состоит практически только из базального слоя. Железы узкие, прямые и короткие, выстланы низким цилиндрическим эпителием, цитоплазма клеток стромы почти не различается. По мере увеличения уровня эстрадиола формируется функциональный слой: эндометрий готовится к имплантации эмбриона. Железы удлиняются и становятся извитыми. Возрастает число митозов. По мере пролиферации высота эпителиальных клеток возрастает, а сам эпителий из однорядного становится многорядным к моменту овуляции. Строма отечна и разрыхлена, в ней увеличиваются ядра клеток и объем цитоплазмы. Сосуды умеренно извиты.

### Секреторная фаза

В норме овуляция происходит на 14-й день менструального цикла. Секреторная фаза характеризуется высоким уровнем эстрогенов и прогестерона. Однако после овуляции число рецепторов эстрогенов в клетках эндометрия снижается. Пролиферация эндометрия постепенно тормозится, снижается синтез ДНК, уменьшается число митозов. Таким образом, преимущественное влияние на эндометрий в секреторную фазу оказывает прогестерон.

В железах эндометрия появляются содержащие гликоген вакуоли, которые выявляются с помощью ШИК-реакции. На 16-й день цикла эти вакуоли достаточно крупные, имеются во всех клетках и находятся под ядрами. На 17-й день ядра, оттесненные вакуолями, располагаются в центральной части клетки. На 18-й день вакуоли оказываются в апикальной части, а ядра — в базальной части клеток, гликоген начинает выделяться в просвет желез путем апокриновой секреции. Наилучшие условия для имплантации создаются на 6–7-й день после овуляции, т.е. на 20–21-й день цикла, когда секреторная активность желез максимальна.

На 21-й день цикла начинается децидуальная реакция стромы эндометрия. Спиральные артерии резко извиты, позднее вследствие уменьшения отека стромы, они видны отчетливо. Сначала появляются децидуальные клетки, которые постепенно образуют скопления. На 24-й день цикла эти скопления формируют периваскулярные эозинофильные муфты. На 25-й день образуются островки децидуальных клеток. К 26-му дню цикла децидуальная реакция становится

максимальной. Примерно за два дня до менструации в строме эндометрия резко возрастает число нейтрофилов, которые мигрируют туда из крови. Нейтрофильная инфильтрация сменяется некрозом функционального слоя эндометрия.

### Менструация

Если имплантация не произошла, железы перестают продуцировать секрет, а в функциональном слое эндометрия начинаются дегенеративные изменения. Непосредственная причина его отторжения — резкий спад содержания эстрадиола и прогестерона в результате инволюции желтого тела. В эндометрии снижается венозный отток и происходит расширение сосудов. Далее происходит сужение артерий, что приводит к ишемии и повреждению тканей и функциональной потере эндометрия. Затем происходит кровотечение из фрагментов артериол, оставшихся в базальном слое эндометрия. Менструация прекращается при сужении артерий, эндометрий восстанавливается. Таким образом, прекращение кровотечения в сосудах эндометрия отличается от гемостаза в других частях организма.

Как правило, кровотечение прекращается в результате скопления тромбоцитов и отложения фибрина, что приводит к рубцеванию. В эндометрии рубцевание может привести к потере его функциональной активности (синдром Ашермана). Для избежания этих последствий необходима альтернативная система гемостаза. Сокращение сосудов является механизмом остановки кровотечения в эндометрии. При этом рубцевание минимизировано фибринолизом, который разрушает кровяные сгустки. Позже восстановление эндометрия и образование новых кровеносных сосудов (ангиогенез) приводит к завершению кровотечения в течение 5–7 дней от начала менструального цикла.

Влияние отмены эстрогенов и прогестерона на менструацию определено четко, но остается неясной роль паракринных медиаторов. Вазоконстрикторы: простагландин  $F_{2\alpha}$ , эндотелин-1 и тромбоцит-активизирующий фактор (ТАФ) могут производиться в пределах эндометрия и участвовать в сокращении сосудов. Так же они способствуют началу менструации и дальнейшему контролю над ней. Эти медиаторы могут



регулироваться воздействием сосудорасширяющих агентов, таких как простагландин  $E_2$ , простаглицлин, оксид азота, которые вырабатываются эндометрием. Простагландин  $F_{2\alpha}$  обладает выраженным сосудосуживающим действием, усиливает спазм артерий и ишемию эндометрия, вызывает сокращения миометрия, что, с одной стороны, уменьшает кровоток, с другой — способствует удалению отторгнутого эндометрия.

Восстановление эндометрия включает в себя железистую и стромальную регенерацию и ангиогенез. Сосудистый эндотелиальный фактор роста (СЭФР) и фибропластический фактор роста (ФФР) обнаружены в эндометрии и являются сильными ангиогенезивными агентами. Выявлено, что эстрогенпродуцированная железистая и стромальная регенерация усиливается под воздействием эпидермальных факторов роста (ЭФР). Такие факторы роста как трансформирующий фактор роста (ТФР) и интерлейкины, особенно интерлейкин-1 (ИЛ-1), имеют большое значение.

### Краткий обзор процессов, происходящих в эндометрии

#### *Менструация:*

- Основную роль в начале менструации играет спазм артериол.
- Функциональный слой эндометрия (верхний, составляющий 75% толщины) отторгается.
- Менструация прекращается вследствие спазма сосудов и восстановления эндометрия.
- Фибринолиз препятствует образованию спаек.

#### *Пролиферативная фаза:*

- Характеризуется индуцированной эстрогенами пролиферацией желез и стромы.

#### *Секреторная фаза:*

- Характеризуется индуцированной прогестероном секрецией желез.
- В позднюю секреторную фазу индуцируется децидуализация.
- Децидуализация представляет собой необратимый процесс. При отсутствии наступления беременности в эндометрии происходит апоптоз с последующим появлением менструации.

Итак, репродуктивная система представляет собой суперсистему, функциональное состояние которой определяется обратной афферен-

тацией составляющих ее подсистем. Выделяют: I — длинную петлю обратной связи между гормонами яичника и ядрами гипоталамуса; между гормонами яичника и гипофизом; II — короткую петлю между передней долей гипофиза и гипоталамусом; III — ультракороткую между РГ-ЛГ и нейрочитами (нервными клетками) гипоталамуса.

Обратная связь у половозрелой женщины имеет как отрицательный, так и положительный характер. Примером отрицательной связи является усиление выделения ЛГ передней долей гипофиза в ответ на низкий уровень эстрадиола в раннюю фолликулярную фазу цикла. Примером положительной обратной связи является выброс ЛГ и ФСГ в ответ на овуляторный максимум содержания эстрадиола в крови. По механизму отрицательной обратной связи увеличивается образование РГ-ЛГ при снижении уровня ЛГ в клетках передней доли гипофиза.

## Резюме

Ниже суммированы современные представления о регуляции менструального цикла.

1. Гонадолиберин синтезируется нейронами ядра воронки, затем попадает в воротную систему гипофиза и поступает по ней в аденогипофиз. Секреция гонадолиберина происходит импульсивно.
2. Ранний этап развития группы примордиальных фолликулов не зависит от ФСГ.
3. По мере инволюции желтого тела снижается секреция прогестерона и ингибина и повышается уровень ФСГ.
4. ФСГ стимулирует рост и развитие группы примордиальных фолликулов и секрецию ими эстрогенов.
5. Эстрогены готовят матку к имплантации, стимулируя пролиферацию и дифференцировку функционального слоя эндометрия и вместе с ФСГ способствуют развитию фолликулов.
6. Согласно двухклеточной теории синтеза половых гормонов, ЛГ стимулирует синтез андрогенов в текоцитах, которые затем под влиянием ФСГ превращаются в эстрогены в гранулезных клетках.
7. Рост концентрации эстрадиола по механизму отрицательной обратной связи, петля

- которой замыкается в гипофизе и гипоталамусе, подавляет секрецию ФСГ.
8. Фолликул, который будет овулировать в данном менструальном цикле, называется доминантным. В отличие от остальных фолликулов, начавших рост, он несет большее число рецепторов ФСГ и синтезирует большее количество эстрогенов. Это позволяет ему развиваться, несмотря на снижение уровня ФСГ.
  9. Достаточная эстрогенная стимуляция обеспечивает овуляторный пик ЛГ. Он, в свою очередь, вызывает овуляцию, образование желтого тела и секрецию прогестерона.
  10. Функционирование желтого тела зависит от уровня ЛГ. При его снижении желтое тело подвергается инволюции. Обычно это происходит на 12–16-й день после овуляции.
  11. Если произошло оплодотворение, существование желтого тела поддерживает хорионический гонадотропин. Желтое тело продолжает секретировать прогестерон, необходимый для сохранения беременности на ранних сроках.



# Глава 4

---

## Нормальное и патологическое половое развитие. Аномалии развития половых органов

Нормальное половое развитие

---

Нарушения полового развития

---

Аномалии развития половых органов

---

Резюме

---

**П**оловое развитие — это период времени, в течение которого формируются вторичные половые признаки и становится возможным рождение потомства. Вторичные половые признаки развиваются в результате созревания гипоталамуса, гипофиза, половых желез и изменения секреции половых гормонов. В ходе полового развития меняются ритмы секреции гонадотропных гормонов, перестраиваются или формируются новые обратные связи, обеспечивающие изменение уровней половых и гонадотропных гормонов на протяжении менструального цикла.

Диагностика и лечение нарушений полового развития требуют знания его физиологии. Эти знания важны также при выяснении причин аменореи у молодых больных.

### Нормальное половое развитие

#### Начало полового развития

Причины гормональных изменений, происходящих во время и, особенно, в начале полового развития, мало изучены. Большинство авторов считают, что запуск полового развития дает ЦНС. Известно, что становление гипоталамо–гипофизарно–яичниковой системы в процессе полового развития происходит в два этапа. Сначала снижается чувствительность к низким уровням половых гормонов (оказывают ингибирующее действие), характерная для препубертатного периода. Затем, на более поздних стадиях полового развития, устанавливается положительная обратная связь, обеспечивающая овуляторный пик.

## Физиология периода полового созревания

Пубертатный период отмечается у человека в возрасте от 5–10 лет и имеет пять стадий развития. Последовательность в развитии, которая встречается в результате физического изменения у половозрелых женщин, обычно проявляется началом роста молочных желез, оволосением лобковой области, появлением менархе и ростом волос в подмышечной впадине. Такая последовательность встречается у 70% девушек, но часто имеются и другие варианты развития.

Возраст, в котором начинается половое развитие, безусловно, определяется генетически. Об этом свидетельствует совпадение менархе у сестер, матерей и дочерей. Однако существует целый ряд факторов, влияющих как на начало, так и на темпы полового развития. Прежде всего, это состояние физического и психического здоровья, питание, место жительства, средняя продолжительность светлого времени суток.

## Гормональные изменения в процессе полового развития

Известно, что уже к 10-й нед. внутриутробного развития в гипоталамусе появляется гонадолиберин, гипофизе — ФСГ и ЛГ. В первые недели жизни содержание гонадотропных и половых гормонов уменьшается и остается низким до начала полового развития. У детей активность гипоталамо-гипофизарной системы подавляется крайне низким уровнем половых гормонов.

В процессе полового развития гормональные изменения предшествуют анатомическим. В начале этого периода повышается чувствительность клеток, секретирующих ЛГ, к гонадолиберину, увеличивается секреция ЛГ и ФСГ.

Усиление секреции андрогенов начинается на 2 года раньше, чем усиление секреции гонадотропных и половых гормонов — этот период получил наименование **адренархе**.

Во время полового развития у девочек постепенно повышается секреция эстрадиола, синтезируемого преимущественно яичниками. Повышение секреции эстрадиола происходит в дневные часы. В начале полового развития повышается уровень эстрогена, который частично секретируется яичниками, а частично образу-

ется в периферических тканях из эстрадиола и андростендиона. К середине полового развития уровень эстрогена становится постоянным.

### 5 стадий пубертатного периода:

- Активный рост.
- Развитие молочных желез.
- Оволосение лобка.
- Первая менструация.
- Рост волос в подмышечной впадине.

У девочек половое развитие обычно занимает 4,5 года. Оно начинается с *ускорения роста*. Рост девочек начинается в возрасте 11 лет и составляет примерно 6–10 см в год. В результате воздействия эстрогенов на конечную пластинку бедренной кости происходит ее зарастание, что означает завершение роста организма. У девочек такое состояние наблюдается примерно в возрасте 15 лет.

Затем следуют *развитие молочных желез* (первый выявляемый признак), появление лобкового оволосения, наступает пик ускорения роста и менархе. Выделяют 5 стадий развития молочных желез (рис. 4.1).

**Стадия 1** — препубертатные молочные железы. Стадия 1 соответствует состоянию, при котором ткань молочной железы не пальпируется, диаметр околососкового кружка не превышает 2 см, сосок втянутый, плоский или слегка выступающий.

**Стадия 2** — начало развития молочных желез. Стадия 2 характеризуется тем, что молочные железы определяются при осмотре, пальпируется железистая ткань, околососковые кружки увеличиваются, хотя их кожа еще не утолщена, начинают увеличиваться соски.

**Стадия 3** соответствует дальнейшему увеличению молочных желез. При осмотре в положении сидя соски находятся выше горизонтальной плоскости, делящей молочные железы пополам.

**Стадия 4** характеризуется четким отграничением околососкового кружка, который приподнимается над поверхностью молочной железы.

**Стадия 5** соответствует молочным железам, имеющим очертания и пропорции, характерные для взрослых. При этом соски и околососковые кружки становятся более пигментированными, определяются бугорки Монтгомери. При осмотре в положении сидя соски находятся ниже горизонтальной плоскости, делящей молочные железы пополам.



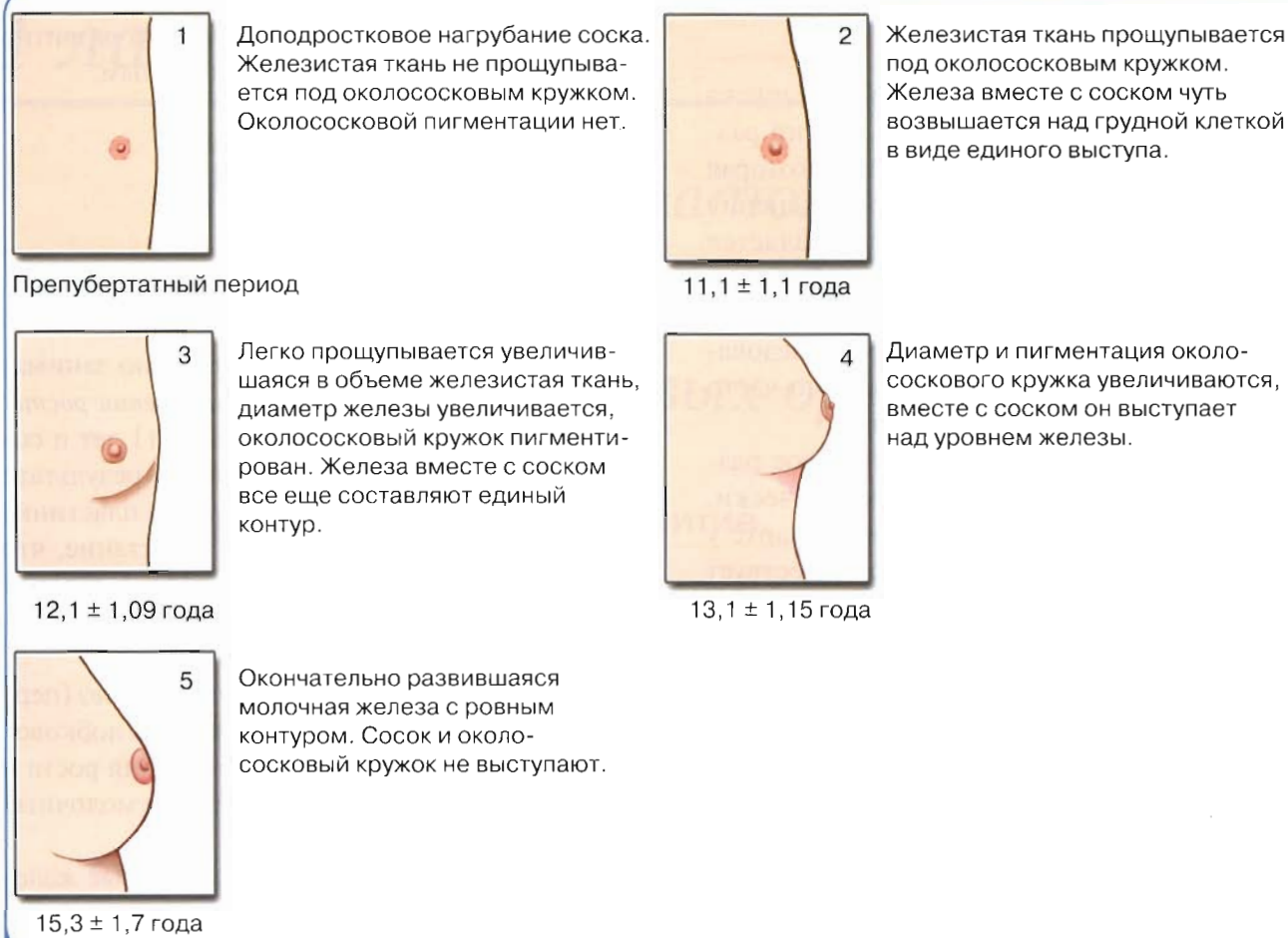

Рис. 4.1. Развитие молочных желез

Развитие молочных желез обычно занимает 3–3,5 года, реже сокращается до 2 лет. У некоторых женщин оно заканчивается только во время первой беременности. Следует помнить, что размеры молочных желез не отражают степень их развития.

*Лобковое оволосение* оценивается по количеству и распределению волос (учитывают только терминальные, постоянные волосы). Выделяют 5 стадий лобкового оволосения (рис. 4.2).

**Стадия 1** соответствует отсутствию лобкового оволосения.

**Стадия 2** характеризуется появлением единичных волос обычно на больших половых губах.

**Стадия 3** характеризуется появлением таких же волос на лобке.

**Стадия 4** соответствует оволосению по взрослому типу, но распространение на промежность и внутреннюю поверхность бедер отсутствует.

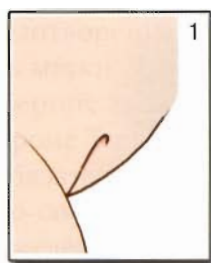
**Стадия 5** соответствует оволосению по взрослому типу с распространением на промежность и внутреннюю поверхность бедер.

*Менархе* — первая менструация, у девочек происходит примерно в возрасте 9–17 лет. Так как гипоталамо–гипофизарно–яичниковая ось до конца не сформирована, в этот период могут наблюдаться нерегулярные менструальные циклы или периодическое изменение их длительности. Установление регулярного овуляторного цикла происходит в течение 5–8 лет после начала пубертатного периода.

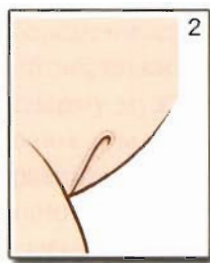
### Нарушения полового развития

Нарушения полового развития у девочек делятся на две большие группы:

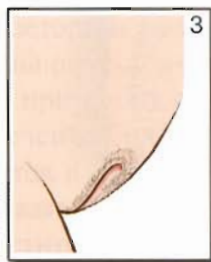
1. **Задержка полового развития** — отсутствие адrenaрхе к 13 годам, отсутствие менархе к 16 годам.
2. **Преждевременное половое развитие** — появление вторичных половых признаков у девочек младше 8 лет. Оно бывает изосек-



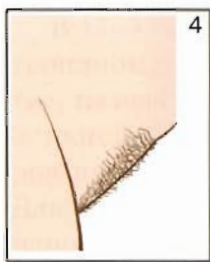
1 Препубертатный период.



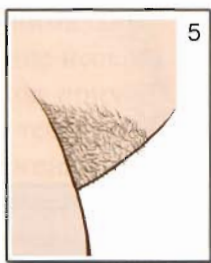
2 Редкие, слабо пигментированные волосы, главным образом вдоль медиальной границы больших половых губ.



3 Волосы темнеют, начинают завиваться, их количество увеличивается, они распространяются по лобку.



4 Более толстые и густые вьющиеся волосы, распространение их ограничено лобком.



5 Оволосение треугольной формы у взрослой женщины с распространением на внутреннюю поверхность бедер.

Рис. 4.2. Процесс оволосения лобка

суальным (вторичные половые признаки соответствуют женскому полу) и гетеросексуальным (вторичные половые признаки соответствуют мужскому полу).

## Задержка полового развития

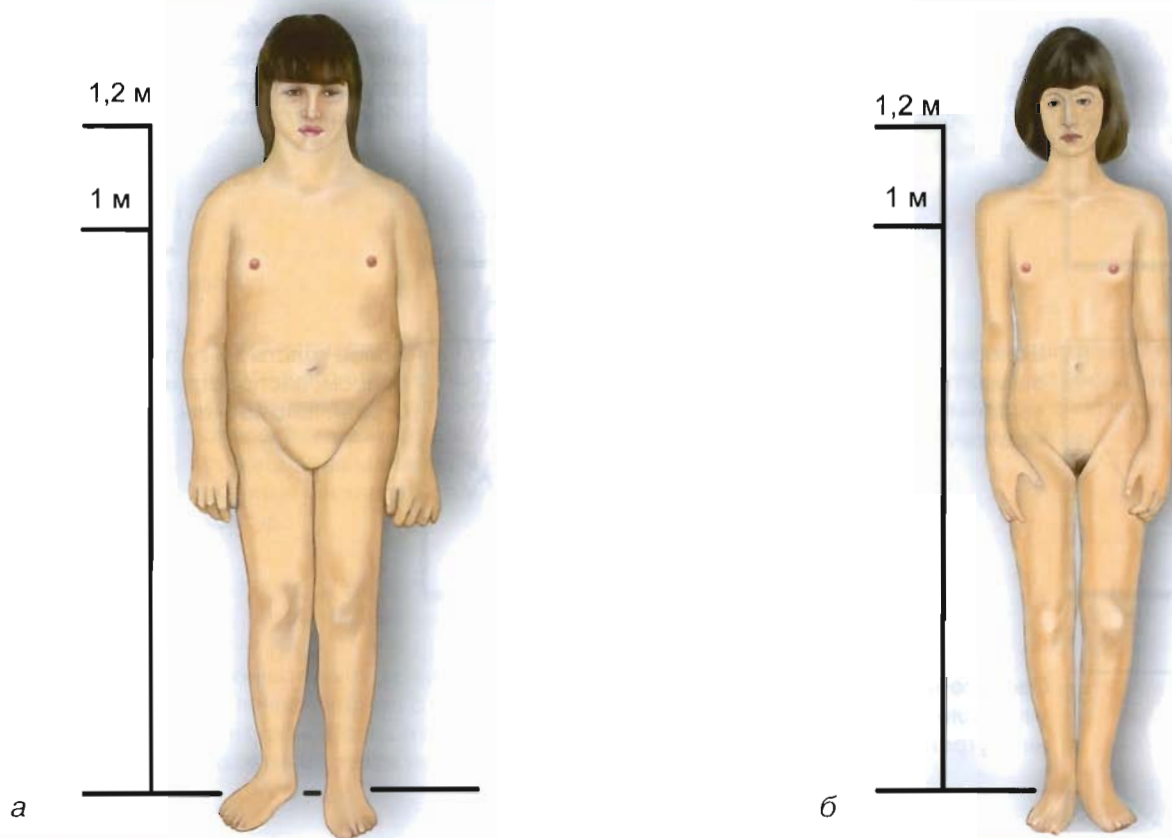
### Гипогонадизм

При задержке развития вторичных половых признаков определяют уровень ФСГ и пролактина, а также костный возраст по рентгенограмме левой (у левшей — правой) кисти. При высоком уровне пролактина исключают первичный гипотиреоз. Следует помнить, что при первичном гипотиреозе возможно и преждевременное половое развитие. Если функция щитовидной железы нормальная, проводят КТ или МРТ головы для исключения опухоли гипоталамуса или гипофиза. При высоком уровне ФСГ и задержке полового развития определяют кариотип. Его

изменения характерны для первичного гипогонадизма.

**Первичный гипогонадизм. Синдром Шерешевского-Тернера.** Наиболее часто родители больных детей с этим синдромом обращаются в двух возрастных периодах жизни. Сразу после рождения или при задержке пубертатного периода. У большинства больных с синдромом Тернера определяется кариотип 45,X, реже встречается мозаицизм — кариотип 45,X/46,XX, 45,X/46,XY. У новорожденных проявления синдрома различны. В первые месяцы жизни может появиться отек рук и ног неясного генеза, так же могут отсутствовать кожные складки на шее, а лицо приобретает характерный вид. По мере роста ребенка опухоль может периодически исчезать или появляться снова. Но одной из главных особенностей развития таких детей является маленький рост, что должно наводить врача на мысль о наличии возможных аномалий половых хромосом. С 2–3 лет замедляется рост. Характерны лим-





**Рис. 4.3.** Две больные с синдромом Тернера:

*а* — больная 16 лет. Отмечается низкорослость, крыловидные складки на шее, укорочение 4-й плюсневой кости; *б* — больная 13 лет. Отмечаются признаки адренархе — частичное лобковое оволосение. Проявления синдрома Тернера менее выражены, отчетлива низкорослость

фатические отеки кистей и стоп, крыловидные складки на шее, увеличивается ширина ладони, развивается широкая грудная клетка с широко расставленными сосками, множественные пигментные невусы, пороки сердца и крупных сосудов (чаще всего коарктация аорты), подковообразная почка, деформация ногтей, уплощение плюсневой кости (рис. 4.3).

При кариотипе 45,X часто наблюдаются сахарный диабет, патология щитовидной железы, артериальная гипертензия, аутоиммунные заболевания. Интеллект у большинства больных нормальный, возможна цветовая слепота. С возрастом отставание в росте становится все более явным. При достижении пубертатного возраста у этих детей обнаруживаются недоразвитые яичники, не способные секретировать эстрадиол. Гипоталамус и гипофиз функционируют нормально, но из-за яичниковой недостаточности отмечается повышение уровня ЛГ и ФСГ. Молочные железы обычно неразвиты, определяется лобко-

вое и подмышечное оволосение. При мозаицизме отставание в росте менее выражено, имеются некоторые признаки полового развития.

В связи с выше изложенным, а также со значительной распространенностью синдрома Тернера (4 случая на 10 тыс. новорожденных девочек), его следует подозревать у всех девочек с низкорослостью и задержкой полового развития. Кариотип 45,X — результат самой частой хромосомной аномалии человека. Беременность плодом с этой аномалией в большинстве случаев заканчивается самопроизвольным абортom в I триместре беременности (трисомии — самые частые хромосомные аномалии, приводящие к самопроизвольному абортom в I триместре беременности).

Кариотип определяют при типичной картине синдрома Тернера для исключения мозаицизма. При обнаружении Y-хромосомы половые железы удаляют, поскольку в 20–30% случаев в них развиваются герминогенные опухоли. При отсутствии опухоли матку сохраняют, поскольку

в дальнейшем возможно экстракорпоральное оплодотворение с переносом эмбриона в полость матки. Тактика ведения таких пациенток в пубертате аналогична принципам лечения при синдроме Тернера.

Обязательно тщательное исследование сердечно-сосудистой системы, функции щитовидной железы (в том числе определение антитиреоидных антител) и почек, уровня глюкозы в плазме крови. Больным показано УЗИ почек или экскреторная урография, для увеличения окончательного роста большинство авторов рекомендуют применять соматропин.

Лечение больных с синдромом Тернера проводится в две фазы. Вначале необходимо индуцировать развитие пубертата путем назначения заместительной гормональной терапии. Для развития нормальных вторичных половых признаков перорально назначают эстрогены, начиная с минимальных доз и постепенно увеличивая в течение нескольких лет. Так как на пубертатный период приходится примерно 5 лет, необходимо в течение этого времени проводить терапию эстрогенами. Введение в терапию прогестагенов начинается спустя 18 мес. (до 2-х лет). Отмену терапии проводят при наличии кровянистых выделений из функционирующей матки.

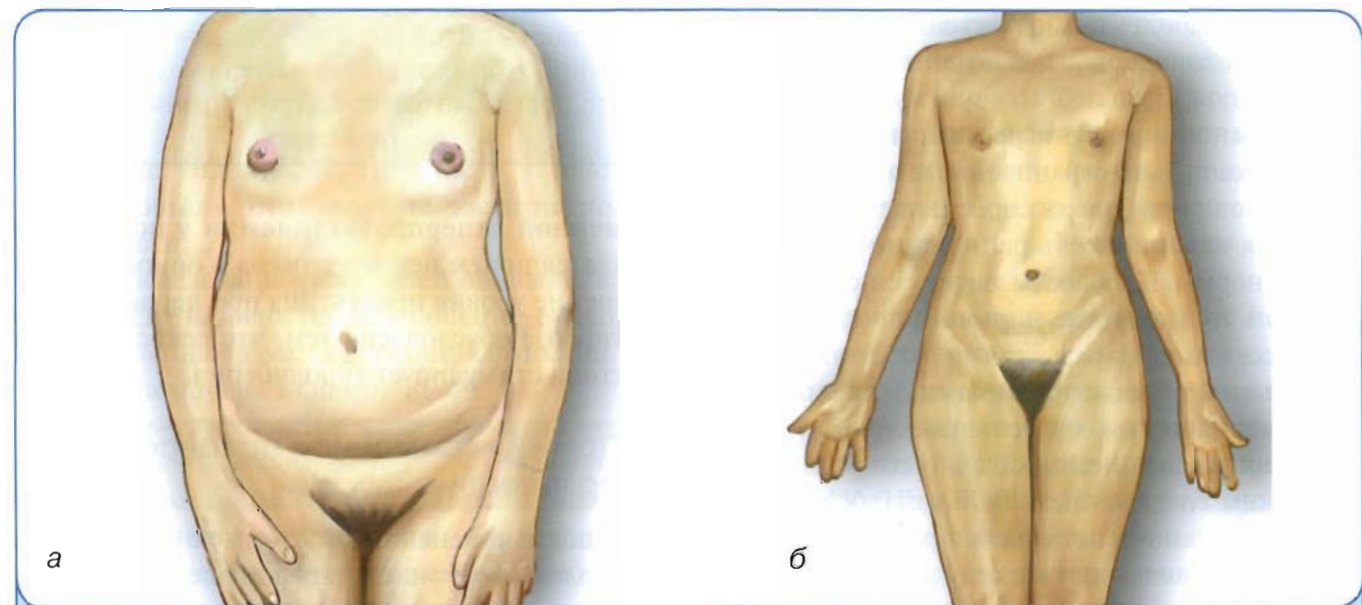
Вторая фаза лечения проводится при планируемой беременности. Так как у этих женщин

имеется недостаточное количество ооцитов, то беременность достигается с помощью донорской яйцеклетки. Для оплодотворения используют сперму мужа, а полученный эмбрион подсаживают в матку женщины. Обычно дальнейшее развитие беременности происходит без осложнений, хотя роды могут быть затруднительны в связи с небольшим ростом женщины.

Ниже приведена **рекомендуемая схема лечения синдрома Тернера**.

В 12–13 лет после окончания лечения соматропином, чтобы стимулировать половое развитие, назначают эстрогены. Вначале применяют эстрогены в низких дозах, например, конъюгированные эстрогены по 0,3–0,625 мг/сут внутрь. Для предупреждения гиперплазии эндометрия используют прогестагены. Назначают медроксипрогестерон по 5–10 мг/сут внутрь в течение 12–14 суток каждые 1–2 мес. Лечение начинают после первого менструалоподобного кровотечения, а в его отсутствие — спустя 6 мес. непрерывного лечения эстрогенами. Дозу конъюгированных эстрогенов постепенно, на протяжении 1–2 лет, повышают.

При мозаицизме возможно нормальное половое развитие. В этом случае определяют уровень ФСГ в сыворотке крови. Нормальный для данного возраста уровень ФСГ означает, что половые железы функционируют. Заместительная



**Рис. 4.4.** Больная 16 лет с чистой дисгенезией гонад (каротип 46,XX). Развитие молочных желез (стадия 2) нехарактерно для чистой дисгенезии гонад (а). Больная 16 лет с чистой дисгенезией гонад (хариотип 46,XY). Отмечается лобковое оволосение, нехарактерное для чистой дисгенезии гонад (б)



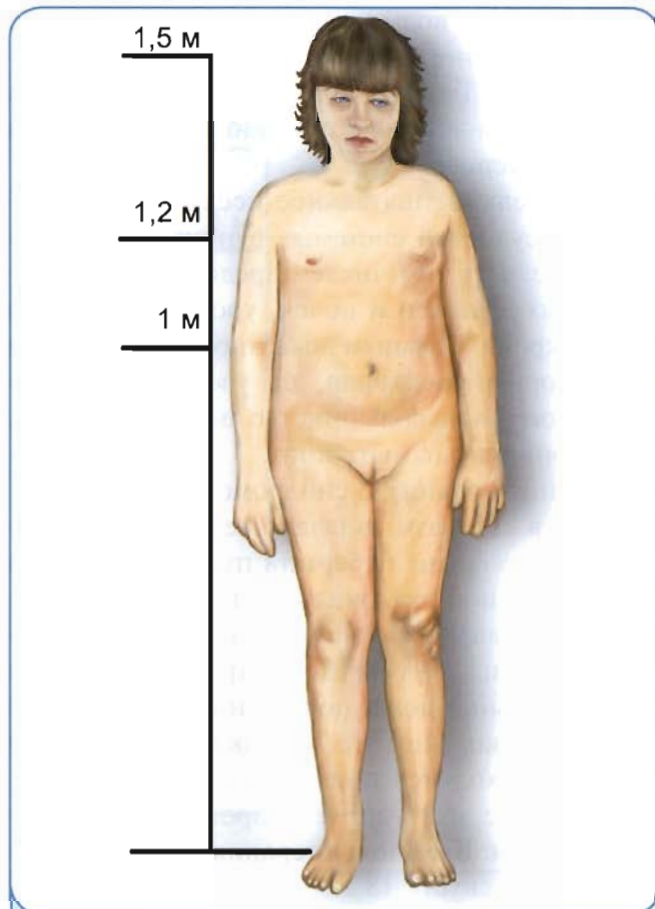
гормональная терапия эстрогенами в этом случае не нужна. У 50 % больных после экстракорпорального оплодотворения донорских яйцеклеток наступает беременность.

**Чистая дисгенезия гонад.** Все больные с чистой дисгенезией гонад имеют женский фенотип, кариотип 46,XX или 46,XY и тяжевидные гонады (рис. 4.4). Чистая дисгенезия гонад встречается спорадически или наследуется. Наследование аутосомно-рецессивное, а при кариотипе 46,XY — рецессивное, сцепленное с X хромосомой (см. выше).

**Вторичный гипогонадизм.** Вторичный гипогонадизм обусловлен болезнями гипоталамуса или гипофиза и характеризуется низким уровнем гонадотропных гормонов (менее 10 МЕ/л) (рис. 4.5). Причины вторичного гипогонадизма разнообразны. Различают спорадический и наследственный вторичный гипогонадизм. В дифференциальной диагностике следует учитывать, что низкие уровни гонадотропных гормонов наблюдаются в норме в препубертатном периоде. Таким образом, за вторичный гипогонадизм может быть ошибочно принята конституциональная задержка полового развития. Следует также помнить, что именно конституциональная задержка является самой частой причиной позднего полового развития. Диагностические трудности связаны с тем, что этот диагноз можно поставить только ретроспективно, после исключения заболеваний, приводящих к вторичному гипогонадизму, и наступления полового развития.

Причиной задержки роста и полового развития может быть ограничение в питании из-за боязни полноты. Задержка роста наступает, когда суточная калорийность рациона не превышает 60 % от нормы. Половое развитие становится возможным только после нормализации питания. Задержке полового развития способствуют также длительные, тяжелые тренировки, хотя патогенез заболевания в этом случае неизвестен.

Гиперпролактинемия обычно сопровождается низким содержанием ФСГ и ЛГ. У подростков пролактинома встречается редко, однако ее обязательно включают в схему дифференциальной диагностики при наличии соответствующей клинической картины. Следует помнить, что при слабом развитии молочных желез галакторея обычно отсутствует, и гиперпролактинемия проявляется только задержкой менархе. Частой

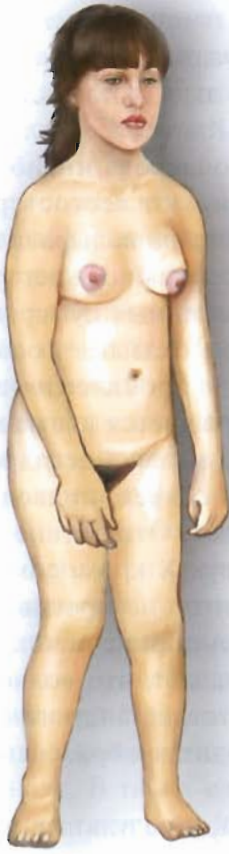

**Рис. 4.5.** Больная 16 лет с задержкой полового созревания. Отмечается снижение уровня ФСГ, высокий уровень пролактина, галакторея отсутствует из-за недоразвития молочных желез (телархе). Костный возраст — 10,5 лет. При КТ выявлено объемное образование гипоталамуса, оказавшееся экстрагонадной герминогенной опухолью

причиной гиперпролактинемии у подростков является прием нейролептиков и опиоидов. Повышение уровня пролактина при первичном гипотиреозе обусловлено тем, что секрецию пролактина стимулирует тиролиберин.

### Преждевременное половое созревание

Иногда изменения, связанные с пубертатным периодом, могут наступать раньше, чем обычно. Были описаны случаи, когда это происходило в возрасте 3–4 лет (рис. 4.6). Причины подобного явления неизвестны. Если это состояние не лечить, то возможно появление нормального овуляторного цикла у маленьких девочек. Были



**Рис. 4.6.** Больная 7,5 лет. Половое развитие соответствует стадии 4, менархе с 7,4 лет. Рост 145 см. Уровни ФСГ и ЛГ соответствуют стадии полового развития. При обследовании выявлена нейрональная гамартома гипоталамуса. Половое развитие началось в 5 лет

случаи наступления беременности у девочек 5 лет, которые в этом возрасте достигли половой зрелости.

При обследовании этих детей одним из важных моментов является исключение опухоли. Целью лечения является регуляция функции гипофиза с помощью аналогов РГ-Гн.

Существует несколько классификаций преждевременного полового развития. Согласно наиболее простой из них, преждевременное половое развитие делится на истинное (обусловленное ранней активацией гипоталамуса или гипофиза) и ложное (вызванное избыточной секрецией половых гормонов яичниками или надпочечниками, опухолями, а также приемом эстрогенов или гонадотропных гормонов). Для дифференциальной диагностики преждевременного полового

развития необходимы следующие лабораторные исследования.

На первом этапе обязательно определяют концентрацию ЛГ и ФСГ в сыворотке крови. Определяют также уровень Т4 и ТТГ для исключения первичного гипотиреоза (одна из причин преждевременного полового развития). При высоком содержании ЛГ следует заподозрить опухоль, секретирующую гонадолиберин или ЛГ, или опухоль ЦНС, нарушающую функции гипоталамо-гипофизарной системы. При изосексуальном преждевременном половом развитии и низком или нормальном уровне гонадотропных гормонов определяют концентрацию эстрадиола в сыворотке крови.

При гетеросексуальном преждевременном половом развитии определяют содержание тестостерона и дегидроэпиандростерона сульфата. При повышенном уровне эстрадиола в сыворотке крови следует думать об эстрогенсекретирующей опухоли, вероятнее всего яичников. Высокий уровень тестостерона в сыворотке крови заставляет предположить наличие андрогенсекретирующей опухоли яичников или надпочечников. Повышение уровня дегидроэпиандростерона сульфата наблюдается при некоторых формах врожденной гиперплазии коры надпочечников, поэтому при подозрении на нее целесообразно определение уровня 17-гидроксипрогестерона в сыворотке крови. Повышение уровня 17-гидроксипрогестерона в сыворотке крови характерно для недостаточности 21-гидроксилазы — одной из форм врожденной гиперплазии коры надпочечников. Если содержание эстрадиола соответствует стадии полового развития, проводят КТ или МРТ головы. При преждевременном половом развитии обязательно определяют костный возраст.

Изолированное преждевременное половое развитие может быть обусловлено повышением чувствительности рецепторов эстрогенов молочных желез или повышением уровня эстрадиола, обусловленным фолликулярными кистами яичников. Изолированное преждевременное адrenaрхе также может быть связано с повышением чувствительности рецепторов андрогенов или является проявлением неклассической формы врожденной гиперплазии коры надпочечников. В большинстве случаев, при отсутствии других признаков преждевременного полового развития, прогноз благоприятный.



При истинном преждевременном половом развитии происходит преждевременная активация гипоталамо-гипофизарной системы, т.е. повышается секреция гонадолиберина и гонадотропных гормонов. Если преждевременное половое развитие не связано с каким-либо органическим заболеванием, то его называют идиопатическим. Идиопатическое преждевременное половое развитие встречается чаще других форм. Оно может быть спорадическим и наследственным. Последнее встречается чаще. Среди остальных причин истинного преждевременного полового развития следует отметить опухоли мозга, инфекции, пороки развития, черепно-мозговую травму. Среди опухолей чаще всего встречаются нейрональная гамартома гипоталамуса, гранулезофарингиома, глиомы, а также опухоли шишковидного тела. Преждевременное половое развитие (равно как и его задержка) возможно при пороках развития ЦНС: гидроцефалии, краниостенозе, кисте паутинной оболочки.

Ложное преждевременное половое развитие обусловлено избыточной секрецией половых гормонов яичниками или надпочечниками, которое наблюдается обычно при опухолях.

### Врожденная гиперплазия коры надпочечников

Врожденная гиперплазия коры надпочечников — самая частая причина гетеросексуального преждевременного полового развития. К преждевременному половому развитию, а также вирилизации наружных половых органов вплоть до типичной картины женского псевдогермафродитизма приводят три формы этого заболевания (гл. 18). Вирилизация наружных половых органов объясняется тем, что избыток андрогенов имеется уже во внутриутробном периоде.

### Аномалии развития половых органов

Половая дифференцировка определяется набором половых хромосом (генетический пол). В эмбрионе, который содержит 46 хромосом, и имеется половая хромосома XY, развивается плод мужского пола. В короткой части Y хромосомы существует область, известная как SRY (*sex-determining region*) ген. Этот ген отвечает за развитие яичка и продукцию им белка, извест-

ного как тестикулярный детерминантный фактор (ТДФ). ТДФ напрямую влияет на развитие недифференцированных гонад в яичко. Яичко содержит клетки двух типов: клетки Лейдига и клетки Сертоли. Клетки Сертоли ответственны за продукцию мюллерова ингибитора. Клетки Лейдига продуцируют тестостерон, который способствует развитию вольфова протока, приводя к развитию семявыносящего протока, придатков яичка и семенных пузырьков. Тестостерон сам по себе не оказывает особого влияния на клоаку, но для проявления андрогенного эффекта он превращается клетками клоаки через энзим  $5\alpha$ -редуктазу в дегидротестостерон. Этот андрогенный эффект приводит к развитию пениса и мошонки. Отсутствие Y хромосомы и присутствие двух X хромосом означает, что мюллеров ингибитор не производится и мюллеров проток у женщин не исчезает. Отсутствие тестостерона означает, что вольфовы протоки исчезают, и отсутствие андрогенного эффекта на клоаку приводит к образованию женского фенотипа.

Таким образом, в результате развития гонад образуется яичко или яичник, что называется *гонадным полом*. Дальнейшее развитие внутренних и наружных гениталий определяет *фенотипический или гражданский пол*. Развитие ЦНС определяет сексуальную мужскую или женскую ориентацию, которую называют *психологическим полом*.

### Хромосомные аномалии

*Синдром Шерешевского-Тернера.* У большинства больных с синдромом Тернера определяется кариотип 45,X, реже встречается мозаицизм — кариотип 45,X/46,XX, 45,X/46,XY.

### Аномалии гонад

При дисгенезии гонад (кариотип XY) генетические изменения приводят к патологическому развитию яичка. Яичко не может производить андрогены или мюллеровы ингибиторы. В связи с этим развивается женский организм с генотипом XY. Если генетическая аномалия приводит к недостатку энзимов в биосинтезе андрогенов, тестостерон не сможет вырабатываться яичком. Однако некоторые андрогены могут продуцироваться в зависимости от того, какой энзим отсутствует. Следовательно, некоторый эффект воз-

действия на наружные гениталии присутствует, что приводит к появлению вирилизма различной степени. Снижение биосинтетической продукции мюллера ингибитора ведет к развитию мюллера протока. Это очень редко встречающийся синдром.

При дисгенезии женских гонад (подобно синдрому Тернера) последние представлены только тяжем, а в хромосомах имеются маленькие фрагменты Y хромосомы. Выявлено, что при дисгенезии в гонадах происходят митотические изменения, которые приводят к развитию гонадной опухоли, например, гонадобластомы. В результате отсутствия яичка мюллеровы структуры остаются, в то время как вольфовы структуры регрессируют. Нарушенное развитие яичника означает невозможность продукции эстрадиола в период полового созревания, в связи с чем вторичные половые признаки не развиваются.

В редких случаях, известных как смешанная гонадная дисгенезия, встречаются индивидуумы, у которых одновременно присутствует и яичко и нитевидная гонада. В таких случаях хромосома комплектуется как типичная 46,XX или мозаично с Y компонентом. Развитие вольфовых структур происходит только на стороне яичка, а все мюллеровы структуры регрессируют. Строение наружных половых органов при этом заболевании промежуточное и зависит от функциональной активности яичка.

При истинном гермафродитизме гонады могут развиваться или в яичко или в яичник или в комбинацию, известную как «овотестис» (яичко-яичник). При этом мутации могут встречаться или в яичке, или в яичнике, или в овотестисе. Обычно это происходит в результате мозаики XX:XU кариотипа. Преобладание яичковой, или яичниковой, ткани в гонаде зависит от процентного отношения клеток в мозаике. Чем больше яичкового компонента, тем больше степень вирилизации и лучше выделение мюллера ингибина. При истинном гермафродитизме возможно наличие мюллеровых и вольфовых структур. Степень маскулинизации наружных половых органов зависит от сочетания гонад.

### Аномалии развития внутренних половых органов

Классификации пороков развития внутренних половых органов представлена на рис. 4.7.

### Пороки развития производных мюллеровых протоков

Класс I. Сегментарная агенезия:

- влагалища;
- шейки матки;
- тела матки;
- маточных труб;
- комбинированная.

Класс II. Однорогая матка:

- с рудиментарным рогом;
- имеющим полость, сообщающуюся с полостью матки;
- имеющим полость, не сообщающуюся с полостью матки;
- не имеющим собственной полости;
- без рудиментарного рога.

Класс III. Двойная матка.

Класс IV. Двурогая матка:

- рога разделены до внутреннего маточного зева;
- рога не достигают внутреннего маточного зева;
- седловидная матка.

Класс V. Матка, разделенная перегородкой:

- полностью;
- частично.

Класс VI. Изменения формы полости матки.

У больных с пороками развития, сопровождающимися нарушением оттока крови из матки, или пороками развития производных мюллеровых протоков, вторичные половые признаки развиваются своевременно, т.е. наблюдается изолированная задержка менархе. Их распространенность составляет 2 на 10 тыс. женщин. Чаще всего наблюдаются пороки класса V. Пороки развития производных мюллеровых протоков могут сочетаться с пороками развития скелета и почек. Это сочетание носит название синдрома Майера—Рокитанского—Кюстера (рис. 4.8).

Самым частым самостоятельным пороком развития, нарушающим отток крови, является атрезия девственной плевы. При скоплении менструальной крови во влагалище возникает гематокольпос, во влагалище и в матке — гематометра и гематокольпос. Девственная плева выпячивается, через нее может просвечивать скопившаяся кровь. Больная жалуется на боли внизу живота, усиливающиеся ежемесячно. Атрезия девственной плевы иногда трудно отличить от



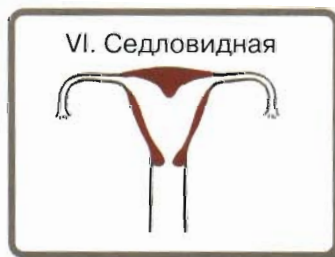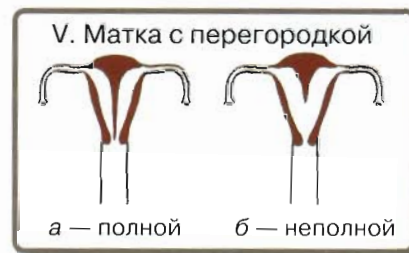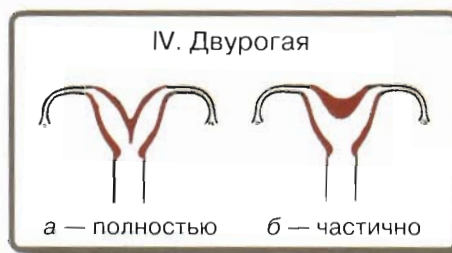
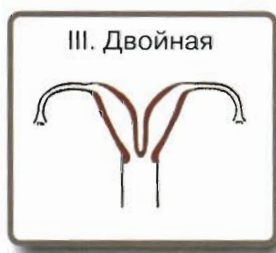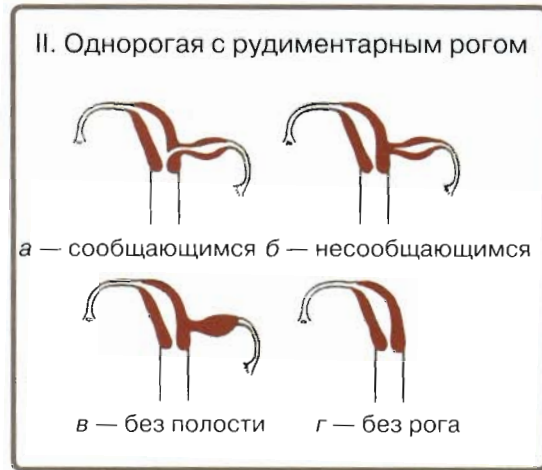
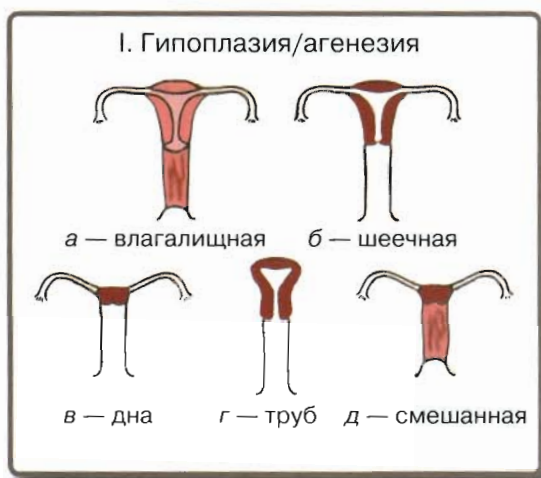


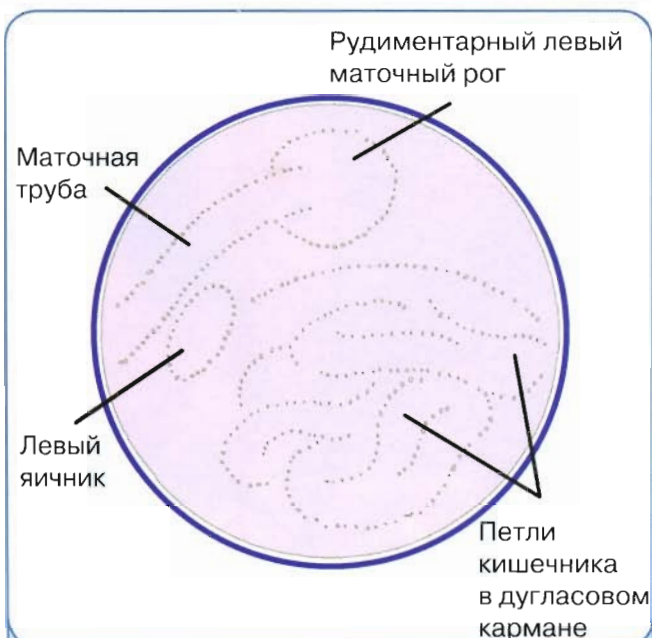Рис. 4.7. Классификация аномалий мюллеровых протоков (Американское общество фертильности)

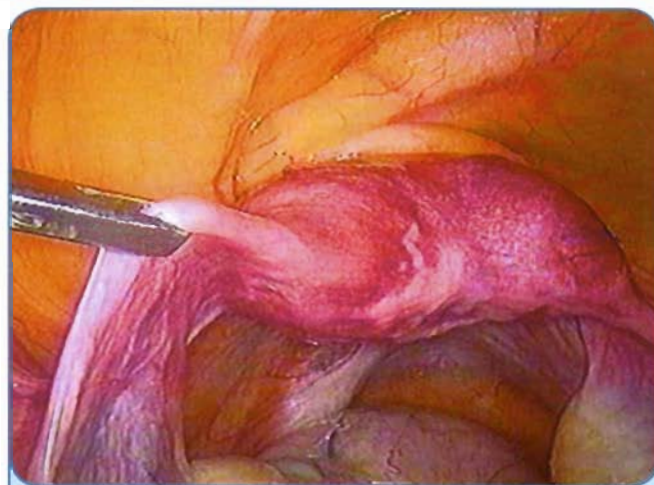
поперечной перегородки влагалища. Для этого может потребоваться гинекологическое исследование под общей анестезией.

Независимо от причины, при пороках развития производных мюллеровых протоков, кроме сегментарной агенезии (класс I), возможна нормальная беременность, хотя и повышен риск самопроизвольного аборта, преждевременных родов, аномалий положения и предлежания плода, а также осложненных родов, в том числе задержки отделения плаценты. Многие из пороков развития производных мюллеровых протоков выявляют при гистеросальпингографии. Отличить матку, разделенную перегородкой (класс V), от двурогой матки (класс IV) можно только при МРТ или при сочетании гистеросальпингографии с диагностической лапароскопией (рис. 4.9–4.19).

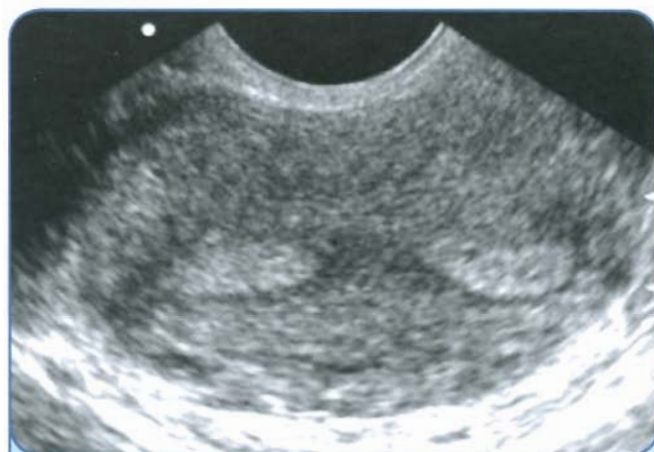К аномалиям развития внутренних половых органов условно можно отнести мужской псевдогермафродитизм, который обусловлен тремя основными причинами. *Первой* из них является отсутствие андрогенной чувствительности. При этом состоянии у плода отсутствует развитие андрогеновых рецепторов, что обусловлено мутациями в гене этого рецептора. Отсутствие рецептора означает, что хотя яичко будет продуцировать тестостерон, андрогенный эффект не может передаваться в конечный орган и распознаться клеточной стенкой. Развитие зародыша в таком случае приводит к недоразвитому женскому полу. При данном типе нарушений (кариотип XY) происходит регресс вольфовых протоков, так как рецепторы к андрогенам в них отсутствуют. Однако мюллеровы протоки тоже регрессируют, потому



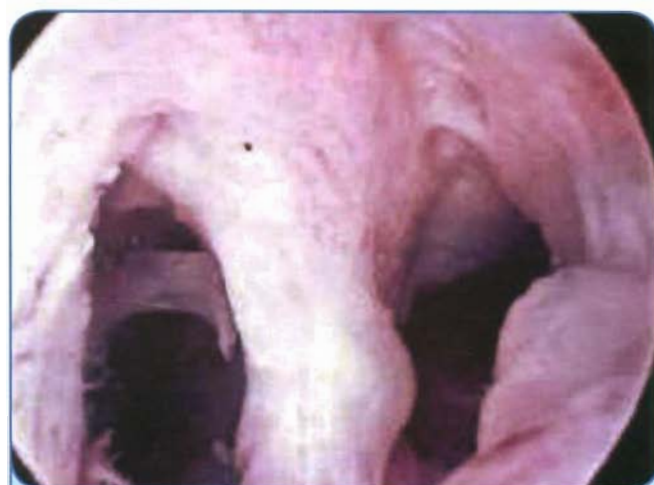**Рис. 4.8.** Схематическое изображение картины, полученной при лапароскопии у девушки-подростка с разновидностью синдрома Майера—Рокитанского—Кюстера. Правый мюллеров проток не развился, в результате чего отсутствует правая маточная труба и матка. Слева определяется маточная труба, рудиментарный маточный рог, а также яичник. Внизу виден дугласов карман, содержащий только кишечник



**Рис. 4.9.** Лапароскопия. Седловидная матка



**Рис. 4.10.** Эхография. Визуализация двух М-эхо в области дна матки при седловидной форме органа

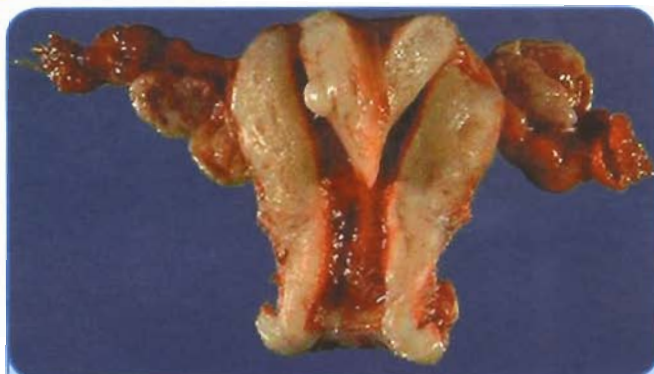

**Рис. 4.11.** Гистероскопия. Поперечная перегородка полости матки

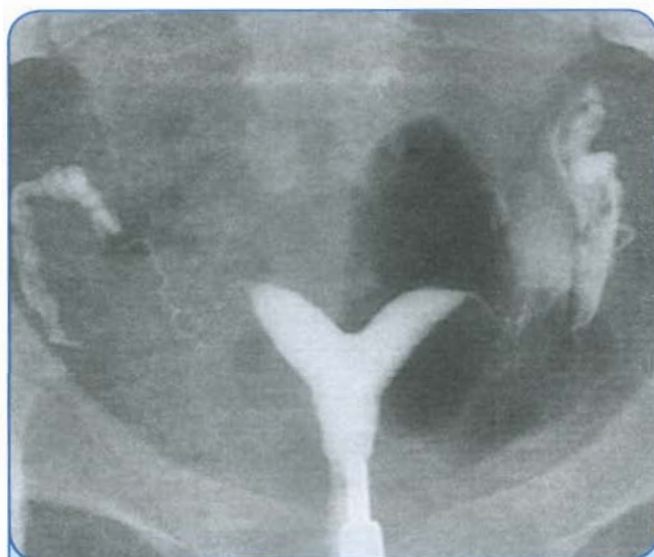что яички нормально функционируют и производят мюллеров ингибитор. *Вторая причина* — дефицит  $5\alpha$ -редуктазы. Этот фермент отвечает за превращение тестостерона в дегидротестостерон в результате вирилизации клоаки. При отсутствии этого фермента, наружные половые органы будут женскими, но внутренние гениталии будут мужские, мюллеровы протоки регрессируют. *Третья причина* — персистенция мюллеровых протоков при мужском псевдогермафродитизме может быть связано с редко встречающимся состоянием, известным как дефицит ингибиторов мюллера протока (фактора регрессии мюллеровых протоков). Это состояние означает, что при мужском ХУ могут быть персистирующие мюллеровы структуры, обусловленные отсутствием фактора мюллера ингибитора, а так же сосуществующие мужские и женские внутренние структуры.

У больных с андрогенной нечувствительностью фенотип развивается как женский (синдром тестикулярной феминизации). Молочные железы

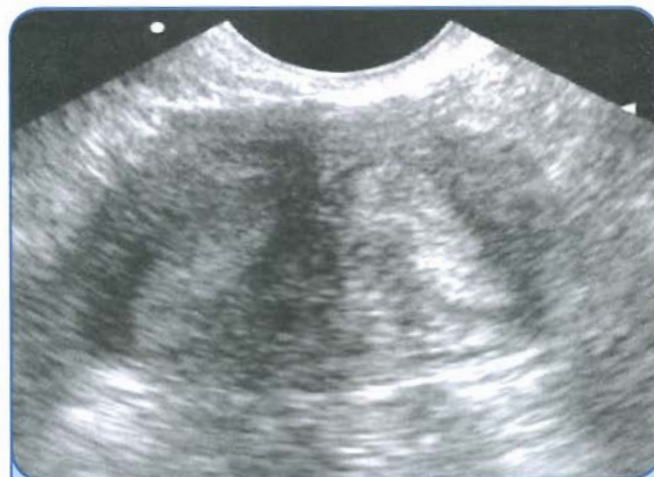



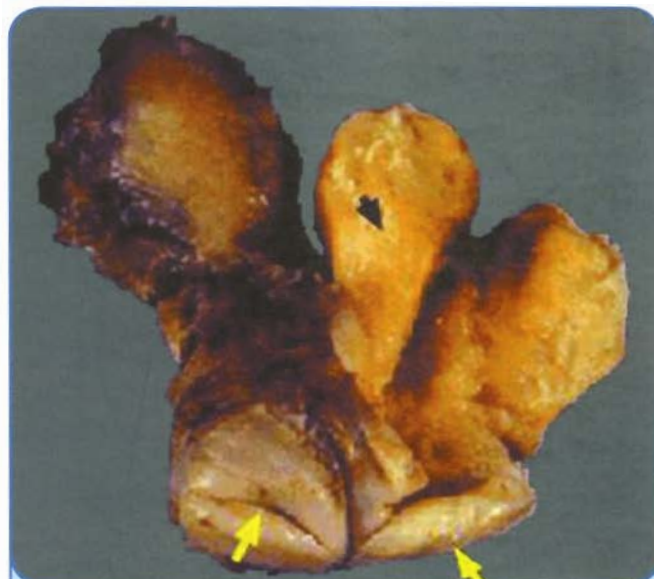**Рис. 4.12.** Двурогая двуполостная матка: два отдельных тела имеют общую шейку; макропрепарат



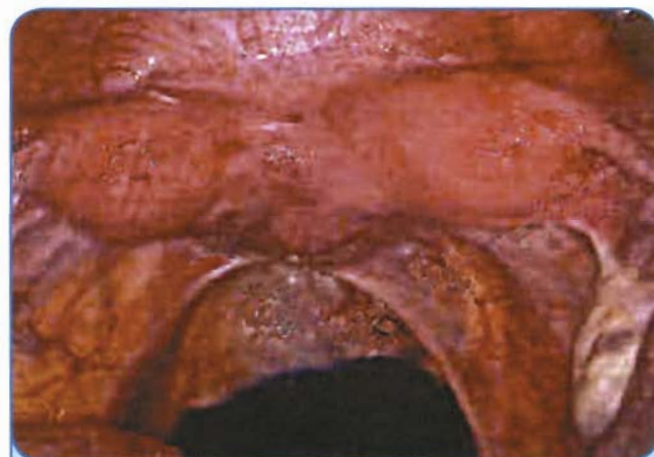**Рис. 4.13.** Гистерография. Двурогая матка



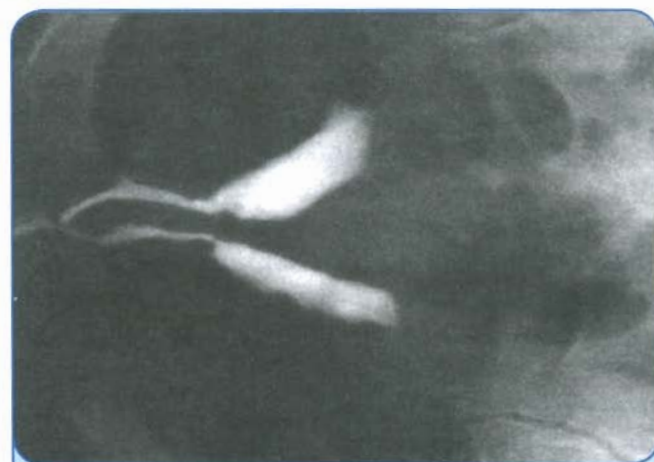**Рис. 4.14.** Эхография. Визуализация двух М-эхо в области тела органа при двурогой матке



**Рис. 4.15.** Матка, удвоенная на всем протяжении; макропрепарат

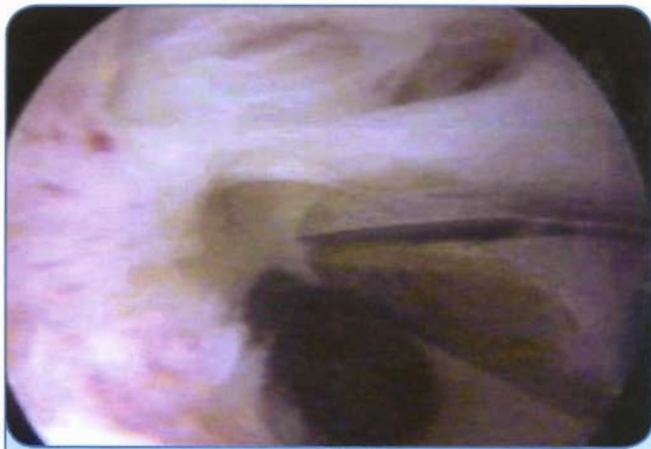


**Рис. 4.16.** Лапароскопия. Удвоение матки

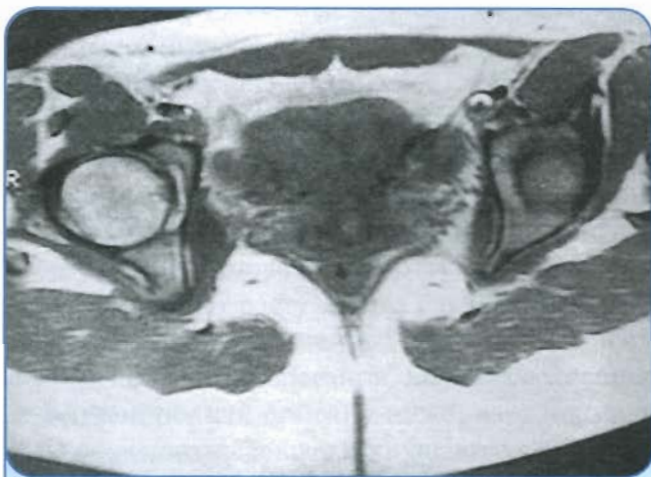


**Рис. 4.17.** Гистерография. Удвоение матки





**Рис. 4.18.** Гистероскопия. Удвоение матки (2 полости)



**Рис. 4.19.** МРТ. Определяется одно влагалище, одна шейка матки, две полости матки

развиты, так как в пубертатном периоде их яички производят андрогены, которые превращаются в эстрогены путем активизации процесса ароматизации в жировых клетках. Затем эстрогены начинают циркулировать в организме, что приводит к развитию молочных желез. К моменту обращения к врачу пациентки имеют сформировавшиеся молочные железы. Отсутствие андрогенного рецептора означает, что лобковое оволосение и рост волос в подмышечной впадине очень скудный или отсутствует. У этих пациенток имеется короткое влагалище, матка и маточные трубы отсутствуют. Яички могут быть обнаружены в нижней части живота, в паховых областях и реже в больших половых губах. Такие девочки в младенчестве могли обращаться к врачу с паховыми грыжами и оперироваться по этому поводу.

Во время операции обнаруженные гонады могли быть удалены. Если при осмотре яички обнаруживаются, рекомендуется их удаление, так как существует риск их злокачественного перерождения. Клинические данные этих больных позволяют установить диагноз, для подтверждения которого необходимо рассмотрение кариотипа.

Для поддержания женского телосложения таким пациенткам проводят терапию эстрогенами. Отсутствие развитых мюллеровых структур не позволяет наступлению беременности.

### Аномалии развития наружных половых органов

При аномалии развития наружные половые органы могут быть с признаками вирилизации и развиваться по мужскому типу. Эта патология наиболее часто встречается при врожденной гиперплазии надпочечников.

### Резюме

Половое развитие — это период времени, в течение которого формируются вторичные половые признаки, и становится возможным рождение потомства. Пубертатный период отмечается у человека в возрасте от 5—10 лет и имеет пять стадий развития: активный рост, развитие молочных желез, оволосение лобка, менструация, рост волос в подмышечной впадине.

Нарушения полового развития у девочек делятся на две большие группы: задержка полового развития — отсутствие адrenaрхе к 13 годам, отсутствие менархе к 16 годам; преждевременное половое развитие — появление вторичных половых признаков у девочек младше 8 лет. Оно бывает изосексуальным (вторичные половые признаки соответствуют женскому полу) и гетеросексуальным (вторичные половые признаки соответствуют мужскому полу).

В результате развития гонад образуется яичко или яичник, что называется *гонадным полом*. Дальнейшее развитие внутренних и наружных половых органов определяет *фенотипический или гражданский пол*. Развитие ЦНС определяет сексуальную мужскую или женскую ориентацию, которую называют *психологическим полом*.

Аномалии развития половых органов могут быть обусловлены хромосомными нарушениями, пороками развития гонад и производных мюллеровых протоков.



## Нарушения менструальной функции

### Классификация нарушений менструальной функции

#### Аменорея

#### Аномальные маточные кровотечения (маточные кровотечения органической природы и дисфункциональные маточные кровотечения)

#### Резюме

### Классификация нарушений менструальной функции

При описании нарушений менструального цикла мы рекомендуем придерживаться следующей классификации ВОЗ:

- *регулярный менструальный цикл* — интервал между менструациями составляет 25–35 дней;
- *первичная аменорея* — отсутствие спонтанных менструаций за весь период жизни женщины;
- *вторичная аменорея* — отсутствие спонтанных менструаций в течение 6 и более мес.;
- *олигоменорея* — спонтанная менструация с интервалом от 36 дней до 6 мес.;
- *полименорея* — интервал между менструациями менее 25 дней;
- *дисменорея* — болезненные менструации.

### Аменорея

Аменорея означает, что взаимодействие в системе гипоталамус–гипофиз–яичники не в состоянии обеспечить циклические изменения в эндометрии, проявляющиеся в форме менструаций; нарушение может иметь место на любом уровне репродуктивной системы. Важно помнить, что аменорея — это всего лишь симптом потенциально любого из разнообразных расстройств, распространяющихся на несколько систем организма (см. табл. на с. 85). Физиологическая аменорея наблюдается в препубертатном возрасте, во время беременности, в начале периода лактации и после наступления менопаузы. В любое другое время отсутствие менструаций считают патологией. Традиционно различают первичную аменорею (отсутствие менструаций к 16-летнему возрасту) и вторичную

Клиническая классификация причин аменореи

|  |      |   |
|--|------|---|
| <b>I. Физиологические причины</b>  | Ia   | Препубертатный период   |
|  | Iб   | Беременность  |
|  | Iв   | Лактация  |
|  | Iг   | Период постменопаузы  |
| <b>II. Хроническая ановуляция или преждевременная яичниковая недостаточность</b> | Ia   | Нарушение работы системы ЦНС—гипоталамус—гипофиз                                    |
|  | IIб  | Нарушение механизмов обратной связи (например, при синдроме поликистозных яичников) |
|  | IIв  | Нарушения функции щитовидной железы и надпочечников                                 |
|  | IIг  | Преждевременное истощение яичников  |
| <b>III. Патология матки</b>  | IIIa | Трофобластическая болезнь   |
|  | IIIб | Синдром Ашермана  |
| <b>IV. Нарушения половой дифференцировки (подробнее гл. 4)</b>                   | IVa  | Агенезия и дисгенезия мюллеровых протоков   |
|  | IVб  | Дисгенезия гонад  |
|  | IVв  | Ложный мужской гермафродитизм   |

аменорею (отсутствие менструаций у женщин, ранее имевших месячные).

Задержка менархе до 16-летнего возраста может быть физиологической. Физиологическую задержку следует исключить при обследовании девочек без признаков пубертатных изменений к 13-летнему возрасту, при отсутствии менархе к 16-летнему возрасту и в тех случаях, когда менархе отсутствует в течение 5 или более лет после начала полового созревания. Если обследование, проведенное, как описано ниже, дает нормальные результаты, девушке внушают уверенность в скором наступлении менструаций и каждые 3–6 мес. повторно ее обследуют, контролируя половое созревание. При нормальном состоянии половых путей нет необходимости в назначении эстроген-гестагенных и/или эстрогенных препаратов для индукции циклических кровотечений. Непрерывное введение половых стероидов может замаскировать как наступление менструаций, так и патологию созревания.

Далее некоторые причины аменореи будут рассмотрены более подробно.

### Особенности сбора анамнеза и обследования больных с аменореей

В диагностике ключевую роль играют данные анамнеза и физикального исследования, которые помогают выявить воздействие отклонений в секреции гормонов на процесс полового созревания и развитие вторичных половых признаков.

При опросе выясняют следующее:

- наличие психических нарушений;
- особенности питания, физических нагрузок и образа жизни;
- влияние условий окружающей среды;
- семейный анамнез (случаи генетических аномалий, нарушений роста и развития).

Выявляют также признаки повышенной секреции андрогенов (гиперандрогения), особенно гирсутизма, т.е. усиленного роста волос, связанного с мужскими половыми гормонами. Вирилизация — это развитие вторичных половых признаков по мужскому типу (маскулинизация, включающая гирсутизм, облысение теменной области, понижение тембра голоса, развитие определенных групп мышц, увеличение клитора, повышение либидо) и уменьшение выраженности женских вторичных половых признаков (дефеминизация), включая уменьшение грудных желез и атрофию влагалища. Кроме того, выясняют наличие в анамнезе галактореи, т.е. секреции молока (лактации), не связанной с родами.

При всей важности *полного физикального исследования* особое внимание следует уделить:

- морфометрическим параметрам и особенностям конституции;
- степени оволосения и распределения волос;
- развитию молочных желез и их секреторной активности;
- состоянию половых органов.

В норме у человека размах рук равен росту, при гипогонадизме он обычно более чем на 5 см превышает рост. Количество волос и их распределение оценивают с учетом семейных особенностей этого показателя.



При осмотре молочных желез оценивают их развитие. Для выявления секреции надавливают на все участки железы, начиная от основания по направлению к соску (обследуемая при этом должна сидеть). При наличии секрета проводят его микроскопическое исследование, выявляя толстостенные жировые капли правильной округлой формы и разного размера, присутствие которых служит признаком выделения молока.

В последнюю очередь тщательно осматривают половые органы, так как их состояние является надежным показателем гормонального статуса. Одновременно регистрируют стадию оволосения лобка по Таннеру. Поскольку чувствительность половых органов к андрогенам уменьшается со временем от ранних стадий внутриутробного развития до взрослого состояния, важное диагностическое значение имеет любая степень вирилизации. Наиболее выраженные изменения — слияние половых губ и увеличение клитора (с формированием мочеиспускательного канала по мужскому типу или без него) — отмечают у женщин, подвергавшихся воздействию андрогенов в первые три месяца внутриутробного развития, и у больных с врожденной гиперплазией коры надпочечников, гермафродитизмом или вызванной лекарственными средствами вирилизацией. Выраженное увеличение клитора в постнатальном периоде возможно только при мощной гормональной стимуляции, и если в анамнезе нет данных о приеме экзогенных стероидов, то оно указывает на вероятное наличие андрогенсекретирующей опухоли. Изменения, индуцируемые эстрогенами, проявляются во время формирования малых половых губ в пубертатном периоде.

На заключительных этапах гинекологического обследования выявляют аномалии развития производных мюллеровых протоков, в том числе зарращение девственной плевы, аплазию матки и влагалища, наличие в последнем перегородок. Любое препятствие оттоку менструальной крови может приводить к ее скоплению во влагалище (гематокольпос) и растяжению матки (гематометра). Набухшее влагалище и опухолевидное образование в малом тазу легко прощупываются при абдоминальном и ректальном исследовании, однако установление причины (агенезия влагалища, влагалищная перегородка, зарращание девственной плевы) может вызывать затруднение. В этих условиях развитие наружных половых органов и других вторичных половых

признаков соответствует норме благодаря нормальной функции яичников, но нередко бывают сопутствующие аномалии мочевыводящих путей и скелета (при агенезии влагалища и наличии в нем перегородки они отмечаются примерно у 15–40% обследуемых). Отклонений от нормы в состоянии наружных половых органов не находят и при тестикулярной феминизации, однако в этом случае уменьшается оволосение на лобке и в подмышечных впадинах, молочные железы развиваются не полностью, длина влагалища варьирует, матку и шейку обнаружить не удается. При двуручном исследовании можно выявить патологию в области малого таза, включая опухоли. Большое значение имеет осмотр слизистой влагалища и шеечной слизи, так как они чрезвычайно чувствительны к воздействию эстрогенов. Под влиянием последних слизистая влагалища в период полового созревания превращается из блестящей ярко-красной со скудным слоем жидкого секрета в розовую со складчатой поверхностью, покрытую слоем обильных вязких выделений.

При осмотре нередко выявляются разнообразные нарушения половой дифференцировки, физиологические и патологические изменения нервных окончаний. На синдром Тернера, например, указывают следующие признаки (стигмы): низкий рост (менее 157 см), широкая грудная клетка, кожные складки на шее, короткие пястные и плюсневые кости, гипопластические ногти, многочисленные родимые пятна, врожденный порок сердца. Диагноз подтверждается наличием кариотипа 45,X0 (гл. 3). Неправильное развитие половых органов заставляет подозревать ложный мужской гермафродитизм с аномалиями развития мюллеровых протоков. При подозрении на интересексуальный тип развития исследуют кариотип. У женщин с аменореей следует исключить беременность и трофобластическую опухоль, определив уровень  $\beta$ -хорионического гонадотропина. В случае развития аменореи после выскабливания или острого эндометрита следует учитывать возможность образования внутриматочных спаек или сращений (синдром Ашермана).

### Методы исследования больных с аменореей

*Проба с гестагенами* помогает оценить состояние нижних отделов половых путей и концентрацию эндогенных эстрогенов. Назначают

медроксипрогестерона ацетат в дозе 5–10 мг/сут внутрь на протяжении 5 дней или инъекцию масляного раствора прогестерона в дозе 100–200 мг в/м. В течение 10 дней после окончания введения гестагенов у пациентки появляется либо отсутствует менструальноподобная реакция. В первом случае синдром Ашермана исключается; чаще всего такой результат указывает на возможную ановуляцию, хотя диагноз требует подтверждения. Кровотечение свидетельствует также о нормальной стимуляции роста эндометрия благодаря достаточной продукции эстрогенов.

**Проба с эстроген-гестагенными препаратами.** Если кровотечение не наступило, назначают прием внутрь эстрогенов, например, конъюгированных, в дозе 2,5 мг/сут в течение 21 дня, в сочетании с приемом в последние 5 дней по 5–10 мг медроксипрогестерона ацетата внутрь. После этого менструальноподобная реакция должна наступить, если только нет патологических изменений в матке. Отсутствие менструальноподобной реакции будет свидетельствовать о маточной форме аменореи (туберкулез эндометрия и/или синдром Ашермана). Хотя для окончательного диагноза требуется проведение гистеросальпингографии и гистероскопии.

Для исключения яичниковой недостаточности и гиперпролактинемии у всех женщин с аменореей определяют базальную концентрацию ФСГ и пролактина в сыворотке крови. Для исключения тиреоидной патологии как причины аменореи или олигоменореи показано исследование функции щитовидной железы. Одновременное определение содержания ЛГ помогает поставить окончательный диагноз.

В зависимости от концентрации ЛГ и ФСГ выделяют четыре типа нарушений:

1. *Гипогонадотропный тип* (концентрация ЛГ и ФСГ менее 10 мМЕ/мл по 2-му международному стандарту менопаузального гонадотропина человека) бывает у больных с пангипопитуитаризмом, с изолированной гонадотропной недостаточностью, которая может сочетаться с аносмией, цветовой слепотой (синдром Каллменна), заячьей губой и другими дефектами срединной линии, с *anorexia nervosa*, аменореей–галактореей и хронической ановуляцией гипоталамического генеза.
2. *Нормогонадотропный тип* (концентрации ЛГ и ФСГ между 10 и 20 мМЕ/мл, причем

уровень хотя бы одного из этих гормонов не ниже 10 мМЕ/мл). Встречается при хронической ановуляции гипоталамического происхождения и реже — при нарушении регуляции половыми гормонами по механизму обратной связи (например, при синдроме поликистозных яичников).

3. *Аномально увеличенное отношение ЛГ/ФСГ* ( $> 2$ ; концентрация ЛГ обычно выше 20 мМЕ/мл) возникает при хронической ановуляции вследствие нарушения регуляции по механизму обратной связи (типичный признак синдрома поликистозных яичников) и изредка — при тестикулярной феминизации. Такой тип отмечают также в период выброса ЛГ в середине цикла (в этом случае спустя 2 нед. наступает менструация), у беременных женщин и иногда у женщин с трофобластической болезнью (вследствие перекрестной реакции с хорионическим гонадотропином при радиоиммунологическом определении ЛГ).
4. *Гипергонадотропный тип* (концентрация ЛГ более 20, а ФСГ — более 40 мМЕ/мл) свидетельствует о «недостаточности» яичников. В некоторых случаях недостаточность имеет обратимый характер. Повышенный уровень ФСГ у молодых женщин с аменореей служит показанием к исследованию кариотипа.

**Базальная концентрация пролактина** (в норме она составляет 2–15 нг/мл, или 40–320 мМЕ/л) повышена примерно у трети женщин с аменореей. Уровень этого гормона повышается при неспецифических стрессовых воздействиях, во время сна, при приеме пищи и осмотре молочных желез. Более тщательное обследование проводят в случае повторного обнаружения повышенной концентрации пролактина (обычно  $> 20$ –30 нг/мл, в зависимости от норматива лаборатории). Концентрация его, как правило, возрастает под влиянием ряда фармакологических средств, в том числе фенотиазинов, L-дофа, резерпина и оральных контрацептивов. При наличии галактореи или устойчивой гиперпролактинемии следует исключить первичный гипотиреоз, признаком которого служит повышенная концентрация тиреотропного гормона. При первичном гипотиреозе высокая концентрация тиреотропина стимулирует освобождение, как ТТГ, так и пролактина.



**Рентгенография турецкого седла** показана для исключения гипофизарных опухолей у женщин с гиперпролактинемией и нормальной функцией щитовидной железы. Это исследование не проводят при гипотиреозе с небольшой гиперпролактинемией и аменореей—галактореей, поскольку увеличение турецкого седла при этом обратимо и исчезает при адекватной терапии тиреоидными гормонами. Рентгенография турецкого седла необходима также при низких концентрациях гонадотропинов (независимо от уровня пролактина), чтобы исключить опухоль гипофиза.

**Оценка функционального состояния гипофиза**, особенно тиреотропной и адренокортикотропной функции, необходима при подозрении на пангипопитуитаризм или при наличии крупной опухоли. *КТ или МРТ турецкого седла* позволяет установить, имеется ли у женщины гипофизарное новообразование, растущее вверх за пределы турецкого седла, или синдром пустого турецкого седла, когда его размеры увеличены, и оно в основном заполнено цереброспинальной жидкостью. Если на рентгенограмме видна гипофизарная опухоль размером 10 мм и более, а также в случае опухоли над турецким седлом, проводят стандартное исследование полей зрения.

Проводится **ультразвуковое исследование** органов малого таза, щитовидной железы, молочных желез, по показаниям — надпочечников.

Женщин с признаками маскулинизации (гиперандрогенных женщин) необходимо обследовать для исключения серьезных нарушений. Нередки нарушения секреции гонадотропинов с повышением концентрации ЛГ при пониженной или нормальной концентрации ФСГ, хотя возможно сохранение содержания обоих гормонов в нормальных пределах. Общая концентрация андрогенов в крови обычно повышается, но этого может и не быть, если возрастает их метаболический клиренс и снижается уровень глобулина, связывающего андрогены в плазме. Возможен также гирсутизм в результате повышенной чувствительности волосяных фолликулов к нормальному количеству андрогенов. В настоящее время общепризнано, что «идиопатический» гирсутизм — следствие усиленного превращения тестостерона в дегидротестостерон (ДГТ) в волосяном фолликуле.

Лабораторное обследование женщин с гирсутизмом начинают с **определения концентраций**

**тестостерона и дегидроэпиандростерон сульфата (ДГЭАС)** в сыворотке крови. Если концентрация тестостерона превышает  $6,94 \times 10^{-9}$  моль/л, переходят к поиску возможной андрогенпродуцирующей опухоли, которая чаще всего локализуется в яичнике. При концентрации ДГЭАС, вдвое превышающей верхний предел нормы для данной лаборатории, больную обследуют для выявления опухоли надпочечника. Если содержание тестостерона и ДГЭАС в крови существенно не повышено, надобность в углубленном обследовании отпадает, так как серьезное заболевание маловероятно. При гирсутизме нет необходимости определять свободный (биологически активный) тестостерон. Для выявления повышенной скорости метаболизма андрогенов, поступающих из крови в систему волосяной фолликул—сальная железа, было предложено определять концентрацию 3-андростендиол-глюкуронида; однако уровень последнего повышен у всех женщин с гирсутизмом, поэтому такое исследование не дает существенной информации в дополнение к результатам общего осмотра и потому не рекомендуется.

При наличии данных о концентрациях тестостерона и ДГЭАС нет необходимости определять экскрецию с мочой 17-кетостероидов (17-КС) и 17-гидроксикортикостероидов (17-ОКС). Полное суточное количество мочи получить трудно. Результаты же этой пробы неубедительны. Экскрецию 17-КС нельзя считать надежным показателем секреции тестостерона и продукции андрогенов яичниками. Основным источником 17-КС в моче служат надпочечники, и если экскреция кетостероидов превышает 20 мг/сут, то причиной избыточного количества андрогенов служит, вероятно, стероидогенная активность надпочечников. Экскреция 17-ОКС не может быть использована для выявления повышенного уровня андрогенов, хотя и усиливается у большинства больных с синдромом Кушинга (т.е. при гиперфункции коры надпочечников). При обследовании женщин с гирсутизмом не имеют существенного значения также тесты с дексаметазоном или с АКТГ и хорионическим гонадотропином. При подозрении на синдром Кушинга определяют продукцию кортизола.

Если при наличии гирсутизма данные анамнеза и общего осмотра позволяют предполагать врожденную гиперплазию коры надпочечников (ВГКН), обычно обусловленную недостаточ-

ностью 21-гидроксилазы, то повышенная концентрация 17-гидроксипрогестерона (17-ГП) в крови или прегнантриола в моче подтверждает этот диагноз.

У больных с тяжелым гирсутизмом, который начался в подростковом возрасте, с высокими уровнями тестостерона и/или ДГЭАС, с выраженным семейным гирсутизмом или гипертензией следует провести определение 17-ГП, чтобы исключить неклассический вариант недостаточности 21-гидроксилазы. У девочек с классической формой недостаточности этого фермента обычно имеют место преждевременное половое развитие по гетеросексуальному типу, низкорослость, мужская конституция и отсутствие развития женских вторичных половых признаков и менструального цикла (см. гл. 4). При базальной концентрации 17-ГП более 3 нг/мл, но менее 8 нг/мл необходимо провести тест стимуляции с АКТГ для дифференциальной диагностики ВГКН и других заболеваний, в частности, синдрома поликистозных яичников. Концентрация 17-ГП выше 8 нг/мл обычно является диагностическим признаком ВГКН.

**Проба с АКТГ.** Ее проводят для уточнения генеза гиперандрогении и функции надпочечников. В 9.00 берут 2 мл крови из локтевой вены для определения содержания кортизола и 17-ОП. Затем подкожно вводят 1 мг синактена-депо. В 18.00 кровь берут повторно. Оценку результатов проводят с помощью дискриминанты ( $D$ ) по формуле:

$$D = 0,052 \times [X1] + 0,005 \times [X2] - 0,018 \times [X3],$$

где  $X1$  — показатель 17-ОП через 9 ч;  $X2$  — величина соотношения: базальная концентрация кортизола/базальный уровень 17-ОП;  $X3$  — величина соотношения: уровень кортизола через 9 ч/содержание 17-ОП через 9 ч.

Проба считается положительной при  $D > 0,069$ . Таким образом, подтверждается надпочечниковый генез гиперандрогении, в том числе врожденная форма адреногенитального синдрома.

Для определения локализации возможной андрогенсекретирующей опухоли (перед ее хирургическим удалением) проводят УЗИ, КТ и избирательную ангиографию надпочечниковой и яичниковой вен с одновременным определением концентрации андрогенов; ангиографию

этих вен следует выполнять только в специализированных центрах, имеющих опыт таких исследований. Во время хирургического удаления опухоли нужно взять биопсию для исключения злокачественного новообразования.

## Физиологические причины (I)

### Препубертатный период (Ia)

В препубертатном периоде концентрация гонадотропных гормонов (ЛГ, ФСГ) в периферической крови не достигает нижней границы базального уровня, наблюдаемого у женщин репродуктивного возраста. Уровень прогестерона соответствует нижней границе базальной секреции прогестерона. Активность гонад увеличивается к концу препубертатного периода, о чем свидетельствует повышение концентрации эстрадиола и тестостерона. Характерной чертой препубертатного периода является функциональная активность коры надпочечников, которая снижается ко времени периода полового созревания.

### Лактация (Ib)

Беременность и лактация подробно описываются в учебниках по акушерству.

### Период постменопаузы (Iг)

В постменопаузе снижается секреция эстрогенов, появляются приливы и сухость во влагалище. При физикальном исследовании обнаруживают атрофический вагинит и уменьшение или отсутствие шейной слизи. Эти симптомы наблюдаются примерно у 50% женщин в постменопаузе. У стареющих яичников снижается реакция на гипофизарные гонадотропины (ФСГ и ЛГ). Вначале это проявляется в уменьшении продолжительности фолликулярной фазы (так что циклы становятся короче), в снижении частоты овуляторных циклов и выработки прогестерона, в меньшей регулярности менструаций. В дальнейшем рост фолликулов прекращается, уровень гонадотропинов в крови по механизму обратной связи значительно возрастает. Концентрация эстрогенов и прогестерона в крови заметно снижается, уровень андрогенов (андростендиона) уменьшается вдвое, однако содержание тестостерона снижается незначительно (см. «Постменопауза»).



## Хроническая ановуляция или преждевременная яичниковая недостаточность (II)

### Нарушение работы системы ЦНС–гипоталамус–гипофиз (IIa)

#### *Патология гипоталамуса. Функциональный гипогонадотропный гипогонадизм*

Снижение секреции гонадотропинов, посредством которой служит гипоталамус, может зависеть от многих причин.

*Занятия спортом.* Аменорея при чрезмерной физической нагрузке обусловлена уменьшением частоты импульсной секреции гонадолиберина, а также ЛГ. Обычно возникает гипоэстрогения. В более легких случаях развивается ановуляция или недостаточность желтого тела. Нарушения секреции гонадолиберина и ЛГ могут быть связаны с повышением уровня эндогенных опиоидов, АКТГ, пролактина, андрогенов коры надпочечников, кортизола и мелатонина. Кроме того, стресс от выступления и повышенный уровень эндорфинов могут снижать выделение РГ-Гн гипоталамусом.

*Стресс.* Эмоциональные стрессовые факторы, связанные с работой, взаимоотношениями, смертью или болезнью близкого человека, переездом могут вызвать аменорею. Аменорея при стрессе так же, как и аменорея при нервной анорексии и чрезмерной физической нагрузке, обусловлена изменением секреции гормонов и медиаторов, влияющих на секрецию гонадолиберина. Это, прежде всего избыток эндогенных опиоидов и кортиколиберина.

*Уменьшение массы тела.* Значительная потеря массы тела (15–20 % и более от идеальной) часто сопровождается нарушением менструального цикла или аменореей. Известно, что для наступления менархе необходимо, чтобы масса жировой ткани составляла 17 % массы тела, а для поддержания менструального цикла нужно, чтобы на жировую ткань приходилось около 20 % массы тела. Крайней формой таких состояний является нервная анорексия.

*Нервная анорексия* — психическое расстройство, характеризующееся настойчивым желанием похудеть, снижением массы тела на 15 % и более, боязнью полноты, неправильным представлением о собственном телосложении и аменореей. Больные поддерживают низкую массу

тела изнуряющими физическими упражнениями и диетой, насильственно вызывают рвоту и злоупотребляют слабительными. Нервная анорексия может привести к смерти, причем летальность при этом заболевании достигает 9 %. Аменорея может предшествовать, возникать одновременно или вслед за похуданием.

*Ожирение.* При ожирении чаще наблюдаются ановуляция и дисфункциональные маточные кровотечения, нежели аменорея. За счет увеличения количества липоцитов из андрогенов образуется больше эстрогенов. Это повышает риск развития рака тела матки. При ожирении снижается уровень глобулина, связывающего половые гормоны, поэтому повышен уровень свободного тестостерона. Первоначально это компенсируется усиленным превращением тестостерона в эстрадиол, впоследствии этот компенсаторный механизм истощается и развивается гирсутизм.

*Ложная беременность.* Этиология этого состояния неизвестна. По-видимому, это произвольное нарушение функции гипоталамуса у женщин, страстно желающих наступления беременности. Интересно, что при ложной беременности часто наблюдается повышение уровня пролактина (нередко достаточное для развития галактореи) и ЛГ.

*Медикаментозная аменорея* может развиваться при использовании депо-провера, даназола, РГ-Гн и некоторых нейролептиков. Примерно 1 % женщин, прекративших принимать комбинированные оральные контрацептивы, переживает период аменореи (чаще она наблюдается после длительного непрерывного приема гормональных контрацептивов). Этиология этого вида аменореи неизвестна. В большинстве случаев в течение 3–6 мес. менструации восстанавливаются.

#### *Гипогонадотропный гипогонадизм органической природы*

Опухоли (краниофарингиома, герминогенные опухоли), а также гранулемы при туберкулезе и саркоидозе нарушают секрецию гормонов гипоталамуса. При этих патологических состояниях гипоталамус может быть полностью или частично разрушен. Помимо аменореи и других эндокринных нарушений, объемные образования гипоталамуса характеризуются неврологическими проявлениями, чаще всего головной болью и нарушениями зрения. Самая частая опухоль этой области — краниофарингиома.

**Синдром Каллмена.** Наследственное заболевание, характеризующееся первичной аменореей, инфантилизмом, anosмией.

Воздействие перечисленных факторов приводит к состоянию с пониженным или нормальным уровнем гонадотропинов в крови и относительной гипоестрогенией. Консультация психиатра и/или изменение образа жизни часто могут индуцировать овуляцию, так же как и лечение кломифеном. Если эти меры неэффективны, то назначают менопаузальный и хорионический гонадотропин человека, либо гонадолиберин, который вводят в импульсном режиме. Для предупреждения остеопороза у женщин с низкой концентрацией эндогенных эстрогенов, не желающих наступления беременности, большинство специалистов сейчас рекомендуют применять экзогенные эстрогены с дополнительным циклическим введением оральных прогестинов. Внутрь назначают конъюгированные эстрогены 0,625–1,25 мг, эстраона сульфат 1,25–2,5 мг, этинилэстрадиол 20 мкг или 17 $\beta$ -эстрадиол 0,5–1,0 мг (суточные дозы) в сочетании с медроксипрогестерона ацетатом (5–10 мг) для приема в первые 12–14 дней каждого месяца. По другой схеме женщинам, ведущим половую жизнь, можно назначать внутрь оральные контрацептивы.

### **Патология гипофиза**

**Гипопитуитаризм** встречается относительно редко. Для его развития необходимо разрушение большей части гипофиза (в противном случае клинические проявления не возникают). Причинами гипопитуитаризма могут быть опухоли (гормонально активные и гормонально неактивные аденомы), инфаркты гипофиза, инфильтративные процессы (аутоиммунный лимфоцитарный гипофизит и гранулематозы), а также гипофизэктомия и облучение гипофиза. Синдром Шихена, или послеродовой некроз гипофиза, возникает вследствие резкого падения АД во время родов. Отмечаются сильная головная боль, нарушения полей и остроты зрения, отсутствует лактация, уменьшается подмышечное и лобковое оволосение, после родов не восстанавливаются менструации. При гипопитуитаризме снижается секреция не только гонадотропных гормонов, но и АКТГ и ТТГ, поэтому обязательно исследуют функцию щитовидной железы и надпочечников. Гипопитуитаризм, развившийся в детстве, проявляется задержкой полового развития.

**Аденома гипофиза.** Прولاктинома может приводить к нарушению пульсирующего характера секреции гонадотропинов, гиперпролактинемии и, вследствие этого, к аменорее или олигоменорее. В основном встречается микроаденома, хотя возможно развитие и макроаденомы, которая может вызвать нарушение зрения из-за сдавления перекреста зрительного нерва. Гиперпролактинемия — основная причина аменореи в 20% случаев.

### **Нарушение механизмов обратных связей в репродуктивной системе (IIб)**

Синдром поликистозных яичников (см. гл. 18).

### **Нарушения функции щитовидной железы и надпочечников (IIв)**

См. гл. 4, 7.

### **Преждевременное истощение яичников (IIг)**

**Преждевременная недостаточность яичников (преждевременная менопауза)**

Группа заболеваний, при которых у женщин моложе 40 лет развивается клиническая картина эстрогенной недостаточности на фоне повышенной концентрации гонадотропинов (особенно ФСГ) и низкой концентрации эстрадиола в крови.

**Причины повышения уровня ЛГ и ФСГ в крови:**

1. Физические факторы:
  - хирургическое удаление яичников;
  - облучение яичников;
  - вирусная инфекция;
  - химиотерапия.
2. Гонадотропинпродуцирующая опухоль (редко).
3. Хромосомные аномалии:
  - дисгенезия гонад:
    - с признаками синдрома Тернера (45, X0);
    - чистая (46, XX или 46, XY);
    - смешанная;
  - трисомия X с хромосомным мозаицизмом или без него.
4. Дефекты на уровне рецепторов гонадотропинов в яичниках и/или на пострецепторном уровне (резистентные яичники или синдром Сэвиджа).
5. Нарушения секреции гонадотропинов:
  - секреция биологически неактивных форм;



- дефекты  $\alpha$ - или  $\beta$ -субъединиц.
6. Энзимопатии:
    - недостаточность 17 $\alpha$ -гидроксилазы;
    - галактоземия.
  7. Аутоиммунные расстройства:
    - сочетания недостаточности яичников с тиреоидитом, гипофункцией надпочечников, гипопаратиреозом, сахарным диабетом, пернициозной анемией, *myasthenia gravis*, витилиго и поверхностным кандидозом.
    - изолированная недостаточность яичников.
  8. Врожденная аплазия тимуса.
  9. Идиопатическое преждевременное истощение яичников.

#### **Причины яичниковой недостаточности:**

- **Генетические нарушения.** Преждевременная менопауза наблюдается при кариотипе 47,XXX и делеции X-хромосомы (Xq26–28). В некоторых семьях преждевременная менопауза наследуется доминантно. У больных с мозаицизмом при наличии клеток с кариотипом 45,X или 46,XY преждевременная менопауза наблюдается до 30 лет.
- **Ятрогенные причины.** К атрезии фолликулов и яичниковой недостаточности приводят лучевая и химиотерапия (особенно с использованием алкилирующих средств, например, циклофосфида), инфекции, нарушение кровоснабжения яичников во время операций. Для кастрации обычно достаточно облучить яичники в суммарной очаговой дозе 8 Гр. После 40 лет к яичниковой недостаточности может привести облучение в суммарной очаговой дозе 1,5 гр.
- **Аутоиммунные заболевания.** Яичниковая недостаточность может быть частью аутоиммунного полигландулярного синдрома. В литературе приводятся разные данные о частоте обнаружения аутоантител при преждевременной менопаузе. По данным некоторых исследователей, она достигает 92%. При этом аутоиммунные заболевания наблюдаются только у 20% больных. Чаще всего выявляется патология щитовидной железы. Изредка преждевременная менопауза сочетается с миастенией, идиопатической тромбоцитопенической пурпурой, ревматоидным артритом, витилиго, аутоиммунной гемолитической анемией, сахарным диабетом и другими аутоиммунными заболеваниями.

- **Синдром резистентных яичников (синдром Сэвиджа).** Синдром резистентных яичников обусловлен нечувствительностью соответствующих рецепторов на клетках яичников к гонадотропным гормонам. Строго говоря, яичниковой недостаточности при синдроме резистентных яичников нет, поскольку фолликулы в яичниках имеются. Уровень гонадотропинов повышен, несмотря на то, что в яичниках еще сохранились жизнеспособные фолликулы.

Дифференциальная диагностика синдрома резистентных яичников и заболеваний, приводящих к яичниковой недостаточности, возможна только на основании гистологического исследования биоптатов яичников. Однако уточнение диагноза в данном случае не влияет на тактику лечения. Медикаментозное восстановление детородной функции малоэффективно.

Высокий уровень гонадотропинов у женщин после кастрации и в период постменопаузы обычно связан с отсутствием ооцитов (фолликулов) в яичниках или самих яичников. Однако в редких случаях усиленная секреция гонадотропинов возможна и при сохранении жизнеспособных фолликулов. У женщин с гипергонадотропным гипогонадизмом, ведущих половую жизнь, во время и после лечения эстрогенами беременность наступает редко. Частота наступления беременности после постановки диагноза, по данным разных авторов, составляет 0,09–8,2%.

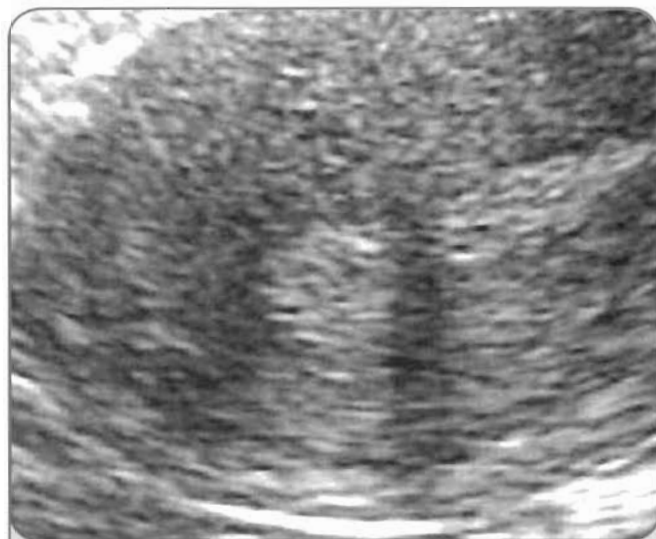
У отдельных пациенток возобновляются регулярные менструации и происходит зачатие через несколько лет после установления диагноза гипергонадотропной аменореи.

У всех больных моложе 30 лет с диагнозом яичниковой недостаточности, поставленным на основании повышенной концентрации гонадотропинов, необходимо проводить анализ кариотипа. При обнаружении Y-хромосомы требуется лапаротомия с иссечением ткани гонад, чтобы предотвратить малигнизацию, которая бывает у 25% больных. Женщины старше 35 лет с повышенной концентрацией гонадотропинов не нуждаются в генетическом исследовании, так как развитие опухолей гонад в этой возрастной группе не описано. По-видимому, у таких женщин наступает преждевременная менопауза.

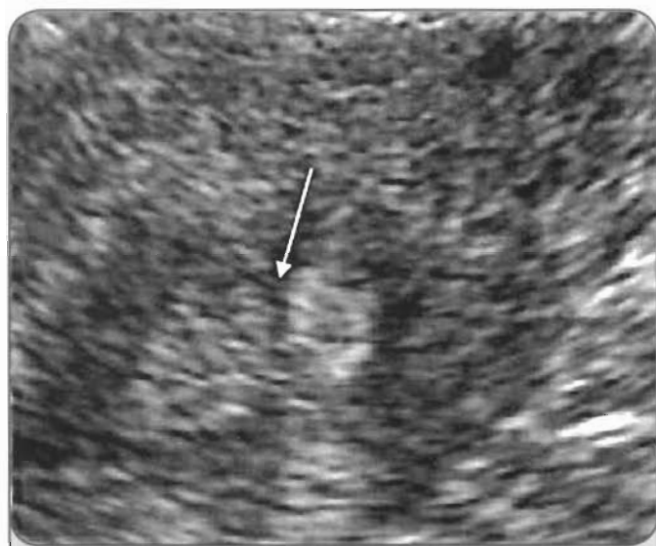
В ряде случаев недостаточность яичников сочетается с другими аутоиммунными расстройствами, включая тиреоидит, гипопаратиреоз,

сниженную функцию надпочечников, сахарный диабет, ревматоидный артрит, пернициозную анемию и *myasthenia gravis*. У некоторых женщин в крови обнаружены антитела к ткани яичников (вероятно, к рецепторам ФСГ), поэтому молодым женщинам, желающим иметь ребенка, показано исследование крови для выявления возможных аутоиммунных нарушений. Такое исследование помогает, кроме того, выявить пациенток, у которых в будущем возможно развитие других эндокринных расстройств. При этом определяют концентрацию кальция и фосфора в крови, чтобы исключить гипопаратиреоз; оценивают функцию щитовидной железы и наличие антител для исключения тиреоидита и определяют концентрацию кортизола (в утренние часы), чтобы исключить гипофункцию надпочечников. Показаны также общий анализ крови, определение СОЭ, общего белка, отношения альбуминов к глобулинам, ревматоидного фактора и анти-нуклеарных антител. Концентрацию гонадотропинов и эстрадиола в крови определяют еженедельно 2–4 раза. Если содержание ЛГ превышает таковое ФСГ, а уровень эстрадиола всегда выше 50 пг/мл, можно говорить о наличии фолликулов в яичниках.

Вопрос о назначении гонадотропинов для стимуляции овуляции решают эмпирически, но большая, соглашающаяся на такое лечение, должна знать, что вероятность беременности весьма незначительна. Такие женщины могут забеременеть при использовании донорских ооцитов в менструальных циклах, индуцированных экзогенными эстрогенами и прогестероном таким образом, чтобы оплодотворенная *in vitro* яйцеклетка после переноса оказывалась в адекватно подготовленной матке.



**Рис. 5.1.** Эхография. Синехии в полости матки на фоне хронического эндометрита



**Рис. 5.2.** Эхография. Синехии в полости матки при продольном и поперечном сечении

### Патология матки (III)

**Трофобластическая болезнь (IIIa).** Подробно описывается в гл. 8.

**Синдром Ашермана (IIIб).** Наличие спаек в полости матки вследствие чрезмерного выскабливания либо инфекции (эндометрита) — рис. 5.1–5.5.

### Лечение больных с аменореей

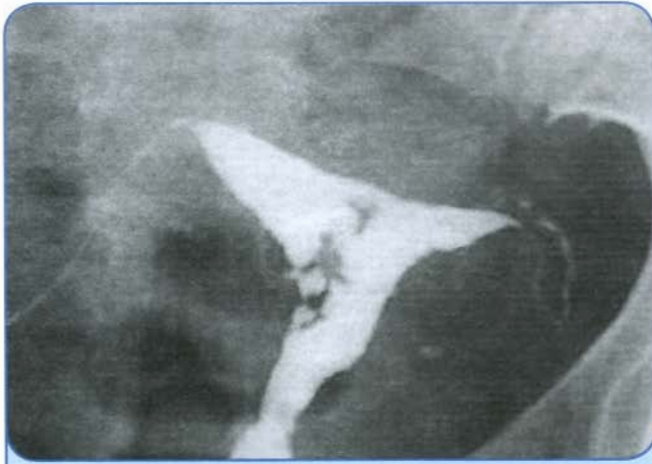
Основа лечения — выявление и устранение вызвавшего аменорею заболевания.

### Консервативная терапия

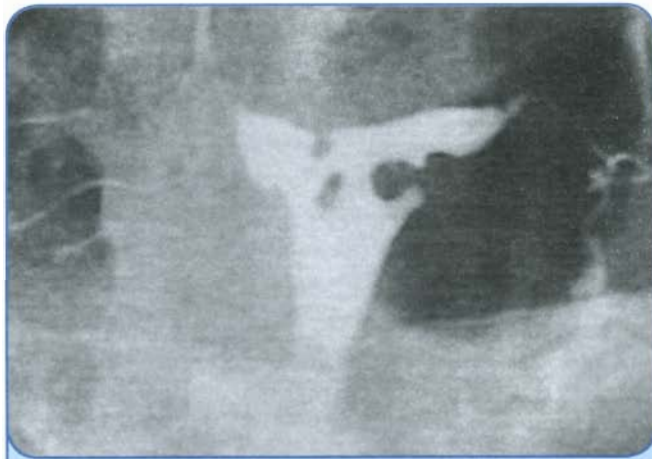
Тактика ведения больных с синдромом истощенных яичников такая же, как и при климактерическом синдроме. В большинстве случаев применяется заместительная гормональная терапия для предотвращения неблагоприятных последствий снижения уровня эстрогенов.

При ановуляции лечение состоит в циклическом приеме гестагенов или оральных контрацептивов. Если женщина хочет забеременеть, можно использовать кломифен или гонадотропины для стимуляции овуляции. При хроничес-

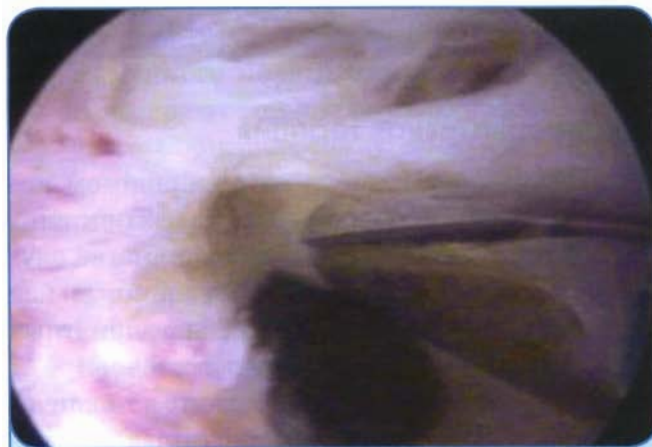




**Рис. 5.3.** Гистерография. Дефект наполнения полости матки при синехиях



**Рис. 5.4.** Гистерография. Четкие неровные контуры дефектов наполнения полости матки при синехиях



**Рис. 5.5.** Гистероскопия. Синехии в полости матки

кой ановуляции может наблюдаться гирсутизм. В отсутствие андроген-секретирующей опухоли или врожденной гиперплазии коры надпочечников проводят лечение, направленное на снижение роста волос:

1. Применяют ОК. Они уменьшают секрецию андрогенов яичниками и повышают уровень глобулина, связывающего половые стероиды, приводя тем самым к снижению уровня свободного тестостерона.
2. Назначают спиронолактон. Этот препарат, с одной стороны, снижает синтез андрогенов, с другой — блокирует рецепторы андрогенов. Среди побочных действий следует отметить увеличение диуреза и маточные кровотечения.
3. Часто применяют ципротерон (гестаген с антиандрогенным действием)

**Стимуляция овуляции.** Многие больные с хронической ановуляцией обращаются к врачу по поводу бесплодия. Основной метод лечения в этом случае — стимуляция овуляции. Больным подробно рассказывают об эффективности того или иного метода стимуляции овуляции, о возможных осложнениях (синдроме гиперстимуляции яичников и многоплодной беременности), стоимости, продолжительности и психологических последствиях лечения. Женщины должны знать, что стимуляция овуляции не увеличивает риск пороков развития. Хотя некоторые авторы предполагают, что при этом повышается риск развития рака яичников. Следует отметить, что роль стимуляции овуляции в развитии этой опухоли пока не доказана, между тем известно, что ее риск снижает беременность, закончившаяся родами.

Препаратом выбора для стимуляции овуляции остается кломифен, поскольку он эффективен, достаточно безопасен и дешев, а также прост в применении. Кломифен назначают при нормальных уровнях эстрадиола, ФСГ и ЛГ. Этот препарат можно применять при нарушении соотношения ЛГ и ФСГ, например, при синдроме поликистозных яичников. При низких уровнях гонадотропных гормонов и гипозестрогении кломифен обычно неэффективен. Если показания определены четко, эффективность кломифена (частота наступления овуляции) достигает 80%, а частота наступления беременности составляет 40%. Кломифен противопоказан при беременности, болезнях печени и объемных образованиях

яичников. Среди побочных действий нужно отметить приливы и нарушения зрения. Патогенез последних неясен, при их появлении кломифен отменяют. Многоплодная беременность после стимуляции овуляции кломифеном возникает в 6,25–12,3% случаев. Препарат обычно назначают по 50 мг/сут внутрь в течение 5 дней, начиная с 5-го дня менструального цикла или менструальноподобного кровотечения. Для оценки развития фолликулов и овуляции в сыворотке крови определяют уровень эстрадиола в середине менструального цикла и содержание прогестерона в середине лютеиновой фазы. При таком режиме наблюдения уже в следующем менструальном цикле можно при необходимости повысить дозу кломифена. Обычно ее увеличивают на 50 мг/сут. Показано, что при стимуляции овуляции кломифеном 70% беременностей наступают при его приеме в дозе, не превышающей 100 мг/сут. Если овуляция не происходит при назначении кломифена в дозе более 150 мг/сут, его отменяют и выбирают другой метод стимуляции овуляции. Некоторые авторы считают, что в этом случае может быть эффективно более длительное лечение кломифеном в сочетании с глюкокортикоидами и хорионическим гонадотропином.

При неэффективности кломифена, а также при ановуляции на фоне низкого уровня ФСГ и ЛГ показан менотропин. Частота наступления беременности при его применении достигает 90%. Менотропин содержит преимущественно ФСГ или равные количества ФСГ и ЛГ, получаемых из мочи женщин в постменопаузе. Во время лечения тщательно контролируют состояние яичников с помощью УЗИ и определения содержания эстрадиола в сыворотке крови. Лечение обычно начинают на 2–4-й день менструального цикла или менструальноподобного кровотечения. Менотропин назначают по 75–150 МЕ/сут в/м в течение 7–12 дней. Когда по данным УЗИ диаметр доминантного фолликула достигнет 16–20 мм, вызывают овуляцию с помощью хорионического гонадотропина. Вводят 5–10 тыс. МЕ в/м однократно. Овуляция обычно происходит примерно через 36 ч после введения препарата. Во время лютеиновой фазы назначают прогестерон или хорионический гонадотропин. Основные осложнения стимуляции овуляции менотропином — возможное наступление многоплодной беременности (10–30% случаев) и синдром гиперстимуляции яичников. Их мож-

но предупредить при тщательном наблюдении во время лечения. Так, если при УЗИ определяется несколько доминантных фолликулов или уровень эстрадиола в сыворотке крови превышает 2 тыс. пг/мл, во избежание наступления многоплодной беременности хорионический гонадотропин не вводят. Чтобы снизить риск синдрома гиперстимуляции яичников, стимуляцию овуляции должен проводить опытный врач, занимающийся лечением бесплодия. Следует помнить, что синдром гиперстимуляции яичников опасен для жизни, а его лечение требует длительной госпитализации.

При низком уровне гонадотропных гормонов и эстрогенов для стимуляции овуляции можно использовать аналоги гонадолиберина. Эти препараты эффективны только при сохраненной функции яичников и гипофиза. Таким образом, при яичниковой недостаточности и гипопитуитаризме их назначать не следует. Аналоги гонадолиберина вводят в/в или п/к в импульсном режиме с помощью дозатора. По сравнению с менотропином они реже вызывают синдром гиперстимуляции яичников и многоплодную беременность. Кроме того, нет необходимости вводить хорионический гонадотропин, поскольку аналоги гонадолиберина вызывают овуляторный пик ЛГ. К недостаткам метода относят длительное применение дозатора и осложнения длительного парентерального введения. Во время лютеиновой фазы назначают хорионический гонадотропин, прогестерон или продолжают вводить аналоги гонадолиберина.

При яичниковой недостаточности показано экстракорпоральное оплодотворение донорских яйцеклеток. Их получают после стимуляции овуляции у донора и оплодотворяют спермой мужа больной. Предварительно с помощью эстрогенов и прогестагенов готовят эндометрий к имплантации.

Гиперпролактинемия хорошо поддается воздействию агонистов дофамина, таких, как бромокриптин.

При недостаточности гипофиза используется заместительная гормональная терапия, такая же, как при климактерическом синдроме.

Гипогонадотропный гипогонадизм также лечится заместительным циклическим приемом гормонов. В случае планирования беременности эффективно назначение РГ-Гн в пульсирующем режиме.



При патологии щитовидной железы в зависимости от ее характера назначают тиреоидные гормоны, радиоактивный йод или антитиреоидные средства.

При ложной беременности и аменорее, вызванной стрессом, эффективна психотерапия. При аменорее, обусловленной чрезмерными физическими нагрузками, рекомендуют изменить режим тренировок и при необходимости нормализовать массу тела. Лечение нервной анорексии требует участия врачей разных специальностей. В тяжелых случаях показана госпитализация.

### Хирургическое лечение

Пороки развития половых путей:

1. При аплазии влагалища хирургическим путем создается искусственное влагалище (кольпопоз).
2. При атрезии девственной плевы производят ее крестообразное рассечение. В большинстве случаев этот порок развития выявляется только после образования гематокольпоса. Проводить пункции девственной плевы вместо рассечения нецелесообразно, поскольку это повышает риск инфекционных осложнений.
3. При поперечной перегородке влагалища показано ее удаление. В 46 % случаев перегородка локализуется в верхней трети влагалища, в 40 % — в средней. В дальнейшем возможно наступление беременности.
4. Среди всех вариантов сегментарной агенезии производных мюллеровых протоков наибольшие трудности представляет лечение агенезии шейки матки. При этом пороке развития часто наблюдается эндометриоз. Пластические операции часто неэффективны, поэтому приходится выполнять экстирпацию матки. Яичники сохраняют. Они обеспечивают нормальный гормональный фон, в последующем возможно взятие яйцеклеток для экстракорпорального оплодотворения (вынашивает беременность другая женщина).
5. Дисгенезия гонад. Гонады при этой патологии необходимо удалять в связи с высоким риском малигнизации.
6. Внутриматочные сращения при синдроме Ашермана рассекают ножницами, электродом или резектоскопом во время гистероскопии. Для профилактики рецидива после

операции назначают антибиотики широкого спектра действия. С этой же целью в течение 2 мес. применяют эстрогены в высоких дозах и прогестагены. Частота наступления беременности после лечения достигает 80 %, однако нередко наблюдаются осложнения (самопроизвольный аборт, преждевременные роды, предлежание и приращение плаценты).

7. При опухолях ЦНС (кроме пролактиномы) проводят хирургическое лечение, лучевую терапию или их комбинацию.
8. Микроаденомы гипофиза обычно поддаются медикаментозному лечению, хирургическое вмешательство требуется очень редко.

### Аномальные маточные кровотечения (маточные кровотечения органической природы и дисфункциональные маточные кровотечения)

К этой категории нарушений относят:

- 1) чрезмерно длительные (меноррагия) или обильные (гиперменорея) менструации;
- 2) частые менструации (полименорея);
- 3) внеменструальное или межменструальное кровотечение (метроррагия);
- 4) постменопаузальное кровотечение (любое кровотечение через 6 или более месяцев после прекращения нормальных менструальных циклов).

Аномальные маточные кровотечения у 25 % больных обусловлено органическими причинами, у остальных они являются следствием функциональных расстройств в системе гипоталамус—гипофиз—яичники (дисфункциональные маточные кровотечения). При оценке отдельных случаев особое внимание следует обращать на возраст больной. Дисфункциональные кровотечения чаще встречаются в начале репродуктивного периода, тогда как органические расстройства, в том числе опухоли половых органов, наблюдаются в более позднем возрасте.

### Грудной и детский возраст

У новорожденных девочек в первые дни возможны незначительные кровянистые выделения вследствие стимуляции эндометрия эстрогенами

плаценты в период внутриутробного развития. Кровотечения другой этиологии из половых путей в детском возрасте редки и служат основанием для обследования ребенка. К наиболее частым их причинам относятся случайные повреждения вульвы и влагалища. Кровотечение может быть вызвано также вагинитом (нередко из-за инородного тела), пролапсом уретры и опухолями половых органов. Опухоли яичников обычно не дают кровотечений, если только они не продуцируют гормоны.

При дифференциальной диагностике кровотечений в детском возрасте следует всегда иметь в виду возможность преждевременного полового созревания (см. гл. 3), о котором судят по развитию вторичных половых признаков. Кровотечения и вагинальные выделения наблюдаются более чем в 80 % случаев влагалищного аденоза и светлоклеточной аденокарциномы влагалища и шейки матки. Эти заболевания связаны с воздействием диэтилстильбэстрола в период внутриутробного развития и диагностируются с помощью цитологического исследования мазков и биопсии подозрительных участков, взятой при кольпоскопии. Если нет злокачественного роста, большинство поражений не требует лечения, однако за больными устанавливают периодическое наблюдение.

### Женщины репродуктивного возраста

В репродуктивном периоде жизни аномальные маточные кровотечения могут быть следствием гематологических заболеваний с нарушениями свертывания крови — первичных (идиопатическая тромбоцитопеническая пурпура, лейкозы, аплазия костного мозга, гемолитическая анемия) или же вторичных, связанных с системными расстройствами (уремия, заболевания печени, терапия антикоагулянтами). Подросткам и тем больным, у которых в анамнезе имеются сведения о нарушениях свертывания, показано гематологическое обследование. Болезнь Виллебранда чаще всего проявляется дисфункциональным маточным кровотечением.

*Самая распространенная органическая причина аномальных кровотечений в репродуктивном возрасте — это осложнения беременности.* Почти в половине таких случаев у женщин с предполагаемой беременностью или в ранние сроки под-

твержденной беременности происходит спонтанный аборт, который сопровождается кровотечением. При дифференциальной диагностике наибольшее внимание должно быть уделено выявлению внематочной беременности и трофобластической болезни (эти состояния рассмотрены в соответствующих главах). Эндометрит или инфицированные фрагменты тканей, оставшиеся после беременности, обычно вызывают кровотечение вскоре после завершения родов или аборта, но иногда — через 2 нед. и позже.

*Кровотечения наблюдаются при раке шейки матки* и некоторых видах ее доброкачественных поражений, редко при цервиците, если не считать тех случаев, когда последний сопровождается выворотом шейки (распространением цилиндрического эпителия на ее наружную поверхность). Больные могут жаловаться на кровотечение после полового сношения, но еще чаще — на влагалищные выделения, окрашенные кровью. У женщин с цервикальными полипами встречаются межменструальные и посткоитальные кровотечения. Остроконечные кондиломы шейки матки тоже могут вызывать кровотечение. Гиперплазия эндометрия (частая причина маточного кровотечения) рассмотрена ниже.

*Эндометриоз* (гл. 10) приводит к аномальным маточным кровотечениям у 20–88 % женщин с этим заболеванием; лежащий в основе их механизм не ясен. Аденомиоз, или доброкачественное врастание эндометрия в миометрии, — распространенное заболевание, сопровождающееся клиническими проявлениями лишь у немногих больных, главным образом в позднем репродуктивном возрасте. Частыми жалобами у таких пациенток бывают меноррагия и межменструальные кровянистые выделения, реже появляются неспецифические тазовые боли, а также ощущение сдавления мочевого пузыря и прямой кишки. При гинекологическом исследовании выявляют увеличенную матку округлой формы и более мягкую, чем обычно; возможна сопутствующая лейомиома.

*Миома матки может быть причиной любых видов аномальных кровотечений.* Ее находят у 40 % женщин в возрасте старше 40 лет, но только у немногих она проявляется клинически.

*Функционально-активные кисты яичников* встречаются довольно часто и более чем у половины больных сопровождаются различными нарушениями менструального цикла, от амено-



реи до меноррагии. В принципе любая опухоль яичника может вызвать аномальное маточное кровотечение, однако последнее отмечают обычно только при гормонально-активных новообразованиях.

*Причиной аномальных кровотечений может быть применение противозачаточных средств, в том числе оральных контрацептивов, ВМК и гестагенов.*

*Нарушение менструального цикла может быть связано также с дисфункцией щитовидной железы, причем чаще встречаются олигоменорея и аменорея, хотя возможны и меноррагии.*

### Кровотечение после наступления менопаузы

При генитальном кровотечении у женщин после наступления менопаузы необходимо исключить гинекологические злокачественные опухоли. Из доброкачественных заболеваний, сопровождающихся кровянистыми выделениями, после наступления менопаузы чаще всего встречаются атрофический вагинит, атрофия эндометрия, полипы эндометрия и его гиперплазия. Почему происходит кровотечение у больных с атрофией эндометрия, неизвестно.

### Дисфункциональные маточные кровотечения

Дисфункциональные маточные кровотечения (ДМК) — аномальные маточные кровотечения, не связанные с опухолью, воспалением или беременностью.

ДМК — наиболее распространенный случай аномальных маточных кровотечений — диагностируется методом исключения. Чаще всего они бывают в начале и в конце репродуктивного периода жизни: более 50 % случаев ДМК приходится на женщин в возрасте старше 45 лет и 20 % — на девочек-подростков. Хотя ДМК встречаются и при овуляторных циклах, однако более 70 % случаев сопровождается ановуляцией. При ановуляции кровотечение обычно обусловлено неконтролируемой стимуляцией эндометрия эстрогенами и возникает на фоне его гиперплазии. Вначале происходит пролиферация эндометрия под воздействием эстрогенов, а затем он частично и неравномерно отслаивается; при этом нарушается регулярность менструаций, увеличивается их продолжительность и иногда объем

кровопотери. В овуляторных циклах дисфункциональные маточные кровотечения обычно связаны с нарушением лютеиновой фазы.

Данные анамнеза и результаты общего осмотра не позволяют различить аномальные маточные кровотечения с гиперплазией эндометрия и без нее. Женщинам репродуктивного возраста до назначения медикаментозной терапии показана гистероскопия и биопсия эндометрия. Исключение составляют юные нерожавшие женщины с впервые возникшим дисфункциональным маточным кровотечением, у которых при ультразвуковом исследовании толщина эндометрия не превышает 6–8 мм. У всех больных с аномальными кровотечениями определяют гемоглобин и гематокрит, чтобы оценить тяжесть и хронический характер кровотечений.

### Диагностика

**Анамнез заболевания.** Основной жалобой больной является кровотечение. Необходимо выяснить время начала кровотечения, его связь с очередной менструацией, продолжительность, характер кровянистых выделений (скудные, обильные, со сгустками), при каких обстоятельствах они появились. Как правило, при ДМК кровотечение не сопровождается болями. При длительном, обильном и часто рецидивирующем кровотечении могут появиться симптомы анемизации.

**Анамнез жизни.** Сбор анамнеза проводится по общепринятой схеме.

**Объективное обследование.** Следует определить массу тела, рост больной, исследовать систему дыхания и кровообращения. При осмотре важно определить признаки системных и эндокринных заболеваний: гирсутизм, стрии, увеличение щитовидной железы или наличие в ней узлов, изменение окраски кожи. Наличие экхимозов и петехий может свидетельствовать о нарушениях свертывания крови. Пальпация живота позволяет определить увеличение печени, наличие объемных образований в области малого таза, а также регионарные лимфоузлы. Следует также оценить вторичные половые признаки.

Специальное гинекологическое исследование позволяет выявить источник кровотечения и поставить предварительный диагноз. При подозрении на кровотечение из толстой кишки может потребоваться исследование прямой кишки.

**Лабораторные методы исследования.** Проводится общий анализ крови, развернутый, с определением тромбоцитов, времени свертывания и длительности кровотечения, расширенная коагулограмма. Удлинение времени кровотечения позволяет заподозрить болезнь Виллебранда. Для уточнения диагноза определяют активность фактора Виллебранда и уровень его антигена, а также уровень VIII фактора системы свертывания крови.

Определение уровня  $\beta$ -субъединицы ХГ в крови необходимо при подозрении на беременность.

Проводится определение содержания гормонов в сыворотке крови (ТТГ, Т3, Т4, пролактина, прогестерона). При наличии признаков гиперандрогении необходимо определить уровень тестостерона, дегидроэпиандростерона сульфата, глобулина, связывающего половые стероиды, и андростендиона.

Биохимический анализ крови с определением общего белка, билирубина, функциональных проб печени, АлАт, АсАт, остаточного азота, мочевины и креатинина показан при подозрении на системное и онкологическое заболевание.

**Гистологическое исследование эндометрия** показано при кровотечении из половых органов, если предполагается, что его причиной является рак тела матки, полип или гиперплазия эндометрия. Материал для гистологического исследования получают при раздельном диагностическом выскабливании, прицельной биопсии эндометрия во время гистероскопии или аспирационной биопсии эндометрия. Причем, прицельная биопсия эндометрия во время гистероскопии гораздо информативнее раздельного диагностического выскабливания.

**Трансвагинальное УЗИ.** Это информативный метод исследования органов малого таза и их патологии. Он позволяет оценить размер и форму матки и ее придатков. Допплерография позволяет получить информацию о сосудах таза, в то время как трехмерное изображение облегчает диагностику пороков развития матки.

**КТ/МРТ** позволяют получить более детальное изображение и более четкие очертания тазовых органов при их объемных образованиях.

## Лечение

Схема терапии зависит от возраста больной, интенсивности кровотечения, выявленной пато-

логии эндометрия и пожеланий самой пациентки. Лечение направлено на остановку кровотечения, восстановление менструальной и репродуктивной функции и профилактику онкологических заболеваний. Выделяют консервативные и хирургические методы лечения больных с ДМК. Консервативные методы включают гормональный гемостаз, гемостатические средства, утеротоники, антианемические препараты.

### Гормональный гемостаз

**Оральные контрацептивы.** Даже случаи острого обильного кровотечения у женщин с ановуляцией поддаются лечению одним из комбинированных оральных контрацептивов, в дозе 4–6 таблеток в сутки через равные промежутки времени. Кровотечение должно при этом прекратиться спустя 12–24 ч. При прекращении кровянистых выделений из половых путей дозу орального контрацептива уменьшают по одной таблетке в сутки, снижая постепенно до одной таблетки в сутки и продолжая его назначение до 21-го дня приема. Таким образом, доза орального контрацептива должна быть адекватной, чтобы обеспечить надежный гемостаз. Больным, у которых гормональная терапия оказалась безуспешной, показана гистероскопия и биопсия эндометрия.

**Эстрогены.** Другая схема лечения острых профузных ановуляторных кровотечений включает конъюгированные эстрогены в дозе 25 мг в/м каждые 4 ч (до трех доз, пока кровотечение не прекратится). Одновременно начинают прием прогестагена (медроксипрогестерона ацетат в дозе 5–10 мг/сут внутрь на протяжении 10 дней). По окончании терапии происходит кровотечение, вызванное отменой гормональных препаратов.

**Гестагены.** Препараты можно использовать в острой ситуации для остановки обильного кровотечения (обычно применяется медроксипрогестерон по 10 мг/сут внутрь в течение 10 дней). При приеме циклами по 21 дню гестагены уменьшают среднюю кровопотерю на 15–30%. Гестагены не показаны при выраженной анемии, так как, обладая токолитическим действием, вначале приема могут вызвать усиление кровянистых выделений. При овуляторных кровотечениях они не используются.

**Антигонадотропины.** Даназол — производное тестостерона, действует как на систему гипоталамус–гипофиз–яичники, так и на эндометрий. Он конкурентно ингибирует рецепторы половых



гормонов. Является надежным средством остановки обильного менструального кровотечения, уменьшающим кровопотерю на 60%. Использование даназола ограничивают андрогенные побочные эффекты: прибавка массы тела, развитие гирсутизма, акне и огрубление голоса.

**Гонадолиберины.** В отдельных случаях могут применяться аналоги РГ-Гн (бусерелин, нафарелин, гозерелин). Снижая секрецию гонадотропинов, эти препараты вызывают медикаментозную менопаузу.

**Заместительная гормональная терапия** может оказаться действенным методом лечения обильного менструального кровотечения у женщин в пременопаузе.

Для остановки кровотечения очень эффективно применение *ВМК, выделяющего левоноргестрел*, который оказывает местное воздействие на эндометрий.

#### **Негормональный гемостаз**

**Ингибиторы фибринолиза** (дицинон, этамзилат натрия, викасол). Часто оказываются эффективными в острой ситуации. Противопоказания к назначению: тромбозы в анамнезе и снижение уровня антитромбина III. Этамзилат натрия не только уменьшает фибринолиз, но и увеличивает прочность стенки капилляров.

**Утеротоники** (окситоцин, питуитрин, гифотонин, дезаминоокситоцин).

**Антипростагландины** (нестероидные противовоспалительные средства).

Препараты принимают только во время обильных и болезненных менструациях. Они противопоказаны при язве желудка и двенадцатиперстной кишки.

**Фитотерапия** (тысячелистник, крапива, экстракт водяного перца).

**Восстановление менструальной и репродуктивной функции.** С целью профилактики рецидивов дисфункциональных маточных кровотечений и восстановления менструальной функции на протяжении 4–6 циклов больной необходимо принимать оральные контрацептивы. Они уменьшают кровопотерю, снижая тем самым риск железодефицитной анемии. Этим действием обладают все ОК — как с высоким, так и с низким содержанием эстрогенов. Таким образом, при дисфункциональном маточном кровотечении в детородном возрасте назначение ОК оправдано, поскольку их положительное воздействие превышает риск побочных эффектов.

Если эстрогены противопоказаны, то применяют гестагены (медроксипрогестерон по 10 мг/сут внутрь в течение 10 дней) в лютеиновую фазу менструального цикла. Гестагены предотвращают гиперплазию эндометрия на фоне ановуляции. При этом наблюдаются регулярные менструальноподобные кровотечения.

Если женщина планирует рождение ребенка, то проводят стимуляцию овуляции по одной из описанных выше схем.

#### **Профилактика онкологических заболеваний.**

При атипичной или аденоматозной гиперплазии эндометрия показана гормональная терапия у женщин репродуктивного возраста и возможна в перименопаузе. В репродуктивном возрасте назначают гестагены (норколут, примолут нор, дюфастон, провера) во вторую фазу менструального цикла в течение 6 менструальных циклов. На фоне терапии через 4 мес. лечения показана аспирационная биопсия эндометрия. При положительном эффекте терапии продолжить прием гестагенов до 6 мес.

В перименопаузе возможно назначение прогестагенов в контрацептивном режиме (с 5-го по 25-й день цикла) на 6 мес. Через 4 мес. на фоне лечения проводится аспирационная биопсия эндометрия. При отсутствии атипичной или аденоматозной гиперплазии лечение может быть продолжено до 6 мес. в прежнем режиме.

Аденоматозная гиперплазия эндометрия в перименопаузе требует назначения более высоких доз и желательно парентерального введения «чистых» гестагенов (17-оксипрогестерона капронат, депо-провера, депостат).

Лечение больных репродуктивного и перименопаузального возраста с атипичной или аденоматозной гиперплазией эндометрия возможно люлиберинами (бусерелин, нафарелин, гозерелин) в течение 6 мес.

По окончании лечения больным с атипичной или аденоматозной гиперплазией эндометрия обязательно проводится гистероскопия и биопсия эндометрия.

#### **Хирургические методы лечения:**

- криодеструкция полости матки;
- абляция эндометрия;
- аднексэктомия;
- экстирпация матки с придатками.

**Криодеструкция полости матки** проводится криоаппликатором с помощью аппарата, работающего на закиси азота. За счет отрицатель-

ных температур ( $-80^{\circ}\text{C}$ ) при экспозиции 2 мин происходит деструкция и последующий некроз функционального слоя эндометрия. В дальнейшем происходит регенерация эндометрия и менструальный цикл восстанавливается.

**Абляция эндометрия.** Для резекции эндометрия используется диатермия, лазер, радиочастотная абляция, термическая абляция. У большинства больных после абляции эндометрия менструации отсутствуют. Поэтому этот метод предпочтителен у женщин в пре- и постменопаузе.

**Аднексэктомия** выполняется при гормонопродуцирующих опухолях яичников у женщин в пре- и постменопаузе.

**Экстирпация матки с придатками** выполняется у женщин в пре- и постменопаузе при неэффективности гормонального лечения.

После удаления яичников необходимо решить вопрос о назначении заместительной гормонотерапии.

### Кровотечения в постменопаузе

Любое кровотечение в постменопаузе следует считать патологическим, если не доказано обратное.

Чаще кровотечение связано с атрофией слизистой оболочки влагалища, развивающейся вследствие утраты структурной целостности эпителия влагалища на фоне присущей постменопаузе гипоэстрогении. Но причиной маточного кровотечения в постменопаузе могут быть следующие состояния:

- гиперплазия эндометрия;
- полипы эндометрия;
- аденокарцинома эндометрия;
- рак шейки матки;
- саркома матки.

### Обследование и лечение

Очень важен тщательный осмотр, который может выявить признаки системных заболеваний. Осмотр органов таза должен включать оценку эстрогенного статуса влагалища и шейки матки. Характерные признаки гипоэстрогении: бледность, истончение слизистой оболочки влагалища, часто сглаженность его складок.

Общепринятым методом обследования при кровотечениях в постменопаузе является взятие мазка из цервикального канала и влагалищной части шейки матки на онкоцитологию, а также

проведение бактериоскопического исследования отделяемого уретры, вагины и цервикального канала.

Обязательным является проведение трансвагинального УЗИ. Это неинвазивный, чувствительный, дешевый метод, который позволяет визуализировать органы таза. При толщине эндометрия более 4 мм необходимо дальнейшее обследование. Таким образом, если кровотечение носит постоянный характер или при УЗИ имеются признаки патологии, необходима биопсия эндометрия под контролем гистероскопии.

Лечение зависит от этиологии процесса. Если патологии не выявлено, наиболее вероятной причиной кровотечения являются атрофические изменения на фоне гипоэстрогении. В этом случае требуется заместительная гормональная терапия, системная или местная. При любой другой патологии необходимо соответствующее лечение (гл. 9).

### Резюме

При описании нарушений менструального цикла мы рекомендуем придерживаться классификации ВОЗ.

*Первичная аменорея* — отсутствие спонтанных менструаций за весь период жизни женщины. *Вторичная аменорея* — отсутствие спонтанных менструаций в течение 6 и более мес. *Олигоменорея* — спонтанная менструация с интервалом от 36 дней до 6 мес. *Полименорея* — интервал между менструациями менее 25 дней. *Дисменорея* — болезненные менструации.

Причинами аменореи могут быть физиологические состояния (препубертатный период, беременность, лактация, период постменопаузы), хроническая ановуляция или преждевременная яичниковая недостаточность, патология матки, нарушения половой дифференцировки.

Хроническая ановуляция или преждевременная яичниковая недостаточность обусловлена расстройством системы ЦНС—гипоталамус—гипофиз, нарушением механизмов обратной связи, дисфункцией щитовидной железы и надпочечников, преждевременным истощением яичников.

Нарушения системы ЦНС—гипоталамус—гипофиз определяются функциональным гипогонадотропным гипогонадизмом, гипогонадотропным гипогонадизмом органической природы, опухолями гипофиза.



Примером нарушений механизмов обратных связей в репродуктивной системе при аменорее служит синдром поликистозных яичников. Гиперандрогения и хроническая ановуляция при синдроме поликистозных яичников могут быть связаны с эндокринными нарушениями на уровне яичников, надпочечников, гипоталамуса, гипофиза и периферических тканей.

Аменорея при патологии матки обусловлена трофобластической болезнью и синдромом Ашермана.

Причинами аменореи при нарушении половой дифференцировки являются агенезия и дисгенезия мюллеровых протоков, дисгенезия гонад и ложный мужской гермафродитизм.

В диагностике ключевую роль играют данные анамнеза и физикального исследования, которые помогают выявить воздействие отклонений в секреции гормонов на процесс полового созревания и развитие вторичных половых признаков.

Лечение больных с аменореей зависит от основного заболевания и включает консервативные и хирургические методы. Целью терапии является восстановление менструального цикла, репродуктивной функции, профилактика онкологических заболеваний и повышение качества жизни пациенток.

К категории аномальных маточных кровотечений относят чрезмерно длительные (меноррагия) или обильные (гиперменорея) менструации; частые менструации (полименорея); межменструальное кровотечение (метроррагия); постмено-

паузальное кровотечение (любое кровотечение через 6 или более месяцев после прекращения нормальных менструальных циклов).

Аномальные маточные кровотечения у 25 % больных обусловлены органическими причинами, у остальных они являются следствием функциональных расстройств в системе гипоталамус—гипофиз—яичники (дисфункциональные маточные кровотечения). Органическими причинами аномальных маточных кровотечений могут быть миома матки, аденомиоз, осложнения беременности, гормонопродуцирующие опухоли яичников, гематологические заболевания, функциональные нарушения печени. Дисфункциональные маточные кровотечения не связаны с опухолью, воспалением или беременностью. Различают овуляторные и ановуляторные кровотечения.

Схема терапии зависит от возраста больной, интенсивности кровотечения, выявленной патологии эндометрия и пожеланий самой пациентки. Лечение направлено на остановку кровотечения, восстановление менструальной и репродуктивной функции и профилактику онкологических заболеваний. Выделяют консервативные и хирургические методы лечения больных с ДМК. К консервативным методам относятся гормональный гемостаз, назначение гемостатических средств, утеротоников, антианемических препаратов. Хирургические методы включают криодеструкцию полости матки, абляцию эндометрия, экстирпацию матки с придатками.

# Глава 6

## Регулирование рождаемости

### Сущность контрацепции

### Гормональная контрацепция

### Внутриматочная контрацепция

### Барьерные методы контрацепции

### Физиологические (ритмические) методы контрацепции

### Экстренная контрацепция

### Хирургические методы контрацепции

### Аборт

### Резюме

#### Сущность контрацепции

*Контрацепция* — это способ предотвращения оплодотворения яйцеклетки и, следовательно, наступления беременности. По данным современных исследователей, яйцеклетка сохраняет способность к оплодотворению от 6 до 24 ч после овуляции. Сперматозоиды сохраняют жизнеспособность в половых органах женщины от 2 до 8 сут, но приобретают способность оплодотворять яйцеклетку лишь после 6–7-часового пребывания в матке и маточной трубе.

Таким образом, по теории **половое сношение без предохранения за 8 дней до овуляции и в день овуляции может привести к беременности.**

Проблема предотвращения беременности проходит через всю письменную историю человечества. Способы контрацепции описаны в египетских папирусах, китайских эротологических

трактатах, трудах греческих, римских и персидских врачей, в Библии. В 1564 г. появилось первое описание презерватива, который был сделан из льна. После 1700 г. презервативы стали изготавливать из кишок животных.

Современные способы контрацепции можно подразделить на хирургические (женская стерилизация и вазэктомия у мужчин) и нехирургические. К последним относятся гормональные препараты; внутриматочные устройства; влагаллищные спермицидные препараты (от греч. *sperma* — семя, лат. *caedere* — убивать); барьерные методы (презервативы, диафрагмы, колпачки); «физиологические» методы.

Несмотря на большое количество способов контрацепции и противозачаточных средств, **нет такого противозачаточного средства, которое было бы самым лучшим и наиболее эффективным во всех случаях.**



Так как единого метода для всех не существует, каждый метод подбирается индивидуально. В разные периоды жизни можно пользоваться разными методами контрацепции. Существует много вариантов использования контрацепции в различных странах. Некоторые женщины и мужчины предпочитают использовать одновременно несколько методов. Например, принимать оральные контрацептивы и использовать презервативы. Существуют контрацептивы, которые возможно принимать только по рекомендации врача и при наличии рецепта, в то время как другие методы контрацепции не требуют специального медицинского назначения.

В 1994 г. Всемирной организацией здравоохранения была разработана **классификация Категорий приемлемости методов контрацепции**. Согласно этой классификации любые состояния, влияющие на выбор метода, можно отнести к одной из четырех категорий.

**Категория I.** Состояния, при которых нет ограничений к использованию контрацептивного метода.

**Категория II.** Состояния, при которых преимущества от использования метода обычно превышают теоретический или подтвержденный риск (метод, как правило, можно использовать).

**Категория III.** Состояния, при которых теоретический или подтвержденный риск обычно превышает преимущества данного метода (использовать метод не рекомендуется, за исключением случаев, когда более подходящий метод недоступен или неприемлем).

**Категория IV.** Состояния, представляющие недопустимый риск для здоровья, связанный с применением метода (метод не должен использоваться).

Под «состоянием» понимаются как биологические особенности женщины, например, возраст, репродуктивный анамнез, так и различные заболевания. При подборе способа контрацепции и последующем наблюдении женщин учитываются многие критерии: приемлемость, эффективность, безопасность и побочные эффекты, а также обратимость, стоимость и другие критерии, как социального, так и личного характера. Методы контрацепции различаются между собой по эффективности. Надежность контрацептивов оценивается с помощью индекса Перля. Индекс Перля — это число нежелательных беременностей на 100 женщин, использующих данный метод в

течение одного года. Для некоторых методов величина индекса Перля значительно варьирует, главным образом из-за неправильного использования, чем из-за надежности самого метода (табл. 6.1).

Таблица 6.1

### Индекс Перля при различных методах контрацепции

| Метод контрацепции                     | Величина индекса Перля |
|--|------------------------|
| Комбинированные оральные контрацептивы | 0,1–1                  |
| Депо-провера                           | 0,1–2                  |
| Норплант                               | 0,2–1                  |
| ВМК, выделяющие левоноргестрел         | 0,5                    |
| Медьсодержащие ВМК                     | 1–2                    |
| Препараты, содержащие только гестагены | 1–3                    |
| Презерватив                            | 2–5                    |

*Требования, предъявляемые к идеальному контрацептиву:*

- высокая надежность;
- отсутствие побочных эффектов;
- независимость от полового акта;
- быстрое восстановление репродуктивной функции при отмене;
- дешевизна;
- доступность;
- продажа без рецепта;
- пользуется спросом среди населения;
- приемлем для представителей различных культур и религий.

*Классификация:*

1. Гормональная контрацепция:
  - комбинированные оральные контрацептивы;
  - препараты, содержащие только гестагены:
    - таблетки;
    - инъекционные препараты;
    - подкожные имплантаты.
2. Внутриматочные контрацептивы (ВМК):
  - традиционные ВМК;
  - ВМК, выделяющие гормоны.
3. Барьерные методы:
  - презерватив;
  - женские барьерные средства;
  - прерванный половой акт.

4. Спермициды.
5. Физиологический метод.
6. Экстренная контрацепция.
7. Хирургические методы контрацепции:
  - женская стерилизация;
  - вазэктомия.

## Гормональная контрацепция

### Комбинированные оральные контрацептивы

Около 150 млн женщин в мире регулярно пользуются оральными контрацептивами.

Комбинированные оральные контрацептивы (КОК) содержат комбинацию двух синтетических гормонов: эстрогенов и гестагенов (синтетические производные прогестерона). Со времени первого применения КОК доза эстрогенов и гестагенов значительно снизилась, что намного увеличило их безопасность. Подсчитано, что со времени синтезирования КОК их принимало не менее 200 млн женщин. По данным Минздрава РФ, в 2000 г. в нашей стране 2 829 тыс. женщин применяли гормональную контрацепцию, что в пересчете на 100 женщин в возрасте 15–49 лет составляет 7,3. Следует отметить, что этот показатель вырос с 1990 г. (1,7) почти в 7 раз. КОК легко использовать, они обеспечивают высокую степень защиты от наступления беременности, а также оказывают множество других благоприятных эффектов. Ими пользуются в основном молодые здоровые женщины, которым нужен метод контрацепции, не влияющий на половой акт.

#### Состав КОК

**ЭСТРОГЕНЫ:** этинилэстрадиол 20, 30, 35 и 50 мкг.

**ГЕСТАГЕНЫ:**

Второе поколение:

- Норэтистерона ацетат 0,5; 1,0 и 1,5 мг.
- Левоноргестрел 0,15 и 0,25 мг.

Третье поколение:

- Гестоден 0,075 мг.
- Дезогестрел 0,15 мг.
- Норгестимат 0,25 мг.

Четвертое поколение: Диеногест 2,0 мг.

Современные препараты содержат этинилэстрадиол в суточной дозе 20–35 мкг и гестаге-

ны второго, третьего или четвертого поколения. Таблетки, содержащие большую суточную дозу эстрогенов, например, 50 мкг эстрадиола, в настоящее время применяются с лечебной целью. По составу КОК подразделяют на монофазные, двух- и трехфазные препараты. Монофазные контрацептивы содержат стандартную суточную дозу эстрогенов и гестагенов. В двух- и трехфазных имеются таблетки двух или трех типов, содержащие возрастающие дозы гормонов. Двух- и трехфазные препараты не имеют реальных преимуществ перед монофазными и более сложны при применении. Большинство КОК выпускаются по 21 таблетке в упаковке. Прием КОК начинают с 1-го дня менструального цикла по одной таблетке в день, в одно и то же время. После 21-го дня приема, когда упаковка заканчивается, делается 7-дневный перерыв. На 8-й день начинают прием из новой упаковки. Существует также несколько препаратов для непрерывного 28-дневного приема. В них включены 7 таблеток плацебо. На фоне приема таблеток плацебо наступает менструальноподобное кровотечение. Регулярный прием таблеток обеспечивает максимальную надежность КОК.

### Механизм действия

КОК оказывают центральное и периферическое действие:

- Центральное действие КОК проявляется в том, что эстрогены и гестагены тормозят выделение гипофизом ЛГ и ФСГ. Это препятствует развитию фолликулов в яичнике и, соответственно, наступлению овуляции.
- Периферическое действие КОК выражается в развитии атрофии эндометрия, что препятствует имплантации эмбриона, а также в повышении вязкости шейной слизи. Последнее препятствует проникновению сперматозоидов в полость матки.

### Противопоказания

Выделяют абсолютные и относительные противопоказания к применению КОК.

*Абсолютные противопоказания:*

- тромбоз в прошлом и настоящем или тромбоз эмболические осложнения;
- церебрососудистые нарушения или поражение коронарных сосудов сердца;
- ишемическая болезнь сердца;
- выраженная гипертензия;



- злокачественные опухоли;
- локальная мигрень;
- беременность и подозрение на беременность;
- кровотечения из половых путей неясной этиологии;
- острые заболевания печени;
- эстроген-зависимые опухоли, особенно рак молочной железы.

*Относительные противопоказания:*

- генерализованная мигрень;
- длительная иммобилизация;
- нерегулярные менструации (олигоменорея или аменорея у не рожавших женщин);
- сочетание курения и возраста старше 35 лет;
- артериальная гипертензия или гипертония в анамнезе при беременности;
- варикозное расширение вен;
- случаи семейного тромбоза в анамнезе;
- эпилепсия;

- сахарный диабет;
- приступы депрессии в анамнезе;
- хронический холецистит и гепатит.

Указанные относительные противопоказания в большей мере относятся к комбинированным препаратам с высокой дозой гормональных компонентов. Препараты с минимальным содержанием стероидных компонентов, как правило, не дают осложнений и побочных реакций.

Современные препараты содержат низкие дозы гормонов и безопасны для молодых женщин. Наиболее распространенные препараты, содержащие эстрогены и прогестагены, приведены в табл. 6.2–6.4. К микродозированным оральным контрацептивам относятся препараты, содержащие 20 мкг этинилэстрадиола: мерсилон, логест, новинет.

Переносимость КОК в подавляющем большинстве случаев является хорошей, количество побочных эффектов невелико. Однако суше-

*Таблица 6.2*

**Монофазные комбинированные оральные контрацептивы**

| Препарат     | Состав, мкг     |                           | Фирма          |
|--------------|-----------------|---------------------------|----------------|
|              | Этинилэстрадиол | Прогестоген               |                |
| Демулен 1/35 | 35              | этинодиола ацетат, 100    | Searle         |
| Демулен 1/50 | 50              | этинодиола диацетат, 100  | Searle         |
| Диане-35     | 35              | ципротерона ацетат, 200   | Schering       |
| Ло-феминал   | 30              | норгестрел, 300           | Wyeth Group    |
| Марвелон     | 30              | дезогестрел, 150          | Organon        |
| Мерсилон     | 20              | дезогестрел, 150          | Organon        |
| Микрогинон   | 30              | левоноргестрел (ЛНГ), 150 | Schering       |
| Минизистон   | 30              | ЛНГ, 125                  | Jenapharm      |
| Минulet      | 30              | гестоден, 75              | Wyeth Group    |
| Нон-овлон    | 50              | норэтистерона ацетат, 100 | Gedeon Richter |
| Овидон       | 50              | ЛНГ, 250                  | Gedeon Richter |
| Ригевидон    | 30              | ЛНГ, 150                  | Gedeon Richter |
| Силест       | 35              | норгестимат, 250          | Cilag          |
| Фемоден      | 30              | гестоден, 75              | Schering       |
| Эгестренол   | 40              | ацетомепреген, 800        | ЦХЛС-ВНИХФИ    |

*Таблица 6.3*

**Двухфазные комбинированные оральные контрацептивы**

| Препарат    | Состав, мкг     |          | Фирма          |
|-------------|-----------------|----------|----------------|
|             | Этинилэстрадиол | Гестаген |                |
| Антеовин:   |                 |          | Gedeon Richter |
| 11 таблеток | 50              | ЛНГ, 50  |                |
| 10 таблеток | 30              | ЛНГ, 125 |                |

Трехфазные комбинированные оральные контрацептивы

| Препарат   | Состав, мкг     |   | Фирма          |
|--|-----------------|---|----------------|
|  | Этинилэстрадиол | Гестаген                                      |                |
| Милване:<br>6 таблеток<br>5 таблеток<br>10 таблеток    | 30<br>40<br>50  | гестоден, 50<br>гестоден, 70<br>гестоден, 100 | Schering       |
| Три-регол:<br>6 таблеток<br>5 таблеток<br>10 таблеток  | 30<br>40<br>30  | ЛНГ, 50<br>ЛНГ, 75<br>ЛНГ, 125                | Gedeon Richter |
| Тризистон:<br>6 таблеток<br>5 таблеток<br>10 таблеток  | 30<br>40<br>30  | ЛНГ, 50<br>ЛНГ, 75<br>ЛНГ, 125                | Jenapharm      |
| Триквилар:<br>6 таблеток<br>5 таблеток<br>10 таблеток  | 30<br>40<br>30  | ЛНГ, 50<br>ЛНГ, 75<br>ЛНГ, 125                | Schering       |
| Тринордиол:<br>6 таблеток<br>5 таблеток<br>10 таблеток | 30<br>40<br>30  | ЛНГ, 50<br>ЛНГ, 75<br>ЛНГ, 125                | Wyeth Group    |

ствует целый ряд серьезных побочных влияний, самые важные из которых связаны с заболеваниями сердца и сосудов. Выраженность многих незначительных побочных эффектов через несколько месяцев после начала приема КОК уменьшается.

#### Отрицательное действие КОК:

- тромбоэмболия легочной артерии;
- сердечно-сосудистые заболевания;
- депрессия;
- головная боль;
- утрата либидо;
- тошнота и рвота;
- прибавка массы тела;
- образование камней желчного пузыря;
- холестатическая желтуха;
- цистит;
- нерегулярные кровотечения;
- влагалищные выделения;
- рост фибромиомы матки;
- болезненность молочных желез;
- хлоазма (пигментация кожи лица);
- судороги мышц ног.

Как показывают результаты статистического исследования, риск развития рака молочной железы у женщин, принимающих КОК, возрастает незначительно. Это не имеет большого значения

для молодых женщин, так как частота рака молочной железы в этом возрасте исходно очень низка. Однако для 40-летних женщин эти данные более важны потому, что фоновая частота рака молочной железы у них выше. Увеличения риска развития рака молочной железы для женщин, прекративших прием КОК более 10 лет назад, не выявлено.

#### Взаимодействие с другими препаратами

Некоторые противоэпилептические средства и ряд антибактериальных препаратов снижают эффективность КОК. В связи с этим может потребоваться назначение КОК, содержащих большую дозу эстрогенов, равную 50 мкг этинилэстрадиола, или во время приема антибиотиков, или в течение недели после его окончания рекомендуется принимать дополнительные меры контрацепции.

#### Положительное действие КОК на здоровье:

- менструации незначительные, безболезненные и регулярные;
- уменьшают выраженность предменструального синдрома;
- снижают риск воспалительных заболеваний половых органов;



- длительно защищают от развития рака яичников и тела матки;
- применяют для лечения акне.

### Ведение пациенток

Перед назначением КОК женщине необходимо подробно разъяснить суть данного метода, научить пользоваться, объяснить, что делать, если очередная таблетка не принята вовремя. Врач должен детально выяснить семейный анамнез и перенесенные заболевания, измерить артериальное давление, провести общее объективное и специальное гинекологическое исследование. Выбор препарата определяется фенотипом женщины. Женщинам с признаками андрогенизации показаны КОК с антиандрогенным компонентом (диане-35, жанин). Молодым женщинам предпочтение отдается низкодозированным (марвелон, фемоден, микрогинон, регулон) и трехфазным КОК (три-регол, тризистон, триквилар). Курящим женщинам старше 35 лет, женщинам с миомой матки и старше 40 лет желательно назначать микродозированные КОК (мерсилон, новинет, логест). Наблюдение осуществляется 1 раз в первые 3 мес., затем каждые полгода.

В последние годы появился новый контрацептивный препарат: гормональная релизинг-система *НоваРинг* (NovaRing), которая представляет собой гибкое кольцо, с длиной окружности 54 мм и диаметром 4 мм, изготовленное из этиленвинилацетата (рис. 6.1).

Препарат содержит 2,7 мг этинилэстрадиола и 11,7 мг этногестрела дисперсно распределенных в прозрачной мембране и ежедневно выделяющихся из системы в дозах 15 и 120 мкг/сут, соответственно. НоваРинг является комбинированным монофазным низкодозированным контрацептивом (доза этинилэстрадиола ниже, чем в КОК), содержащим высокоселективный гестаген. Он обладает всеми эффектами современных низкодозированных КОК, за исключением взаимодействия со структурами пищеварительного тракта, так как гормоны поступают в организм через стенку влагалища. Контрацептивное действие НоваРинг осуществляется за счет ингибирования овуляции, повышения вязкости цервикальной слизи, развития атрофических изменений в эндометрии.

Округлая форма, мягкая консистенция и гладкая поверхность кольца позволяют женщине легко устанавливать и извлекать систему без участия




Рис. 6.1. НоваРинг

медицинского персонала. НоваРинг может быть размещен в верхних отделах влагалища произвольно, так как контрацептивный эффект не зависит от положения кольца (не требует размещения вокруг шейки матки).

НоваРинг, введенный в первые пять дней менструального цикла, обеспечивает контрацептивный эффект в течение трех недель, после чего должен быть извлечен. Если необходимость в контрацепции сохраняется, после семидневного перерыва вводят новое кольцо НоваРинг.

Преимущества гормональной влагалищной релизинг-системы НоваРинг:

- наиболее оптимальный способ введения в организм наименьшей дозы рационально подобранных гормонов;
- более высокая безопасность;
- приемлемость для большинства женщин разных возрастных групп репродуктивного периода.

### Контрацептивы, содержащие только гестагены

Эти препараты не содержат эстрогенов, поэтому они безопасны и могут использоваться у

женщин при наличии факторов риска развития сердечно-сосудистых заболеваний. Доза гестагенов варьирует от очень низкой до высокой.

*Виды контрацептивов, содержащих только гестагены:*

- таблетки или «мини-пили»;
- инъекционные препараты;
- подкожный имплантат «Норплант»;
- ВМК, выделяющие гормоны.

*Механизм действия:*

- Периферическое действие. Все гестагенсодержащие контрацептивы действуют на шейную слизь (она становится непроницаемой для сперматозоидов) и на эндометрий (он делается тонким и атрофичным, что препятствует имплантации).
- Центральное действие. Высокие дозы гестагенов подавляют овуляцию.

*Побочные эффекты:*

- появление нерегулярных менструаций или аменореи;
- развитие функциональных кист яичников;
- болезненность молочных желез;
- появление акне.

## Мини-пили

Мини-пили — идеальное средство для женщин в тот период жизни, когда фертильность у них снижается или для тех, кто не переносит КОК. Надежность мини-пили ниже, чем КОК (индекс Перля 1–3). При наступлении беременности риск ее эктопической локализации несколько повышается. Мини-пили содержат гестагены второго поколения — норэтистерон или норгестрел (или их производные). Мини-пили следует принимать каждый день без перерыва.

*Показания для применения мини-пили:*

- кормление грудью;
- возраст 35 лет и старше;
- наличие факторов риска развития сердечно-сосудистых заболеваний;
- диабет.

## Инъекционные гестагены

В РФ зарегистрирован только один инъекционный препарат гестагенов — депо медроксипрогестерона ацетата 150 мг (депо-провера). Эффект одной инъекции длится около 12–13 нед.

Депо-провера — надежный метод контрацепции. Препарат вводят глубоко в мышцу. У большинства женщин на фоне его использования

менструальные кровотечения становятся скудными или прекращаются.

*Показания для применения депо-провера:*

- альгоменорея;
- предменструальный синдром;
- назначают женщинам, забывающим принимать таблетки.

*Побочные эффекты депо-провера:*

- прибавка массы тела за первый год, составляющая около 2,5 кг;
- отсроченное восстановление фертильности (примерно на 6 мес. больше, чем после приема КОК);
- кровянистые постоянные выделения;
- незначительно повышенный риск развития остеопороза из-за снижения уровня эстрогенов при очень длительном применении.

## Подкожные имплантаты

Норплант представляет собой шесть силиконовых стержней, которые вводят под кожу плеча. Они выделяют гестаген левоноргестрел в течение 5 лет. Несмотря на его эффективность и популярность, многие женщины жалуются на нарушения менструального цикла и другие побочные эффекты. В настоящее время норплант изъят из продажи.

## Внутриматочная контрацепция

В последние 30–40 лет наряду с таблетками достаточно широко используются внутриматочные противозачаточные контрацептивы (ВМК). Их применяют около 60 млн женщин в мире. ВМК — довольно надежный метод предупреждения беременности. Показатель неудач составляет 1,5, т.е. у 3 женщин из 200, которым вводят ВМС, наступает беременность.

Перед введением ВМК тщательно собирают анамнез, проводят физикальное и гинекологическое исследование, исключают острые воспалительные заболевания половых органов. Врач должен ознакомить женщину с возможными осложнениями ВМК, рассказать ей о других методах контрацепции.

ВМК можно вводить в любой день менструального цикла, но лучше делать это во время менструации, когда можно быть полностью уверенным, что женщина не беременна. Перед введением ВМК профилактически можно назначить свечи «Полижинакс» № 6 во влагалище на



ночь. В том случае, когда ВМК вводят не во время менструации, желательно определить уровень  $\beta$ -субъединицы ХГ в крови.

Последовательность действий при введении ВМК следующая:

1. Во время бимануального исследования определяют размеры и положение матки.
2. Во влагалище вводят зеркала. Шейку матки и влагалище обрабатывают антисептическим средством.
3. Проводят зондирование полости матки. Она должна быть не менее 6 см. При меньшей длине ВМК не удержится в полости матки.
4. Проводят парацервикальную анестезию 1 % раствором лидокаина (10 мл), смешанным с атропином, 0,5 мг (условно). Это уменьшает неприятные ощущения при введении ВМК и предупреждает вазовагальный обморок. Следует помнить, что при раздражении шейки матки возможны аритмии сердца.
5. Во избежание перфорации матки шейку матки захватывают пулевыми щипцами и подтягивают вниз, чтобы выпрямить угол, образованный телом и шейкой.
6. Проводник с ВМК осторожно вводят в канал шейки матки.
7. При введении Т-образных ВМК находящийся в полости матки проводник вначале немного подтягивают на себя, чтобы освободить плечики ВМК, затем осторожно вводят повторно до соприкосновения с дном.
8. Проводник извлекают. Нити обрезают так, чтобы они выступали из наружного маточного зева на 2 см.

ВМК идеально подходит для женщин, которым нужна длительная контрацепция, не влияющая на половой акт и не связанная с регулярным посещением врача. Этот метод предпочтителен у рожавших женщин. ВМК повышают риск возникновения внутриматочной инфекции, поэтому их следует вводить только в специализированном лечебном учреждении, со строгим соблюдением правил асептики.

### Типы ВМК

Первые ВМК были больших размеров, изготавливались из инертной пластмассы (петля Лип-

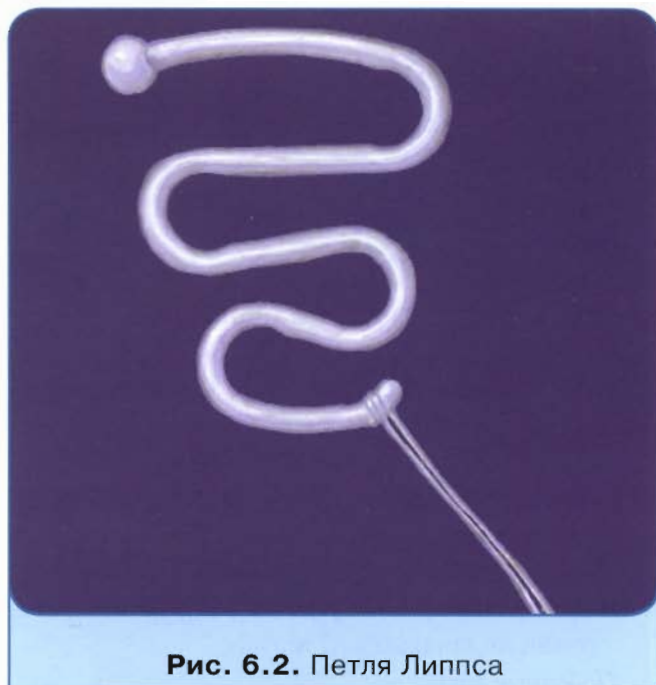


Рис. 6.2. Петля Липпса

пса) (рис. 6.2) и часто вызывали обильные и болезненные менструации. В настоящее время выпуск таких ВМК прекращен.

В современных условиях широкое распространение получили компактные медьсодержащие ВМК разнообразной формы и размеров (рис. 6.3). Такие ВМК меньше нарушают менструальный цикл, чем старые пластиковые устройства. Большинство медьсодержащих ВМК рассчитано на применение в течение 3–5 лет, некоторые — до 10 лет. Эффективность ВМК прямо пропорциональна количеству содержания меди. Некоторые ВМК покрыты слоем серебра или золота, что еще больше увеличивает их эффективность.

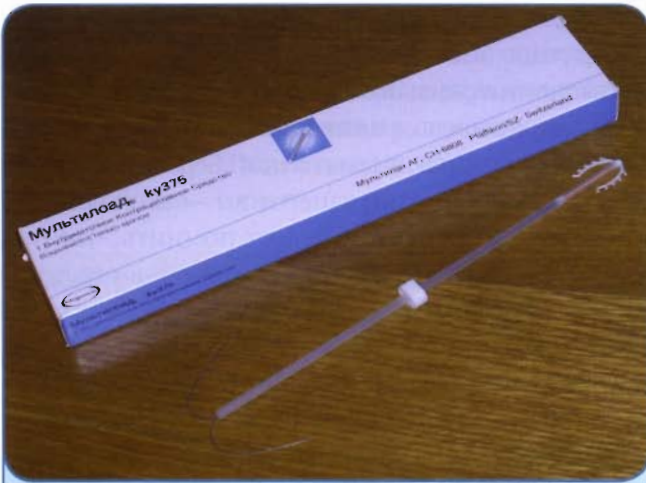
ВМК, выделяющие левоноргестрел (рис. 6.4), обладают преимуществами и недостатками как гормональной, так и внутриматочной контрацепции.

*Преимущества ВМК, содержащих гормоны:*

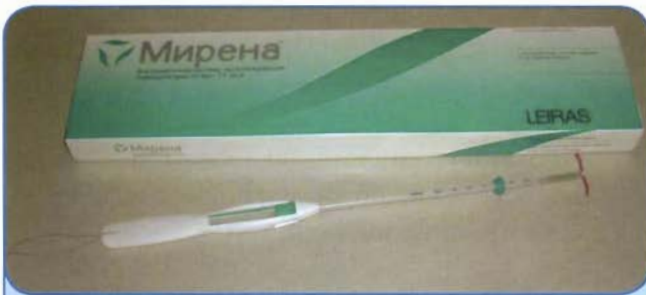- высокая надежность;
- значительное снижение кровопотери во время менструации;
- защита от воспалительных заболеваний половых органов.

*Недостатки:*

- наличие постоянных мажущих выделений и нерегулярных кровотечений в первые несколько месяцев после введения;
- наличие побочных эффектов левоноргестрела (появление акне и болезненности молочных желез).



**Рис. 6.3.** Медьсодержащие ВМК: Copper T-380, Multiload



**Рис. 6.4.** ВМК, выделяющие прогестерон и левоноргестрел

### Механизм действия

Все ВМК вызывают воспалительную реакцию эндометрия, которая препятствует имплантации. При ВМК в полости матки образуется своеобразная пена, состоящая из фибрина, макрофагов и протеаз. ВМК, содержащие медь, вызывают асептическое воспаление. Все ВМК стимулируют синтез простагландинов, которые, с одной стороны, усиливают воспаление, с другой — вызывают сокращения матки. При электронной микроскопии эндометрия женщин, применяющих ВМК, выявляются различные морфологические изменения клеток. Под влиянием ВМК меняется и состав белков в смывах из полости матки.

ВМК препятствуют продвижению сперматозоидов. Это подтверждает тот факт, что в середине менструального цикла у женщин, не применяющих ВМК, в смывах из маточных труб, полученных при лапароскопии, обнаруживают сперматозоиды, у женщин, применяющих ВМК, они отсутствуют.

ВМК, выделяющие гормоны, предупреждают наступление беременности благодаря местному воздействию гормонов на шейечную слизь и эндометрий (вызывают атрофию эндометрия).

Действие медьсодержащих ВМК обусловлено главным образом токсическим влиянием на сперматозоиды, которое делает оплодотворение невозможным.

#### *Противопоказания к применению ВМК:*

- воспалительные заболевания органов малого таза;
- период менее 3 мес. после эндометрита, инфицированного аборта;
- внематочная беременность в анамнезе;
- пороки развития матки, приводящие к изменению ее полости;
- аллергия на медь (в этом случае могут подойти ВМК, выделяющие гормоны);
- доказанные или подозреваемые опухоли матки или ее придатков;
- маточные кровотечения неуточненной этиологии;
- нарушения менструального цикла;
- острые, подострые заболевания влагалища и шейки матки;
- выраженная анемия;
- подозрение на беременность;
- иммунодефицит.

#### *Побочные эффекты ВМК:*

- гиперполименорея;
- альгоменорея;
- повышение риска развития воспалительных заболеваний половых органов.

Имеются сообщения о неэффективности ВМК у женщин, перенесших трансплантацию почки.

### Беременность на фоне ВМК

При задержке менструации у женщины, применяющей ВМК, обязательно исключают беременность. Нахождение ВМК в полости матки во время беременности повышает риск инфицированного аборта, преждевременного излития околоплодных вод и преждевременных родов. Если нити не видны, то с помощью УЗИ уточняют положение ВМК. Далее возможны искусственный аборт, удаление ВМК под контролем УЗИ или оставление ВМК в полости матки. Если женщина настаивает на сохранении беременности, то с помощью УЗИ определяют положение ВМК в матке. Если ВМК не прилежит к дну матки, его



удаляют под контролем УЗИ зажимом типа аллигатор. Если же ВМК прилежит к дну матки, его оставляют в полости. При появлении лихорадки, недомогания, боли в животе, кровянистых выделений из половых путей немедленно назначают в/в антибиотики в высоких дозах, беременность прерывают. Женщину предупреждают, что при появлении указанных симптомов она должна немедленно обратиться к врачу.

### Продолжительность применения ВМК

Вероятность наступления беременности, самопроизвольного изгнания плодного яйца и удаления его по медицинским показаниям уменьшается с каждым годом применения ВМК. Медьсодержащий ВМК может находиться в матке до 10 лет. ВМК, содержащий прогестаген, следует менять ежегодно. При применении ВМК регулярно берут мазки с шейки матки для исключения актиномикоза. При обнаружении актиномицет ВМК удаляют, назначают пенициллины внутрь.

### Осложнения

**Инфекционные осложнения.** Отмечено, что риск развития воспаления придатков матки повышается только в первые 4 мес. после введения ВМК. По данным исследования, проведенного ВОЗ, риск повышен лишь в первые 20 суток после введения контрацептива. Отмечено, что этот риск не увеличивается у замужних женщин, имеющих одного партнера в течение последних 6 мес. ВМК бесспорно повышают риск развития актиномикоза половых органов. Последний чаще возникает при длительном ношении ВМК и применении пластиковых контрацептивов, не содержащих медь.

При подозрении на воспаление придатков матки, берут материал для определения возбудителя и его чувствительности к антибиотикам, назначают антимикробные средства, выполняют УЗИ для исключения тубоовариального абсцесса и удаляют ВМК.

**Внематочная беременность.** ВМК лучше предохраняют от маточной, чем от внематочной беременности, поэтому если при применении ВМК наступает беременность, то она в 5% случаев оказывается внематочной. Однако из-за высокой эффективности медьсодержащих ВМК

и средств, содержащих левоноргестрел, риск наступления внематочной беременности при их применении оказывается на 80–90% ниже, чем у женщин, не предохраняющихся от беременности. ОК снижают риск внематочной беременности на 90%, барьерные контрацептивы — в значительно меньшей степени. Следует помнить, что при применении ВМК, содержащих левоноргестрел, риск наступления внематочной беременности несколько повышается. Это объясняется тем, что прогестерон нарушает перистальтику маточных труб и не подавляет овуляцию.

**Бесплодие.** Исследования «случай—контроль» показали, что ВМК вдвое увеличивают риск трубного бесплодия. Это относится ко всем ВМК, кроме медьсодержащих. Риск развития трубного бесплодия при этом виде контрацепции не повышается, если женщина имеет только одного полового партнера. Оксфордское исследование показало, что после удаления ВМК беременность наступает так же быстро, как и при прекращении использования влагалищной диафрагмы. По-видимому, бесплодие обусловлено заболеваниями, передаваемыми половым путем.

## Барьерные методы контрацепции

### Презервативы

**Мужские презервативы** обычно изготавливают из резинового латекса, реже натуральных материалов. Во время эякуляции сперма попадает в презерватив и не проникает во влагалище. Мужчина должен надеть презерватив до любого полового контакта и сразу после эякуляции извлечь эрегированный пенис из влагалища.

**Преимущества презервативов:**

- дешевизна;
- доступность;
- снижение риска развития заболеваний, передаваемых половым путем и рака шейки матки.

**Недостатки презервативов:**

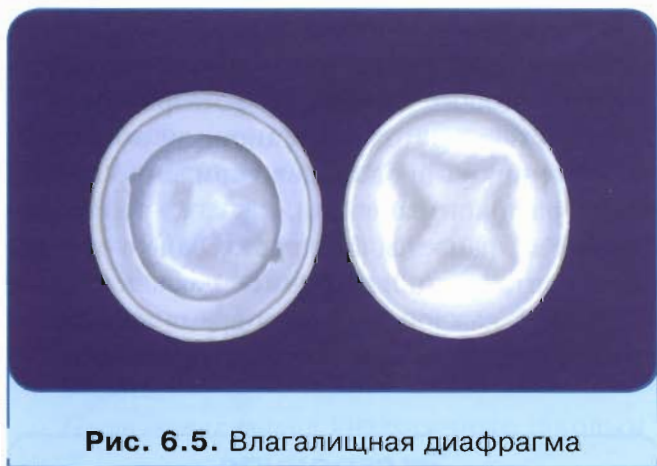- необходимость использования при каждом половом акте;
- применение зависит от мужчины;
- имеется риск наступления беременности;
- возможна аллергия на латекс или спермицид.

Выпускают презервативы разных размеров и гипоаллергенные в том числе. Пары, использующие презервативы, должны быть осведомлены об экстренной контрацепции на случай, если презерватив разорвется или соскользнет во время полового акта.

## Женская барьерная контрацепция

Барьерными средствами для женщин являются диафрагма и шеечные колпачки.

*Диафрагма* представляет собой полушарие из латекса, в основание которого вставлено гибкое металлическое кольцо (рис. 6.5). Диафрагму вводят во влагалище и одевают на шейку матки так, чтобы кольцо охватило ее.



**Рис. 6.5.** Влагалищная диафрагма

*Колпачок* — представляет собой небольшую диафрагму, которая покрывает только шейку (рис. 6.6). Надежность диафрагмы (и колпачка) как противозачаточного средства возрастает, если ее предварительно смазать спермицидным средством.

Диафрагма и колпачок подбираются врачом с учетом размеров шейки матки и влагалища. Важными условиями их эффективности являются умение женщины устанавливать диафрагму или колпачок и правильный выбор размера. Диафрагма одевается за 1–1,5 ч до полового акта и остается во влагалище в течение 6 ч после него. Колпачок в отличие от диафрагмы можно носить в течение 2–3 нед.

*Преимущества диафрагм и шеечных колпачков:*

- снижение риска ЗППП;
- снижение риска трубного бесплодия;
- снижение риска рака шейки матки;



**Рис. 6.6.** Шеечные колпачки и влагалищная диафрагма

- женщины отдают им предпочтение, потому что этот вид контрацепции относится к негормональным методам.

*Недостатки диафрагм и шеечных колпачков:*

- необходимость использования при каждом половом акте;
- необходимость индивидуального подбора;
- риск наступления беременности;
- возможность развития цистита.

В настоящее время имеются и женские презервативы из пластика. Они особенно хорошо защищают от инфекции, так как полностью покрывают вульву и влагалище и редко разрываются. Однако многие пары жалуются на потерю чувствительности, поэтому женские презервативы не получили широкого распространения.

## Прерванный половой акт

При прерванном половом акте половой член должен быть полностью извлечен из влагалища до эякуляции. Раньше этот метод контрацепции, а также искусственные аборт были единственными методами регулирования рождаемости. Прерванный половой акт остается ведущим методом контрацепции в развивающихся странах.

*Преимущества прерванного полового акта:*

- доступность;
- бесплатность;
- возможно снижает риск развития ЗППП.



*Недостатки прерванного полового акта:*

- требует внимания;
- повышение риска наступления беременности;
- при использовании прерванного полового акта может потребоваться экстренная контрацепция.

### Спермициды

Спермициды представляют собой группу химических противозачаточных средств местного действия, которые вводят во влагалище. Они повреждают сперматозоиды, нарушая их жизнеспособность или вызывая гибель.

*Преимущества спермицидов:*

- снижение риска развития ЗППП;
- доступность;
- отсутствие влияния на микрофлору влагалища;
- отсутствие влияния на менструальный цикл.

*Недостатки спермицидов:*

- необходимость использования при каждом половом акте;
- повышение риска наступления беременности.

В настоящее время эти препараты выпускаются в виде влагалищных таблеток, шариков, крема, тампонов, желе, свечей.

### Физиологические (ритмические) методы контрацепции

Суть ритмических методов контрацепции заключается в воздержании от половых сношений в дни предполагаемой овуляции.

*Ритмические методы контрацепции:*

- оценка шеечной слизи;
- измерение базальной температуры;
- календарный;
- симптотермальный.

Время овуляции можно установить по изменению характера шеечной слизи. Перед овуляцией она обильная, прозрачная и скользкая на ощупь, после овуляции быстро становится густой и вязкой. Воздерживаться от половых сношений необходимо с того дня, когда женщина почувствовала увеличение количества и изменение характера шеечной слизи до четвертого дня с момента ее наибольшего выделения.

Самым эффективным ритмическим методом контрацепции является симптотермальный. При нем первый день воздержания определяют, вычитая 21 из продолжительности самого короткого менструального цикла за последние полгода. Заканчивается период воздержания через три дня после повышения базальной температуры. Наименее эффективным из ритмических методов является календарный.

*Преимущества ритмических методов:*

- доступность;
- бесплатность.

*Недостатки ритмических методов:*

- сложность применения;
- необходимость тщательного соблюдения правил применения;
- повышение риска наступления беременности.

В настоящее время выпускаются специальные тесты для определения фертильного периода, в течение которого необходимо воздержание.

Существует метод лактационной аменореи, когда женщина продолжает кормление грудью только ради контрацепции, так как в этот период у нее сохраняется аменорея. Однако данный метод контрацепции ненадежен, так как на фоне лактации у каждой женщины время восстановления овуляторных циклов индивидуально.

### Экстренная контрацепция

Термины «утренний прием пилюли», «посткоитальная контрацепция» заменены термином «экстренная контрацепция». Последняя применяется после полового акта до имплантации яйцеклетки. Имеется заинтересованность в увеличении обеспеченности средствами экстренной контрацепции и расширении ее использования, особенно среди молодых женщин, так как считается, что это поможет заметно сократить число незапланированных беременностей.

Экстренная контрацепция применяется после полового сношения без применения средств контрацепции, при неэффективности барьерного метода (нарушение целостности презерватива), а также в случае, когда женщина забыла принять КОК. Используются два типа экстренной контрацепции.

## Экстренная гормональная контрацепция

### Комбинированные оральные контрацептивы

Метод заключается в двукратном назначении 200 мкг этинилэстрадиола и 1 мг левоноргестрела в течение 72 ч после полового акта с перерывом 12 ч. Считается, что механизм их действия заключается в предупреждении имплантации вследствие отторжения эндометрия. Препаратом выбора можно считать овидон, содержащий 50 мкг этинилэстрадиола и 250 мкг левоноргестрела в каждой таблетке.

В США и Канаде такое посткоитальное средство выпускается под названием оврал. Оно представляет собой 4 таблетки, каждая из них содержит 50 мкг этинилэстрадиола и 0,25 мг левоноргестрела. В Германии и Швеции аналогичный препарат называется тетрагинон.

Таким образом, в качестве экстренной контрацепции можно использовать комбинированные оральные препараты, в том числе и низкодозированный КОК. Число таблеток будет варьировать от их состава и дозировки гормонов.

*Побочные эффекты:*

- тошнота;
- рвота.

*Противопоказания* аналогичные таковым к КОК.

Экстренная, гормональная контрацепция позволяет предотвратить наступление  $\frac{3}{4}$  незапланированных беременностей.

### Гестагены

Из этой группы препаратов в нашей стране получил распространение венгерский препарат постинор, содержащий 0,75 мг левоноргестрела. Наиболее широко известной схемой, которая рекомендована ВОЗ, является двукратное назначение по 0,75 мг левоноргестрела с перерывом в 12 ч в течение 48–72 ч после полового акта. Эффективность метода составляет 2,4 на 100 женщин в течение года.

Предложен также другой способ: 0,6 мг левоноргестрела в течение 12 ч после полового акта однократно. Контрацептивная эффективность достигает 2,9 на 100 женщин в течение года.

В литературе имеются данные о применении гестагена-норэтистерона (норколута) в дозе 5 мг

в день с контрацептивной целью студентками, уезжающие на двухнедельные каникулы («каникулярные таблетки»).

### Даназол

Некоторые авторы рекомендуют принимать антигонадотропный препарат даназол дважды по 400 мг с интервалом 12 ч или трижды в том же режиме. Считается, что побочных эффектов при использовании даназола с целью экстренной контрацепции меньше, чем при применении КОК. Однако в литературе на сегодняшний момент пока недостаточно информации о применении данного метода, в связи с чем какие-либо рекомендации преждевременны.

### Мифепристон

Синтетический антипрогестин, известный под названием RU-486, является производным норэтистерона. Имеются сведения, что для экстренной контрацепции его можно применять в дозе 600 мг однократно в течение 72 ч после полового сношения или по 200 мг с 23-го по 27-й дни менструального цикла. По некоторым данным, RU-486 может использоваться в течение 5 дней после полового акта. Считается, что по сравнению с другими методами экстренной контрацепции при его применении отмечается меньшее количество побочных эффектов. Препарат является эффективным средством экстренной контрацепции. Одним из отрицательных эффектов RU-486 является большая продолжительность менструального цикла после приема препарата, что обусловлено задержкой созревания фолликула.

Нарушения менструального цикла являются наиболее частой побочной реакцией, поэтому при назначении экстренной контрацепции следует рекомендовать после очередной менструации гормональную контрацепцию в постоянном режиме при отсутствии к ней противопоказаний.

### Внутриматочные контрацептивы

Введение медьсодержащего ВМК не позднее 72 ч после полового акта, предупреждает беременность эффективнее, чем высокие дозы эстрогенов и гестагенов. С целью экстренной контрацепции можно ввести медьсодержащий ВМК в течение 7 дней после незащищенного полового акта. Этот метод эффективен в течение 5 дней после предполагаемой даты овуляции и может использоваться при неоднократных половых



сншениях. Контрацептивное действие медьсодержащих ВМК обусловлено эмбриотоксическим действием этого металла.

*Противопоказания к применению ВМК см. выше.*

При наличии риска развития ЗППП ВМК вводят на фоне антибактериальной терапии.

Учитывая высокий риск воспаления придатков матки после введения ВМК, его нецелесообразно применять в качестве экстренной контрацепции молодым, не рожавшим женщинам, при наличии большого количества половых контактов и партнеров, при случайных половых связях.

Таким образом, следует подчеркнуть, что посткоитальная контрацепция — это разовая контрацепция, которая не должна применяться постоянно. Не существует методов этого вида контрацепции, эффективность и безопасность которых позволила бы рекомендовать их для постоянного использования в течение многих менструальных циклов. Поэтому после применение экстренной контрацепции должен быть назначен какой-то другой метод предупреждения беременности.

### Хирургические методы контрацепции

Стерилизация женщин и вазэктомия у мужчин — постоянные методы контрацепции.

В настоящее время медицинская стерилизация граждан регламентирована Статьей 37, Раздела VII («Медицинская деятельность по планированию семьи и регулированию репродуктивной функции человека») Основ законодательства Российской Федерации об охране здоровья граждан.

#### Статья 37. Медицинская стерилизация

Медицинская стерилизация как специальное вмешательство с целью лишения человека способности к воспроизводству потомства, или как метод контрацепции может быть проведена только по письменному заявлению гражданина не моложе 35 лет, или имеющего не менее двух детей, а при наличии медицинских показаний и согласия гражданина — независимо от возраста и наличия детей.

Перечень медицинских показаний для медицинской стерилизации определяется Министерством здравоохранения Российской Федерации.

Медицинская стерилизация проводится в учреждениях государственной или муниципальной системы здравоохранения, получивших лицензию на указанный вид деятельности.

Незаконное проведение медицинской стерилизации влечет за собой уголовную ответственность, установленную законодательством Российской Федерации.

Приказом Минздрава РФ № 303 от 28.12.93 г. «О применении медицинской стерилизации граждан» утверждены инструкции «О порядке разрешения операции медицинской стерилизации граждан», «По применению методов медицинской стерилизации женщин», «По применению медицинской стерилизации мужчин» и «Перечень медицинских показаний для проведения медицинской стерилизации женщин», определяющие организационные аспекты и технологии стерилизации женщин и мужчин. Имеется положительный опыт ряда стран (Великобритания, Нидерланды, Швейцария) по использованию стерилизации как метода контрацепции. Эту операцию предпочитают в основном супруги в возрасте после 40 лет и при наличии 3-х и более детей.

Иногда к данному методу прибегают бездетные пары или носители наследственных заболеваний. Женская стерилизация и вазэктомия технически обратимы, беременность наступает в 60% случаев.

#### Согласие пациента

Перед стерилизацией необходимо получить письменное согласие на проведение операции. Пациент или пациентка, желающие подвергнуться стерилизации, должны быть ориентированы, что стерилизация — это постоянный метод и предупреждены о том, что иногда возможно наступление беременности. Эти сведения должны быть зафиксированы письменно. К сожалению, в большинстве бланков согласия на процедуру не указывается мнение второго партнера.

#### Стерилизация женщин

При стерилизации женщин в обеих маточных трубах создается механическое препятствие для проникновения сперматозоидов и оплодотворения ооцита. Другим способом стерилизации является гистерэктомия или удаление обеих маточных труб.

*Методы стерилизации:*

- перевязка маточных труб во время кесарева сечения или других операциях на органах брюшной полости;
- перевязка маточных труб во время мини-лапаротомии сразу после родов или некоторое время спустя;
- лапароскопическая стерилизация.

Различные способы окклюзии маточных труб приведены в гл. 21.

*Осложнения при стерилизации женщин:*

- анестезиологические осложнения;
- повреждения органов брюшной полости при выраженном спаечном процессе;
- сальпингит, чаще после электрокоагуляции маточных труб;
- внематочная беременность.

*Факторы риска развития осложнений при стерилизации женщин:*

- воспаления придатков матки;
- сахарный диабет;
- ожирение.

**Вазэктомия**

Вазэктомия — двухсторонняя резекция семявыносящих протоков, предотвращающая выброс спермы при эякуляции. Операция выполняется технически проще, быстрее и эффективнее, чем женская стерилизация. Проводится под местной анестезией.

*Методы создания непроходимости семявыносящего протока:*

- перевязка и наложение клипс;
- монополярная диатермокоагуляция;
- иссечение;
- вазэктомия без использования скальпеля (для прокола используются специальные инструменты);
- силиконовые пробки;
- склерозирующие препараты.

Надежность различных методов главным образом зависит от квалификации хирурга.

В отличие от стерилизации женщин ожидаемый эффект вазэктомии наступает позже, что требует применения дополнительных методов контрацепции. Азооспермия возникает быстрее, если эякуляции происходят часто, так как сперма может еще присутствовать в вышележащих отделах половых путей. С целью контроля наличия сперматозоидов мужчина сдает эякулят через 12

и 16 нед. Если в двух последовательных анализах сперматозоиды не обнаружены, то вазэктомия считается завершенной.

*Осложнения:*

- гематома мошонки;
- раневая инфекция;
- эпидидимит;
- образование антител к сперматозоидам.

Появились сообщения о том, что вазэктомия повышает риск рака предстательной железы. Однако убедительных данных для ограничения показаний к вазэктомии или запрещения этой операции пока нет.

**Аборт**

Аборт, как и несколько сотен лет назад, остается не только проблемой медицины и демографии, но общества и государства в целом. До сих пор в обществе нет единой точки зрения на эту проблему.

**Распространенность аборта**

По определению ВОЗ, *аборт* — это прерывание беременности (самопроизвольное изгнание или извлечение эмбриона/плода) в период до 22 нед. беременности или до достижения плодом массы тела, равной 500 г.

По данным ВОЗ, в мире ежедневно происходит 910 тыс. зачатий, из которых примерно 50 % являются незапланированными, около 25 % — нежелательными. Ежедневно примерно 150 тыс. беременностей заканчиваются искусственным абортом, что составляет до 53 млн ежегодно. Если, в развитых странах абортами заканчиваются 36 % всех беременностей, то в странах Восточной Европы — 57 %. Демографы подсчитали, что  $\frac{1}{3}$ — $\frac{1}{2}$  всех женщин имеют в анамнезе, по крайней мере, один искусственный аборт в период их жизни, предшествующий менопаузе.

В настоящее время аборт доступен по желанию или по социальным причинам приблизительно для 63 % женщин в мире. Около 25 % женщин живут в странах, в которых аборт запрещен, за исключением тех случаев, когда сохранение беременности связано с опасностью для жизни женщины. Для остальных 12 % женщин аборт доступен при угрозе здоровью, при зачатии, произошедшем в результате изнасилования или инцеста, или когда прерывание беременности оправдано наличием пороков развития у плода.



Первой страной, разрешившей в 1920 г. аборт, стала Россия. В 1936 г. Постановлением ЦИК и СНК СССР, в связи с установленной вредностью аборт, они были запрещены. Отсюда аборт допускались исключительно в тех случаях, когда продолжение беременности представляло угрозу для жизни или тяжелого ущерба здоровью женщины, а также при наличии передающихся по наследству тяжелых заболеваний родителей. В 1955 г. Указом Президиума Верховного Совета СССР в целях предоставления женщине возможности решать вопрос о материнстве.

В РФ аборт продолжает сохранять ведущее место в регуляции рождаемости, обуславливает нарушения репродуктивного здоровья женщин, в ряде случаев приводит к летальному исходу и наносит, по оценке специалистов, экономический ущерб, составляющий не менее 50 % от общего бюджета здравоохранения, остается большой медико-социальной проблемой.

Недаром распространённость и динамика аборт — это один из немногих показателей, по которым оценивается как в целом состояние здоровья населения, так и отношение государства к проблемам материнства и детства.

### Медико-социальные аспекты профилактики абортов

Правовые основы по сохранению репродуктивного здоровья граждан РФ определены Основами законодательства Российской Федерации об охране здоровья граждан от 22 июля 1993 г. № 5487-1. Раздел VII данного документа посвящен медицинской деятельности по планированию семьи и регулированию репродуктивной функции человека (статьи 35, 36, 37). Далее приведены тексты ряда нормативных актов, касающихся искусственного прерывания беременности.

#### Статья 36. Искусственное прерывание беременности

Каждая женщина имеет право самостоятельно решать вопрос о материнстве.

Искусственное прерывание беременности проводится по желанию женщины при сроке беременности до 12 недель, по социальным показаниям — при сроке беременности до 22 недель, а при наличии медицинских показаний и согласия женщины — независимо от срока беременности.

Искусственное прерывание беременности проводится в рамках программ обязательного медицинского страхования в учреждениях, получивших лицензию на указанный вид деятельности, врачами, имеющими специальную подготовку.

Перечень медицинских показаний для искусственного прерывания беременности определяется Министерством здравоохранения Российской Федерации, а перечень социальных показаний — положением, утвержденным Правительством Российской Федерации.

Незаконное проведение искусственного прерывания беременности влечет за собой уголовную ответственность, установленную законодательством Российской Федерации.

### Приложение № 1 к приказу Министерства здравоохранения Российской Федерации от 14.10.2003 № 484

#### ИНСТРУКЦИЯ

о порядке разрешения искусственного прерывания беременности в поздние сроки по социальным показаниям

(утв. приказом Минздрава РФ  
от 14 октября 2003 г. № 484)

В соответствии со статьей 36 Основ законодательства Российской Федерации об охране здоровья от 22 июля 1993 года искусственное прерывание беременности по социальным показаниям проводится по желанию женщины при сроке беременности до 22 недель.

Искусственное прерывание беременности проводится в рамках программ обязательного медицинского страхования в учреждениях, получивших лицензию на медицинскую деятельность, врачами, имеющими специальную подготовку.

Вопрос об искусственном прерывании беременности в поздние сроки по социальным показаниям рассматривается в учреждениях, получивших лицензию на медицинскую деятельность комиссией в составе руководителя, врача акушера-гинеколога, юриста, специалиста по социальной работе (при его наличии). Комиссия рассматривает письменное заявление женщины, заключение врача акушера-гинеколога о сроке беременности, документы, подтверждающие наличие социальных показаний для искусственного прерывания беременности, утвержденные постановлением Правительства Российской Федерации.

Федерации от 11 августа 2003 г. № 485. Перечень показаний для искусственного прерывания беременности включает:

- наличие решения суда о лишении или ограничении родительских прав;
- беременность в результате изнасилования;
- пребывание женщин в местах лишения свободы;
- наличие инвалидности I–II группы у мужа или смерть мужа во время беременности.

При наличии социальных показаний для искусственного прерывания беременности в поздние сроки выдается заключение с полным клиническим диагнозом, заверенное подписями членов комиссии учреждения.

**Приложение № 2 к приказу  
Министерства здравоохранения  
Российской Федерации  
от 14.10.2003 № 484**

ИНСТРУКЦИЯ

о порядке проведения операции искусственного прерывания беременности  
(утв. приказом Минздрава РФ  
от 14 октября 2003 г. № 484)

1. Искусственное прерывание беременности проводится по желанию женщины при сроке беременности до 12 недель, по социальным показаниям — при сроке беременности до 22 недель, а при наличии медицинских показаний и согласия женщины — независимо от срока беременности.

Объем квалифицированной медицинской помощи при искусственном прерывании беременности должен включать эффективное консультирование и информирование, психологическую помощь и поддержку, применение современных технологий (прерывание беременности в ранние сроки, медикаментозные методы, обезболивание), контрацепцию и реабилитацию после аборта.

2. Медицинскими противопоказаниями к операции искусственного прерывания беременности являются:

- а) острые и подострые воспалительные заболевания женских половых органов;
- б) острые воспалительные процессы любой локализации;
- в) острые инфекционные заболевания.

При наличии других противопоказаний (заболевания, состояния, при которых прерывание беремен-

ность угрожает жизни или наносит серьезный ущерб здоровью) вопрос решается индивидуально в каждом случае.

3. Для получения направления на операцию искусственного прерывания беременности женщина обращается к врачу акушеру-гинекологу женской консультации, поликлиники (амбулатории), врачу общей практики, в сельской местности — к врачу акушеру-гинекологу районной больницы или врачу участковой больницы.

4. Врач акушер-гинеколог при обращении женщины за направлением для искусственного прерывания беременности производит обследование для определения срока беременности и исключения противопоказаний к операции в соответствии с п. 2.

5. Прерывание беременности в ранние сроки (при задержке менструации не более 20 дней) осуществляется после установления беременности с помощью различных тестов на беременность и обязательного ультразвукового исследования.

6. Перед направлением на прерывание беременности в сроки до 12 недель (в том числе и в ранние сроки) проводится обследование: анализ крови на ВИЧ, RW, HBS; бактериоскопическое исследование мазков из цервикального канала, влагалища, определение группы и резус-фактора крови у первобеременных.

7. Для прерывания беременности во II триместре проводится обследование: УЗИ плода; определение группы крови и резус-фактора; анализ крови на ВИЧ, RW, HBS; клинический анализ крови; гемостазиограмма (протромбиновый индекс, время свертывания и кровотечения, тромбоциты), биохимическое исследование крови (глюкоза, билирубин, общий белок, холестерин, мочевины, креатинин); общий анализ мочи, бактериоскопическое исследование мазков из уретры, цервикального канала и влагалища; определение антител к гепатиту С, рентгенологическое исследование органов грудной клетки, электрокардиографическое исследование, осмотр терапевтом, а по показаниям и других специалистов.

После прерывания беременности во II триместре перед выпиской из стационара проводится ультразвуковое исследование органов малого таза.

8. Результаты исследования заносятся в «Медицинскую карту амбулаторного больного» (форма 025/у).

9. При отсутствии медицинских противопоказаний к операции прерывания беременности женщин направляют в лечебно-профилактическое учреждение с указанием срока беременности, результатов



обследования, заключением комиссии о прерывании беременности по конкретным медицинским (диагноз) и социальным показаниям.

Согласие на медицинское вмешательство в отношении лиц, не достигших 15 лет, и граждан, признанных установленным законом порядке недееспособными, дают их законные представители. (Основы законодательства РФ об охране здоровья граждан от 22.07.1993, № 54.)

10. Разрешается проводить искусственное прерывание беременности в амбулаторно-поликлинических учреждениях:

- в ранние сроки беременности при задержке менструации не более 20 дней;
- при сроке беременности до 12 недель — в условиях дневных стационаров, организованных на базе медицинских научно-исследовательских и образовательных учреждений, многопрофильных городских больниц и других лечебно-профилактических учреждений, имеющих условия для оказания квалифицированной медицинской помощи, в т.ч. экстренной хирургической, реанимационной и интенсивной.

При прерывании беременности в ранние сроки в женской консультации за ней следует гинекологический стационар для госпитализации женщин с осложнениями, которые могут возникнуть после аборта, и обеспечить своевременную доставку больной в стационар санитарным транспортом.

11. Искусственное прерывание беременности до 12 недель у женщин с отягощенным акушерским анамнезом (рубец на матке, внематочная беременность), с миомой матки, хроническими воспалительными процессами с частыми обострениями, аномалиями развития половых органов и другой гинекологической патологией, при наличии экстрагенитальных заболеваний, аллергических заболеваний (состояний) производится только в условиях стационара.

Искусственное прерывание беременности во II триместре целесообразно производить в стационаре, в котором обеспечены условия для оказания квалифицированной медицинской помощи, в т.ч. экстренной хирургической, реанимационной и интенсивной.

12. На поступающую в стационар для прерывания беременности женщину заполняется:

12.1. При поступлении для планового прерывания беременности в сроки до 12 недель — «Медицинская карта прерывания беременности» (форма 003-1/у).

12.2. При сроке до 22 недель беременности во всех случаях (прерывание беременности по социальным

показаниям, угроза прерывания, начавшийся аборт и т.д.) — «Медицинская карта стационарного больного» (форма 003/у).

12.3. При сроке 22 недели и более:

- а) при поступлении в акушерский стационар при угрожающих, начавшихся преждевременных родах — «История родов» (форма 096/у);
- б) при поступлении по поводу прерывания беременности в гинекологический стационар (во всех остальных случаях, кроме п. «а») — «Медицинская карта стационарного больного» (форма 003/у).

Сведения о прерывании беременности ранних сроков, проведенных в амбулаторных условиях, заносятся в «Медицинскую карту амбулаторного больного» (форма 025/у) и «Журнал записей амбулаторных операций» (форма 069/у).

13. Проведение операции искусственного прерывания беременности регламентировано соответствующими рекомендациями, и должно осуществляться с обязательным адекватным обезболиванием.

14. После искусственного прерывания беременности женщинам с резус-отрицательной принадлежностью крови проводится иммунизация иммуноглобулином антирезус Rho(D) человека.

15. Длительность пребывания в стационаре после операции искусственного прерывания беременности определяется лечащим врачом индивидуально в зависимости от состояния здоровья женщины.

После прерывания беременности в ранние сроки и в сроки до 12 недель, произведенного в условиях дневного стационара амбулаторно-поликлинического учреждения без осложнений, женщина должна находиться под наблюдением медицинского персонала не менее 4 часов.

16. После искусственного прерывания беременности в амбулаторных и стационарных условиях женщина должна получить необходимую информацию о режиме, возможных осложнениях после аборта, рекомендации по предупреждению нежелательной беременности.

17. В связи с операцией искусственного прерывания беременности работающим женщинам выдается лист нетрудоспособности в установленном порядке, но не менее чем на 3 дня.

18. После искусственного прерывания беременности женщине рекомендуется посещение женской консультации (поликлиники, амбулатории) для проведения необходимых реабилитационных мер и индивидуального подбора метода контрацепции.

На протяжении последних лет большое внимание уделялось снижению числа криминальных аборт. Ряд организационных мер были решены приказами Минздрава СССР. Приказом № 234 от 16.03.82 г. расширен перечень медицинских показаний для прерывания беременности. Впервые в него включены физиологические состояния незрелости организма женщины (возраст 16 лет и менее), а также состояния угасания репродуктивной функции — возраст 45 лет и более. Этим же приказом из противопоказаний исключен интервал в 6 мес. между абортами; было разрешено обследование и прерывание беременности не по месту жительства женщины. С 1987 г. в женских консультациях и гинекологических больницах (отделениях) разрешено искусственное прерывание беременности ранних сроков методом вакуум-аспирации, впервые было регламентировано прерывание беременности по немедицинским (социальным) показаниям.

При изучении репродуктивного поведения особое место занимают подростки. Предупреждение беременности в данном случае является сложной медико-социальной проблемой, требующей пристального внимания с учетом особенностей сексуального поведения в современных условиях и значительным ростом числа заболеваний, передаваемых половым путем.

Совершенствование работы по предупреждению нежелательной беременности — в этом суть проблемы по профилактике аборт. Состояние проблемы аборт в стране во многом определяется распространенностью современных эффективных контрацептивов.

Опыт показывает, что только просветительская работа среди населения, поддерживаемая государством, и соответствующая подготовка медицинского персонала в области контрацепции, могут привести к значительному снижению аборт в стране. Так, реализация Федеральной программы планирования семьи в начале 90-х гг.

реально привела к значительному снижению числа медицинских аборт (табл. 6.5).

Однако тенденция к снижению числа искусственных аборт не означает изменения отношения к абарту как к серьезному и травматичному вмешательству, приводящему к различным осложнениям, которые по временному фактору условно можно сгруппировать следующим образом:

1. *Ранние осложнения искусственного аборта:*
  - травма шейки матки;
  - перфорация матки;
  - кровотечение.
2. *Поздние (отсроченные) осложнения:*
  - плацентарный полип;
  - гематометра и субинволюция матки;
  - воспалительные процессы (эндометрит, аднексит, параметрит и т.д.).
3. *Отдаленные последствия искусственного аборта:*
  - эндометриоз;
  - нарушение менструальной функции;
  - бесплодие;
  - невынашивание последующей беременности.

### Неполный аборт

И после хирургического, и после медикаментозного аборт в матке могут остаться фрагменты плаценты и/или плода. У многих женщин происходит самостоятельное изгнание оставшихся в матке тканей, однако если имеется сильное кровотечение или шейка остается расширенной, может потребоваться хирургическое опорожнение матки. Очень редко после аборт в матке остается плодное яйцо целиком и беременность продолжается.

### Инфекции и бесплодие

При развитии инфекционных осложнений после аборт повышается температура тела, появляются боли внизу живота, увеличивается ко-

Таблица 6.5

Динамика числа аборт в России (данные МЗ РФ)

| Показатели                            | Годы  |       |       |       |       |       |       |       |       |
|---------------------------------------|-------|-------|-------|-------|-------|-------|-------|-------|-------|
|                                       | 1990  | 1995  | 1996  | 1997  | 1998  | 1999  | 2000  | 2001  | 2002  |
| Общее число аборт (тыс.)              | 4,103 | 2,575 | 2,469 | 2,321 | 2,210 | 2,060 | 1,900 | 1,800 | 1,700 |
| На 1 тыс. женщин фертильного возраста | 114   | 67,5  | 64,5  | 60,3  | 57,3  | 53,0  | 52,0  | 51,0  | 50,7  |



личество выделений из влагалища; влагалищное исследование болезненно. Следует как можно быстрее назначить антибиотики. Инфекция, связанная с абортом, может поражать маточные трубы, что приводит к бесплодию.

### Травматические повреждения

Там, где высоки требования к гинекологической практике, риск травмы половых путей во время аборта минимален. Во время хирургического аборта возможна перфорация матки или повреждение шейки, которая повышает риск преждевременных родов (из-за развития истмико-цервикальной недостаточности).

### Психологические проблемы

Их можно свести к минимуму, если перед абортом провести грамотную беседу с женщиной. Многие женщины в течение нескольких недель после аборта эмоционально очень ранимы, хотя большинство испытывает и громадное облегчение оттого, что это суровое испытание закончилось. Раскаяние и чувство вины после аборта — совершенно нормальные чувства. Данные об увеличении частоты серьезных психических заболеваний в последующем отсутствуют. Во многих учреждениях для производства аборта имеется служба поддержки, которую женщина может посещать в течение месяцев и даже лет после аборта.

Существует зависимость развития тех или иных осложнений от срока беременности. Вероятность их развития значительно увеличивается при индуцированном аборте в срок свыше 7–8 нед. беременности.

Доказана также корреляция между вероятностью развития осложнений и количеством абортов. При патоморфологическом исследовании плацент у родильниц, имеющих в анамнезе искусственные аборты, обнаружено, что при большом их числе значительно сильнее нарушена проницаемость соединительной ткани плаценты.

Аборт, являясь серьезной социальной проблемой, занимает ведущее место в структуре материнской смертности. Самое тяжелое осложнение аборта — смерть женщины. В структуре причин материнской смертности аборт занимает одно из ведущих мест, несмотря на то, что эта причина является наиболее предотвратимой.

В России в 2002 г. доля случаев смерти после абортов в структуре причин материнской смертности снизилась и составила 18,5 %. При этом каждая третья женщина умерла от кровотечения, каждая вторая — от сепсиса (данные Минздрава России). В отдельных регионах этот показатель достигает 50–60 %.

Из числа умерших после аборта каждая 9-я женщина погибла в возрасте 15–19 лет. Примерно 80 % женщин умерли после аборта, начатого или начавшегося вне лечебного учреждения.

Риск для здоровья женщины, частота материнской смертности после аборта во втором триместре возрастают в 3–4 раза по сравнению с этими показателями после операции, произведенной в первом триместре. В течение 3 лет не регистрировались случаи смерти после аборта в ранние сроки, в то время как у каждой третьей среди умерших после аборта беременность прерывалась на 22–27-й нед.

В 2002 г. в общей структуре материнской смертности после аборта доля смерти после артификального аборта составила 5,6 %, самопроизвольного — 19,8 %, неуточненного — 18,2 %, криминального — 24,6 %, после аборта по медицинским показаниям — 16,2 %, по социальным показаниям — 4,8 %. Примерно 70 % женщин, умерших после аборта, относились к группе социального риска (малообеспеченные, безработные, без определенного места жительства). Среди умерших преобладали сельские жительницы (67 %).

Данные мировой литературы свидетельствуют о том, что частота летальных исходов обусловлена четырьмя принципиальными факторами:

- 1) квалификацией медицинского персонала;
- 2) сроком беременности;
- 3) видом анестезии;
- 4) используемым методом прерывания беременности.

Снижение уровня смертности от аборта возможно при повышении степени ответственности за его производство. Каждая женщина, имеющая право на аборт, не должна его воспринимать, как единственную возможность планировать рождаемость в семье.

Установлено, что реально влиять на распространенность абортов и на показатели материнской и младенческой заболеваемости и смертности может охват эффективной контрацепцией не менее 40–45 % женщин фертильного возраста.

Таким образом, искусственный аборт необходимо рассматривать как тяжелейший гормональный и психологический стресс, который воздействует на все уровни репродуктивной системы, зависит от многих факторов (включая предоперационную подготовку, обезболивание, технику операции, течение послеоперационного периода и др.) и проявляется в виде мгновенной или отсроченной дезадаптации важнейших функций женского организма.

### Организационные мероприятия по профилактике абортов

Эффективность работы по профилактике абортов обеспечивается организацией службы и внедрением специальных национальных программ. В нашей стране данную работу возглавляет Минздрав РФ, научно-исследовательскую работу по проблеме координирует Научный центр акушерства, гинекологии и перинатологии РАМН.

На региональном уровне административных территорий созданы центры планирования семьи и репродукции республик, краев, областей и городов, на муниципальном уровне — кабинеты планирования семьи, которые наряду с женскими консультациями выполняют основную работу по предупреждению нежелательной беременности.

Положение о Центре планирования семьи и репродукции впервые утверждено Приказом Минздрава РСФСР № 186 от 15.11.91 г. «О мерах по дальнейшему развитию гинекологической помощи населению РСФСР». Приказом предусматривалась реорганизация функционирующих консультаций «Брак и семья» в центры планирования семьи и репродукции; определялись объем, виды, формы работы, структура и оснащение.

Указанием Минздрава РФ № 219-У от 23.03.98 г. введены в действие методические рекомендации «О штатно-организационной структуре Центра планирования семьи и репродукции»; значительно расширены права руководителей органов и учреждений здравоохранения в решении кадровых, финансовых вопросов и в области нормирования труда.

Служба планирования семьи развивается как система, представленная в разных типах учреждений: от фельдшерско-акушерских пунктов до центров планирования семьи и репродукции.

Работа по планированию семьи на фельдшерско-акушерских пунктах, в участковых больницах, женских консультациях и родильных домах осуществляется после соответствующей подготовки имеющейся численностью персонала. Снижение рождаемости в последние годы создаст определенные резервы в рабочем времени персонала акушерско-гинекологической службы, которые должны быть направлены прежде всего на деятельность, связанную с профилактикой абортов и охраной репродуктивного здоровья семьи.

Центры планирования семьи и репродукции создаются преимущественно на базе областных (краевых, республиканских) больниц. В ряде случаев они являются самостоятельными учреждениями, иногда в качестве структурных подразделений: республиканской больницы, перинатального центра, родильного дома, диагностического центра. Целесообразность развертывания центров планирования семьи и репродукции на базе уже имеющихся учреждений обусловлена прежде всего наличием в них мощной диагностической службы, позволяющей проводить качественную диагностику, нередко основанную на использовании дорогостоящей аппаратуры.

Наряду с центрами, выполняющими функции областного учреждения, создаются центры планирования семьи и репродукции по обслуживанию жителей городов.

В составе некоторых центров планирования семьи и репродукции имеются стационарные подразделения.

Штаты медицинского персонала центров устанавливаются в пределах общей численности персонала женских консультаций, родильных домов, перинатальных центров и других лечебно-профилактических учреждений, в том числе за счет введения дополнительных штатных должностей.

Руководителям органов и учреждений здравоохранения предоставляется право вносить изменения в структуру и центров планирования семьи и репродукции в зависимости от местных условий и потребности населения в том или ином виде медицинской помощи.

Внедрение в практику здравоохранения разработанной штатно-организационной структуры центров; постоянное ведение экономического анализа деятельности учреждений на основе представленной методики — все это будет способствовать рациональной расстановке и исполь-



зованию кадров в соответствии с их нагрузкой и задачами, решаемыми службой планирования семьи.

Положительную роль могут сыграть специализированные центры здоровья женщин, имеющие медицинскую, медико-психологическую и социальную направленность, а также доступность оказываемой помощи.

Данные литературы, официальной статистики, результатов научных исследований, опыта работы практического здравоохранения позволили определить пути дальнейшего снижения частоты аборт, осложнений и летальности при них и сохранения репродуктивного здоровья женщин.

К ним относятся:

- воспитание подростков в условиях возрождения семейных ценностей и нравственных устоев;
- расширение процесса информированности населения по предупреждению нежелательной беременности;
- поддержка ответственных добровольных решений о деторождении, методах регуляции фертильности по личному выбору;
- содействие в вопросах образованности и выбора средств и методов контрацепции;
- углубление программы по информации, образованию и консультированию в поддержку ответственного материнства и отцовства и охраны репродуктивного здоровья;
- широкое внедрение эффективных средств и методов контрацепции для профилактики аборт, особенно среди женщин групп риска (подростки, женщины после аборт и родов);
- повсеместная доступность квалифицированной медицинской помощи женщинам, вынужденным прибегать к прерыванию беременности;
- соблюдение условий выполнения операции медицинского аборт с привлечением квалифицированного персонала и обязательным обезболиванием;
- более широкое использование операции вакуум-аспирации при прерывании беременности ранних сроков;
- внедрение в практику консервативных (фармакологических) методов прерывания беременности в ранние сроки;
- использование консервативных методов в случаях прерывания беременности у нерожавших женщин и в поздние сроки по медицинским и социальным показаниям;

жавших женщин и в поздние сроки по медицинским и социальным показаниям;

- снижение частоты криминальных аборт путем повышения информированности о законодательных актах и регламентирующих документах по искусственному прерыванию беременности в средствах массовой информации, методических материалах и специальной литературы для населения;
- прерывание беременности в поздние сроки и лечение женщин с серьезными осложнениями аборт в многопрофильных стационарах, располагающих всеми возможностями для оказания квалифицированной ургентной помощи в полном объеме с использованием современных технологий с целью снижения материнской смертности от аборт;
- динамическое наблюдение женщин после прерывания беременности.

На современном этапе наряду с расширением мероприятий по профилактике аборт путем внедрения эффективных средств контрацепции особенно актуальной становится проблема безопасного аборт, который еще долго будет оставаться одним из методов прерывания нежелательной беременности.

Решению проблемы безопасного аборт будет способствовать внедрение в практику медицинских стандартов по планированию семьи, утвержденных инструкцией Минздрава РФ № 06/13-10 от 26.03.98 г.

В заключение следует отметить, что профилактика аборт и их осложнений — важная медико-социальная проблема, решить которую возможно только совместными усилиями государственных органов, медицинских и социальных служб, общественных организаций и самого населения.

### Аборт в ранние и поздние сроки беременности

Безопасность аборт обеспечивается рядом условий, одним из которых является стандарт выполнения методов прерывания беременности.

*Научной группой ВОЗ определен срок беременности в момент выполнения аборт как число полных дней или полных недель аменореи, прошедших с первого дня последнего менструального цикла женщины.*

Это определение, используемое клиницистами во всем мире, стабильно связано с биологической продолжительностью беременности, так как большинство женщин имеют 28-дневный менструальный цикл, а зачатие происходит около 14-го дня, в то время как имплантация начинается на 6–8 дней позже. Таким образом, когда срок беременности равен 63 дням (9 нед.), то имеется в виду период, который прошел с первого дня последнего менструального цикла, а не возраст плода.

Порядок проведения операции искусственно прерывания беременности регламентирован в инструкции, утвержденной Приказом Минздрава России от 14 октября 2003 г. № 484, в которой срок беременности устанавливается по числу дней после задержки ожидаемой менструации.

Необходимый уровень консультирования и регламентированный объем медицинской помощи женщинам, прерывающим беременность, указан в «Инструкции о медицинских стандартах по планированию семьи», утвержденной Минздравом России 26.03.98 г. № 06/13-10. Медицинские стандарты позволяют обеспечить определенный уровень выполнения лечебно-профилактической и реабилитационной помощи по планированию семьи с учетом требований обязательного медицинского страхования.

С целью более безопасного аборта необходимы также знание и умение выполнения стандартных методов прерывания беременности в различные сроки.

### Подготовка к аборту

Сбор анамнеза проводится по общепринятой методике.

*Обследование:*

- Тест на беременность при малых сроках (определение ХГ в моче и/или в крови β-субъединицы ХГ).
- Специальное гинекологическое исследование.
- Обследование на сифилис, ВИЧ, гепатит.
- Определение группы крови и резус-фактора. При резус-отрицательной крови во время аборта следует ввести иммуноглобулин антирезус-(Rho D).
- Бактериоскопическое исследование отделяемого уретры, вагины и цервикального канала.
- УЗИ.

Врач перед направлением на аборт должен побеседовать с женщиной. В беседе необходимо обсудить:

- альтернативу аборту — сохранение беременности;
- метод производства аборта;
- риск, связанный с абортом;
- взаимоотношения с половым партнером и его взгляд на беременность;
- метод контрацепции;
- психологическую поддержку;
- целесообразность последующего врачебного наблюдения;

Врач должен в спокойной, доброжелательной обстановке информировать женщину по интересующему ее вопросу, чтобы женщина сознательно приняла самостоятельное решение.

### Прерывание беременности в ранние сроки (мини-аборт)

Мини-аборт делается в амбулаторных условиях при задержке менструации до 20 дней методом вакуум-аспирации плодного яйца через специальную канюлю, введенную в полость матки без расширения или при незначительном расширении канала шейки матки и использовании минимальной местной анестезии (хирургический метод).

В настоящее время для мини-аборта удобно и безопасно использовать одноразовые стерильные кюретки со шприцами, выпускаемые компанией C.C.D. International (Франция). Они упрощают процедуру аборта и делают ее менее болезненной. Гибкие и твердые кюретки диаметром 4–5 мм с отверстиями на дистальном конце, через которые происходит аспирация содержимого полости матки, используются либо со стандартным переходником для шприца емкости 50 мл, либо с переходником для подсоединения шприца к вакуум-аспиратору. Высокая прозрачность материала, из которого изготовлен инструмент, дает возможность вести постоянный визуальный контроль аспирируемых масс. Данная конструкция позволяет удерживать всю систему одной рукой.

Перед проведением операции необходимо установить наличие беременности либо с помощью различных тестов, подтвердить ультразвуковым исследованием наличие плодного яйца в полости матки. При операции содержимое полости матки эвакуируется полностью более, чем в 98 % случаев.



Для производства мини-аборта используется также консервативный метод («медикаментозный» аборт) с применением фармакологических средств. К ним относятся антипрогестины мифепристон, пенкрофтон, мифегин и синтетические аналоги простагландинов — гемепрост, сульпростон, мизопростол и др. Минздравом России в 1999 г. разрешен для медицинского применения отечественный антипрогестин пенкрофтон (Санкт-Петербург).

Механизм действия антипрогестинов заключается в блокаде рецепторов прогестерона в органах-мишенях, что приводит к активному синтезу простагландинов и цитокинов в децидуальной оболочке, плодных оболочках и в шейке матки. В результате индуцируются сокращения матки, однако им предшествует размягчение и расширение шейки матки. Изменения в шейке носят сложный характер и до конца не выяснены. Клинические испытания мифепристона (RU-486), проведенные в Научном центре акушерства, гинекологии и перинатологии РАМН (НЦАГиП РАМН) для прерывания беременности ранних сроков (до 42-х дней аменореи), показали, что оптимальной дозой препарата как при монотерапии, так и в сочетании с простагландинами, является одномоментный прием 600 мг (3 таблетки) внутрь. Эффективность применения мифепристона равна 88 %.

Для повышения эффективности антипрогестины целесообразно комбинировать с синтетическими простагландинами, которые назначают через 36–48 ч после приема антипрогестина в дозе, зависящей от состава и формы выпуска препарата (таблетки, инъекции или влагалищные свечи). Мифепристон в 5 раз повышает чувствительность матки к аналогам простагландинов. Следует отметить, что от использования сульпростона в настоящее время отказались в связи с тем, что, хотя и редко, он вызывает коронарораспизм, гипотензию, инфаркт миокарда. Эффективность сочетанного применения антипрогестинов и простагландинов равна 95 %.

Медикаментозный метод прерывания беременности ранних сроков проводится в амбулаторных условиях. Продолжительность аборта от момента применения препаратов до полного прекращения кровянистых выделений колеблется в пределах  $8,7 \pm 2,1$  дней при использовании антипрогестинов и  $6,5 \pm 3,5$  дней — при сочетании их с простагландинами.

Менее чем у 5 % женщин, использовавших комбинированный метод при медикаментозном мини-аборте, диагностируется неполный аборт, еще реже — прогрессирующая беременность. В этих случаях применяется хирургический метод. При отсутствии осложнений после медикаментозного прерывания беременности в ранние сроки женщины должны быть обязательно осмотрены акушером-гинекологом через 10–14 дней для оценки результатов аборта.

Противопоказаниями к применению антипрогестинов с простагландинами являются подозрение на внематочную беременность, хроническая надпочечниковая недостаточность, длительная кортикостероидная терапия, наличие в анамнезе аллергии к мифепристону, геморрагические нарушения и лечение антикоагулянтами, беременность, наступившая на фоне применения внутриматочной контрацепции или после отмены гормональной контрацепции, воспалительные заболевания влагалища (метод противопоказан у курящих женщин старше 35 лет). При приеме мифепристона особую осторожность следует соблюдать пациенткам категории высокого риска, к которым относятся женщины с астматическими и хроническими обструктивными заболеваниями легких, сердечно-сосудистыми заболеваниями или предрасположенностью к ним; не рекомендуется использовать данный метод при почечной и печеночной недостаточности.

### **Прерывание беременности при сроке 6–12 недель**

В более поздние сроки в I триместре беременность прерывают хирургическим методом, включающим механическое расширение шейки матки и последующее опорожнение содержимого полости матки либо металлической кюреткой, либо вакуум-аспиратором с канюлей больших размеров, чем при производстве мини-аборта.

Для расширения цервикального канала компанией S.C.D. International (Франция) выпускается ступенчатый расширитель для одноразового использования в стерильной упаковке. Инструмент состоит из смолупластиковой трубки с изогнутым концом, который включает в себя 4–5 суживающихся отделов длиной по 1,5 см. Каждый сегмент в форме усеченного конуса соединен с предыдущим, диаметр постоянно увеличивается от первого конуса к последующему. Дистальный конец расширителя закруглен, что облег-

чает проведение манипуляции. В цервикальный канал вначале вводят первую секцию (наиболее узкую), затем следующую, до требуемого размера расширения. Последнее выполняется осторожно, тем не менее, продолжительность расширения короче, чем при классическом бужировании расширителями Гегара.

После дилатации шейки матки используют одноразовые стерильные или твердые расширители Гегара диаметром 5–12 мм, которые позволяют прервать беременность при сроке 6–12 нед.

Операцию выполняют в асептических условиях в операционной акушерско-гинекологического учреждения или стационара дневного пребывания, организованного на базе профильных научных учреждений, многопрофильных городских и областных больниц с обязательным эффективным обезболиванием.

Хирургический аборт в I триместре беременности является достаточно безопасным вмешательством, хотя осложнения при выскабливании матки возникают в 2 раза чаще, чем при вакуум-аспирации. Несмотря на преимущества последнего способа, расширение и выскабливание остаются наиболее распространенным методом прерывания беременности при сроке беременности до 12 нед.

В то же время за рубежом существуют убедительные доказательства, что подготовка шейки матки перед абортом в I триместре беременности при сроке более 6 нед. может снизить частоту общеизвестных ранних осложнений, таких как небольшие разрывы шейки захватывающими тканями щипцами и неполная эвакуация содержимого полости матки в результате невозможности достичь адекватного расширения шейки. Для подготовки шейки матки, особенно у нерожавших женщин, перед выполнением аборта с помощью вакуум-аспирации используются гидрофильные расширители (ламинарии) или простагландины, вводимые во влагалище (цервипрост, динопрост, гемепрост и др.). При использовании простагландинов величина кровопотери во время аборта меньше, что обусловлено, вероятно, повышенным тонусом мышцы матки. Для размягчения и расширения шейки матки перед хирургическим абортом применяют также мифепристон. Однократная пероральная доза мифепристона, равная 100–600 мг, оказывает сильное действие в течение 24 ч, но более эффективна при 48-часовом интервале. Основным преимуществом мифепри-

стона при подготовке матки является малая выраженность побочных эффектов; если его вводят более чем за 36 ч до выполнения аборта, у некоторых женщин может наблюдаться необильное маточное кровотечение.

### Условия и методы прерывания беременности в поздние сроки

Прерывание беременности в поздние сроки проводится согласно инструкции о порядке разрешения искусственного прерывания беременности в поздние сроки по социальным показаниям (утв. МЗ РФ от 14 октября 2003 г. № 484) и инструкции о порядке проведения операции искусственного прерывания беременности (утв. приказом МЗ РФ от 14 октября 2003 г. № 484).

*Основные методы прерывания беременности во втором триместре:*

- амниоинфузия гиперосмолярных растворов, в основном 20 % раствора натрия хлорида;
- применение простагландинов (интраамниальное, экстраамниальное, парентеральное, влагалищное);
- дилатация и эвакуация (до 16 нед. беременности);
- комбинированные методы;
- гистеротомия (абдоминальная или вагинальная).

Последний метод, по мнению Международной консультативной группы экспертов, не должен использоваться для прерывания беременности во II триместре.

Методы прерывания беременности поздних сроков подробно описаны в информационном письме «Прерывание беременности во втором триместре», изданном в 1999 г.

Оптимальным вариантом прерывания беременности во II триместре является метод, при котором аборт по течению будет максимально приближен к течению родового акта, не сопряженный с манипуляциями на плодном яйце. Для успешного проведения такого безопасного аборта необходимо обеспечение двух этапов: подготовки (созревания) шейки матки и возбуждения сократительной деятельности матки.

Подготовку шейки матки осуществляют с помощью препаратов цервипрост («Organon», Нидерланды) и препидил-гель («Upjohn», США). Используют также ламинарии среднего размера (0–8 мм) в количестве от 1 до 4 в зависимости от ширины (проходимости) цервикального канала.



Цервипрост и препидил-гель представляют собой препараты, содержащие естественный простагландин  $E_2$  (динопростон 0,5 мг) в полидекстриновом (силиконовом) геле (2,5 мл). В физиологических условиях динопростон продуцируется в шейке матки в начале родов. Вызывая преходящие структурные изменения в соединительной ткани, он оказывает местное действие и способствует созреванию шейки матки. Эффективность действия простагландинов значительно увеличивается при совместном использовании их с ламинариями.

Тампоны ламинарии (гидрофильные расширители) — это сухие стебли морских водорослей длиной 5 см, различного диаметра. Один или несколько тампонов вводят в канал шейки матки так, чтобы один конец тампона проник через внутренний зев, в то время как другой остается во влагалище. Обезболивание при проведении процедуры необязательно. Тампоны абсорбируют воду из выделений и шейки матки и увеличивают диаметр шейки в 3–5 раз в течение 4–12 ч. Большее расширение может быть получено повторным введением ламинарий через 12 ч после первого; при этом вводится столько тампонов, сколько вмещается в шейку матки.

Эффективность цервипроста, препидил-геля и ламинарий определяют по степени созревания шейки матки.

Цервипрост (препидил-гель) вводят интрацервикально однократно в дозе 2,5 мл за 12 ч до возбуждения сократительной деятельности матки (обычно в 18-00). Технически правильное применение указанных средств позволяет обеспечить процесс подготовки шейки матки с минимальной опасностью развития сократительной деятельности матки при незрелой шейке.

Для возбуждения сокращений матки применяют простин 15М — производное простагландина  $F_{2\alpha}$  или простагландины группы E, которые в зависимости от состава и формы выпуска вводят вагинально, внутри- или экстраамниально.

Простин 15М вводят также в/м, начиная с 6 ч утра с интервалом 2 ч; число инъекций у большинства женщин равно 4–5; однократная доза содержит 250 мкг карбопроста.

При установлении регулярной сократительной деятельности матки применяют спазмолитики и анальгетики, производят раннюю амниотомию. После выкидыша проводят инструментальное обследование стенок матки; оно осуществляется

под внутривенным наркозом (кетамин, калипсол) с участием анестезиолога. Через 2 ч женщину переводят в палату.

Приведенная методика позволила сделать аборт «управляемым», так как более 85 % выкидышей у женщин происходят в дневное время суток.

Инвазивный метод прерывания беременности поздних сроков осуществляется интраамниальным введением либо простагландинов группы E и  $F_{2\alpha}$ , либо гиперосмолярных растворов (20 % раствор натрия хлорида).

Наиболее эффективным является интраамниальное введение простагландина под контролем ультразвукового исследования. Обследование, подготовка больной и техника трансабдоминального амниоцентеза те же, что и при интраамниальном введении гипертонического раствора натрия хлорида. Чаще всего простагландины вводят однократно в относительно больших дозах (простагландин  $F_{2\alpha}$  40–50 мг). В течение 24 ч после их введения беременность прерывается в 75–90 % случаев. Продолжительность аборта в среднем составляет 18–25 ч. Если в указанное время выкидыш не произошел, через день интраамниальное введение простагландина  $F_{2\alpha}$  повторяют в той же дозе.

Этот метод обладает рядом преимуществ по сравнению с интраамниальным введением гипертонического раствора натрия хлорида: выкидыш происходит быстрее, попадание простагландина в ткани не вызывает некроза, не требуется эвакуация амниотической жидкости, препарат вводят в небольшом объеме (до 10 мл), не наблюдается кровотечений, обусловленных гипофибриногенемией.

Принцип интраамниального введения гипертонического раствора натрия хлорида заключается в замещении определенного количества амниотической жидкости солевым раствором, после чего развивается сократительная активность матки и происходит выкидыш.

*Методы выполнения амниоцентеза:*

- трансабдоминальный;
- вагинальный или трансвагинальный (через передний или задний свод влагалища);
- цервикальный или трансцервикальный (по каналу шейки матки).

Наиболее приемлем амниоцентез через передний свод влагалища.

При производстве амниоцентеза целесообразно применение визуального ультразвуково-

го контроля. Это позволяет в значительной мере повысить его эффективность и снизить риск возникновения различных осложнений.

Прерывание беременности данным методом должно производиться только в условиях стационара в малой операционной с соблюдением всех правил асептики и антисептики. При производстве амниоцентеза влагалищным путем беременную укладывают на гинекологическое кресло. Иглу вводят в складку у места прикрепления передней стенки (свода) влагалища к шейке матки, пункцию производят параллельно цервикальному каналу. При попадании иглы в полость амниона (после извлечения мандрена) появляется амниотическая жидкость. Перед введением раствора целесообразно аспирировать амниотическую жидкость в следующих количествах: при сроке беременности до 20 нед. — 150 мл, в 21–24 нед. — 200 мл, в 25–28 нед. — 250 мл. Эти показатели являются условными, поскольку известна значительная вариабельность количества вод у разных женщин при одном и том же сроке беременности.

Вводить интраамниально 20 % раствор натрия хлорида следует медленно в количестве на 30–50 мл меньше, чем эвакуировано околоплодных вод. Латентный период от момента инстиляции раствора до появления схваток колеблется в среднем от 17 до 21 ч. У большинства женщин (90–95 %) выкидыш происходит в пределах 24–36 ч.

Интраамниальное введение натрия хлорида противопоказано у соматически отягощенных больных (тяжелые сердечно-сосудистые заболевания, болезни почек), при гипертензивных состояниях и гестозе беременных, при наличии рубца на матке после ранее перенесенной операции, предлежании плаценты, неразвивающейся беременности.

Еще сравнительно недавно хирургическое расширение шейки матки и инструментальная ревизия полости матки (дилатация и эвакуация) рассматривались как слишком сложные и рискованные манипуляции после 12-й нед. беременности. Однако при сроке беременности 3–16 нед. труднее выполнить амниоцентез и интраамниальное введение препаратов. В эти сроки наиболее безопасным считается метод дилатации и эвакуации. Данный метод представляет собой комбинированное применение расширения шейки матки, вакуум-аспирации, специальных хирургических щипцов для опорожнения матки.

Хирургический аборт во II триместре беременности должен производиться только в условиях стационара опытным врачом. Операция включает два этапа — расширение канала шейки матки и удаление плодного яйца. Вся процедура может осуществляться в течение двух или трех дней в зависимости от примененной методики дилатации. Операция одномоментного расширения цервикального канала и эвакуации содержимого полости матки производится под внутривенным обезболиванием; иногда после предварительно осуществленной дилатации местная анестезия и применение обезболивающих препаратов бывают достаточными для обеспечения необходимой аналгезии.

Расширение канала шейки матки расширителями Гегара должно быть достаточным для удаления плодного яйца. Плодное яйцо удаляют с помощью специальных щипцов для опорожнения матки, затем производят выскабливание матки кюреткой с обязательным выскабливанием области трубных углов. Аборт может сопровождаться значительным кровотечением, но после опорожнения матка сокращается, и кровотечение прекращается. Во время контрольного выскабливания матки при соприкосновении кюретки с ее стенками слышится характерный «хруст», свидетельствующий о полном опорожнении матки.

### **Последующее наблюдение**

#### *Цели:*

- Гинекологическое исследование и УЗИ для исключения неполного аборта, развивающейся беременности, инфекционных осложнений.
- Рекомендации по половой гигиене и контрацепции.
- Оценка психо-эмоционального статуса женщины.

### **Контрацепция после аборта**

Контрацепция должна быть сразу после выполненного аборта.

Со дня сделанного аборта можно использовать КОК, мини-пили и депо-провера. Барьерные методы можно применять сразу после аборта, хотя, возможно, придется подобрать диафрагму другого размера. Введение ВМК предпочтительнее во время очередного посещения врача до начала половой жизни. Стерилизацию женщин обычно допускают через 6–8 нед. после прерывания



беременности, так как ее проведение во время хирургического аборта снижает надежность вмешательства.

### Резюме

За последние годы все больше женщин используют контрацепцию.

Комбинированные оральные контрацептивы предпочитают молодые и здоровые женщины. Установлено, что в 2000 г. в России данным методом контрацепции пользовалось 2 829 тыс. женщин.

Женщинам с сердечно-сосудистыми заболеваниями, кормящим матерям, курящим женщинам старше 35 лет и женщинам старше 40 лет желательно назначать препараты, содержащие только гестагены.

Эффективность современных медьсодержащих ВМК связана с механизмом их действия (токсическое влияние на сперматозоиды). По данным Минздрава РФ в 2000 г. внутриматочным контрацептивом пользовалось 6 323 тыс. женщин.

С целью предохранения от заболеваний, передаваемых половым путем, рекомендуется пользоваться презервативом.

Ритмические методы малонадежны и сложны в связи с необходимостью тщательного соблюдения правил применения. Однако для некоторых пар только эти методы являются приемлемыми по религиозным или культурным мотивам.

Посткоитальная контрацепция — это разовая контрацепция, которая не должна применяться постоянно. Не существует ее методов, эффективность и безопасность которых позволила бы рекомендовать их для постоянного использования в течение многих менструальных циклов. Поэтому после применения экстренной контрацепции должен быть назначен какой-либо другой метод предупреждения беременности. Экстренная контрацепция должна быть доступной, особенно для подростков.

Перед стерилизацией необходимо получить письменное согласие женщины на проведение операции. Пациент или пациентка, желающие подвергнуться стерилизации, должны быть ориентированы, что стерилизация — это постоянный метод и предупреждены о том, что изредка возможно наступление беременности. Эти сведения должны быть зафиксированы письменно. По данным Минздрава, в 2000 г. хирургическую стерилизацию перенесли 18,5 тыс. женщин.

Вазэктомия проще, быстрее и безопаснее, чем женская контрацепция.

В России каждая женщина имеет право самостоятельно решать вопрос о материнстве. Искусственное прерывание беременности проводится по желанию женщины при сроке беременности до 12 нед., по социальным показаниям — при сроке беременности до 22 нед., а при наличии медицинских показаний и согласия женщины — независимо от срока беременности.

Искусственное прерывание беременности проводится в рамках программ обязательного медицинского страхования в учреждениях, получивших лицензию на указанный вид деятельности, врачами, имеющими специальную подготовку.

Перечень медицинских показаний для искусственного прерывания беременности определяется Министерством здравоохранения Российской Федерации, а перечень социальных показаний — положением, утвержденным Правительством Российской Федерации от 11 августа 2003 г.

Заболеваемость и смертность, связанные с прерыванием беременности, высока. С увеличением срока беременности вероятность осложнений возрастает.

Аборт, являясь серьезной социальной проблемой, занимает ведущее место в структуре материнской смертности. Самое тяжелое осложнение аборта — *смерть женщины* — составляет примерно 26% в структуре общей материнской смертности. При этом каждая третья женщина погибает от кровотечения, каждая вторая — от сепсиса (данные Минздрава РФ). В отдельных регионах этот показатель достигает 50–60%.

# Глава 7

---

## *Бесплодный брак и современные репродуктивные технологии*

Основные понятия и определения

---

Эпидемиология и коэффициент фертильности

---

Причины бесплодия

---

Классификация мужского бесплодия

---

Методы обследования при бесплодии

---

Эндокринное бесплодие у женщин

---

Трубные и перитонеальные факторы бесплодия

---

Маточный фактор бесплодия

---

Эндометриоз как причина бесплодия у женщин

---

Синдром поликистозных яичников

---

Мужской фактор бесплодия

---

Шеечный фактор и иммунологическое бесплодие

---

Необъяснимое бесплодие

---

Методы вспомогательной репродукции

---

Резюме

---



**Б**есплодный брак является серьезной медицинской и социальной проблемой. По данным ВОЗ, при частоте бесплодия 15% и выше, влияние его на демографические показатели превышает суммарное влияние невынашивания и перинатальных потерь. Согласно данным клиники бесплодия Научного центра акушерства, гинекологии и перинатологии РАМН, нарушение фертильности у женщин могут вызвать несколько причин. Более чем у 50% больных отмечается комбинация более 2 этиологических факторов.

### Основные понятия и определения

Понятие *фертильность* подразумевает наличие способности производить потомство, что в свою очередь определяется возможностью инициации и поддержания беременности.

*Бесплодный брак* — это отсутствие беременности у супругов детородного возраста в течение 1 года регулярной половой жизни без применения каких-либо контрацептивных средств. Таким образом, проблема фертильности является одной из актуальных проблем гинекологии и андрологии, а при бесплодии супружеской пары имеется крайне редкое сочетание социального, психического и, практически всегда, физического нездоровья в семье.

Основными научными достижениями, позволившими решить проблему лечения бесплодия, явились:

1. Расшифровка механизмов эндокринного контроля менструального цикла женщины.
2. Внедрение в клиническую практику эндоскопических методов диагностики и лечения различных форм женского бесплодия.
3. Разработка и внедрение в клиническую практику методов экстракорпорального оплодотворения (ЭКО).

Использование современных гормональных, ультразвуковых и эндоскопических методов позволяет диагностировать форму бесплодия и определять тактику лечения больных в течение нескольких дней обследования.

В отличие от стерильности, бесплодие не является необратимым состоянием. Бесплодие подразделяется на первичное и вторичное. Первичным называется бесплодие в случае, если у жен-

щины никогда не было беременности, вторичное бесплодие предполагает, что женщина хотя бы один раз была беременна.

### Эпидемиология и коэффициент фертильности

Согласно данным эпидемиологических исследований, частота бесплодных пар колеблется от 8 до 15%, в ряде регионов Российской Федерации она имеет тенденцию к увеличению.

Под коэффициентом фертильности (*fecundability*) понимают вероятность наступления беременности во время одного менструального цикла. Этот коэффициент лежит в основе оценки фертильности во времени.

Согласно статистическим работам Крамера [1979], вероятность наступления беременности в одном менструальном цикле у «нормальной» пары, не использующей методов контрацепции, составляет 20%. Таким образом, у 50% пар с нормальной фертильностью беременность должна наступить в течение 3 мес., у 75% — в течение 6 мес. и у 95% через 13 мес.

В среднем 10–15% пар в общей популяции могут быть расценены как бесплодные. В последнее время число бесплодных пар имеет тенденцию к увеличению. В большинстве случаев это связано с предпочтением деторождения в более позднем возрасте, а также с нарастающей эпидемией заболеваний, передающихся половым путем.

### Причины бесплодия

Быстрое, четкое и правильное установление причин инфертильности супружеской пары является определяющим фактором дальнейшего успешного лечения бесплодия.

Стандартизированная программа ВОЗ (1997) по обследованию и лечению бесплодных супружеских пар содержит полный набор клинических и диагностических тестов, в ней выделен 21 фактор женского и 19 факторов мужского бесплодия.

Бесспорным сегодня является то, что доля мужских и женских причин бесплодия приблизительно равна, поэтому необходимо обследовать супружескую пару.

Комплексное клиничко-лабораторное обследование женщин при бесплодном браке позво-

ляет выявить ряд причин бесплодия. К ним относятся:

- сексуальная дисфункция;
- гиперпролактинемия;
- органические нарушения гипоталамо-гипофизарной области;
- аменорея с повышенным уровнем ФСГ;
- аменорея с нормальным уровнем эстрадиола;
- аменорея со сниженным уровнем эстрадиола;
- олигоменорея;
- нерегулярный менструальный цикл и/или ановуляция;
- ановуляция при регулярных менструациях;
- врожденные аномалии половых органов;
- двусторонняя непроходимость маточных труб;
- спаечный процесс в малом тазу;
- эндометриоз;
- приобретенная патология матки и цервикального канала;
- приобретенные нарушения проходимости маточных труб;
- туберкулез гениталий;
- ятрогенные причины;
- системные причины;
- отрицательный посткоитальный тест;
- неустановленные причины (когда лапароскопия не проводилась);
- бесплодие неясного генеза (при применении всех методов обследования, включая эндоскопические).

Следует отметить, что практически у половины бесплодных женщин отмечается сочетание 2–5 и более факторов нарушения репродуктивной функции.

### Классификация мужского бесплодия

В настоящее время признана классификация мужского бесплодия, основанная на изучении причинных факторов.

*Диагностические категории мужского бесплодия:*

1. Инфекции гениталий.
2. Варикоцеле.
3. Эндокринный фактор.
4. Идиопатическая астенозооспермия.
5. Идиопатическая олигозооспермия.
6. Идиопатическая тератозооспермия.
7. Иммунологический фактор.

8. Врожденные аномалии половых органов.
9. Системные заболевания.
10. Сексуальные и эякуляторные нарушения.
11. Приобретенные аномалии половых органов.
12. Обструктивная азооспермия.
13. Генетический фактор.
14. Ятрогенный фактор.

Основными причинами мужского бесплодия являются инфекции половых органов, варикоцеле, идиопатическая патозооспермия и эндокринный фактор.

Обобщение перечисленных причин женского и мужского бесплодия дает возможность определить структуру бесплодного брака, которая в основном складывается из трубно-перитонеального (40–50%), эндокринного бесплодия (20–30%), мужского бесплодия (30–40%).

Именно эти патологические состояния, обеспечивающие на 85–90% структуру бесплодного брака, достаточно быстро диагностируются при использовании современных высокоинформативных диагностических методов и достаточно успешно лечатся при правильном определении последовательности этапов лечебных мероприятий.

### Методы обследования при бесплодии

Первый этап обследования — сбор клинико-анамнестических данных и осмотр больной.

#### Клинико-анамнестические данные

**Жалобы.** Длительность бесплодия, ухудшение самочувствия (слабость, головные боли, нарушение сна, раздражительность, утомляемость и т.д.), боли и их локализация (внизу живота и в области поясницы, связанные с менструациями или возникающие вне менструации), нарушение менструальной функции, изменение массы тела, выделения из молочных желез, психологическая ситуация в семье.

**Семейный анамнез и наследственность.** Обращается внимание на контакт с больными туберкулезом, на нарушение менструальной и генеративной функции, наличие миомы матки и эндометриоза у ближайших родственниц, что позволяет предположить генетическую обусловлен-



ность этих состояний. Значение имеет возраст родителей при рождении больной, наличие у них соматических заболеваний, вредных привычек, особенности течения беременности и родов у матери, употребление родителями алкоголя или наркотических средств.

**Перенесенные заболевания.** Острые и хронические инфекционные заболевания, оперативные вмешательства, экстрагенитальная патология и гинекологические заболевания. Оперативные вмешательства у 60–70 % женщин значительно увеличивают риск образования спаечного процесса в малом тазу, что нарушает нормальное анатомическое соотношение органов малого таза и увеличивает вероятность нарушения проходимости маточных труб.

**Менструальный цикл.** Характер менструального цикла описывается наиболее точно, указывается возраст менархе, регулярность, продолжительность, болезненность, наличие скудных кровянистых выделений до и после менструаций. В случае нарушения менструального цикла указывается, в каком возрасте это нарушение возникло, и с чем было связано.

При описании нарушений менструального цикла мы рекомендуем придерживаться классификации ВОЗ (гл. 5).

**Половая жизнь.** В каком возрасте началась, какой брак по счету, особенности сексуальной жизни — либидо, оргазм, частота половых сношений, болезненность полового акта (диспареуния). Учитывается количество сексуальных партнеров, так как этот показатель коррелирует с частотой заболеваний, передаваемых половым путем. Необходимо отметить методы регуляции рождаемости, которые когда-либо использовались женщиной (оральные, внутриматочные контрацептивы, барьерные методы).

**Детородная функция.** В хронологическом порядке следует оценить все беременности, их течение, исход, осложнения в родах и в послеродовом периоде.

**История заболевания.** Выясняется, когда больная впервые обратилась к акушеру-гинекологу по поводу бесплодия, что при этом было обнаружено. В хронологическом порядке следует перечислить все методы обследования и лечения по поводу бесплодия. Если был острый воспалительный процесс половых органов, указать, с чем связано начало заболевания (охлаждение, заболевания, передаваемые половым путем, начало

половой жизни, внутриматочные вмешательства, роды, аборт, применение ВМК). Необходимо отметить особенности ответной реакции на гормональную терапию: переносимость, наличие менструальноподобных реакций и стимулирующего эффекта, что имеет значение для дифференциальной диагностики различных видов эндокринных нарушений. Подробно описывается предыдущая физио- и бальнеотерапия, ее эффект, изменение менструального цикла, болевой синдром, использование различных медикаментозных препаратов в течение всего срока наблюдения по поводу бесплодия, а также длительность их применения.

### Клинико-лабораторное обследование

**Осмотр.** Обращают внимание на рост, массу тела (определение индекса  $Breу$  ( $масса/рост^2$ )), изменение массы тела, которое может быть связано с нейроэндокринными нарушениями, расстройствами овуляции. Определяется тип телосложения, особенности распределения подкожно-жировой клетчатки, состояние кожных покровов, степень оволосения. Форма и степень развития молочных желез оценивается по шкале Tanner, описываются выделения из молочных желез, их характер и степень. Проводят осмотр области шеи и пальпацию щитовидной железы.

**Гинекологический статус.** Учитывается день цикла, соответствующий дате проведения исследования. Оценивают степень и особенности развития наружных половых органов, размер клитора, характер оволосения, особенности влагалища, шейки матки, матки и придатков, состояние крестцово-маточных связок, наличие и характер выделений из цервикального канала.

#### Тесты функциональной диагностики:

- График базальной температуры предполагает ежедневное измерение утренней температуры в прямой кишке. Рекомендуется измерять базальную температуру в течение 2–3-х менструальных циклов, преимущественно женщинам с сохраненным ритмом менструаций.
- Тест «цервикальное число по Insler» позволяет оценить уровень эстрогенной насыщенности организма женщины, проводится врачом.
- Пробы с мочой, позволяющие определить день овуляции.

**Инфекционное обследование.** Наиболее часто выявляемыми инфекциями, передаваемыми половым путем, в настоящее время являются хламидийная, гонорейная, микоплазменная, трихомонадная и вирусные (герпетическая и цитомегаловирусная). Сами по себе они, вероятно, не повреждают репродуктивные органы, но являются тем иммуносупрессивным фактором, на фоне которого активизируются микробные агенты. Коварство указанных выше инфекций заключается в зачастую бессимптомном течении заболевания, а так же наличии ассоциаций микроорганизмов. Поэтому определение и лечение заболеваний, передаваемых половым путем необходимо и обязательно в клинике бесплодного брака.

Указания на перенесенные воспалительные процессы или же обнаруженные инфекции заставляют думать о наличии анатомического повреждения органов малого таза, что и является причиной бесплодия. Поэтому после проведения антибактериальной терапии, соответствующей выявленному инфекционному агенту, необходимо оценить состояние органов малого таза и их способность осуществлять репродуктивную функцию.

**Гистеросальпингография.** Метод, достаточно широко используемый в клинической практике для оценки состояния маточных труб и наличия спаечного процесса в малом тазу, выявления пороков развития матки, гиперпластических процессов эндометрия, субмукозной миомы матки, внутреннего эндометриоза, внутриматочных синехий, истмико-цервикальной недостаточности. Вместе с тем, этот метод является инвазивным и не всегда безопасным. Достаточно часто (около 30 % случаев) имеет место расхождение рентгенологического диагноза с таковым, поставленным при эндоскопическом обследовании.

**Ультразвуковое исследование.** Является эффективным, безопасным и неинвазивным методом. Диагностическая ценность этого метода высока, он позволяет выявить образования матки, яичников, патологию эндометрия, динамику фолликулогенеза и овуляцию. Рекомендуется как обязательный метод обследования при бесплодии.

**Эндоскопические методы.** Лапароскопия и гистероскопия являются наиболее информативными методами, при проведении которых возможно не только точно оценить состояние

органов малого таза, полости матки и выявить патологические изменения, но и устранить их.

**Гормональное обследование.** Это обследование необходимо для определения функционального состояния репродуктивной системы и выяснения причин бесплодия.

При сохраненном ритме менструации главная задача — подтвердить наличие овуляции. Достаточная концентрация прогестерона в середине лютеиновой фазы цикла (21–23-й день) практически полностью гарантирует полноценность менструального цикла. Для подтверждения овуляторного менструального цикла в настоящее время существуют эффективные и простые домашние тесты на овуляцию («Клиаплан» фирмы «Физиотест»).

При нарушении менструального цикла по типу олигоменореи или аменореи, гормональное обследование больных является основным в установлении причины бесплодия.

При сохраненном ритме менструаций на 2–5-й день цикла целесообразно определение концентрации пролактина, тестостерона, кортизола и тиреоидных гормонов в крови. При нарушенном ритме менструаций кроме этих исследований необходимо на 3–5-й день цикла или менструальноподобной реакции определить уровень гонадотропинов (ФСГ, ЛГ), пролактина, андрогенов (Т, 17-ОП, ДЭА-С), кортизола, эстрадиола, гормонов щитовидной железы.

**Иммунологическое обследование.** Клиническая диагностика иммунного фактора бесплодия достаточно трудна. Одним из тестов, имеющих клиническую значимость и позволяющих предположить иммунологическую несовместимость, является посткоитальный тест (проба Симса — Гуннера или проба Шуварского).

## Эндокринное бесплодие у женщин

### Классификация эндокринного бесплодия

*I группа. Гипоталамо-гипофизарная недостаточность:*

1. Гипогонадотропный гипогонадизм гипоталамического генеза.
2. Гипогонадотропный гипогонадизм гипофизарного генеза.



3. Гипогонадотропный гипогонадизм, обусловленный гиперпролактинемией.

*II группа. Гипоталамо-гипофизарная дисфункция:*

1. Нормогонадотропная аменорея, олигоменорея, недостаточность функции желтого тела.
2. Синдром поликистозных яичников центрального генеза (см. гл. 18).

*III группа. Яичниковая недостаточность:*

1. Синдром преждевременного истощения яичников.
2. Синдром резистентных яичников.
3. Дисгенезия гонад.
4. Синдром постовариэктомии, лучевого истощения яичников.
5. Синдром поликистозных яичников яичникового генеза (см. гл. 18).
6. Дисфункция коры надпочечников.

*IV группа. Гипотиреоз.*

1. Гипотиреоз—аменорея—галакторея—гиперпролактинемия (синдром Ван-Вик—Росс—Генес).
2. Гипотиреоз с нарушениями менструального цикла по типу олигоменореи, недостаточности функции желтого тела.

## Клиническая характеристика больных

### I группа

**1. Гипоталамо-гипофизарная недостаточность.**

Гипоталамическая и гипофизарная формы: ЛГ < 5 МЕ/л, ФСГ < 3 МЕ/л, E<sub>2</sub> < 70 пмоль/л, концентрации других пептидных и стероидных гормонов в пределах базального уровня. Больные характеризуются аменореей, чаще первичной (65%), реже вторичной (35%).

Отсутствие эстрогенного влияния на организм женщины формирует *характерные особенности фенотипа*, к которым относятся:

- евнухоидное телосложение;
- высокий рост, длинные конечности;
- скудное оволосение на лобке и в подмышечных впадинах;
- гипоплазия молочных желез, половых губ;
- уменьшение размеров матки и яичников;
- отрицательная прогестероновая проба.

У 10% больных этой группы имеет место отсутствие или снижение обоняния (синдром Каллменна). Дифференциальная диагностика преимущественно гипоталамического или гипофизарного уровня поражения проводится на основании анализа результата пробы с гонадолиберином.

*Методы лечения.* Для гипофизарных форм — стимуляция овуляции гонадотропинами. Для гипоталамических форм — стимуляция овуляции гонадотропинами и аналогами рилизинг-гормона гонадотропинов.

Прогноз восстановления менструальной и репродуктивной функций неблагоприятный.

**2. Гипогонадотропный гипогонадизм, обусловленный гиперпролактинемией.**

Различают функциональную гиперпролактинемию и обусловленную пролактиномой гипофиза.

Содержание пролактина 1–20 тыс. МЕ/л, концентрация гонадотропинов и эстрадиола ниже или в пределах базального уровня, концентрация других гормонов также в пределах базального уровня.

Наблюдается нарушение менструальной функции по типу вторичной аменореи (60%), олигоменореи (30%), недостаточности лютеиновой фазы (10%). У 30% больных выявляется галакторея.

Фенотипически больные имеют правильное женское телосложение, развитые вторичные половые признаки.

*Методы лечения.* При функциональной гиперпролактинемии и отсутствие показаний к хирургическому удалению пролактиномы гипофиза назначают препараты, снижающие уровень пролактина в плазме крови (бромкриптин, парлодел, норпролак, достинекс).

Восстановление менструальной и репродуктивной функций возможно у 20–25% больных с невысоким уровнем пролактина.

### II группа

**Гипоталамо-гипофизарная дисфункция.**

Концентрация пептидных и стероидных гормонов находится в пределах базального уровня.

Нарушение менструального цикла по типу вторичной аменореи, олигоменореи, регулярный менструальный цикл с недостаточностью функции желтого тела. Фенотип нормальный женский.

**Методы лечения.** Стимуляция овуляции кломифеном, гонадотропинами, агонистами рилизинг-гормоном гонадотропинов.

Восстановление менструальной и репродуктивной функций возможно у молодых женщин с недлительным анамнезом заболевания.

### III группа

Содержание ЛГ, ФСГ  $> 20$  МЕ/л,  $E_2$  — 80–120 пмоль/л, концентрации других гормонов в пределах базального уровня.

**1. Синдром преждевременного истощения яичников и резистентных яичников.** Вторичная аменорея, олигоменорея. Фенотип женский, правильный.

**2. Синдром постовариэктомии, лучевого поражения яичников.** Характеристики те же. В начале заболевания наблюдаются приливы.

**3. Дисгенезия гонад.** У 80 % больных имеет место первичная аменорея и генетические «стигмы» — низкий рост, короткая шея, и др. При наличии в кариотипе Y-хромосомы показано удаление гонад.

**Методы лечения.** Перенос оплодотворенной донорской яйцеклетки на фоне заместительной гормональной терапии.

Прогноз восстановления собственной менструальной и репродуктивной функций неблагоприятный.

### IV группа

**Дисфункция коры надпочечников.** Содержание ЛГ 10–15 МЕ/л, ФСГ в пределах базального уровня, концентрация андрогенов (Т, 17-ОП, ДЭА-С) повышена. Больные могут иметь регулярный ритм менструаций, олигоменорею, вторичную аменорею. Тип телосложения женский, у большинства пациенток отмечается гирсутизм. Возможно наступление беременности, которая, как правило, прерывается в ранние сроки. Диагноз устанавливают на основании пробы с адренкортикотропным гормоном.

**Методы лечения.** Глюкокортикоиды, стимуляция овуляции кломифеном, гонадотропинами, агонистами рилизинг-гормона гонадотропинов.

### V группа

**1. Гипотиреоз—аменорея—галакторея—гиперпролактинемия (синдром Ван-Вик—Росс—Генес).**

**2. Гипотиреоз.**

Нарушение менструального цикла по типу олигоменореи, недостаточность функции желтого тела. Диагноз устанавливается на основании клинических признаков гипотиреоза, результатов исследования функции щитовидной железы.

**Методы лечения.** Терапия тиреоидными препаратами, при компенсации функции щитовидной железы назначение не прямых или прямых индукторов овуляции.

## Методики прогнозирования и определения срока овуляции

Кроме наступления беременности, точным доказательством наличия овуляции может быть только выявление факта выхода яйцеклетки из фолликула. Очевидно, что этот метод не может быть использован на практике, в связи с чем, существует ряд методик косвенного определения наличия овуляции. Чаще всего с этой целью используется график базальной температуры, УЗИ и определение концентрации прогестерона в середине лютеинового цикла, а также тест на «пик ЛГ».

### Стимуляция овуляции

Стимуляция овуляции проводится менопаузальным гонадотропином человека, рекомбинантным ФСГ, кломифеном. Выбор препарата определяется уровнем ЛГ и эстрадиола.

Препарат (хумегон, пергонал, меногон) начинают с 3–5-го дня менструального цикла. Начальную дозу подбирают индивидуально, в зависимости от исходных гормональных характеристик: при содержании эстрадиола равного 50–70 нмоль/л — по 2 ампулы в день, 30–50 нмоль/л — по 3 ампулы в день, менее 30 нмоль/л — по 4 ампулы в день. Суточную дозу вводят одномоментно внутримышечно в одно и то же время.

Каждый цикл стимуляции проводится под тщательным клинико-лабораторным контролем. Обязательно ежедневное измерение базальной температуры. Перед началом стимуляции производят УЗИ матки и яичников, определяют уровень эстрадиола. Через 5–7 дней после начала лечения (латентная фаза фолликулогенеза) УЗИ повторяют, определяют цервикальное число, уровень эстрадиола в динамике. При увеличении цервикального числа до 5–6 баллов, появлении в яичниках фолликулов диаметром около 10 мм,



росте эндометрия (М-эхо) до 5 мм выбранная доза препарата считается адекватной и продолжается его введение в той же дозе. При отсутствии реакции со стороны яичников дозу увеличивают на 1–2 ампулы. Далее повторно УЗИ, определение цервикального числа проводятся через день. Фолликулогенез считается адекватным (фаза активного фолликулогенеза) при росте фолликула на 2 мм за сутки, увеличении цервикального числа на 2 балла. В этом случае дозу препарата не меняют. При слишком быстром росте показателей она может быть снижена на одну ампулу. Фаза активного фолликулогенеза длится обычно 4–5 дней и заканчивается к 10–12-му дню после начала стимуляции.

При достижении размера доминантного фолликула равного 18–20 мм контрольный осмотр и УЗИ проводят ежедневно; дозу вводимого препарата можно уменьшить, так как зрелые фолликулы имеют способность к самостоятельному росту. При достижении цервикального числа 10–12 баллов, толщины эндометрия — 10–12 мм введение препарата прекращают и через сутки после последней инъекции вводят овуляторную дозу хорионического гонадотропина (прегнил, профази, хорагон) 10 тыс. ЕД внутримышечно однократно; рекомендуется коитус в течение следующих 24–72 ч. Контрольный осмотр производят через 48–72 ч после введения ХГ для констатации овуляции. Признаки овуляции: УЗИ — уменьшение размеров доминантного фолликула или его исчезновение, нечеткость контуров, появление внутри фолликула дополнительной эхоструктуры (сгусток крови), появление жидкости в позадиматочном пространстве. Происходит также уменьшение цервикального числа и подъем базальной температуры. Как правило, во вторую фазу менструального цикла назначают дюфастон по 1 таблетке (10 мг) в день.

Если после введения овуляторной дозы ХГ через 48–72 ч признаки овуляции, описанные выше, отсутствуют, в яичниках продолжает визуализироваться доминантный фолликул, цервикальное число остается высоким — возможно повторное введение 10 тыс. ЕД препарата с последующим осмотром через 48 ч. Ведение лютеиновой фазы аналогично описанному выше.

На 14–16-й день подъема базальной температуры (не ранее 7 дней после последней поддерживающей дозы ХГ) определяют концентрацию  $\beta$ -субъединицы ХГ в сыворотке крови для диа-

гностики беременности. При положительной реакции констатируют беременность, продолжают введение гестагенов. На 20–21-й день подъема базальной температуры проводят УЗИ, при котором возможно диагностировать плодное яйцо в полости матки. При его отсутствии через 5–7 дней проводят повторное УЗИ и определение  $\beta$ -субъединицы ХГ в сыворотке крови. Учитывая, что индуцированная беременность относится к группе высокого риска невынашивания, ведение таких больных проводится в специализированном лечебном учреждении под тщательным наблюдением.

При отрицательной реакции (отсутствие беременности), дожидаются менструальноподобной реакции. На 3–5-й день проводят УЗИ и решают вопрос о возможности проведения повторного курса стимуляции овуляции (при отсутствии кист яичников) обычно теми же дозами менопаузального гонадотропина, что и в первом цикле, если доза была адекватной. Стимуляция овуляции проводится не более 3-х циклов подряд. При наличии кист более 15 мм в диаметре показано назначение комбинированных монофазных эстроген-гестагенных препаратов (марвелон, фемоден) в течение 1–2 циклов. При исчезновении кист проводится повторная стимуляция овуляции. Отсутствие беременности, несмотря на многократные циклы стимуляции овуляции при адекватном фолликулогенезе и полноценной овуляции, заставляет более тщательно искать дополнительные факторы бесплодия.

В ряде случаев, когда увеличение дозы менопаузального гонадотропина до 5–6 ампул в день не приводит к активному фолликулогенезу (нет роста фолликулов, цервикальное число менее 5 баллов), введение препарата продолжается не более 10–12 дней после начала стимуляции; при отсутствии положительной динамики лечение прекращают. В этом случае проводят дополнительное гормональное исследование, подготовительную терапию с учетом выявленных нарушений и ставят вопрос о донорстве яйцеклетки и суррогатном материнстве.

При наличии высокого уровня ЛГ (более 15 МЕ/л) целесообразно перед индукцией овуляции проводить десенситизацию гипоталамо-гипофизарных структур с помощью агонистов гонадолиберина (декапептил, золадекс). Декапептил-депо вводят однократно в дозе 3,75 мг подкожно в складку живота на уровне пупка

на 21-й день менструального цикла. Через 10–12 дней проводится контроль уровня эстрадиола в крови; при содержании меньше 100 нмоль/л начинают стимуляцию овуляции. При недостаточном снижении уровня эстрадиола вводят вторую дозу декапептида-депо и через 10–12 дней повторно оценивают степень подавления активности гипоталамо-гипофизарной системы. Возможно ежедневное введение декапептида-депо (0,1 мг) с 21-го дня цикла под контролем уровня эстрадиола.

Стимуляция овуляции кломифеном проводится при уровне эстрадиола не менее 100 нмоль/л. Нецелесообразно применение кломифена при высокой концентрации ЛГ (более 15 МЕ/л). Препарат вводят с 5-го дня менструального цикла в дозе 100 мг в сутки в течение 5 дней. Использование суточной дозы 50 мг нецелесообразно. Контрольный осмотр проводят на 10-й день цикла (1-й день отмены кломифена) и оценивают диаметр доминантного фолликула, концентрацию эстрадиола в крови, цервикальное число в динамике. Осмотры проводят через день, в преовуляторном периоде — ежедневно. При наличии зрелого фолликула, концентрации эстрадиола 500–2 000 нмоль/л (в зависимости от числа зрелых фолликулов) и достаточном количестве цервикальной слизи вводят овуляторную дозу ХГ 10 тыс. ЕД. При использовании кломифена может наблюдаться антиэстрогенный эффект и снижение цервикального числа. В этом случае возможно применение эстрогенов в перивуляторный период (микрофоллин по 1–2 таблетки с 11-го дня цикла). Через 48 ч после введения ХГ проводят осмотр, УЗИ и при констатации овуляции лютеиновую фазу цикла ведут аналогично описанной ниже. Диагностику беременности проводят на 14–16-й день подъема базальной температуры путем определения уровня  $\beta$ -субъединицы ХГ в крови. При отсутствии беременности несмотря на адекватный фолликулогенез, можно провести повторный курс стимуляции кломифеном в той же дозе (при отсутствии кист в яичниках), но не более 3-х циклов подряд. При отсутствии зрелых фолликулов и достаточного уровня эстрадиола через 5–6 дней после отмены кломифена овуляторную дозу ХГ не вводят, назначают гестагены в течение 10 дней для получения менструальноподобной реакции. В этих случаях нецелесообразно проводить повторные курсы стимуляции кломифеном и увеличивать дозу

препарата до 150 мг в сутки, так как усиливается периферический антиэстрогенный эффект.

Препаратами выбора для стимуляции овуляции при гипоталамо-гипофизарной дисфункции являются стимуляторы нового поколения — рекомбинантный ФСГ (рФСГ) пурегон (органон, Нидерланды) и гонал-Ф (сероно, Швейцария), полученные в результате принципиально новой молекулярно-генетической технологии, основанной на предварительном внедрении в клетки яичников китайского хомячка плазмид с генами, кодирующими две субъединицы ФСГ человека с последующим клонированием этих клеток. В отличие от менопаузального гонадотропина, рФСГ полностью лишен активности ЛГ, не содержит примесей белка, обладает высокой удельной активностью и большей воспроизводимостью свойств между партиями препарата в результате строгого контроля за условиями его производства. Отмеченные характеристики рФСГ позволяют стимулировать наиболее адекватный фолликулогенез при лечении ановуляторного бесплодия у пациенток с собственной ЛГ-активностью, особенно при синдроме поликистозных яичников. Особенностью цикла, индуцированного рФСГ, является рост небольшого числа фолликулов, а также возможность развития одного доминантного фолликула с относительно низким пиком эстрадиола, что имеет место при спонтанном менструальном цикле. Это делает стимуляцию овуляции рФСГ более физиологичной, позволяет сократить частоту осложнений и побочных действий и повысить эффективность и безопасность индукции овуляции. Лечение проводят с 3–5-го дня менструального цикла под тщательным динамическим эхографическим и гормональным контролем. Начальная доза препарата составляет обычно 1–2 ампулы (50–100 МЕ) в день в течение 5–7 дней с последующей коррекцией дозы и длительности введения препарата в зависимости от ответной реакции яичников, которая оценивается по общепринятым критериям. При адекватно подобранной дозе лечение продолжают до образования фолликула диаметром 18–20 мм и пика эстрадиола (при наличии одного доминантного фолликула пик эстрадиола не должен превышать 500–600 нмоль/л), после чего вводят овуляторную дозу ХГ и через 48–72 ч оценивают овуляцию. При индукции рекомбинантным ФСГ возможна спонтанная овуляция без экзогенного введения ХГ, которая констатируется на основа-



нии общепринятых критериев (исчезновение перивуляторного фолликула, наличие жидкости в позадаточном пространстве, наличие желтого тела, снижение уровня эстрадиола).

При надпочечниковой гиперандрогении, для подготовки к стимуляции овуляции назначают преднизолон или дексаметазон по  $\frac{1}{2}$ –2 таблетки в день в зависимости от уровня ДГЭА и 17-ОП в крови в течение 3–6 мес. до нормализации их содержания. При компенсации гиперандрогении приступают к стимуляции овуляции.

При яичниковой гиперандрогении для подготовки к стимуляции овуляции применяют комбинированные эстроген-гестагенные препараты с антиандрогенным действием (диане-35, марвелон) с 1-го по 21-й день менструального цикла в течение 3–6 мес.

При кистозно-измененных яичниках с наличием кист более 15 мм в диаметре, утолщении капсулы, высоком уровне ЛГ, рекомендуется оперативное вмешательство эндоскопическим доступом. При отсутствии наступления беременности в течение 3–4 циклов после операции целесообразно проведение стимуляции овуляции.

### Факторы, влияющие на исход стимуляции овуляции

Факторами, снижающими чувствительность к стимуляции овуляции, являются возраст женщин старше 35 лет, уровень ФСГ в крови в раннюю фолликулярную фазу цикла более 10 МЕ/л и резекция яичников в анамнезе. При поликистозе яичников частота оплодотворения и развития эмбрионов в культуре зависит от выраженности гормональной недостаточности яичников. Развитию синдрома гиперстимуляции яичников способствуют дефицит массы тела, большое количество антральных фолликулов в яичниках перед началом стимуляции суперовуляции, развитие в одном яичнике более 15 преовуляторных фолликулов и уровень эстрадиола в крови более 10 нмоль/л ко дню введения разрешающей дозы хорионического гонадотропина.

### Трубные и перитонеальные факторы бесплодия

Методы диагностики трубно-перитонеального бесплодия:

1. Клинико-анамнестические данные, указывающие на перенесенный воспалительный

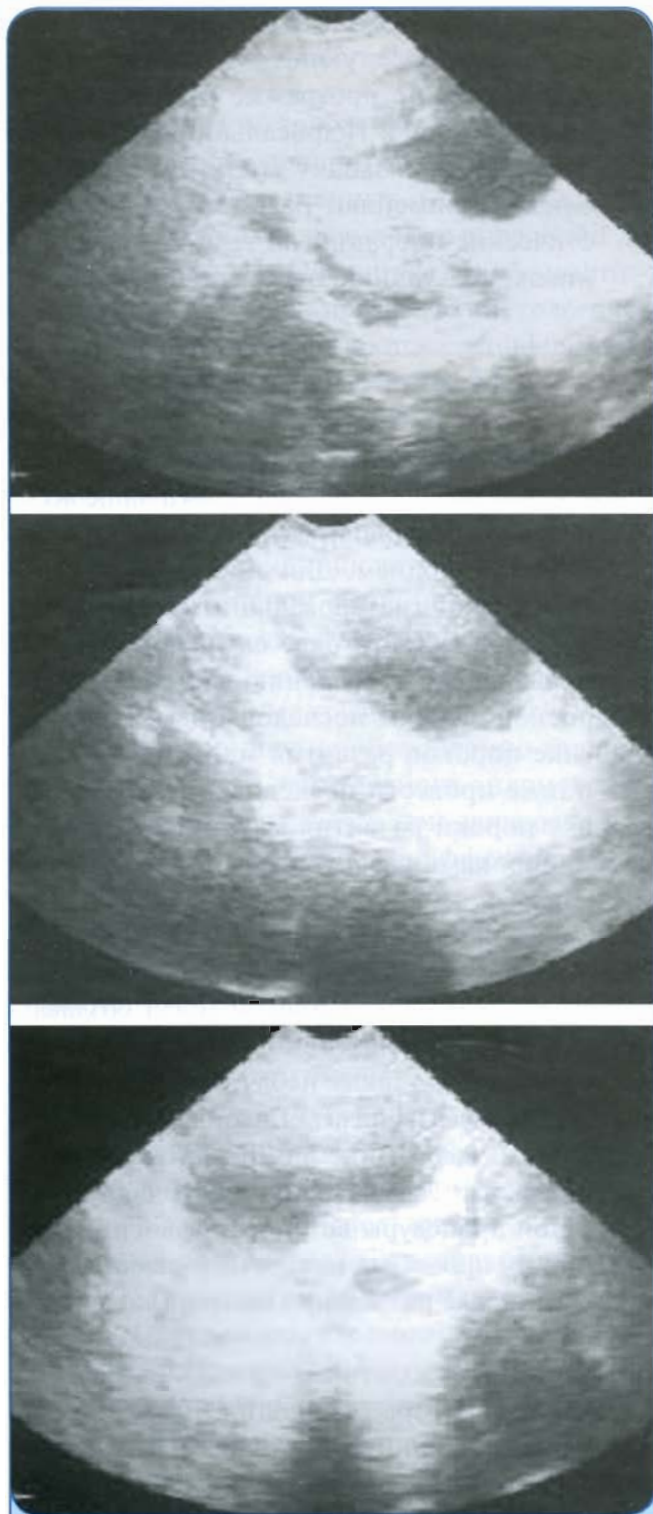
процесс органов малого таза, аборт, чревосечение, ношение ВМК.

2. Результаты влагалищного исследования, при котором определяется наличие спаечного процесса в малом тазу и изменение анатомического расположения матки и придатков.
3. Микроскопия и бактериоскопия влагалищного содержимого, содержимого цервикального канала и полости матки.
4. Исследование на наличие урогенитальной инфекции: хламидиоз, гарднереллез, уреоплазма, микоплазма, вирусы.
5. Гистеросальпингография для оценки состояния матки, проходимости маточных труб, наличия спаечного процесса в малом тазу (рис. 7.1–7.6).
6. Лапароскопия дает точную оценку состояния органов малого таза, состояния и проходимости маточных труб, степени распространения спаечного процесса в малом тазу.

Эффективность восстановления репродуктивной функции при трубно-перитонеальных формах бесплодия зависит от степени выраженности патологических изменений в малом тазу. При I степени распространения спаечного процесса и при отсутствии сопутствующих причин бесплодия (неполноценность спермы мужа), реконструктивные операции эффективны у 40–45% пациенток, при II степени выраженности спаечного процесса — у 30–35% больных, при III — у 15% пациенток, при IV — лишь у 8%.

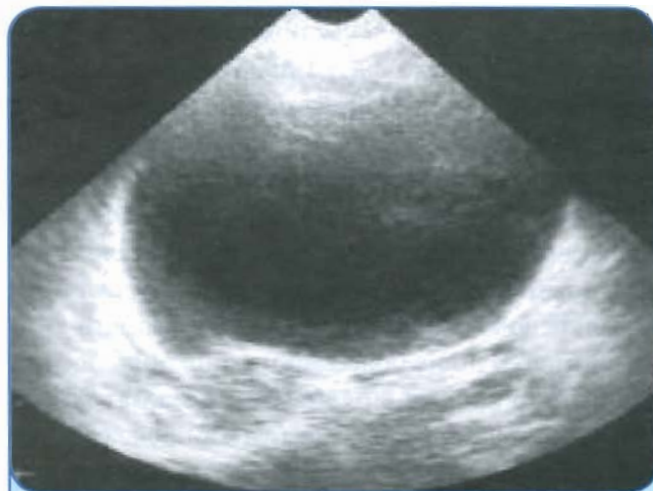

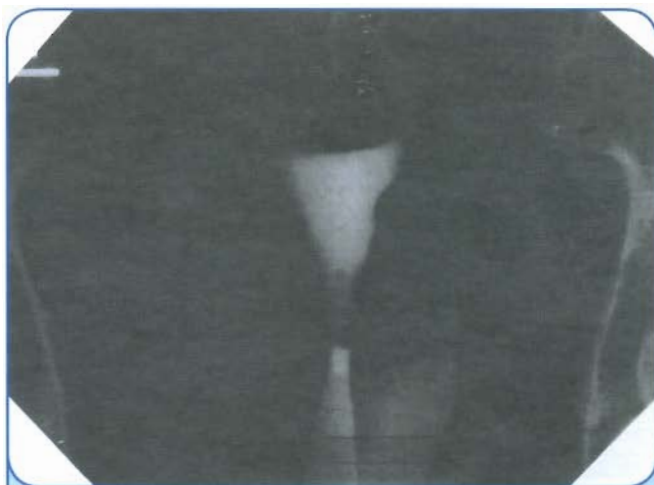Рис. 7.1. Эхогистеросальпингография. Матка и обе маточные трубы в момент введения стерильного раствора

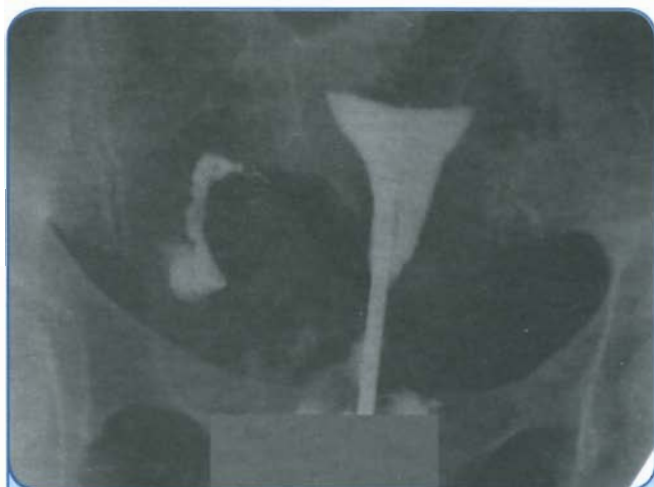

**Рис. 7.2.** Эхогистеросальпингография. Скопление жидкости в полости матки (непроходимость маточных труб в интерстициальном отделе)

Повысить эффективность реконструктивно-пластических операций может последовательный комплекс предоперационной подготовки и послеоперационных реабилитационных ме-



**Рис. 7.3.** Гистерография. Двусторонняя окклюзия в интерстициальных отделах маточных труб

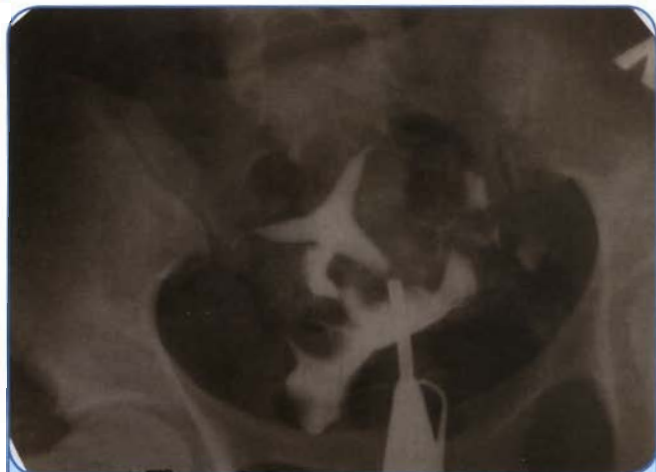

**Рис. 7.4.** Гистерография. Непроходимость правой маточной трубы в ампулярном отделе. Левая маточная труба не визуализируется

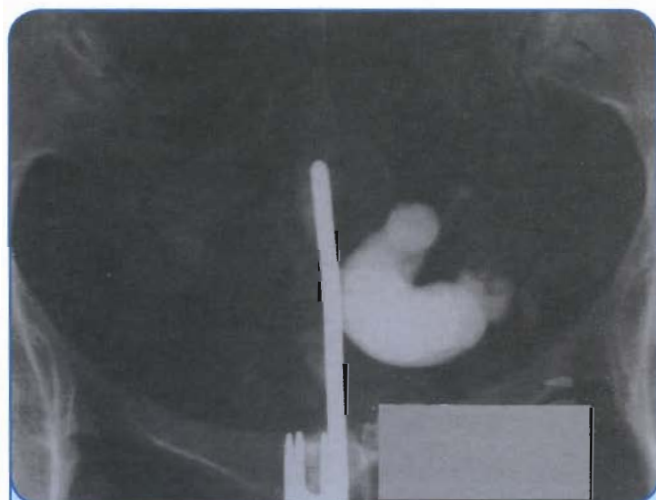роприятий. Больным с выраженным спаечным процессом в малом тазу в послеоперационном периоде рекомендуется проводить антибактериальную терапию, лечение преформированными физическими факторами. Эффективно применение плазмафереза, эндоваскулярной лазеротерапии и озонотерапии крови.

Признавая незначительную эффективность реконструктивных операций на трубах при длительном патологическом процессе и выраженных анатомических изменениях в малом тазу, клиницисты, применяющие методы вспомогательной репродукции, отмечают тот факт, что успех ЭКО





**Рис. 7.5.** Гистерография. Левая маточная труба проходима, правая не визуализируется (удалена). Миома матки



**Рис. 7.6.** Гистерография. Левосторонний гидросальпинкс

снижается при наличии гидро- и сактосальпинксов, выраженного спаечного процесса с вовлечением в него яичников. Вследствие этого лапароскопия является не только желательным, но и обязательным этапом в лечении больных с выраженными изменениями в малом тазу. Во-первых, объективно и точно оценивается состояние органов малого таза. Во-вторых, выполняются оперативные вмешательства, направленные на:

- восстановление анатомических соотношений органов малого таза, что способствует ликвидации синдрома хронических тазовых болей, диспареунии, нормализации функции кишечника, мочевой системы и др.

- подготовку органов малого таза к применению в последующем репродуктивных технологий по программе ЭКО. При сактосальпинксе и гидросальпинксе больших размеров производят тубэктомию, овариолизис, применяют реконструктивно-пластические операции на теле матки и яичниках, коагуляцию очагов эндометриоза.

### Маточный фактор бесплодия

*Врожденные пороки развития матки* чаще ассоциированы с невынашиванием беременности, нежели с бесплодием. Для диагностики пороков используют гистеросальпингографию, гистероскопию, УЗИ, в ряде случаев прибегают к параллельному проведению гистероскопии с лапароскопическим исследованием. При диагностике пороков развития матки рекомендуется также провести исследование почек, поскольку пороки развития матки часто сочетаются с пороками развития мочевыделительной системы.

*Синдром Ашермана*, характеризующийся наличием внутриматочных синехий, может являться причиной бесплодия. Синехии могут создавать механическое препятствие для продвижения сперматозоидов, а также неблагоприятные условия для процесса имплантации оплодотворенной яйцеклетки. Разделение внутриматочных синехий производят гистероскопическим доступом и успех этой процедуры во многом зависит от выраженности процесса. Частота наступления беременности после разделения синехий колеблется от 25 до 50%.

Несмотря на то, что в ряде случаев значение маточного фактора бесплодия бывает трудно установить, женщины, у которых с высокой вероятностью можно заподозрить наличие маточной патологии, должны быть тщательно обследованы. Гистеросальпингография является отличным скрининговым методом для выявления маточного фактора бесплодия, поскольку при его применении редко наблюдаются ложноотрицательные результаты. Наиболее объективным методом исследования полости матки остается гистероскопия. Она должна использоваться с целью подтверждения диагноза и лечения выявленной патологии.

## Эндометриоз как причина бесплодия у женщин

Диагностика эндометриоза достаточно сложна, так как лишь у 35 % женщин он проявляется клинически в виде болезненных и обильных менструаций, мажущих кровянистых выделений до и после менструации. Однако указанные симптомы могут определяться при ряде гинекологических заболеваний и не являются специфически для эндометриоза. У 65 % больных течение эндометриоза бессимптомное.

Таким образом, наружный генитальный эндометриоз как причина бесплодия является лапароскопическим диагнозом. Поэтому при наличии бесплодия и отсутствии других причин нарушения репродуктивной функции (сохранный ритм менструаций, двухфазная базальная температура, отсутствие воспалительных заболеваний, проходимость маточных труб, фертильная сперма мужа) можно вполне обоснованно ставить диагноз наружного генитального эндометриоза, который подтверждается при лапароскопии у 70–80 % больных. Наиболее эффективным и рекомендуемым для клинического применения следует считать двухэтапное лечение, состоящее из хирургической деструкции эндометриоидных гетеротопий и последующего назначения препаратов, блокирующих функцию яичников.

При хирургическом вмешательстве необходимо тщательно выявить и коагулировать все видимые эндометриоидные гетеротопии.

Консервативное лечение эндометриоза прошло несколько этапов: использование эстроген-гестагенных препаратов, антигонадотропинов (даназол), препаратов антипрогестеронового действия (гестринон), агонистов гонадолиберина (золадекс, люкрин, декапептил-депо). Сравнительная оценка эффективности медикаментозных средств убедительно доказала преимущество агонистов гонадолиберина для лечения эндометриоза. Препараты: люкрин-депо в ампулах 3,75 мг (Abbott Laboratories, США), активное вещество — лейпролид-ацетат, одна инъекция в месяц; золадекс в шприц-ампулах 3,6 мг (Zeneca, Великобритания), активное вещество — гозерелин-ацетат — одна инъекция в месяц; декапептил-депо в ампулах 3,75 мг, одна инъекция в месяц и декапептил 0,1 или 0,5 мг для ежедневного введения (Ferring, Германия), активное вещество — трипторелина ацетат.

Кроме того, доказано, что курс лечения, в течение которого осуществляется терапевтический эффект, должен составлять не менее 6 мес.

Лечение бесплодия при наружном генитальном эндометриозе должно начинаться как можно раньше и включать в себя в качестве обязательных следующие компоненты:

- лапароскопическое разрушение эндометриоидных гетеротопий как фактора, поддерживающего функционирование порочного круга, усугубляющего течение заболевания;
- медикаментозное лечение, предпочтительно агонистами гонадолиберина, назначаемых в течение 6 месяцев, независимо от степени распространения эндометриоза.

Проведение медикаментозного лечения больным в послеоперационном периоде позволяет:

- 1) добиться rebound-эффекта после отмены медикаментозной терапии, который в значительной степени увеличивает шансы наступления беременности;
- 2) обеспечить адекватную продолжительность так называемого периода временной атрофии имплантатов, необходимого для полноценного развития и имплантации бластоцисты;
- 3) устранить эндометриоидные гетеротопии, оставшиеся по каким-либо причинам после лапароскопии.

Эффективность лечения бесплодия при эндометриозе составляет 40–65 % и зависит от степени распространения эндометриоидных гетеротопий и в большей степени от наличия и выраженности спаечного процесса в малом тазу, являющегося следствием длительно существующей и распространенной патологии.

Отсутствие беременности в течение 8–12 мес. после окончания лечения, как правило, приводит к рецидиву эндометриоза у подавляющего числа больных.

Поэтому, в случае отсутствия эффекта от комплекса проведенных оперативных и консервативных мероприятий, необходимо рекомендовать супружеской паре методы вспомогательной репродукции.

## Синдром поликистозных яичников

Отдельное рассмотрение синдрома поликистозных яичников (СПКЯ) обусловлено тем, что в



основе его формирования и развития могут лежать нарушения различных звеньев репродуктивной системы: центральных структур, яичников, надпочечников (см. гл. 18). СПКЯ является наиболее частой патологией среди эндокринного бесплодия у женщин (56,2%).

Известно, что СПКЯ — мультифакторная патология, для которой характерны олиго/аменорея, хроническая ановуляция, гиперандрогения и, как следствие, гирсутизм и бесплодие. Патогенез СПКЯ остается не до конца ясным, несмотря на большое количество исследований в этой области. Ведущей является центральная теория патогенеза, согласно которой патологическое состояние объясняется нарушениями образования трансммиттеров в гипоталамической области, изменением цирхорального ритма выделения рилизинг-гормона гонадотропинов и, как следствие, количественными изменениями секреции ЛГ и ФСГ

СПКЯ — гетерогенная группа нарушений с широкой клинической и биохимической вариабельностью, при которой хроническая ановуляция является следствием нарушения механизма обратной связи в гипоталамо-гипофизарной системе.

### Мужской фактор бесплодия

К развитию мужского бесплодия могут привести различные причины. К ним относятся:

#### *Анатомические факторы:*

- варикоцеле;
- крипторхизм;
- обструкция семявыносящего протока (синдром Янга);
- врожденные пороки развития (гипоспадия, эписпадия, тестикулярная гипоспадия или аплазия, частичное или полное отсутствие семявыносящих протоков).

#### *Эндокринные факторы:*

- дефицит гонадотропинов;
- синдром Каллменна;
- опухоли гипофиза (болезнь Кушинга, акромегалия);
- карликовость;
- гипотиреоз;
- синдром фертильного евнухоидизма;
- ферментопатии синтеза тестостерона;
- дефицит рецепторов андрогенов;
- врожденная гиперплазия надпочечников.

#### *Генетические факторы:*

- синдром Клайнфельтера;
- синдром Дауна;
- 47,XYУ;
- аутосомные транслокации.

#### *Инфекционные факторы:*

- орхит;
- эпидидимит;
- простатит;
- уретрит.

#### *Иммунологические факторы:*

- системные;
- локальные.

#### *Сексуальные дисфункции:*

- импотенция;
- ретроградная эякуляция;
- преждевременное семяизвержение;
- спермицидные lubricants.

#### *Экзогенные факторы:*

- лекарственные препараты (антигипертензивные, антипсихотические, антидепрессанты, циметидин, химиотерапия);
- радиационное облучение;
- злоупотребление алкоголем;
- курение марихуаны;
- травмы;
- перегревание;
- табакокурение.

Спермограмма остается основным первоначальным скрининговым тестом мужской фертильности, поскольку в целом связь между изменениями в спермограмме и относительным риском мужского бесплодия существует. В случае, если при повторных анализах спермы патологические изменения остаются, такой мужчина должен быть направлен к урологу (андрологу) для дальнейшего обследования.

Наиболее часто выявляемыми патологическими состояниями, ассоциированными с мужским бесплодием являются: варикоцеле (37%), патология яичек (9%), обструкции (6%), крипторхизм (6%), малый объем спермы (5%), агглютинация сперматозоидов (3%) и повышенная вязкость спермы (2%).

### Диагностика мужского бесплодия

Принцип обследования мужчин, состоящих в бесплодном браке, основан на изучении клинических и лабораторных данных, которые необходимы для установки диагноза.

**Методы диагностики мужского бесплодия:**

*Клинические:*

1. Первичный опрос (сбор анамнеза).
2. Общее медицинское обследование.
3. Урогенитальное обследование.
4. Обследование терапевтом, генетиком (по показаниям).

*Лабораторные:*

1. Анализ спермы (двухкратный).
2. Цитология секрета простаты и семенных пузырьков.
3. Исследование на хламидиоз, уреаплазмоз, микоплазмоз, цитомегаловирус, вирус простого герпеса.
4. Бактериологический анализ спермы.
5. Определение АСАТ.
6. УЗИ органов малого таза.
7. УЗИ щитовидной железы.
8. Термография органов мошонки.
9. Гормональный скрининг.
10. Медико-генетическое исследование.
11. Рентгенологическое исследование черепа.
12. Компьютерная томография.
13. Биопсия яичек.

**Клиническое обследование**

Клинические методы диагностики включают данные анамнеза (жизни и истории заболевания), физического и урогенитального обследования. При этом оценивают первичное или вторичное бесплодие, его продолжительность, предшествующее обследование и/или лечение бесплодия. Особое внимание уделяется семейному анамнезу и наследственности, возрасту родителей пациентов при их рождении, наличию заболеваний, особенно эндокринных у ближайших родственников, перенесенным заболеваниям, включая инфекционные, хирургическим вмешательствам по поводу аномалий развития половых органов (крипторхизм, эпи- и гипоспадия), а также профессиональным вредностям и некоторым видам лечения, влияющим отрицательно на сперматогенез.

Сексуальную и эякуляторную функции оценивают следующим образом: если средняя частота вагинальных сношений составляла 2–3 раза в неделю, она регистрируется как нормальная. Эрекция считается адекватной, если она достаточна для выполнения вагинального сношения. Эякуляция характеризуется как адекватная, если она происходит интравагинально. Анэякуляция,

преждевременная эякуляция (до интромиссии), экстравагинальная эякуляция фиксируются как неадекватные.

При оценке соматического статуса обращают внимание на своевременное конституциональное и половое развитие, определение типа телосложения, масса–ростового коэффициента. Вторичные половые признаки и гинекомастию классифицируют по стадиям J. Tanner [1962], нормальную массу тела и рост по нормограммам.

Урогенитальный статус включает осмотр и пальпаторное исследование органов мошонки с указанием положения, консистенции и размеров яичек, придатков и семявыносящих протоков. При этом нормальные размеры яичка соответствуют 15 мл и больше и определяются с помощью орхидометра Прадера.

Варикоцеле диагностируют и классифицируют по степени изменения варикозного расширения семенного канатика, определяемого в ортостазе, по локализации и по состоянию функции сперматогенеза.

**Лабораторное обследование**

Исследование спермы является важнейшим методом оценки функционального состояния половых желез и фертильности мужчин.

Относительно высокая стабильность показателей сперматогенеза для каждого индивидуума позволяет ограничиться одним анализом спермы, при условии его нормальных значений. При патозооспермии анализ выполняется дважды с интервалом в 7–21 дней и с половым воздержанием от 2-х до 7 дней. Если результаты двух исследований резко отличаются друг от друга, выполняется третий анализ. Из двух спермограмм оценивают лучший результат. При этом самым высоким дискриминационным показателем фертильности спермы является подвижность сперматозоидов.

При оценке анализа спермы принята следующая терминология:

- *нормозооспермия* — нормальные показатели спермы;
- *олигозооспермия* — концентрация сперматозоидов  $< 20 \times 10^6$ /мл;
- *тератозооспермия* — нормальных форм сперматозоидов  $< 30\%$  при нормальных показателях количества и подвижных форм;
- *астенозооспермия* — подвижность сперматозоидов  $< 25\%$  категории «а» или  $< 50\%$



категории «а» + «в»; при нормальных показателях количества и морфологических форм;

- *олигоастенозооспермия* — сочетание 3-х вариантов патозооспермии;
- *азооспермия* — сперматозоидов в сперме нет;
- *аспермия* — объем спермы равен 0 мл.

### **Методы терапии мужского бесплодия**

В зависимости от выявленных причин мужского бесплодия предусматриваются различные виды лечения, которые можно разделить на консервативные, хирургические и методы ВРТ.

Возможности медикаментозной терапии при различных нарушениях, обуславливающих патозооспермию, крайне ограничены и являют актуальной темой клинической андрологии.

**Консервативная терапия** нарушений фертильности мужчин основана на применении следующих препаратов:

#### 1. *Андрогены:*

- пероральные — местеролон (провирон), тестостерона ундеканоат (андриол, тестокапс);
- парентеральные — тестостерона пропионат (тестовирон), тестостерона энантат (тестостерон-депо), тестэнат (сустанон-250), тестостерона ундеканоат;
- трансдермальные — андродерм, андрак-тим, андрогель;
- транскротальные — тестодерм;
- подкожные имплантаты тестостерона.

#### 2. *Антиэстрогены* — кломифен (кломистилбегит), тамоксифен.

#### 3. *Гонадотропины* — менопаузальный гонадотропин (пергонал, менагон, хумегон), фоллитропины (метродин, метродин ВЧ, пурегон), ХГ (профази, прегнил, хорагон).

#### 4. *Рилизинг-гормоны* — люлиберин, криптокур.

#### 5. *Ингибиторы секреции пролактина* — бромокриптин (парлодел), норпролак, достинекс.

#### 6. *Антибактериальные препараты.*

#### 7. *Иммуностимуляторы* — пирогенал, нормальный человеческий иммуноглобулин, иммунал, октагам, виферон, неовир.

#### 8. *Ангиопротекторы* — пентоксифиллин (трентал, агапурин).

#### 9. *Энзимные препараты* — вобэнзим, флогэнзим.

#### 10. *Средства коррекции половой функции* — андриол, провирон, йохимбе-гидрохлорид, Супер Йохимбе-Плюс, силденафила цитрат (виагра), химколин, карбеголин, альпростадил (эдекс, каверджект), тентекс, афродор, имипрамин, прозерин, атропин.

**Хирургические методы** лечения мужского бесплодия используются гораздо реже и показаны при варикоцеле, крипторхизме, опухолях гипофиза или яичка.

При серьезных нарушениях сперматогенеза, не позволяющих рассчитывать на успех в лечении, используются ВРТ, к которым относятся: ИОСМ, ИОСД и ИКСИ, входящие в программу экстракорпорального оплодотворения (ЭКО).

## **Шеечный фактор и иммунологическое бесплодие**

Шейка матки, а точнее цервикальный канал, играет важную роль в реализации репродуктивной функции. В середине менструального цикла изменения качества цервикальной слизи способствуют транспорту сперматозоидов в верхние отделы половых путей. В другое время цервикальная слизь выполняет барьерную функцию, предотвращая попадание инородных субстанций в полость матки. Нарушения во взаимодействии цервикальной слизи со сперматозоидами лежат в основе формирования шеечного фактора бесплодия.

### **Посткоитальный тест**

Посткоитальный тест является основным методом диагностики шеечного фактора бесплодия. Он должен проводиться во время, максимально приближенное к моменту овуляции. Пара предупреждается о необходимости воздержания от половых контактов на протяжении двух дней перед тестом. Также во время этих двух дней не следует проводить влагалищные души и вводить любые интравагинальные препараты.

**Методика проведения посткоитального теста** следующая. С помощью влагалищного зеркала (зеркало должно быть сухое) производят забор цервикальной слизи. Оценку качества цервикальной слизи рассматривают по 5 параметрам: объем, вязкость, растяжимость, кристаллизация

и клеточность. Образец слизи помещают на предметное стекло и исследуют под микроскопом. В процессе анализа подсчитывают количество сперматозоидов в одном поле зрения, вычисляют процент подвижных сперматозоидов и качество поступательных движений.

Дискутабельным остается вопрос о том, за сколько часов до проведения теста должен происходить коитус. Ряд авторов считают, что тест нужно проводить через 2–3 ч после коитуса, поскольку в это время наблюдается максимальная концентрация спермы. Напротив, другие утверждают, что цервикальный канал выполняет функцию резервуара спермы, в связи с чем тест проводят минимум через 6 ч после полового контакта. Существует также мнение, что в проведении теста большое значение имеет оценка длительности жизни сперматозоидов, что обуславливает необходимость проведения теста через 10–16 ч после коитуса.

Клиническое значение поскоитального теста в отношении прогноза фертильности пары крайне противоречиво. Так, существуют качественно проведенные проспективные исследования, свидетельствующие о высокой прогностической ценности поскоитального теста. В то же время существуют не менее качественно проведенные исследования с противоположными результатами.

Низкая прогностическая ценность этого теста в дальнейшем была подтверждена с использованием лапароскопии. С помощью лапароскопического доступа производили взятие перитонеальной жидкости во время предполагаемой овуляции. В 56 % случаев у пациенток с отрицательным поскоитальным тестом (менее 5 сперматозоидов в одном поле зрения) в перитонеальной жидкости обнаруживалось большое количество подвижных сперматозоидов. Напротив, лишь у 53 % женщин с положительным поскоитальным тестом в перитонеальной жидкости удалось обнаружить сперматозоиды.

Противоречия наблюдаются и в отношении того, что считать положительным тестом, а что отрицательным. Диапазон минимального количества подвижных сперматозоидов в одном поле зрения, после которого тест считается положительным, крайне велик, и составляет от 5 до 20 сперматозоидов. Кроме того, дополнительной трудностью для объективной оценки результатов теста служит тот факт, что не всегда

момент проведения теста совпадает с овуляцией, что отражается на характеристике цервикальной слизи.

*Основные причины отрицательного поскоитального теста:*

- Мужские факторы:
  - олигоспермия;
  - олигоастеноспермия.
- Сексуальные дисфункции.
- Цервикальные факторы:
  - неточный выбор момента проведения теста или раннее взятие цервикальной слизи;
  - гипоестрогения;
  - стеноз цервикального канала;
  - рубцовые изменения шейки;
  - цервицит;
  - пролапс шейки матки;
  - прием клостилбегита;
  - нарушения взаимодействия спермы и цервикальной слизи.
- Идиопатические факторы.
- Иммунные факторы.

Таким образом, отрицательные повторные результаты поскоитального теста позволяют предполагать наличие олигоастеноспермии, нарушений в цервикальной слизи или неадекватного взаимодействия спермы с цервикальной слизью. В пользу мужского фактора бесплодия будет говорить сочетание отрицательного поскоитального теста с наличием повторяющихся изменений в спермограмме.

Изменения цервикальной слизи могут быть обусловлены гормональными, анатомическими или инфекционными причинами. Любое гипоестрогенное состояние неблагоприятным образом отражается на цервикальной слизи. Даже незначительные нарушения созревания фолликула приводят к изменению секреции эстрадиола, что особенно проявляется в преовуляторный период.

Прием клостилбегита всегда должен учитываться при оценке поскоитального теста, поскольку известно, что этот препарат в ряде случаев может оказывать антиэстрогенный эффект на цервикальную слизь.

Анатомические дефекты шейки матки, такие как гипоплазия шейки или ее стеноз, также могут отражаться на состоянии цервикальной слизи. Рубцовые изменения шейки после различных манипуляций, пролапс шейки, острый или хро-



нический цервицит — все эти состояния могут приводить к изменениям цервикальной слизи.

Подозрение на наличие сексуальных дисфункций обычно возникает в том случае, когда во время проведения посткоитального теста не удается обнаружить сперматозоидов в образце цервикальной слизи, в то время как параметры спермограммы и цервикальной слизи находятся в пределах нормы. Сексуальные дисфункции могут быть представлены импотенцией, преждевременной или ретроградной эякуляцией, а также вагинизмом. Кроме этого, в случае выраженного ожирения женщины возможна ситуация, при которой партнер не способен глубоко проникнуть во влагалище и во время эякуляции сперма не попадает в задний влагалищный свод.

Если при анализе посткоитального теста в образце цервикальной слизи выявляются неподвижные, колеблющиеся сперматозоиды, то в таком случае можно предполагать наличие иммунологических причин бесплодия. Наличие иммунологического бесплодия можно заподозрить и при анализе спермограммы. Характерными изменениями будут наличие агглютинации сперматозоидов и снижение их подвижности.

В иммунологический конфликт могут быть вовлечены оба звена иммунной системы, т.е. клеточное и гуморальное. *In vitro* растворимые продукты, секретируемые макрофагами и лимфоцитами, способны ингибировать подвижность сперматозоидов.

Антиспермальные антитела обнаруживаются в сперме, цервикальной слизи и в сыворотке крови, как мужчин, так и женщин. Эти антитела могут секретироваться локально в репродуктивном тракте или могут быть ассоциированы с циркулирующими антителами в сыворотке крови. Наличие антиспермальных антител в сперме и цервикальной слизи в большей степени могут указывать на наличие иммунологического конфликта, нежели обнаружение антиспермальных антител в сыворотке крови. Кроме этого было установлено отсутствие корреляции между концентрацией антиспермальных антител в сыворотке и цервикальной слизи. Точный механизм реализации иммунного конфликта до конца не изучен, однако, предполагается, что антиспермальные антитела могут нарушать процессы транспорта сперматозоидов, контакта с яйцеклеткой и фагоцитарной активности макрофагов.

Иммунная реакция на сперматозоиды не развивается по принципу «все или ничего». Напротив, количество антиспермальных антител в репродуктивном тракте определяет степень нарушения фертильной функции. Например, если менее 50 % сперматозоидов связаны с антиспермальными антителами, количество подвижных сперматозоидов в цервикальной слизи при проведении посткоитального теста не отличается от такового у пар с отсутствием антиспермальных антител. Помимо этого, иногда наблюдается спонтанная ремиссия иммунитета в отношении сперматозоидов.

Возникновение антиспермальных антител обусловлено многими факторами. Повышение риска появления антиспермальных антител ассоциировано с вазэктомией, воспалительными заболеваниями половых органов, попаданием спермы в желудочно-кишечный тракт, травмой мошонки, воздействием высоких температур и перенесенной биопсией яичка.

Существует ряд методов выявления антиспермальных антител, однако наибольшее распространение получил так называемый MAR-тест (mixed antiglobulin reaction). Это высокоинформативный, достоверный и простой в выполнении метод определения процента сперматозоидов, покрытых антиспермальными антителами, и оценки их локализации на поверхности при фазово-контрастной микроскопии. С помощью данного теста возможно определение иммуноглобулинов двух классов — IgG и IgA. Обычно при значении MAR-теста 50 % и более ставят диагноз иммунологического бесплодия.

## Лечение цервикального бесплодия

### Внутриматочная инсеминация

Внутриматочная инсеминация с стимуляцией овуляции или без является первоначальным этапом лечения пар с цервикальным фактором бесплодия. В меньшей степени этот метод эффективен в лечении пар с мужским фактором бесплодия и необъяснимым бесплодием.

Внутриматочная инсеминация обычно проводится на протяжении 3–6 циклов. При отсутствии эффекта прибегают к другим методам лечения, в частности, к вспомогательным репродуктивным технологиям.

## Лечение иммунологического бесплодия

Существует множество методов лечения бесплодных пар, у которых обнаруживаются антиспермальные антитела. Они, в частности, включают в себя временное использование презерватива с целью исключения антигенной стимуляции, иммуносупрессивную терапию глюкокортикоидами, внутриматочную инсеминацию отмытой спермой, а также вспомогательные репродуктивные технологии. Данные об эффективности перечисленных выше методов противоречивы. Судя по всему, это обусловлено выраженной индивидуальностью каждого конкретного случая иммунологического бесплодия. Очевидно, что самым эффективным методом лечения этой формы бесплодия является ЭКО.

## Необъяснимое бесплодие

В том случае, когда после обследования пары не удается выявить причины бесплодия или когда проведена полноценная коррекция диагностированных причин бесплодия, а беременность не наступает, может идти речь о необъяснимом бесплодии.

Его частота колеблется от 15 до 25%. В немалой степени постановка диагноза необъяснимого бесплодия зависит от диагностических возможностей, т.е. спектра и качества используемых тестов. В целом же, существование необъяснимого бесплодия обусловлено отсутствием знания всех механизмов, лежащих в основе репродуктивного процесса.

Существует мнение, что с увеличением количества дополнительных тестов снижается частота необъяснимого бесплодия. Однако если и дополнительные тесты не выявили причину бесплодия, то наиболее распространенным подходом к решению этой проблемы является проведение эмпирического лечения.

Одним из наиболее распространенных вариантов эмпирического лечения является комбинация индукции овуляции клостилбегитом с проведением внутриматочной инсеминации. Продолжительность такого лечения колеблется от 3 до 6 месяцев. Иногда с целью повышения эффективности лечения клостилбегит заменяют прямыми индукторами овуляции, например, используют ХГ.

Если эмпирическое лечение оказалось неэффективным, то единственным вариантом преодоления проблемы бесплодия остаются вспомогательные репродуктивные технологии.

## Методы вспомогательной репродукции

### Методы лечения бесплодных супружеских пар

*Методами лечения бесплодия, применяющимися в настоящее время являются:*

1. Стандартная программа экстракорпорального оплодотворения (ЭКО).
2. Трансцервикальный перенос гамет (ГИФТ) и зигот (ЗИФТ) в маточные трубы.
3. Программа суррогатного материнства.
4. ЭКО с интрацитоплазматической инъекцией сперматозоидов (ЭКО+ИКСИ).
5. Программа донации ооцитов.
6. ЭКО+ИКСИ в сочетании с чрескожной аспирацией сперматозоидов из яичка или его придатка.
7. Сочетание ЭКО с программами при криоконсервированных эмбрионах (CRYO).

*Показаниями к лечению с помощью стандартной программы ЭКО являются:*

1. Абсолютное трубное бесплодие, обусловленное отсутствием обеих маточных труб.
2. Стойкое трубное и трубно-перитонеальное бесплодие, вызванное необратимой окклюзией маточных труб (или единственной оставшейся трубы) и/или спаечным процессом в малом тазу, при бесперспективности дальнейшего консервативного или хирургического лечения бесплодия.
3. Эндокринное бесплодие, при невозможности достижения беременности с помощью гормонотерапии в течение 6–12 мес.
4. Бесплодие, обусловленное эндометриозом органов малого таза, при безуспешности других видов лечения в течение 2 лет.
5. Бесплодие, связанное с мужским фактором (олиго-, астено-, тератозооспермией I–II степени).
6. Бесплодие неясного генеза продолжительностью более 2 лет, установленное после использования всех современных методов обследования, включая лапароскопию.



## 7. Сочетание указанных форм бесплодия.

*Показаниями для проведения лечения методом ГИФТ являются:*

1. Бесплодие, обусловленное цервикальным фактором при неэффективности лечения с помощью внутриматочной инсеминации спермой мужа в 4–6 менструальных циклах.
2. Бесплодие, обусловленное эндометриозом органов малого таза.
3. Бесплодие неясной этиологии.

*Показания для лечения методом ЗИФТ те же, что и для ГИФТ, но в сочетании с мужским фактором, ведущим к infertility.*

*Показаниями для лечения методами с помощью донации ооцитов считают такие формы эндокринного бесплодия, при которых невозможно получение собственных или полноценных яйцеклеток. К таким состояниям относятся:*

1. Дисгенезия гонад: чистая форма (кариотип 46,XX), смешанная форма (кариотип 46,XY), синдром Шерешевского—Тернера (кариотип 45,X0).
2. Синдром преждевременного истощения яичников.
3. Синдром ареактивных яичников.
4. Посткастрационный синдром.
5. Отсутствие оплодотворения собственных яйцеклеток в неоднократных предшествующих попытках лечения методом ЭКО.
6. Естественная менопауза.
7. Возможность передачи потомству по женской линии тяжелых генетически обусловленных заболеваний.

*Показанием к применению программы суррогатного материнства является отсутствие или неполноценность матки у бесплодной пациентки.*

*Показаниями к лечению методом ЭКО+ИКСИ считают:*

1. Бесплодие, обусловленное мужским фактором, при критических нарушениях сперматогенеза.
2. Отсутствие оплодотворения в предшествующих 2 попытках стандартной процедуры ЭКО.

В редких случаях показанием для лечения этим методом может являться:

1. Наличие у мужа или жены антиспермальных антител.
2. Ретроградная эякуляция при выраженных нарушениях качества и количества сперматозоидов.

*Показанием к использованию программы ЭКО+ИКСИ+PESA/TESA является отсутствие сперматозоидов в эякуляте при их наличии в яичке или его придатке.*

*Показанием для применения программы CRYO считают:*

1. Отсутствие или прерывание беременности при предшествующей попытке лечения при дополнительном наличии криоконсервированных эмбрионов.
2. Воздержание от переноса эмбрионов в предшествующем лечебном цикле.

Условиями, обеспечивающими возможность применения стандартной программы ЭКО, являются:

1. Возможность наблюдения и коррекции роста и развития фолликулов в яичниках.
2. Наличие и доступ для пункции под контролем УЗИ хотя бы одного яичника.
3. Наличие полноценной матки.
4. Концентрация сперматозоидов в сперме не менее 5 млн/мл, линейно-поступательное движение не менее, чем у 20 % из них, морфологически нормальных спермиев не менее 30 % (нарушение сперматогенеза I–II степени).

Кроме того, необходимо:

- Для ГИФТ — наличие у пациентки хотя бы одной хорошо проходимой маточной трубы, нормальные показатели спермограммы.
- Для ЗИФТ — наличие у пациентки хотя бы одной хорошо проходимой маточной трубы при олиго-, астено-, тератозооспермии у мужа не ниже II степени.
- Для донации ооцитов — наличие у пациентки-реципиентки полноценной матки, фертильной (или условно фертильной) спермы ее мужа и наличие ооцитов донора.
- Для суррогатного материнства — наличие у суррогатной матери полноценной матки, а у генетических родителей — возможность получения полноценных ооцитов и живых сперматозоидов.
- Для ИКСИ, PESA/TESA — наличие живых сперматозоидов.
- Для CRYO — наличие полноценных эмбрионов.

*Противопоказания для использования ВРТ:*

1. Состояние пациенток, связанные с перспективой возникновения опасности для их здоровья и жизни (тяжелые соматичес-

кие и инфекционные заболевания, при которых противопоказано оперативное вмешательство, беременность и роды).

2. Психические заболевания в семье, препятствующие воспитанию детей или его существенно затрудняющие.
3. Наличие у пациенток (в том числе в анамнезе) пограничных и злокачественных новообразований яичников или злокачественных опухолей другой локализации.

*Этапы лечения стандартным методом ЭКО:*

1. Диагностика причины бесплодия и отбор супружеских пар.
2. Стимуляция суперовуляции.
3. Мониторинг роста и развития фолликулов (УЗ и гормональный).
4. Трансвагинальная пункция фолликулов под контролем УЗИ и получение преовуляторных ооцитов (рис. 7.7).
5. Получение спермы и подготовка ее к инсеминации *in vitro*.
6. Инсеминация ооцитов *in vitro*, культивирование половых клеток, установление факта оплодотворения ооцитов и дробления эмбрионов.
7. Перенос эмбрионов в область дна матки матери (рис. 7.8, а).
8. Поддержка лютеиновой фазы лечебного менструального цикла.
9. Диагностика беременности, ее ведение и родоразрешение.

*Лечение путем ГИФТ отличается от стандартной программы ЭКО лишь заменой этапов 6 и 7 соответственно на следующие:*

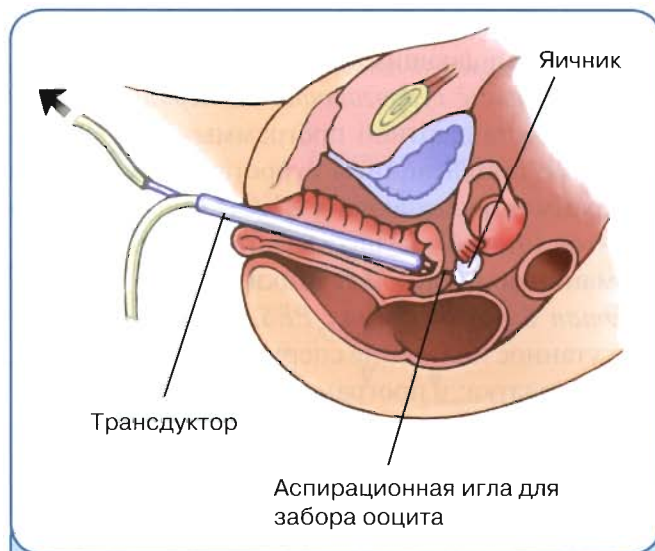
1. Культивирование гамет (сперматозоидов и ооцитов).
2. Трансцервикальный или трансабдоминальный перенос гамет в маточную трубу.

Методика ЗИФТ отличается исключением факта установления дробления эмбриона незамедлительным выполнением этапа 7 в виде трансцервикального переноса зигот в маточную трубу.

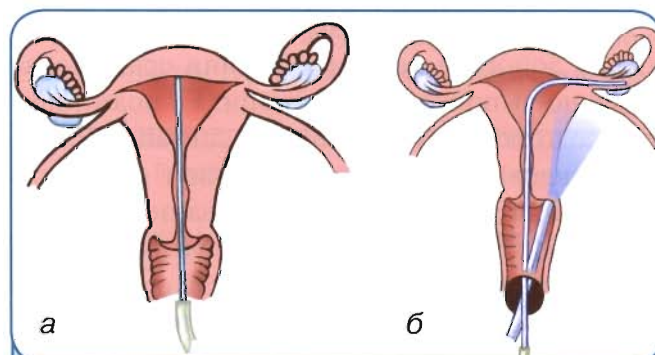
При использовании методов ГИФТ и ЗИФТ гаметы или зиготы переносят только в одну проходимую маточную трубу, вне зависимости от состояния другой трубы (рис. 7.8, б).

*Лечение методом донации ооцитов включает в себя:*

1. Подготовку матки реципиентки к переносу эмбрионов с помощью заместительной гормонотерапии (под контролем мониторинга



**Рис. 7.7.** Взятие ооцита под контролем УЗИ. Производят последовательную пункцию отдельных фолликулов с аспирацией фолликулярной жидкости. Полученные образцы передают в лабораторию для идентификации ооцитов. Процедуру следует проводить осторожно, чтобы не повредить крупные сосуды



**Рис. 7.8.** Трансцервикальный перенос эмбриона:

- а — перенос эмбриона в область дна матки;  
б — перенос эмбриона в маточную трубу

содержания  $E_2$  и прогестерона в сыворотке крови).

2. Проведение лечения пациентки-донора по стандартному варианту процедур ЭКО до этапа 6 включительно, с использованием спермы мужа пациентки-реципиентки.
3. Перенос в матку пациентки-реципиентки эмбрионов, развившихся после оплодотворения *in vitro* ооцитов пациентки-донора сперматозоидами мужа реципиентки.



Этапы 8 и 9 стандартной процедуры ЭКО являются завершающими и в программе ОД.

В программе суррогатного материнства этапы 7, 8, 9 стандартной программы ЭКО выполняются с привлечением суррогатной матери, в программах, включающих ИКСИ, инсеминацию ооцитов (этап 6) осуществляют с помощью микроманипуляционной техники.

Этап 5 в программах PESA/TESA включает перкутанное получение сперматозоидов из яичка и его придатка; в программе CRYO этап 6 завершается программированным замораживанием «лишних» эмбрионов, которые после размораживания переносят в матку обычно в следующем естественном «нестимулированном» менструальном цикле (этап 7).

Стимуляция суперовуляции при использовании всех методов вспомогательной репродукции осуществляется исходя из определенных принципов. В частности, пункцию фолликулов и аспирацию их содержимого проводят через 35–36 ч после введения овуляторной дозы ХГ под контролем УЗИ яичника. Трансвагинально пунктируют и аспирируют все фолликулы диаметром более 14 мм.

Сперму получают от мужа или (по показаниям) от донора путем мастурбации сразу после успешно выполненной пункции. Ее подготовку к оплодотворению *in vitro* (капацитацию сперматозоидов) производят по методике «swim up». Последняя заключается в отмывании сперматозоидов от семенной плазмы, содержащей вещества, ингибирующие активность спермиев, в специальной среде путем двукратного центрифугирования по 10 мин при 1 500 об./мин.

Инсеминацию ооцитов *in vitro* обычно выполняют спустя 5 ч после пункции фолликулов из расчета 50–100 тыс. подвижных сперматозоидов на 1 ооцит.

Во всех методах лечения, за исключением ГИФТ, факт оплодотворения ооцитов оценивают по наличию в них двух пронуклеусов.

Перенос эмбрионов в матку матери осуществляют трансцервикально с помощью специального катетера в 5–20 мкл культуральной среды через 48–72 или 96 ч после пункции. Переносят обычно не более 4 эмбрионов. После переноса пациентка в течение 1–2 ч находится в горизонтальном положении на спине, затем уезжает домой. Все процедуры проводят в амбулаторных условиях.

С целью обеспечения полноценности лютеиновой фазы всем пациенткам дополнительно вводят ХГ по 5 тыс. ЕД в/м в день переноса эмбрионов, гамет и преэмбрионов, а так же через 3 и 6 дней после этого или 2,5% масляный раствор прогестерона по 50–100 мг в/м ежедневно, начиная со дня пункции фолликулов.

На +14 день (день 0 — день пункции) с целью подтверждения факта наступившей беременности определяют наличие ХГ в моче (качественный анализ) или  $\beta$ -субъединицы ХГ в сыворотке крови (количественный анализ).

При задержке менструации на 1,5–2 нед. с целью подтверждения факта беременности и установления числа и локализации имплантировавшихся эмбрионов проводят ультразвуковое исследование, а в I триместре беременности в динамике по показаниям.

При наступлении беременности тремя и более плодами по желанию пациенток проводят инструментальную редукцию числа эмбрионов. Манипуляцию осуществляют при сроке беременности 9–10 нед., когда копчико-теменной размер эмбрионов равен 2–3 см. В эти сроки операция наименее травматична и наиболее безопасна для сохраняемых эмбрионов. Селекция зародышей зависит от их размеров и локализации: стремятся сохранить наиболее крупные эмбрионы с четкими контурами структур, расположенные ближе ко дну матки.

При диагностировании с применением УЗИ и определения ХГ в сыворотке крови эктопической (трубной) беременности, пациенток госпитализируют и лапароскопическим доступом проводят хирургическое лечение.

Пациенток с наступившей маточной беременностью ведут в соответствии с общепринятыми принципами современного акушерства.

Четкая диагностика причин бесплодия и тактика ведения больных, предполагающая использование современных репродуктивных технологий приводит к наступлению беременности у 40–70% ранее бесплодных пациентов. Эффективность излечения бесплодия зависит от нарушения репродуктивной системы, сочетания факторов, являющихся причинами инфертильности, возраста супружеской пары, длительности бесплодия и адекватности лечебных мероприятий.

### Осложнения ЭКО

Основными осложнениями всех разновидностей ЭКО являются синдром гиперстимуляции

яичников и наступление многоплодной беременности.

### Синдром гиперстимуляции яичников

Синдром гиперстимуляции яичников (СГЯ) является ятрогенным состоянием, в основе которого лежит нефизиологический ответ яичников на экзогенное введение гонадотропинов.

Синдром характеризуется широким спектром клинических и лабораторных проявлений: от легких биохимических изменений (повышение секреции стероидных гормонов), до выраженных клинических проявлений. К ним относится значительное увеличение размеров яичников с формированием в них фолликулярных и лютеиновых кист, повышение сосудистой проницаемости с массивным выходом жидкости в третье пространство, гиповолемия, гемоконцентрация, гипопроteinемия, олигурия, симптомы острой почечной недостаточности, тромбозэмболические осложнения, респираторный дистресс-синдром взрослых (РДСВ). В тяжелых случаях возможен летальный исход.

Развитие и степень тяжести синдрома зависят от различного исходного функционального состояния репродуктивной системы женщины и неодинаковой чувствительности рецепторного аппарата яичников к вводимым менопаузальным гонадотропинам.

К факторам риска развития СГЯ относятся:

- молодой возраст женщины (< 35 лет);
- астенический тип телосложения;
- наличие синдрома поликистозных яичников;
- высокий исходный уровень эстрадиола в крови (> 400 пмоль/л);
- большое количество фолликулов (> 35);
- применение агонистов РГ-Гн;
- поддержка лютеиновой фазы с помощью ХГ;
- наличие беременности.

В патогенезе синдрома гиперстимуляции яичников большую роль играет активация системы ренин-ангиотензин, сосудистый эндотелиальный фактор роста (СЭФР), а также связь иммунной системы с состоянием яичников (рис. 7.9–7.12).

По выраженности клинической картины выделяют несколько степеней тяжести СГЯ (см. табл. на с. 155).

**Лечение.** Тактика ведения больных зависит от степени тяжести синдрома. Легкие формы обычно не требуют активного вмешательства. Пока-

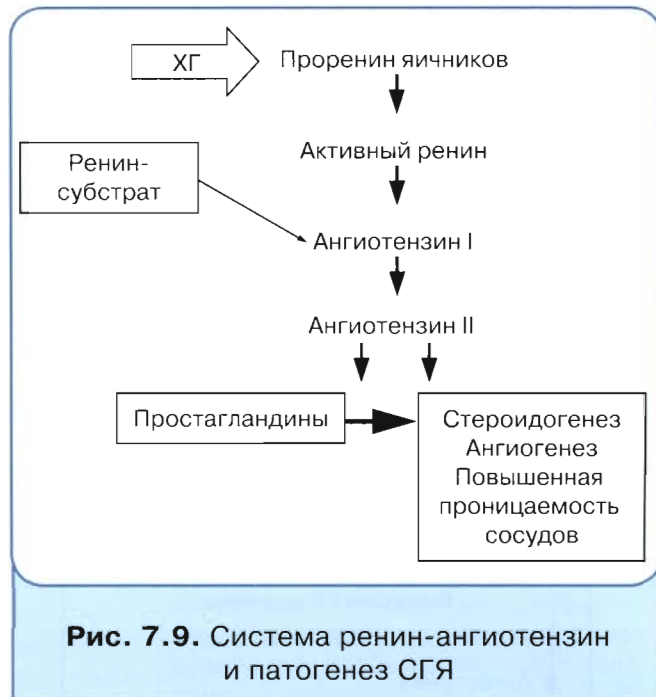


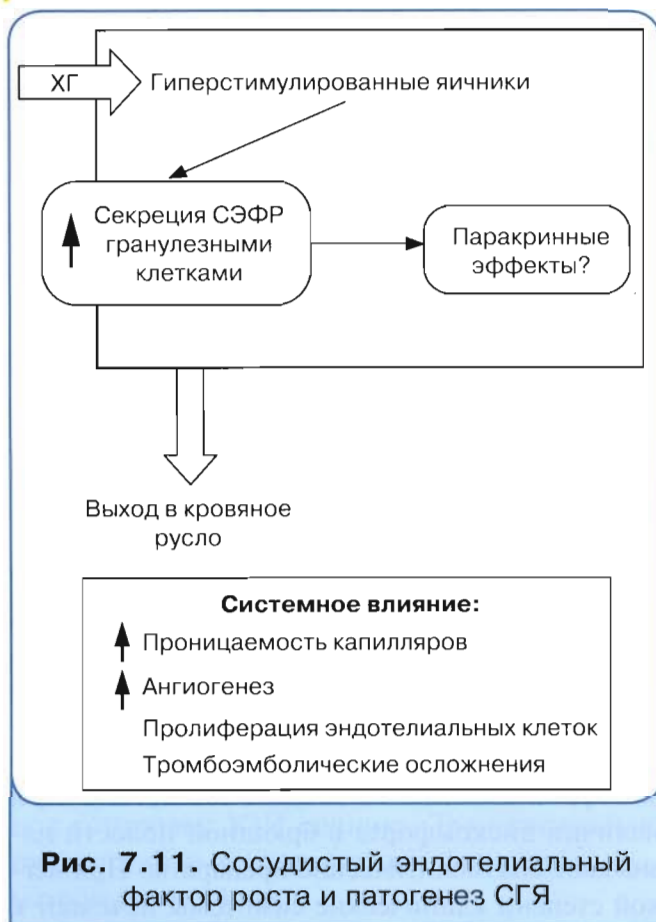
Рис. 7.9. Система ренин-ангиотензин и патогенез СГЯ

зано амбулаторное наблюдение, обильное питье минерализованной воды (до 3 л в сутки). При наличии дискомфорта в брюшной полости назначают спазмолитические препараты. При легкой степени клинические симптомы исчезают к 10–12-му дню после введения ХГ. В случае подтверждения наступления беременности симптомы

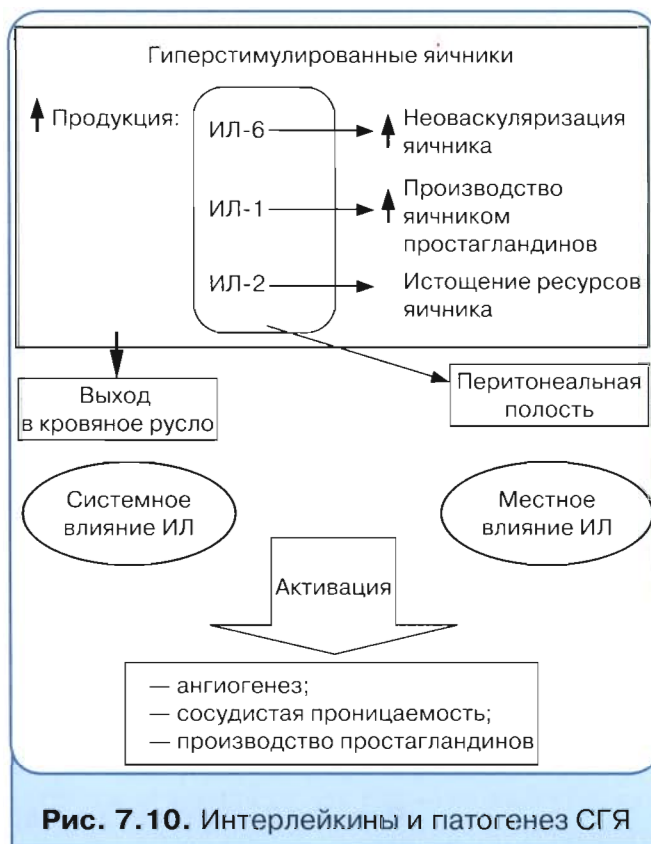

Рис. 7.10. Интерлейкины и патогенез СГЯ





могут нарастать, но не более, чем на одну степень тяжести.

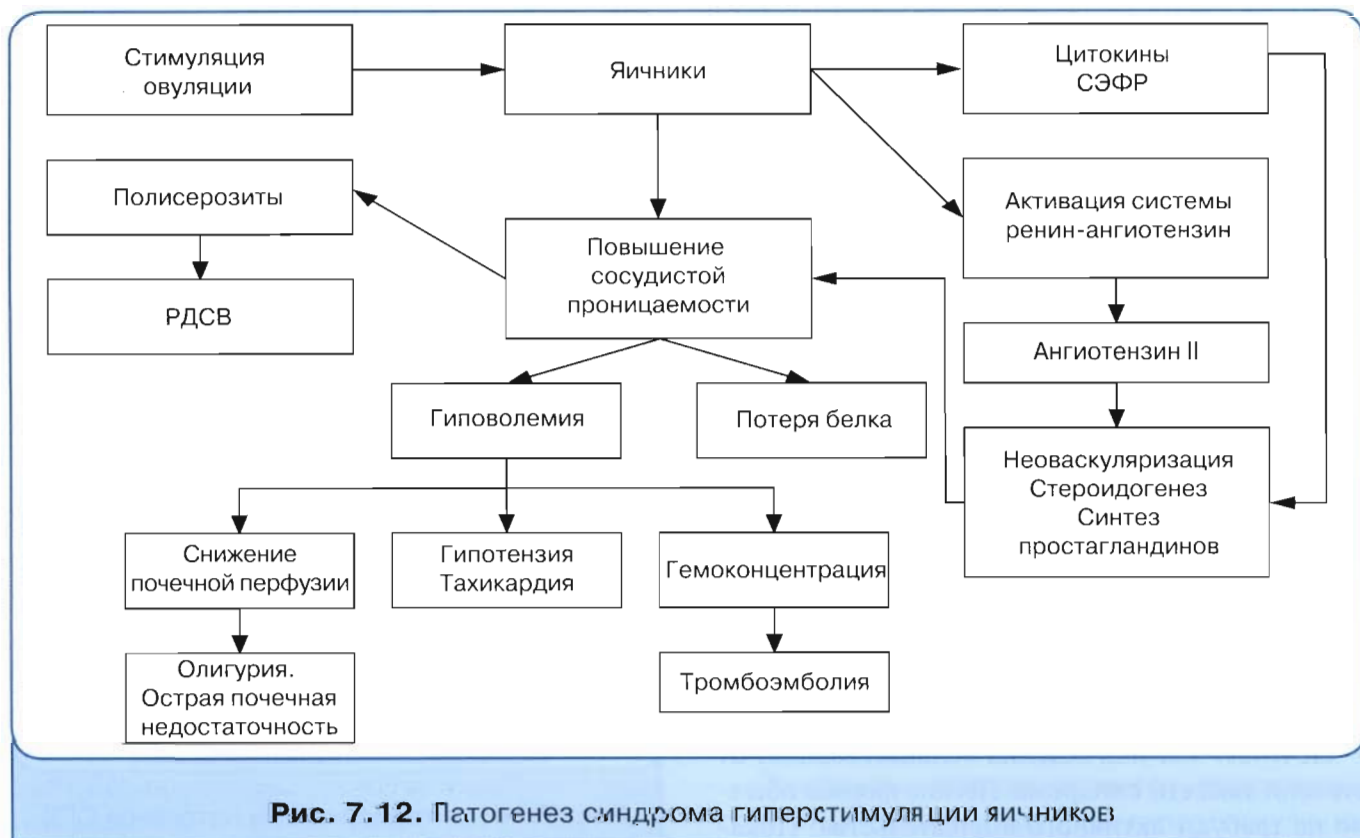
Лечение больных со средней и тяжелой степенью синдрома проводится только в стационаре с тщательным контролем за функцией сердечно-сосудистой и дыхательной систем, печени, почек, электролитным и водным балансом.

Проводится консервативная симптоматическая инфузионная терапия коллоидно-кристаллоидными растворами, направленная на коррекцию ОЦК, устранение гемоконцентрации, гипопроteinемии.

*Кристаллоидные растворы.* Исключая случаи ацидоза вследствие гиперхлоремии, предпочтительнее применение изотонического раствора натрия хлорида и 5% раствора глюкозы. Суточный объем может колебаться от 1,5 до 3 л.

Для увеличения ОЦК более эффективны *коллоидные растворы*. С этой целью используют растворы гидроксипропила крахмала, альбумина, декстрана, свежзамороженную плазму крови.

Гидроксипропила крахмала 6 и 10% раствор увеличивает ОЦК прямо пропорционально введенному количеству. Суточная доза составляет 500–1000 мл.



Классификация синдрома гиперстимуляции яичников

| Степень тяжести синдрома | Диаметр яичников, см | Стадия синдрома | Уровень E <sub>2</sub> , пг/мл | Симптомы   |
|--------------------------|----------------------|-----------------|--------------------------------|--|
| Легкая                   | < 6                  | Стадия А        | 1 500–2 000                    | Абдоминальное напряжение и дискомфорт  |
|                          |                      | Стадия Б        | 1 500–4 000                    |  |
| Средняя                  | 6–12                 | Стадия А        | > 4 000                        | Легкая степень + УЗ-признаки асцита  |
|                          |                      | Стадия Б        | 4 000–6 000                    | Легкая степень + рвота, тошнота, диарея  |
| Тяжелая                  | > 12                 | Стадия А        | > 6 000                        | Средняя степень + клинические признаки асцита, выпот в плевральной полости, дисфункция печени  |
|                          |                      | Стадия Б        | > 6 000                        | Средняя степень + напряженный асцит, гемоконцентрация (гематокрит $\geq 45\%$ ), увеличение вязкости крови, снижение почечной перфузии, олигурия, тромбозомболия, РДСВ, гиповолемический шок |

Раствор альбумина используется в виде 10 и 25 % раствора. Суточная доза 20–50 г альбумина.

Гиперонкотический раствор декстрана приводит к быстрому и непродолжительному увеличению ОЦК. Суточная доза — 500–1 000 мл. Аллергические реакции наблюдаются у 5 % пациентов.

Свежезамороженная плазма обеспечивает увеличение онкотического давления крови. Содержит все факторы свертывания.

*Принципы проведения инфузионной терапии при СГЯ.* После введения начальной дозы коллоидного раствора дальнейший объем вводимой жидкости определяется показателями диуреза и величиной центрального венозного давления (ЦВД). Диурез менее 30 мл/ч свидетельствует о гиповолемии и неадекватном кровоснабжении жизненно важных органов. Величина ЦВД является определяющей для определения кратности и объема инфузионной терапии. Низкое ЦВД обычно указывает на снижение венозного возврата крови к сердцу (особенно в случаях напряженного асцита) и уменьшение сердечного выброса. При ЦВД равном 10–12 мм вод. ст. количество водимой жидкости должно быть снижено до минимума. Для эвакуации жидкости из третьего пространства (брюшной и плевральной полостей) диуретики не дают эффекта, так как они снижают ОЦК и могут привести к развитию гиповолемического шока.

### Лечение специфических осложнений

*Тромбоэмболические нарушения.* Профилактикой тромбоэмболических осложнений при развившемся СГЯ является устранение гемоконцентрации. Терапия антикоагулянтами показана при наличии симптомов тромбоэмболических нарушений или при появлении лабораторных признаков гиперкоагуляции. Применяют гепарин и низкомолекулярные гепарины (фрагмин, фраксипарин, клексан) в средних терапевтических дозах. Обязателен контроль общего анализа крови и гемостазиограммы. Индикатором внутрибрюшного кровотечения у пациенток с СГЯ является снижение величины гематокрита на 2 % и более без одновременного увеличения диуреза.

*Нарушения функции почек.* Дефицит ОЦК, клинически проявляющийся олигурией и электролитным дисбалансом, устраняется при улучшении функции почек, что достигается назначением допамина (2–5 мкг/кг/мин).

*Нарушения функции печени.* В большинстве случаев специфического лечения не требуется.

*Напряженный асцит.* Формирующийся напряженный асцит требует хирургического вмешательства. При прогрессирующем напряженном асците показан трансвагинальный или трансабдоминальный парацентез с целью эвакуации асцитической жидкости, так как возникает угрожающее жизни состояние — уменьшение венозного



возврата крови в правое предсердие вследствие увеличения внутрибрюшного давления. Парацентез проводится под контролем УЗИ. Противопоказанием к нему является нестабильность гемодинамики и внутрибрюшное кровотечение.

**Гидроторакс.** Показаниями к торакоцентезу являются дыхательные нарушения на фоне прогрессирующего гидроторакса. При двустороннем гидротораксе одна процедура предусматривает эвакуацию жидкости только из плевральной полости. При необходимости пункции другой плевральной полости процедуру повторяют через день. Показания к антибактериальной терапии при повторном торакоцентезе определяют индивидуально.

**Респираторный дистресс-синдром взрослых.** Первым мероприятием является устранение угрожающей жизни гипоксемии. Наиболее эффективна искусственная вентиляция легких с положительным давлением в конце выдоха.

### Хирургическое лечение

Показания: внутрибрюшное кровотечение при разрыве кист яичника, перекрут яичника, сопутствующая внематочная беременность.

Принципы хирургического лечения:

- органосохраняющий подход;
- большие размеры кист яичников не являются основанием для их резекции;
- при перекруте яичника желателно ограничиться раскручиванием ножки;
- предпочтителен лапароскопический доступ.

Профилактика СГЯ заключается в тщательном отборе и подготовке пациенток для гиперстимуляции овуляции, выявлении женщин высокого риска, индивидуальном подборе препаратов (предпочтительно применение рекомбинантного ФСГ пурегона), УЗИ-мониторинге, определении содержания эстрадиола в крови в динамике.

### Многоплодная беременность

Многоплодная беременность как следствие ЭКО чаще всего представлена следующим соотношением: 30% — двойни, 6% — тройни и 0,5% более трех плодов. Проблема многоплодной беременности решается путем редукции одного или нескольких плодов. Риск прерывания беременности после этой процедуры составляет 5–10%. Редукция плодов при многоплодной беременности улучшает исход беременности и снижает частоту преждевременных родов.

## Перспективы развития ЭКО

С момента рождения Луизы Браун (первый ребенок, рожденный с помощью метода ЭКО) не останавливаются исследования, направленные на совершенствование этой методики.

Так, предложен способ механического или ферментативного разрушения или истончения *zona pellucida*, что позволит улучшить контакт между эмбрионом и эндометрием в процессе имплантации, особенно в тех случаях, когда имеется утолщение *zona pellucida*, и как следствие, нарушение процессов имплантации.

Разрабатываются современные методы предимплантационной генетической диагностики. С этой целью проводят исследования blastomera. Забор одного blastomera из шести- или восьмиклеточного эмбриона для проведения генетического анализа не сказывается отрицательным образом на последующей имплантации и беременности. Для анализа генетического материала используются флуоресцентная гибридизация *in situ* и полимеразная цепная реакция, поскольку эти методики позволяют получить результаты менее чем через 12 ч.

*Генетические заболевания, которые можно диагностировать при проведении предимплантационной генетической диагностики:*

- дефицит  $\alpha_1$ -антитрипсина;
- мышечная дистрофия Дюшенна;
- синдром Тернера;
- синдром Дауна;
- гемофилия А;
- заболевания, связанные с X хромосомой.

В настоящее время проводятся попытки культивирования примордиальных фолликулов, полученных из коркового вещества яичника *in vitro*, до зрелого граафова пузырька, превращение незрелого ооцита *in vitro* в ооцит, находящийся в метафазе II, который способен к оплодотворению. Созревание фолликулов *in vitro* позволит снизить количество ранних и отдаленных осложнений стимуляции овуляции.

В ближайшем будущем в среднюю и позднюю фолликулярную фазу суперовуляторного цикла планируется использование антагонистов РГ-Гн, которые конкурентно связываются с рецепторами, блокируют стимулирующее воздействие эндогенного РГ-Гн на клетки гипофиза и таким образом предотвращают спонтанный выброс ЛГ.

## Резюме

По данным ВОЗ, при частоте бесплодия 15% и выше, влияние его на демографические показатели превышает суммарное влияние невынашивания и перинатальных потерь.

Отсутствие наступления беременности в течение 1 года регулярной половой жизни без использования методов контрацепции может рассматриваться как бесплодие. Первичным называют бесплодие в том случае, если у женщины никогда не было беременности, вторичное бесплодие предполагает, что женщина хотя бы один раз была беременна.

Коэффициент фертильности (*fecundability*) — это вероятность наступления беременности во время одного менструального цикла. В настоящее время частота бесплодия в популяции составляет в среднем 10–15% и не имеет тенденции к снижению. Вероятно, это связано с предпочтением деторождения в более позднем возрасте, а также с нарастающей эпидемией заболеваний, передаваемых половым путем.

Среди причин, приводящих к бесплодию, можно выделить три основные: мужские, яичниковые и трубные факторы. К другим состояниям и/или заболеваниям, ассоциированным с нарушением фертильности, относятся эндометриоз, маточные, шейные и иммунологические факторы. В структуре всех причин бесплодия на долю бесплодия неизвестной этиологии приходится до 25%. Необходимо отметить, что в 50% случаев бесплодие обусловлено двумя и более причинами.

Ключевым моментом и первым шагом в установлении причины бесплодия является подробный разговор с пациенткой. При сборе анамнеза помимо стандартных вопросов, касающихся общемедицинских, хирургических и гинекологических аспектов, необходимо также уточнить особенности психологического, эмоционального и сексуального поведения обоих партнеров.

Во время физикального обследования женщины особое внимание необходимо уделить *росту, массе тела, характеру оволосения и наличию галактореи*. В случае выявления отклонений в спермограмме мужа, следует направить его на консультацию к урологу (андрологу).

Составлять план обследования бесплодной пары необходимо индивидуально. Схема обследования супружеской пары при подозрении на

бесплодие включает клиническое и гинекологическое исследование, УЗИ половых органов, щитовидной железы, молочных желез, обследование на ЗППП, гормональное обследование, спермограмму мужа, посткоитальный тест, определение антиспермальных антител в сыворотке крови и, по показаниям, в цервикальной слизи, проведение гистероскопии и лапароскопии.

Согласно классификации, в эндокринном бесплодии выделяют IV группы: гипоталамо-гипофизарную недостаточность, гипоталамо-гипофизарную дисфункцию, яичниковую недостаточность, гипотиреоз. Основным методом лечения является гормональный с применением стимуляции овуляции.

К факторам, приводящим к поражению маточных труб, относятся: воспалительные заболевания органов малого таза, аппендицит, эндометриоз, спаечный процесс в малом тазу, перенесенные операции на маточных трубах и использование внутриматочных контрацептивов. Ведущим методом лечения является хирургический с использованием лапароскопии.

К маточным факторам бесплодия относятся врожденные пороки развития матки и синдром Ашермана (лечение хирургическое).

Основными факторами мужского бесплодия являются: анатомические, эндокринные, генетические, инфекционные, сексуальные, иммунологические и экзогенные.

Нарушения взаимодействия цервикальной слизи со сперматозоидами лежат в основе формирования шейного фактора бесплодия. Посткоитальный тест является основным методом его диагностики. Отрицательные повторные результаты посткоитального теста позволяют предполагать наличие олигоастеноспермии, нарушений в цервикальной слизи или неадекватного взаимодействия спермы с цервикальной слизью. В пользу мужского фактора бесплодия будет говорить сочетание отрицательного посткоитального теста с наличием повторяющихся изменений в спермограмме. Изменения цервикальной слизи могут быть обусловлены гормональными, анатомическими или инфекционными причинами.

Наличие антиспермальных антител в сперме и цервикальной слизи в большей степени могут указывать на наличие иммунологического конфликта, нежели обнаружение антиспермальных антител в сыворотке крови. Точный механизм реализации иммунного конфликта до конца



не изучен. Предполагается, что антиспермальные антитела могут нарушать процессы транспорта сперматозоидов, контакта с яйцеклеткой и фагоцитарной активности макрофагов.

Внутриматочная инсеминация с индукцией овуляции или без нее является начальным этапом лечения пар с цервикальным фактором бесплодия. В меньшей степени этот метод эффективен при лечении пар с мужским фактором бесплодия и необъяснимым бесплодием.

Методы лечения иммунологического бесплодия многочисленны и включают временное использование презервативов с целью исключения антигенной стимуляции, иммуносупрессивную терапию глюкокортикоидами, внутриматочную инсеминацию отмытой спермой, а также вспомогательные репродуктивные технологии. Самым эффективным методом лечения этой формы бесплодия считается ЭКО.

Одним из наиболее распространенных вариантов эмпирического лечения необъяснимого бесплодия является комбинация индукции овуляции клостилбегитом или ХГ с проведением внутриматочной инсеминации. При неэффективности эмпирического лечения применяют вспомогательные репродуктивные технологии.

В настоящее время существуют следующие методы вспомогательной репродукции: стандартная программа экстракорпорального оплодотворения, трансцервикальный перенос гамет и зигот в маточные трубы, программа суррогатного материнства, ЭКО с интрацитоплазматической инъекцией сперматозоидов, программа донации ооцитов, ЭКО+ИКСИ в сочетании с чрескожной аспирацией сперматозоидов из яичка или его придатка, сочетание ЭКО с другими программами при криоконсервированных эмбрионах.

Противопоказаниями к использованию ВРТ являются состояния пациенток, связанные с перспективой возникновения опасности для их здоровья и жизни (тяжелые соматические и инфекционные заболевания, при которых противопоказано оперативное вмешательство, беременность и роды); психические заболевания в семье, препятствующие воспитанию детей или его существенно затрудняющие; наличие у пациенток (в том числе в анамнезе) пограничных и злокачественных новообразований яичников или злокачественных опухолей другой локализации.

Основными осложнениями всех разновидностей ЭКО являются синдром гиперстимуляции яичников и многоплодная беременность.

# Глава 8

## Трофобластическая болезнь

### Основные понятия и определения

#### Пузырный занос

#### Трофобластические опухоли

#### Беременность после трофобластической болезни

#### Резюме

### Основные понятия и определения

К трофобластической болезни относятся те редкие опухоли, которые могут быть излечены даже на поздних стадиях при наличии отдаленных метастазов. Трофобластическая болезнь включает родственные опухоли, развивающиеся из плаценты и, следовательно, связанные с беременностью: пузырный занос (частичный или полный), деструирующий пузырный занос, хориокарциному и трофобластическую опухоль плацентарной площадки. Эти опухоли различаются по способности к инвазивному росту и метастазированию. Учитывая сложность дифференциальной диагностики, опухоли, развивающиеся в исходе пузырного заноса и характеризующиеся инвазивным ростом или метастазами, принято объединять термином «трофобластиче-

ские опухоли». Деструирующему пузырному заносу и хориокарциноме могут предшествовать пузырный занос, самопроизвольный или искусственный аборт, нормальная или внематочная беременность. Хориокарцинома — одна из наиболее злокачественных опухолей женских половых органов.

### Пузырный занос

#### Эпидемиология

Распространенность пузырного заноса в разных странах неодинакова. Так, в Японии она составляет 2 на 1 тыс. беременностей, что в 3 раза выше, чем в Европе и Северной Америке. Возможно, эти различия объясняются тем, что в одном случае определяют распространенность



заболевания среди всего населения, в другом — его частоту среди госпитализированных беременных. Крупное исследование распространенности пузырного заноса проведено в Ирландии. При гистологическом исследовании плодного яйца, полученного в результате абортов в I и во II триместрах беременности, показано, что распространенность полного и частичного пузырного заноса составляет 0,5 на 1 тыс. и 1,4 на 1 тыс. беременностей соответственно.

Для уточнения факторов риска пузырного заноса проведено несколько исследований «случай — контроль». Высокая частота пузырного заноса в отдельных группах населения объясняется особенностями питания и социально-экономическими факторами. Исследования, проведенные в Италии и США, показали, что фактором риска полного пузырного заноса служит недостаток каротина в пище. Для районов с высокой частотой пузырного заноса характерен дефицит витамина А. Трофобластическая болезнь в 30–40 раз чаще встречается в странах Востока, что связано с нарушением иммунного статуса у женщин с большим количеством беременностей и коротким интервалом между ними. Этим могут быть обусловлены географические различия в распространенности заболевания.

Фактором риска полного пузырного заноса является также возраст беременной старше 35 лет. Причина заключается в том, что с возрастом чаще отмечаются различные нарушения оплодотворения, приводящие к пузырному заносу. После 35 лет риск полного пузырного заноса возрастает в 2 раза, после 40 лет — в 7,5 раз. Факторы риска частичного пузырного заноса изучены недостаточно. Известно, что они отличны от таковых при полном пузырном заносе. Так, показано, что с возрастом вероятность частичного пузырного заноса не увеличивается.

### Дифференциальная диагностика полного и частичного пузырного заноса

Полный и частичный пузырный занос различают на основании результатов гистологического исследования и определения кариотипа.

#### Полный пузырный занос

**Гистологическое исследование.** При полном пузырном заносе отсутствуют элементы эмбрио-

на или плода, отмечаются диффузные отек ворсин хориона и гиперплазия эпителия.

**Определение кариотипа.** Самый частый кариотип при полном пузырном заносе — 46,XX, причем все хромосомы отцовские. Такой кариотип образуется при оплодотворении яйцеклетки, не содержащей или имеющей поврежденное ядро. После оплодотворения гаплоидный набор хромосом сперматозоида удваивается. В 10% случаев кариотип при полном пузырном заносе — 46,XY. При этом все хромосомы также отцовские. В отличие от хромосом ДНК митохондрий имеет материнское происхождение.

**Клиническая картина.** В настоящее время лечение полного пузырного заноса чаще начинают до появления первых клинических проявлений заболевания. Ранней диагностике способствует широкое применение трансвагинального УЗИ на ранних сроках беременности. Ниже описана классическая клиническая картина полного пузырного заноса.

**Кровянистые выделения из половых органов.** Это самый частый симптом. Кровянистые выделения возникают при отслойке пузырного заноса от децидуальной оболочки. Кровь может скапливаться в полости матки или выделяться наружу. У половины больных кровянистые выделения бывают обильными и длительными, уровень гемоглобина ниже 100 г/л.

**Увеличение матки.** Примерно у половины больных наблюдается увеличение размеров матки, не соответствующее сроку беременности. Матка увеличивается за счет роста хориона и скопления крови. Значительное увеличение матки обычно сочетается с очень высоким уровнем  $\beta$ -субъединицы ХГ в сыворотке крови.

**Гестоз (поздний токсикоз).** Нередко наблюдается у беременных с полным пузырным заносом. Эклампсия развивается редко. Гестоз почти всегда развивается при значительном увеличении матки и очень высоком уровне  $\beta$ -субъединицы ХГ в сыворотке крови. В связи с этим, если преэклампсия развивается в ранние сроки беременности, в первую очередь следует исключить пузырный занос.

**Чрезмерная рвота беременных.** В 25% случаев полного пузырного заноса наблюдается чрезмерная рвота беременных. Риск ее развития особенно высок при значительном увеличении матки и высоком уровне  $\beta$ -субъединицы ХГ в сыворотке крови. Возможны тяжелые водно-электролитные

нарушения. В данном случае показаны противоречивые средства и инфузионная терапия.

**Тиреотоксикоз.** Это состояние развивается у 7% беременных с полным пузырным заносом. Отмечаются тахикардия и тремор. Кожа теплая и влажная. Диагноз подтверждается при повышении уровня тиреоидных гормонов в сыворотке крови.

При тиреотоксикозе перед общей анестезией, выполняемой для эвакуации пузырного заноса, назначают  $\beta$ -адреноблокаторы. Это предупреждает тиреотоксический криз. Последний проявляется лихорадкой, психомоторным возбуждением, тремором, тахикардией, сердечной недостаточностью с высоким сердечным выбросом. Предотвращают или быстро устраняют все проявления тиреотоксического криза  $\beta$ -адреноблокаторы. После эвакуации пузырного заноса функция щитовидной железы восстанавливается.

Тиреотоксикоз развивается преимущественно при значительном повышении уровня  $\beta$ -субъединицы ХГ в сыворотке крови. ХГ является слабым стимулятором рецепторов ТТГ, поэтому уровень тиреоидных гормонов отражает уровень  $\beta$ -субъединицы ХГ в сыворотке крови. Однако некоторые авторы не отмечают зависимость между ними. В связи с этим предполагается существование особого вещества, секретируемого трофобластом и стимулирующего щитовидную железу, но оно до сих пор не обнаружено.

**Эмболия ветвей легочной артерии.** Дыхательная недостаточность вследствие эмболии ветвей легочной артерии развивается у 2% беременных с полным пузырным заносом. Это осложнение обычно наблюдается при значительном увеличении матки и очень высоком уровне  $\beta$ -субъединицы ХГ в сыворотке крови. Эмболия ветвей легочной артерии проявляется болью в груди, одышкой, тахикардией, иногда тяжелой дыхательной недостаточностью. Это осложнение обычно возникает во время или после эвакуации пузырного заноса. В легких выслушиваются рассеянные хрипы, при рентгенографии грудной клетки выявляют двусторонние очаговые затемнения разных размеров. При надлежащем лечении дыхательная недостаточность исчезает в среднем через 72 ч. Иногда необходима ИВЛ. Помимо эмболии ветвей легочной артерии дыхательная недостаточность при полном пузырном заносе может быть обусловлена тиреотоксическим кризом, гестозом, а также отеком легких на фоне массивной инфузионной терапии.

**Текалютеиновые кисты яичников.** Крупные текалютеиновые кисты яичников — диаметром более 6 см — возникают у половины беременных с полным пузырным заносом. Их появление обусловлено высоким уровнем ХГ, который постоянно стимулирует яичники. Значительное увеличение матки затрудняет выявление этих кист при гинекологическом исследовании, поэтому чаще они определяются при УЗИ. После эвакуации пузырного заноса текалютеиновые кисты исчезают самостоятельно в течение 2–4 мес.

При больших текалютеиновых кистах больные могут жаловаться на ощущение давления или распираания внизу живота. В этом случае выполняют пункцию кист под контролем УЗИ или во время лапароскопии. При острой боли внизу живота показана лапароскопия для исключения перекрута ножки или разрыва кисты. При разрыве или неполном перекруте обычно удается выполнить лапароскопическую операцию.

### Частичный пузырный занос

**Гистологическое исследование.** Гистологические признаки частичного пузырного заноса:

- наличие элементов эмбриона или плода;
- различные размеры ворсин хориона, очаговый отек с образованием в них полостей;
- очаговая гиперплазия эпителия ворсин хориона;
- неровная поверхность ворсин за счет очаговой гиперплазии;
- включения трофобласта в строме ворсин.

**Определение карiotипа.** При частичном пузырном заносе, как правило, наблюдается триплоидия, т.е. клетки несут 69 хромосом. Дополнительный набор хромосом имеет отцовское происхождение. У плода при частичном пузырном заносе также имеются признаки триплоидии: внутриутробная задержка и многочисленные пороки развития, например, синдактилия и гидроцефалия.

**Клиническая картина.** Клиническая картина частичного пузырного заноса менее выражена. В большинстве случаев она напоминает таковую при неполном или несостоявшемся аборте. Частичный пузырный занос нередко диагностируют только после гистологического исследования материала, полученного из полости матки. Самый частый симптом этого заболевания — *кровя-*



нистые выделения из половых путей. Значительное увеличение матки и преэклампсия наблюдаются редко. Практически не встречаются текалютеиновые кисты яичников, чрезмерная рвота беременных и тиреотоксикоз. Уровень  $\beta$ -субъединицы ХГ в сыворотке крови перед эвакуацией пузырного заноса у 6,6% больных превышает 100 тыс. МЕ/л.

## Прогноз

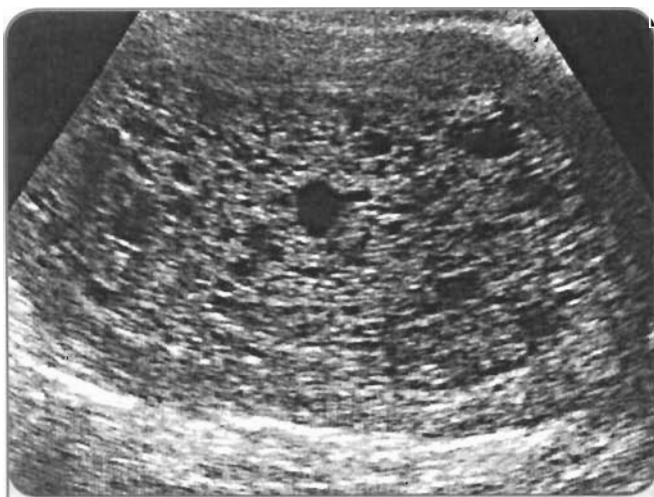**Полный пузырный занос.** Исходом полного пузырного заноса нередко являются трофобластические опухоли. После его эвакуации у 15% больных наблюдаются трофобластические опухоли с инвазивным ростом, у 4% — с метастазами.

Неблагоприятные прогностические факторы:

1. Высокий уровень  $\beta$ -субъединицы ХГ в сыворотке крови (более 100 тыс. МЕ/л).
2. Значительное увеличение матки.
3. Текалютеиновые кисты яичников диаметром более 6 см.

Чем старше больная, тем выше риск развития трофобластических опухолей после эвакуации пузырного заноса.

**Частичный пузырный занос.** После эвакуации частичного пузырного заноса трофобластические опухоли развиваются у 4% больных. Как правило, они характеризуются только инвазивным ростом. Факторы риска трофобластических опухолей после эвакуации частичного пузырного заноса неизвестны.



**Рис. 8.1.** Эхография. Полный пузырный занос в конце I триместра

## Диагностика

Основной метод диагностики полного пузырного заноса — УЗИ (рис. 8.1). Диффузный отек ворсин хориона и множественные полости обуславливают характерную ультразвуковую картину — множественные пузырьки, заполняющие полость матки. При УЗИ можно диагностировать частичный пузырный занос. При этом выявляют очаговый отек ворсин хориона и увеличение поперечных размеров плодного яйца. Предсказательная ценность положительного результата при наличии обоих признаков составляет 90%.

## Лечение

Сразу после постановки диагноза пузырного заноса проводят лечение наиболее тяжелых его осложнений преэклампсии, тиреотоксикоза, водно-электролитных нарушений и анемии. После стабилизации состояния больной определяют способ эвакуации пузырного заноса.

### Экстирпация матки

Экстирпацию матки выполняют больным, не планирующим в дальнейшем иметь детей. Яичники можно не удалять даже при наличии текалютеиновых кист. Крупные кисты достаточно пунктировать. Поскольку на момент операции уже могут иметься метастазы, необходимо тщательное наблюдение и определение уровня  $\beta$ -субъединицы ХГ в динамике.

### Вакуум-аспирация

Эвакуация пузырного заноса методом вакуум-аспирации показана больным, планирующим в дальнейшем иметь детей, независимо от размеров матки. Ниже подробно описан ход этой операции:

1. Введение окситоцина начинают в операционной сразу после постановки венозного катетера, еще до начала анестезии.
2. Расширение канала шейки матки обычно сопровождается обильным кровотечением. Чаще всего при этом выделяется кровь, скопившаяся в полости матки. При обильном кровотечении быстро завершают расширение канала шейки матки и переходят к следующему этапу операции.
3. Вакуум-аспирация. Обычно уже через несколько минут после начала вакуум-аспи-

рации матка существенно уменьшается, прекращается кровотечение. Для вакуум-аспирации при пузырном заносе лучше всего использовать наконечник диаметром 12 мм. Если размеры матки соответствуют 14 и более неделям беременности, рекомендуется свободной рукой массировать дно матки через переднюю брюшную стенку, чтобы стимулировать ее сокращения. Этот прием снижает риск перфорации матки.

4. Выскабливание полости матки. После окончания вакуум-аспирации осторожно выскабливают полость матки, чтобы убедиться в полной эвакуации пузырного заноса.

Клетки трофобласта экспрессируют Rh0(D), поэтому больным с Rh-отрицательной кровью во время операции вводят анти-Rh0(D) иммуноглобулин.

### Адьювантная (профилактическая) химиотерапия

Мнения о необходимости адьювантной химиотерапии после эвакуации пузырного заноса противоречивы, поскольку известно, что трофобластические опухоли развиваются только у 20 % больных.

*Профилактическая химиотерапия, после опорожнения пузырного заноса с помощью вакуум-аспирации, проводится в следующих случаях:*

- возраст старше 40 лет;
- несоответствие величины матки сроку предполагаемой беременности;
- наличие лютеиновых кист в период пузырного заноса;
- повышенный уровень ХГ более 20 тыс. МЕ/мл после 2–3-х эвакуаций;
- после хирургического лечения инвазивного заноса;
- отсутствие динамического контроля за уровнем ХГ.

Около 8 % больных после эвакуации пузырного заноса нуждаются в проведении химиотерапии.

*Применяются следующие режимы химиотерапии:*

1. Дактиномицин — 500 мкг внутривенно (12 мкг/кг/день) в течение 5 дней, начиная за 3 дня до эвакуации пузырного заноса, на фоне противорвотной терапии навобаном. Проводят 2–3 курса с 14-дневным интервалом.

2. Метотрексат — 0,4 мг/кг (20–25 мг) ежедневно со дня опорожнения матки, в течение 5 дней; 2–3 курса с 14-дневным интервалом.

### Диспансеризация больных

Диспансеризация больных после пузырного заноса направлена на раннюю диагностику возможной хориокарциномы и проводится в течение 4 лет. Диспансеризация включает в себя:

- ведение менограммы;
- контрацепцию в течение 2 лет;
- общий осмотр и гинекологическое исследование;
- определение уровня ХГ в сыворотке крови 1 раз в 2 нед. до нормализации показателей и далее каждые 6 нед. в первые полгода, затем каждые 8 нед. в последующие 6 мес., 1 раз в 4 мес. — на втором году и 1 раз в год в течение третьего и четвертого года;
- УЗИ органов малого таза и рентгенографию легких через 2 нед. после эвакуации пузырного заноса и далее раз в год в течение первых двух лет.

Больным, получившим профилактическую химиотерапию после пузырного заноса, рекомендуются следующие сроки наблюдения: первые 3 мес. — 1 раз в 2 нед., затем в течение 3 мес. — ежемесячно, далее — по указанной схеме.

### Контрацепция

В период наблюдения беременность противопоказана, поэтому больным рекомендуют эффективную контрацепцию. Применение ВМК нежелательно, поскольку возможна перфорация матки. Этот метод контрацепции разрешают только после нормализации уровня β-субъединицы ХГ в сыворотке. Обычно рекомендуют ОК или барьерные методы. Раньше считалось, что использование ОК до нормализации уровня β-субъединицы ХГ в сыворотке повышает риск трофобластических опухолей. Однако результаты последних исследований не подтвердили эту точку зрения.

Сроки нормализации уровня β-субъединицы ХГ не зависят от метода контрацепции. Таким образом, использование ОК после эвакуации пузырного заноса до нормализации уровня β-субъединицы ХГ безопасно.



## Трофобластические опухоли

### Недиссеминированные трофобластические опухоли

Недиссеминированные трофобластические опухоли развиваются у 15 % больных, которым был эвакуирован пузырный занос, изредка после самопроизвольного или искусственного аборта, нормальной или внематочной беременности. Клинические проявления трофобластических опухолей:

1. Периодические кровянистые выделения из половых путей.
2. Наличие текалютеиновых кист яичников.
3. Замедление инволюции матки после эвакуации пузырного заноса или ее неравномерное увеличение.
4. Сохранение высокого уровня  $\beta$ -субъединицы ХГ в сыворотке крови или его рост.

При трофобластических опухолях возможна глубокая инвазия миометрия вплоть до внутрибрюшного кровотечения (при прорастании всех оболочек матки) или обильного кровотечения из половых путей (при прорастании крупных ветвей маточных сосудов). Большая опухоль с множественными очагами некроза может инфицироваться, приводя к метроэндометриту. Он проявляется гнойными выделениями из половых путей и сильными болями внизу живота.

Как уже отмечалось, гистологическая диагностика трофобластических опухолей достаточно трудна. После эвакуации пузырного заноса может развиваться как деструктирующий пузырный занос, так и хориокарцинома. В хориокарциноме в отличие от деструктирующего пузырного заноса отсутствуют ворсины хориона.

### Трофобластическая опухоль плацентарной площадки

Трофобластическая опухоль плацентарной площадки — достаточно редкая опухоль. Ряд авторов считают ее разновидностью хориокарциномы. Она образована преимущественно клетками трофобласта. Секреция ХГ и плацентарного лактогена при трофобластической опухоли плацентарной площадки низкая. Опухоль характеризуется преимущественно инвазивным ростом, отдаленные метастазы появляются поздно. По сравнению с другими трофобластическими опу-

холями химиотерапия при трофобластической опухоли плацентарной площадки малоэффективна.

### Диссеминированные трофобластические опухоли

*Хориокарцинома* (ХК), связанная с беременностью, возникает из цито- и синцитиотрофобласта, т.е. из обоих слоев трофобласта, локализуется чаще всего в матке, может встречаться как во время, так и после завершения нормальной или патологической беременности (аборт, выкидыш, роды, пузырный занос, эктопическая беременность). В случае эктопической беременности локализуется в трубе или яичнике, что встречается крайне редко. Хориокарцинома яичника может развиваться из зародышевых клеток, она не связана с беременностью и относится к герминогенным опухолям (т.е. не является трофобластической).

Частота хориокарциномы по отношению к числу беременностей варьирует от 0,36 % в азиатских, до 0,008 % в европейских странах. Наиболее часто хориокарцинома наблюдается после пузырного заноса (38,5–50 %), аборта (32,7–41 %), родов (13,5–25 %), реже после эктопической беременности (3,3–4 %). Частота озлокачествления пузырного заноса составляет 5 %. Риск развития хориокарциномы примерно в 1 тыс. раз выше после пузырного заноса, чем после нормальной беременности. Наиболее неблагоприятно течение хориокарциномы, развившейся во время беременности или сразу после родов с коротким латентным периодом (срок от окончания последней беременности до появления первых признаков заболевания). Пятилетняя выживаемость этих больных в 1,5–2 раза ниже по сравнению с другими группами. Поэтому выявление хориокарциномы при нормальной или патологической беременности имеет немаловажное значение в патогенезе заболевания.

Хориокарцинома — заболевание цветущего репродуктивного возраста (25–35) лет, хотя может встречаться и у более молодых женщин и в постменопаузе.

Для хориокарциномы характерны отдаленные метастазы. Чаще всего наблюдаются метастазы в легкие (80 %), влагалище (30 %), печень (10 %), головной мозг (10 %). В 20 % случаев метастазы локализируются в пределах малого таза, помимо

влагалища. Трофобластические опухоли обильно кровоснабжаются, но опухолевые сосуды обычно имеют неполноценную стенку, что приводит к кровотечениям. Кровотечения являются одним из основных проявлений метастазов трофобластических опухолей.

### Клиническая картина

Заболевание характеризуется кровянистыми выделениями, увеличением матки, высоким содержанием  $\beta$ -субъединицы ХГ, ранним метастазированием.

Появлению кровянистых выделений может предшествовать задержка месячных, либо кровотечение наступает в срок ожидаемой менструации или в межменструальном промежутке. Они могут быть различной интенсивности, носят рецидивирующий характер, возобновляются или усиливаются при малейшей травме (гинекологическое исследование, половой контакт, физическая нагрузка и др.).

В случае распада опухоли или разрыва брюшины при субсерозном расположении хориокарциномы возможно внутрибрюшное кровотечение.

Увеличение матки зависит от размеров опухоли и ее генеза (непосредственно после родов, после пузырного заноса и т.д.).

Бели обычно серозные или гнойные за счет некроза и распада субмукозной хориокарциномы.

Рецидивы кровотечений и интоксикация приводят к выраженной анемии, не поддающейся антианемической терапии. Распад и некроз опухоли вызывают лихорадку и ознобы.

Обращает на себя внимание и тот факт, что на фоне кровотечения, болевого синдрома, анемии, интоксикации и лихорадки, а также потере массы тела отмечаются нагрубание молочных желез и выделение молозива из сосков.

### Метастазирование

Хориокарциному можно назвать болезнью метастазов. Свойством метастазирования обладают и доброкачественные трофобластические опухоли — пузырьный и инвазивный занос. Оно происходит гематогенным путем, характерным является раннее метастазирование при малых, клинически немых первичных опухолях. Метастазирование чаще связано с величиной первичной опухоли (размеры матки более 7 нед. беременности). Большое значение имеют локализация и количество метастазов.

**Метастазы в легкие.** На момент постановки диагноза диссеминированной трофобластической опухоли у 80 % больных определяются метастазы в легкие. Больные жалуются на боли в груди, кашель, одышку, кровохарканье. Эти симптомы могут возникнуть остро или наблюдаться длительно в течение нескольких месяцев. Метастазы бывают бессимптомными. В этом случае их выявляют при рентгенографии грудной клетки. К рентгенологическим признакам метастазов трофобластических опухолей в легкие относятся:

1. Множественные мелкие очаговые тени (картина снежной бури).
2. Отдельные круглые тени.
3. Затемнение легочного поля, обусловленное плевральным выпотом.
4. Ограниченное затемнение легочного поля, обусловленное инфарктом при эмболии ветвей легочной артерии.

Дыхательные нарушения и рентгенологические изменения могут быть настолько выражены, что у больных ошибочно диагностируют заболевание органов дыхания. Особенно сложна дифференциальная диагностика в тех случаях, когда поражение половых органов минимально или отсутствует. Обычно это наблюдается при развитии трофобластических опухолей после аборта, нормальной или внематочной беременности. Иногда диагноз устанавливают лишь после торакотомии. При эмболии легочной артерии опухолевыми клетками возможна легочная гипертензия. Быстрое развитие тяжелой дыхательной недостаточности, требующей ИВЛ, свидетельствует о неблагоприятном прогнозе.

**Метастазы во влагалище.** Метастазы во влагалище наблюдаются у 30 % больных с диссеминированной трофобластической опухолью. Эти метастазы хорошо кровоснабжаются и сильно кровоточат при биопсии. Они локализируются в области сводов или по передней стенке влагалища и проявляются кровянистыми или гнойными выделениями. Метастазы во влагалище доступны визуальной диагностике, возникают в результате ретроградного тока крови, могут быть в виде диффузных (эндофитных) уплотнений или полиповидных (экзофитных) образований. И те, и другие синевато-багрового цвета, рыхловатые, с повышенной кровоточивостью. Клиника их проявляется (по мере роста) болевым и геморрагическим синдромом, который может быть причиной гибели больных.



**Метастазы в печень.** Метастазы в печень наблюдаются в 10 % случаев диссеминированных трофобластических опухолей. Печень поражается поздно, обычно при большой первичной опухоли. Растяжение капсулы печени проявляется болью в эпигастрии или правом подреберье. При кровоизлиянии возможен разрыв печени и обильное внутрибрюшное кровотечение.

**Метастазы в головной мозг.** Метастазы в головной мозг наблюдаются у 10 % больных диссеминированными трофобластическими опухолями. Как и печень, головной мозг поражается на поздних стадиях заболевания. У больных почти всегда уже имеются метастазы в легкие или во влагалище. При метастазах в головной мозг обычны головная боль с ослаблением или потерей зрения, возможны рвота, проявления пареза и других неврологических симптомов.

Поражение печени (10–11,8 %), почек (4,5–5 %), желудочно-кишечного тракта (4–5 %), параметрия (6 %) и, особенно, головного мозга (10–13,8 %) в значительной степени утяжеляет заболевание. Метастазы в этих органах наблюдаются лишь в 1,2 % случаев у излеченных больных и в 36,2 % — у умерших.

Симптоматика метастазов не всегда отчетлива и прижизненная диагностика их представляет значительные трудности. Отсутствие метастазов в легкие, во влагалище и в параметрий практически исключает поражение других органов.

### Определение стадии

Стадию трофобластических опухолей определяют по классификации Международной федерацией акушеров и гинекологов (рис. 8.2). Эта классификация позволяет сравнивать результаты исследований, проводимых разными авторами.

Факторами риска являются уровень  $\beta$ -субъединицы ХГ в сыворотке крови более 100 тыс. МЕ/л и длительность заболевания (от окончания предшествующей беременности) более 6 мес. Отдельно указывают, проводилась ли химиотерапия по поводу трофобластической опухоли, отмечают наличие трофобластической опухоли плацентарной площадки и гистологического подтверждения диагноза (последнее необязательно).

### Диагностика

Перед началом лечения больную тщательно обследуют, определяют стадию трофобластиче-

ской опухоли. Диагностика хориокарциномы основывается на данных клинических, лучевых, гистологических и гормональных методов исследования.

Клинически важны подробный анамнез, объективный статус с выявлением цианоза слизистой оболочки влагалища и шейки, увеличения и болезненности матки, возможных метастазов.

Лучевая диагностика включает УЗИ, доплерографию, ангиографию, магнитно-резонансную и компьютерную томографию.

УЗИ и доплерография отличаются информативностью, простотой, надежностью и могут быть использованы для диагностики пузырного, инвазивного заноса и хориокарциномы, а также метастазов в печень, почки, яичники. Будучи неинвазивными и безвредными, они незаменимы для контроля эффективности химиотерапии.

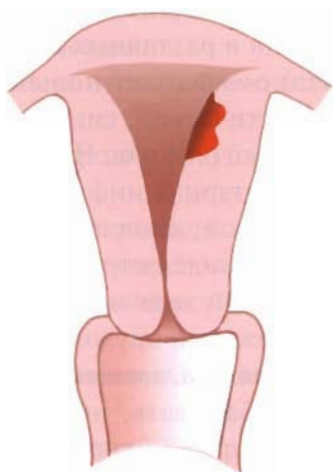Контрастная ангиография позволяет уточнить диагноз хориокарциномы, особенно, при отрицательных данных гистологического исследования соскоба эндометрия и трофобластических гормонов.

**УЗИ при хориокарциноме матки.** В случае развития после пузырного заноса характерным является выявление текалютеиновых кист. Сама хориокарцинома описана в 2 вариантах — солидной и смешанной структуры. Опухоль солидной структуры характеризуется отражениями повышенной интенсивности с гипозоногенным ободком по периферии. Визуализация в структуре опухолей участков с отражениями повышенной интенсивности и единичных зон без отражений свидетельствует обычно о дистрофических изменениях. В хориокарциноме смешанной структуры эхографически определяются неравномерно расположенные ячеистые структуры на фоне отражений повышенной интенсивности в виде единичных или множественных сливающихся узлов до 6–12 см в диаметре. Сосуды матки при размерах опухоли более 2 см расширены, со стороны опухоли ход их выпрямлен.

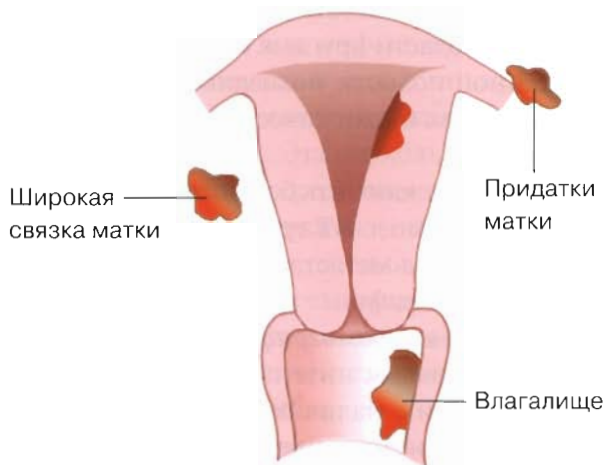Допплерография хориокарциномы характеризуется высоким уровнем кровотока, высоким диастолическим компонентом как результат снижения периферического сопротивления в пролиферирующих сосудах опухоли.

**Компьютерная томография** выявляет эксцентрический, с пониженной плотностью очаг в миометрии или эндометрии с центрально распо-

**Стадия I. Заболевание ограничено пределами матки**



**Стадия II. Опухоль распространяется за пределы матки, но ограничивается половыми органами (придатки матки, влагалище, широкая связка матки)**



**Стадия Ia.** Заболевание ограничено пределами матки, факторы риска отсутствуют.

**Стадия Ib.** Заболевание ограничено пределами матки, присутствует один фактор риска.

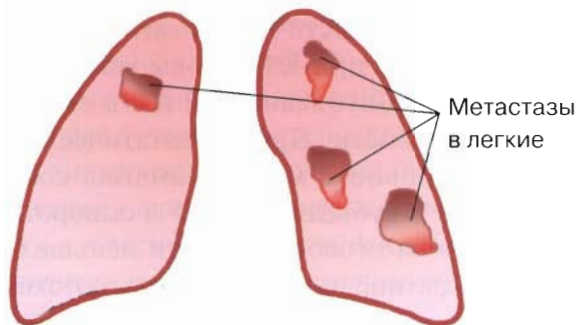
**Стадия Ic.** Заболевание ограничено пределами матки, присутствуют два фактора риска.

**Стадия IIa.** Опухоль распространяется за пределы матки, но ограничивается половыми органами, факторы риска отсутствуют.

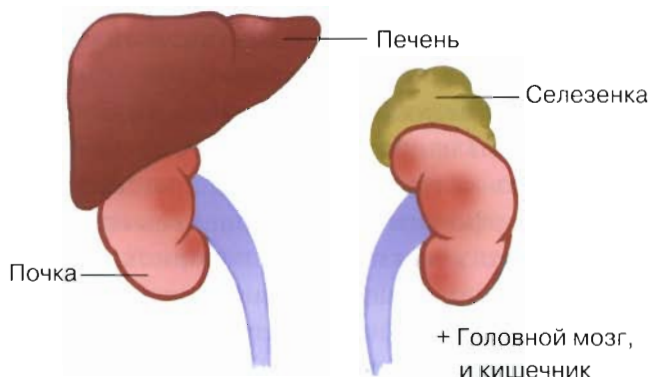
**Стадия IIb.** Опухоль распространяется за пределы матки, но ограничивается половыми органами, присутствует один фактор риска.

**Стадия IIc.** Опухоль распространяется за пределы матки, но ограничивается половыми органами, присутствуют два фактора риска.

**Стадия III. Опухоль метастазирует в легкие с поражением половых органов или без такового**



**Стадия IV. Метастазы в другие внутренние органы**



**Стадия IIIa.** Опухоль метастазирует в легкие с поражением половых органов или без такового, факторы риска отсутствуют.

**Стадия IIIb.** Опухоль метастазирует в легкие с поражением половых органов или без такового, присутствует один фактор риска.

**Стадия IIIc.** Опухоль метастазирует в легкие с поражением половых органов или без такового, присутствуют два фактора риска.

**Стадия IVa.** Метастазы в другие внутренние органы, факторы риска отсутствуют.

**Стадия IVb.** Метастазы в другие внутренние органы, присутствует один фактор риска.

**Стадия IVc.** Метастазы в другие внутренние органы, присутствуют два фактора риска.

**Рис. 8.2.** Стадии гестационных трофобластических опухолей по классификации FIGO



ложенной повышенной интенсивности округлой зоны. Зона пониженной интенсивности, возможно, соответствует очагу кровоизлияния или некроза опухоли. Характерны высокая васкуляризация и уплотнения в области круглых связок.

УЗИ и КТ брюшной полости показаны всем больным при изменениях биохимических показателей функции печени.

КТ головы позволяет исключить бессимптомные метастазы в головной мозг. КТ грудной клетки иногда выявляет мелкие метастазы в легкие, не видимые при рентгенографии.

**Магнитно-резонансная томография** характеризуется высоким сигналом интенсивности в T1 взвешенном состоянии с наличием геморрагического очага или гетерогенной массы с повышенной васкуляризацией.

КТ и МРТ отличаются высокой информативностью, могут быть использованы для диагностики пузырного заноса, инвазивного заноса, хориокарциномы, выявления метастазов в легких, печени, почках, головном мозге, а также в качестве контроля эффективности лечения (особенно КТ легких).

**Рентгенография грудной клетки** позволяет обнаружить метастазы в легких, т.е. судить о степени распространения заболевания и проводить контроль эффективности лечения.

Гистерография в настоящее время не получила распространения из-за недостаточной специфичности и опасности диссеминации.

**Гистологический метод** диагностики является одним из наиболее важных и в то же время сложных из-за трудностей интерпретации различных морфологических вариантов опухоли. Патогистологический диагноз хориокарциномы в большинстве случаев основан на изучении соскобов, однако, не во всех случаях удается получить опухолевую ткань. Гистологическое исследование должно производиться при любом, особенно первом, выскабливании в связи с кровотечением, возникающим после прерывания беременности или после родов, после опорожнения пузырного заноса или в связи с дисфункцией яичников. Повторное получение соскоба из-за развития некроза опухоли приводит к ложноотрицательному результату. При диагностическом выскабливании полости матки интрамурально и субсерозно расположенные хориокарциномы недоступны для исследования.

Не вызывает затруднений патоморфологический диагноз опухоли на основании изучения удаленной матки. Микроскопически для хориокарциномы характерны клетки цито- и синцитиотрофобласта в различных соотношениях. По количественному их соотношению различают цитотрофобластический, синцитиальный и смешанный гистотип опухоли. Некрозы, кровоизлияния и лейкоцитарная инфильтрация являются обычной находкой; скопления клеток Ланганса могут быть в виде островков. Децидуальная реакция слизистой тела матки свойственна при любом расположении опухоли.

**Гормональная диагностика** основана на способности вырабатывать, подобно нормальной плаценте, 3 гормона — хорионические гонадотропин, соматотропин и тиреотропин. Наибольшее диагностическое значение имеет определение  $\beta$ -субъединицы ХГ, являющегося надежным маркером трофобластических опухолей. Используются радиоиммунологические методы, в частности, определение титра хорионического гонадотропина в моче и сыворотке крови, определение в сыворотке крови трофобластического  $\beta$ -глобулина. Его определение имеет значение при низких показателях ХГ для раннего выявления потенциально прогрессирующих форм трофобластических опухолей.

При хориокарциноме или диссеминированной трофобластической опухоли в отсутствие изменений при КТ головы можно определять уровень  $\beta$ -субъединицы ХГ в спинно-мозговой жидкости. При метастатическом поражении головного мозга величина соотношения уровня  $\beta$ -субъединицы ХГ в сыворотке крови и спинно-мозговой жидкости меньше 60. Однако однократное определение этого показателя нередко дает ошибочные результаты, поскольку уровень  $\beta$ -субъединицы ХГ в сыворотке крови в отличие от спинно-мозговой жидкости быстро меняется.

Применение иммунологических методов исследования снизило частоту гормонально-негативных форм с 20 до 2%.

Гормональная диагностика используется для ранней первичной диагностики опухоли, контроля за эффективностью проводимой химиотерапии, для выявления резистентных форм опухоли, определения сроков окончания первичного и профилактического лечения, а также сроков диспансерного наблюдения больных.

Из других методов может быть применено *цитологическое исследование* выделений из матки, мокроты и отпечатков с поверхности метастатических очагов вульвы, влагалища и шейки.

*Алгоритм обследования:*

1. Сбор анамнеза и тщательное физикальное исследование.
2. Определение уровня  $\beta$ -субъединицы ХГ в сыворотке крови.
3. Исследование биохимических показателей, функции печени, определение уровня креатинина и тиреоидных гормонов в сыворотке крови.
4. Определение числа лейкоцитов и тромбоцитов.
5. Рентгенография или КТ грудной клетки.
6. УЗИ или КТ брюшной полости и малого таза.
7. КТ головы.
8. Селективная ангиография органов брюшной полости и малого таза (при необходимости).

## Лечение

Хориокарцинома — одна из редких злокачественных опухолей, отличающаяся высокой частотой излечения с помощью химиотерапии даже при наличии отдаленных метастазов.

Основным методом лечения хориокарциномы является химиотерапевтический. Он используется как самостоятельный или как один из методов комплексного лечения. В комплексе лечения применяется хирургическая и лучевая терапии.

*Методы лечения трофобластических опухолей определяются в зависимости от стадии заболевания и резистентности опухоли к противоопухолевым препаратам.*

### Стадия I

Тактика лечения трофобластических опухолей I стадии зависит в первую очередь от желания больной в дальнейшем иметь детей.

**Экстирпация матки и адъювантная химиотерапия.** Если больная не планирует в дальнейшем иметь детей, ей выполняют экстирпацию матки и проводят адъювантную химиотерапию. Ее целью является:

1. Предупреждение метастазов вследствие диссеминации жизнеспособных опухолевых клеток во время операции.

2. Воздействие на уже имеющиеся микрометастазы.

Противоопухолевые средства можно вводить во время операции. Это не повышает риск кровотечения или инфекционных осложнений.

Экстирпация матки показана также при трофобластической опухоли плацентарной площадки I стадии. Эта опухоль резистентна к противоопухолевым средствам, поэтому в отсутствие метастазов операция — единственный эффективный метод ее лечения. Лишь у небольшой части больных диссеминированной трофобластической опухолью плацентарной площадки удается добиться длительной ремиссии в результате химиотерапии.

**Химиотерапия.** Монохимиотерапия — метод выбора для больных трофобластическими опухолями I стадии, планирующих в дальнейшем иметь детей. При неэффективности монохимиотерапии им проводят полихимиотерапию. Если и полихимиотерапия неэффективна, а больная все же настаивает на сохранении детородной функции, показано удаление опухоли. Ее локализацию уточняют с помощью УЗИ, МРТ или ангиографии.

### Стадии II–III

При трофобластических опухолях II–III стадий при низком риске их резистентности к противоопухолевым средствам назначают монохимиотерапию, при высоком — полихимиотерапию.

**Метастазы в пределах малого таза.** Метастазы во влагалище нередко сопровождаются обильным кровотечением. В этом случае показана тугая тампонада влагалища или широкое иссечение опухоли. Реже для остановки кровотечения проводят двустороннюю эмболизацию внутренних подвздошных артерий.

**Метастазы в легкие.** Показана моно или полихимиотерапия в зависимости от риска резистентности опухоли к противоопухолевым средствам.

**Хирургическое лечение.** Операция по поводу метастазов в легкие больным трофобластическими опухолями проводится редко. К хирургическому лечению прибегают при одиночных метастазах или ограниченном поражении легкого и резистентности опухоли к противоопухолевым средствам. Следует помнить, что после лечения на месте метастазов остаются очаги фиброза, которые неопределенно долго визуализируются при рентгенографии грудной клетки. При этом



уровень  $\beta$ -субъединицы ХГ в сыворотке крови остается нормальным. После операции проводят адьювантную химиотерапию.

**Экстирпация матки.** При кровотечении или сепсисе на фоне гнойного метроэндометрита всем больным трофобластическими опухолями выполняют экстирпацию матки. Некоторые авторы считают, что при больших первичных опухолях экстирпация матки носит циторедуктивный характер, позволяя уменьшить число курсов химиотерапии.

#### Стадия IV

Трофобластические опухоли IV стадии быстро прогрессируют и чаще всего оказываются резистентными к противоопухолевым средствам. Всем больным трофобластическими опухолями IV стадии должна проводиться полихимиотерапия.

**Метастазы в печень.** Метастазы трофобластических опухолей в печень достаточно резистентны к лечению. При неэффективности системной полихимиотерапии проводят регионарную. У части больных это позволяет добиться ремиссии. При внутрибрюшном кровотечении из метастазов в печень или при одиночном метастазе и резистентности к противоопухолевым средствам показано хирургическое лечение в объеме резекции печени.

С тех пор как при кровотечениях из печени стали применять эмболизацию кровоточащих сосудов, число операций на печени по поводу метастазов трофобластических опухолей снизилось.

**Метастазы в головной мозг.** Сочетание лучевой терапии и полихимиотерапии снижает риск инсульта. Высокая частота ремиссии при метастазах в головной мозг (86 %) наблюдается при системной полихимиотерапии и одновременном интратекальном введении метотрексата.

**Хирургическое лечение.** Операцию при метастазах трофобластических опухолей в головной мозг проводят при внутричерепном кровоизлиянии с целью декомпрессии и остановки продолжающегося кровотечения. Изредка операцию проводят для удаления одиночного метастаза, резистентного к противоопухолевым средствам. По достижении ремиссии очаговая неврологическая симптоматика исчезает.

#### Моно- и полихимиотерапия

Выбор режима лечения в настоящее время осуществляется с учетом степени риска разви-

тия резистентности опухоли к химиотерапии по шкале ВОЗ.

Шкала ВОЗ включает возраст больной, исход предшествующей беременности и интервал после нее, размеры опухоли, количество и локализацию метастазов, группу крови, уровень ХГ в сыворотке крови и характер предыдущей химиотерапии.

Согласно шкале ВОЗ, выделены 3 степени риска развития резистентности: низкая (сумма баллов менее 5), умеренная (5–7 баллов), высокая (8 и более баллов).

При низком риске развития резистентности опухоли к химиотерапии (отсутствие метастазов, небольшая (до 3 см) величина опухоли матки, низкий уровень ХГ в сыворотке крови и продолжительность заболевания менее 4 мес.) проводится *монохимиотерапия* в следующих режимах (1-я линия):

1. Метотрексат — 50 мг (1 мг/кг, максимально 70 мг) в/м, в 1, 3, 5 и 7-й дни; лейковорин (фолиновая кислота) — 6 мг в/м, через 30 ч после введения метотрексата во 2, 4, 6 и 8-й дни. Повторение курсов с 14-го дня (от 1-го дня химиотерапии).
2. Метотрексат — 0,4 мг/кг (максимально 30 мг) в/в, ежедневно с 1-го по 5-й день, повторение курсов с 14-го дня.
3. Дактиномицин — 10 мкг/кг (максимально 500 мкг/сут) в/в, ежедневно с 1-го по 5-й день на фоне противорвотной терапии (навобан, зофран, китрил). Курсы повторяются с 14-го дня.
4. Дактиномицин — 1,25 мг/м<sup>2</sup> в/в в 1-й день, каждые 2 нед. с противорвотной терапией.

Эффективность указанных режимов монохимиотерапии колеблется от 68,7 до 100 %.

При умеренном и высоком риске развития резистентности опухоли (наличие метастазов, величина опухоли более 3 см, высокий уровень ХГ, длительность симптомов более 4 мес., если заболевание началось сразу после родов) применяется *комбинированная полихимиотерапия* по различным схемам: МАС (метотрексат, дактиномицин, хлорамбуцин); ЕМА-СО (этопозид, дактиномицин, метотрексат, винкристин, циклофосфан, лейковорин); СНАМОСА (гидроксимочевина, дактиномицин, метотрексат, лейковорин, винкристин, циклофосфан, доксорубин); РВВ (цисплатин, винбластин, блеомицин); ЕНММАС (этопозид, гидроксимочевина, дакти-

номицин, метотрексат, винкристин). Наиболее эффективной и менее токсичной комбинацией препаратов является схема ЕМА-СО:

1. Этопозид — 100 мг/м<sup>2</sup> в/в, капельно в 1 и 2-й дни.
2. Дактиномицин — 500 мкг в/в, в 1 и 2-й дни на фоне противорвотной терапии (навобан, зофран, китрил).
3. Метотрексат — 100 мг/м<sup>2</sup> в/в, струйно с последующей инфузией 200 мг/м<sup>2</sup> в течение 12 ч в 1 день.
4. Лейковорин (фолиновая кислота) 15 мг в/м, через 24 ч после введения метотрексата, затем по 15 мг каждые 12 ч (3 дозы).
5. Циклофосфан — 600 мг/м<sup>2</sup> в/в, капельно на 8-й день с противорвотной терапией навобаном.
6. Винкристин — 1 мг/м<sup>2</sup> в/в, на 8-й день.

*Повторение курсов химиотерапии* с 14-го дня после начала химиотерапии. В процессе проведения химиотерапии 1-й линии необходимо определение уровня ХГ в сыворотке крови (1 раз в нед.), величины первичной опухоли (1 раз в 4 нед.), размеров и количества метастазов (1 раз в 4 нед.), клинических анализов крови и мочи (1 раз в 3 дня), биохимических показателей крови еженедельно. С этой целью используются иммуноферментный анализ, радиоиммунный анализ, УЗИ органов малого таза, брюшной полости и забрюшинного пространства, УЗ-доплерометрия сосудов матки, КТ легких, МРТ головного мозга.

Наиболее ранним признаком резистентности опухоли к химиотерапии является отсутствие снижения или увеличение содержания ХГ в сыворотке крови при двух повторных анализах с интервалом в 1 нед.

Для лечения больных с резистентными формами опухоли используются следующие режимы химиотерапии (2-я линия):

1. При неэффективности монохимиотерапии и отсутствии метастазов возможно проведение монохимиотерапии с дактиномицином. У данных больных возможно применение режима ЕМА-СО.
2. При неэффективности режима ЕМА-СО следует увеличить инфузионную дозу метотрексата до 1 тыс. мг/м<sup>2</sup>; на 8-й день вместо циклофосфана и винкристина вводить цисплатин 60 мг/м<sup>2</sup> и этопозид 100 мг/м<sup>2</sup>.
3. Эффективной комбинацией также является: этопозид 100 мг/м<sup>2</sup> в/в капельно с 1-го

по 5-й день и цисплатин 100 мг/м<sup>2</sup> на фоне противорвотной терапии и стандартной водной нагрузки.

4. РВВ: цисплатин 100 мг/м<sup>2</sup> в день, винбластин 8 мг/м<sup>2</sup> в день, блеомицин 15 мг внутривенно или внутримышечно с 1-го по 4-й день. Интервалы между курсами — 3–4 нед.

В процессе химиотерапии 2-й линии также следует контролировать показатели периферической крови, функциональное состояние печени, почек, конъюнктивы, слизистых оболочек полости рта, желудочно-кишечного тракта, влагалища, чтобы предупредить развитие осложнений, и проводить динамический контроль показателей, как и при химиотерапии 1-й линии.

### Хирургическое лечение хориокарциномы

На I этапе хирургическое лечение проводится по жизненным показаниям: кровотечение наружное и внутрибрюшное, боли (угроза перфорации матки), явления острого живота (перфорация матки, перекрут ножки текалютеиновой кисты или разрыв ее капсулы). Плановая операция проводится на фоне 1–2-х курсов химиотерапии в случае больших размеров матки (больше, чем при 12–13-недельной беременности), первичной или вторичной резистентности опухоли к химиопрепаратам и локализации опухоли только в матке у женщин старше 45 лет. Объем операции — экстирпация матки с удалением маточных труб. После операции обязательна химиотерапия.

Сочетание химиотерапии 2-й линии и хирургического удаления резистентных очагов опухоли имеет большое значение для излечения больных.

При отдаленных метастазах в головной мозг проводят комбинированную полихимиотерапию. В сочетании с лучевой терапией на весь головной мозг. Лучевая терапия возможна при метастазировании в параметрий.

Таким образом, оперативное лечение и лучевая терапия являются дополнительными методами лечения. Химиотерапия позволяет достичь излечения больных независимо от стадии заболевания.

После ликвидации всех проявлении заболевания и при наличии нормальных показателей уровня ХГ и трофобластического β-глобулина в сыворотке крови в 2-х последовательных анали-



зах с интервалом в 2 нед., проводят 2 курса профилактической химиотерапии.

### Диспансеризация больных

Диспансеризация больных хориокарциномой проводится в течение 5 лет. Она включает в себя:

- ведение менограммы;
- контрацепцию в течение 2 лет;
- общий осмотр с осмотром молочных желез;
- гинекологическое исследование;
- определение уровня ХГ и трофобластического  $\beta$ -глобулина в сыворотке крови ежемесячно на первом году, 1 раз в 3 мес. на 2-м году, 1 раз в 4 мес. на третьем году и 2 раза в год на четвертом и пятом году, затем 1 раз в год;
- УЗИ органов малого таза и рентгенография или КТ легких 1 раз в 2 месяца на первом году и далее 1 раза в год в течение диспансерного наблюдения.

Излечение больных хориокарциномой, по данным ОНЦ РАМН, при I стадии составляет 96,7%, при II — 85,7%, при III — 52,6% и при IV — 7,1%.

### Беременность после трофобластической болезни

#### Беременность после пузырного заноса

Беременность и роды после пузырного заноса обычно протекают нормально. Повторный пузырный занос встречается у 1,5% больных, пороки развития у 4,1% новорожденных от матерей, имевших в анамнезе пузырный занос. При повторной беременности у больной, перенесшей пузырный занос, необходимо следующее обследование.

1. УЗИ малого таза в I триместре беременности.
2. Тщательное гистологическое исследование плаценты или плодного яйца в зависимости от исхода беременности.
3. Определение уровня  $\beta$ -субъединицы ХГ в сыворотке крови в течение 6 недель после завершения беременности.

### Беременность после трофобластических опухолей

Беременность после излечения трофобластических опухолей протекает, как правило, нормально. Пузырный занос при повторной беременности диагностируется у 0,6% женщин, пороки развития новорожденных — у 2,2%. Показано, что применение противоопухолевых средств не повышает риск пороков развития новорожденных.

### Резюме

Трофобластическая болезнь включает родственные опухоли, развивающиеся из плаценты и, следовательно, связанные с беременностью: пузырный занос (частичный или полный), деструктурирующий пузырный занос, хориокарциному и трофобластическую опухоль плацентарной площади.

Трофобластическая болезнь в 30–40 раз чаще встречается в странах Востока, что связано с нарушением иммунного статуса у женщин с большим количеством беременностей и коротким интервалом между ними.

Полный и частичный пузырный занос различают на основании результатов гистологического исследования и определения кариотипа.

Неблагоприятные прогностические факторы (высокий уровень  $\beta$ -субъединицы ХГ в сыворотке крови (более 100 тыс. МЕ/л), значительное увеличение матки, текалютеиновые кисты яичников диаметром более 6 см) являются показанием к назначению адьювантной химиотерапии у больных с пузырным заносом.

Диспансеризация больных после пузырного заноса направлена на раннюю диагностику возможной хориокарциномы и проводится в течение 4 лет на фоне приема ОК.

Хориокарцинома — заболевание цветущего репродуктивного возраста (25–35 лет), хотя может встречаться у более молодых женщин и в постменопаузе.

Отдаленные метастазы характерны прежде всего для хориокарциномы. Чаще всего наблюдаются метастазы в легкие (80%), влагалище (30%), печень (10%), головной мозг (10%). В 20% случаев метастазы, помимо влагалища, локализуются в пределах малого таза.

Стадию трофобластических опухолей определяют по классификации Международной федерацией акушеров и гинекологов. Выделяют 4 стадии заболевания.

Диагностика хориокарциномы основывается на данных клинических, лучевых, гистологических и гормональных методов исследования.

Методы лечения трофобластических опухолей определяются в зависимости от стадии заболевания и резистентности опухоли к противоопухолевым препаратам.

Основным методом лечения хориокарциномы является химиотерапевтический. Он используется как самостоятельный или как один из методов комплексного лечения. В комплексе лечения применяется хирургическая и лучевая терапия.

Диспансеризация больных хориокарциномой проводится в течение 5 лет на фоне гормональной контрацепции ОК.

Беременность после излечения трофобластических опухолей протекает, как правило, нормально.



# Глава 9

---

## Доброкачественные заболевания тела и шейки матки

### Доброкачественные заболевания шейки матки

---

#### Патология эндометрия

---

#### Миома матки

---

#### Резюме

---

**Д**оброкачественные заболевания матки включают заболевания шейки матки, эндометрия (гиперпластические процессы), миометрия (миому матки и аденомиоз).

### Доброкачественные заболевания шейки матки

Заболевания шейки матки делятся на фоновые состояния, предраковые (дисплазия), преинвазивный и инвазивный рак. По данной классификации фоновыми процессами считаются эндоцервикоз, полип, папиллома, простые формы лейкоплакии, гормональная эктопия, травматический выворот, эрозия.

В группу предрака включены очаговые одиночные или множественные пролифераты с явлениями атипии клеток (дисплазия, лейкоплакия с атипией клеточных элементов, аденоматоз).

Предраковые изменения обычно возникают при наличии фоновых процессов, но иногда развиваются и на неизменной шейке. Морфологически их обозначают как дисплазию, базально-клеточную и атипическую гиперплазию, анаплазию, предраковую метаплазию. В основе этих процессов лежит пролиферация клеток базального слоя многослойного плоского эпителия и нарушение дифференцировки пролиферирующих клеток с последующей их атипией. Предраковые изменения шейки матки могут развиваться также вследствие не прямой метаплазии призматического эпителия области эндоцервикса.

Доброкачественные, или фоновые, процессы составляют 85 % патологических изменений шейки матки. Морфологически они характеризуются нормоплазией эпителия без нарушения биохимических процессов и с сохранением диплоидного набора хромосом. К ним относятся

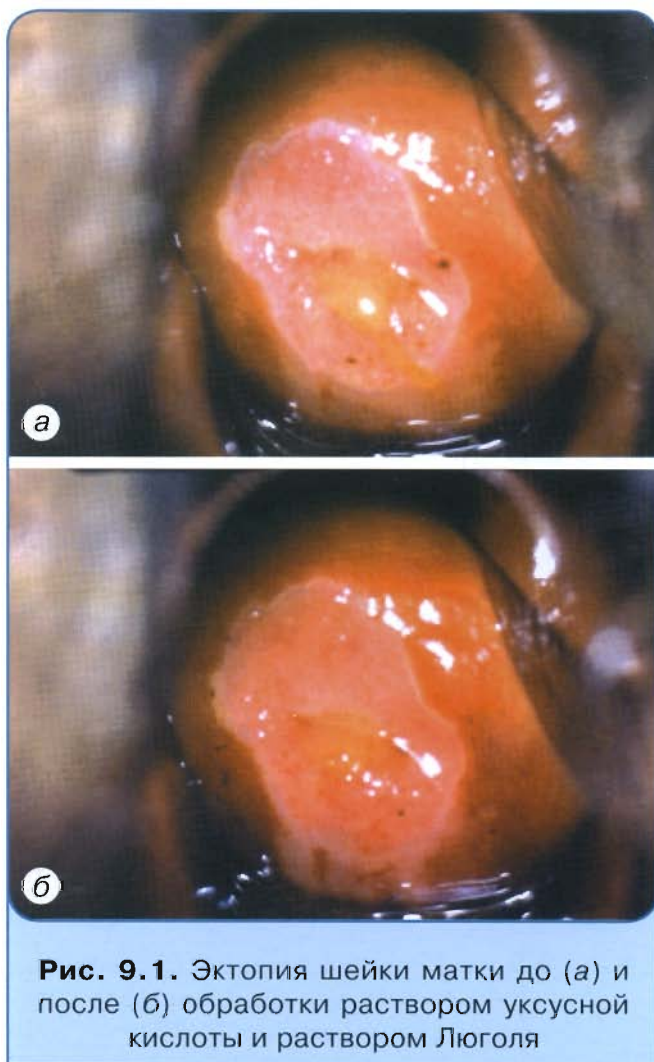
фоновые процессы гормонального, воспалительного и травматического характера: эктопия, доброкачественная зона трансформации, экзо- и эндоцервицит, субэпителиальный эндометриоз и эрозия.

**Эктопия (псевдоэрозия)** — перемещение наружу цилиндрического эпителия, бывает дисгормонального и посттравматического происхождения. Кольпоскопически вокруг наружного зева определяется ярко-розовая зона с мелкой зернистой поверхностью. После обработки 3% уксусной кислотой цилиндрический эпителий имеет вид папиллярных разрастаний в виде виноградных гроздьев (рис. 9.1). Гистологически напоминает папиллярную эрозию.

**Доброкачественную зону трансформации** делят на незаконченную и законченную. При незаконченной зоне, или пролиферирующем эндоцервикозе, цилиндрический эпителий по периферии частично замещен многослойным плоским. В этой зоне видны устья функционирующих желез; гистологически могут определяться элементы железистой и папиллярной эрозии (рис. 9.2). При доброкачественной законченной зоне трансформации или заживающем эндоцервикозе на фоне многослойного плоского эпителия видны наботовы кисты и отдельные функционирующие железы (рис. 9.3). Гистологически определяется фолликулярная и железистая эрозия.

**Наботовы кисты.** Наботовы кисты (Ovuli Naboti) — это небольшие кисты диаметром 2–10 мм со слизистым содержимым. Обычно они видны при осмотре влагалищной части шейки матки в зеркалах, или при трансвагинальном УЗИ. Наботовы кисты формируются в результате того, что в зоне трансформации ороговевающие клетки покрывают секреторные клетки цилиндрического эпителия, продуцирующего секрет. Как правило, мелкие кисты не требуют лечения. Крупные кисты, деформирующие шейку матки, удаляют путем диатермоэлектропунктуры.

**Субэпителиальный эндометриоз** развивается вследствие травматизации слизистой оболочки матки и пролиферации ее имплантированных клеток. При кольпоскопии видны несколько возвышающиеся темно-вишневые или синюшные образования разной величины. Перед менструацией из этих образований выделяется темная кровь (рис. 9.4). Гистологически определяется ткань слизистой оболочки матки с образованием железистых структур.



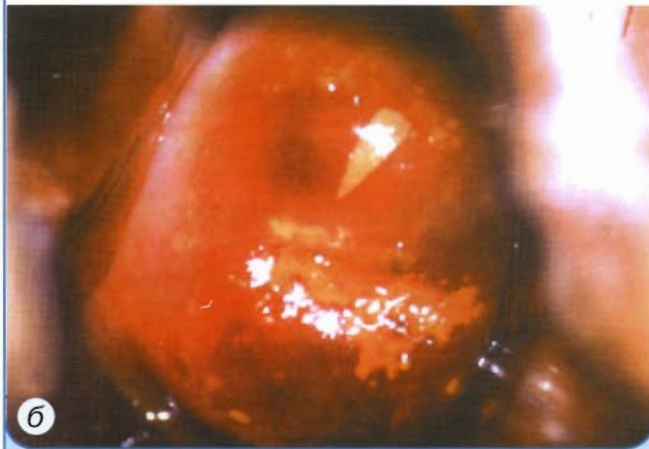
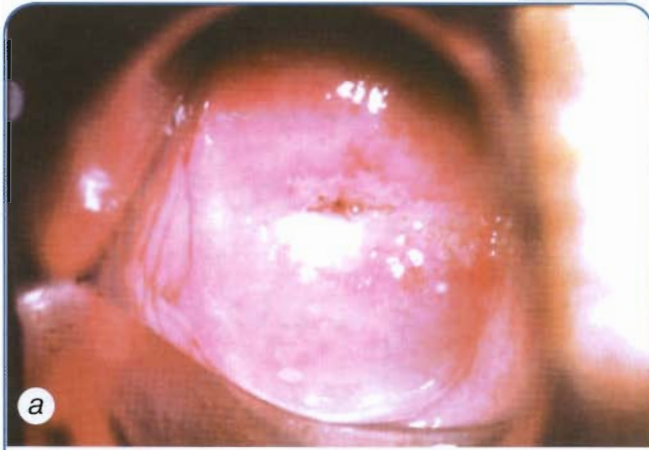**Рис. 9.1.** Эктопия шейки матки до (а) и после (б) обработки раствором уксусной кислоты и раствором Люголя

При **истинной эрозии** участок слизистой оболочки шейки матки лишен покровного эпителия (рис. 9.5). Наиболее часто этот процесс развивается после травмы слизистой оболочки, причиненной, например, при неосторожном гинекологическом исследовании. Истинная эрозия может существовать на фоне нормального или атрофического эпителия и рассмотренных выше патологических процессов.

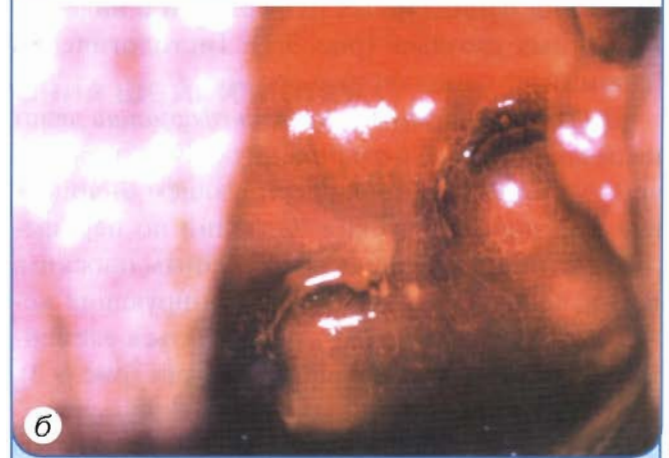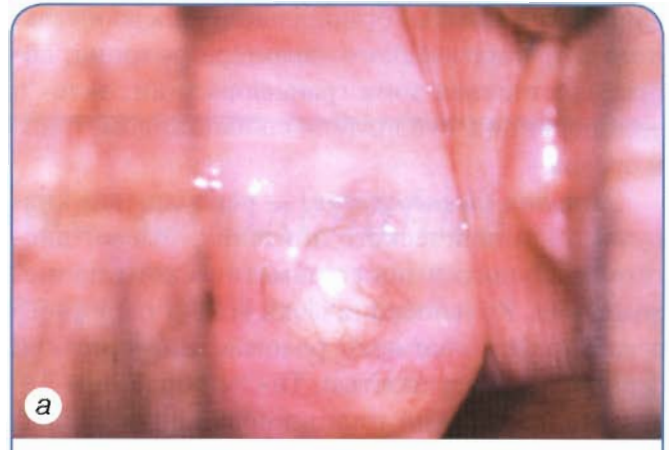**Полипы шейки матки** относятся к числу наиболее распространенных заболеваний женских половых органов (рис. 9.6, 9.7). Частота полипов эндоцервикса среди всех доброкачественных патологических изменений шейки матки (хронический эндоцервицит, псевдоэрозия, эндометриоз, лейкоплакия, различные формы гиперплазии слизистой цервикального канала, лейомиома) составляет 22,8%.

Различают полипы истмической части матки и полипы эндоцервикса. В дифференциально-





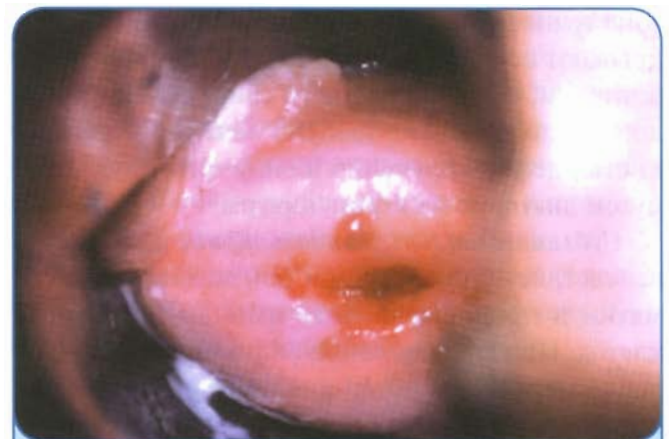**Рис. 9.2.** Эктопия и зона трансформации с открытыми железами до (а) и после (б) обработки раствором Люголя



**Рис. 9.3.** Зона трансформации. Крупные закрытые железы (Наботовы кисты) с растянутыми по поверхности субэпителиальными сосудами до (а) и после (б) обработки раствором Люголя

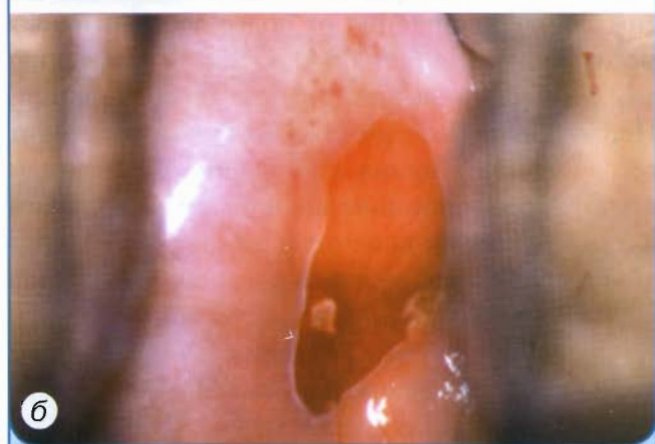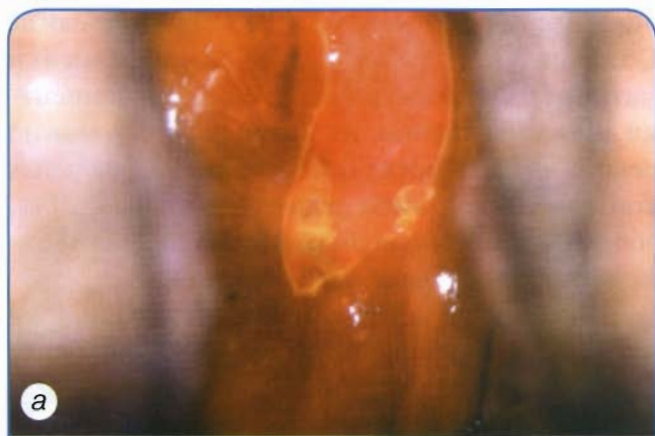диагностическом отношении полипы слизистой оболочки истмической части матки имеют некоторые отличия от полипов эндоцервикса. Кроме морфологических критериев, присущих полипам эндоцервикса, полипы слизистой оболочки истмической части матки имеют и характерные особенности: железы выстланы эпителием как эндоцервикального, так и эндометриального типа (то же относится и к покровному эпителию), стенки сосудов местами более богаты мышечной тканью.

Поскольку к числу гиперпластических процессов эндоцервикса относятся и различные формы очаговых гиперплазий, их необходимо дифференцировать от истинных полипов слизистой оболочки цервикального канала. В дифференциальной диагностике учитывают пролабирующие наботовы кисты, надорвавшиеся во время родов кусочки ткани шейки матки, которые иногда расцениваются как полипы влагалищной части.



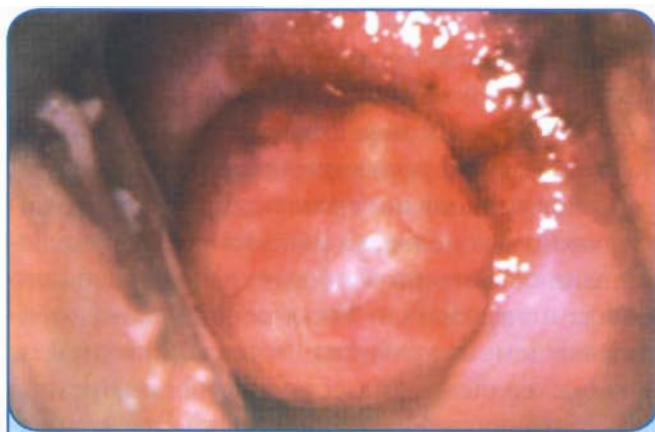
**Рис. 9.4.** Эндометриоидные гетеротопии вокруг наружного зева, самая крупная на 11 часах



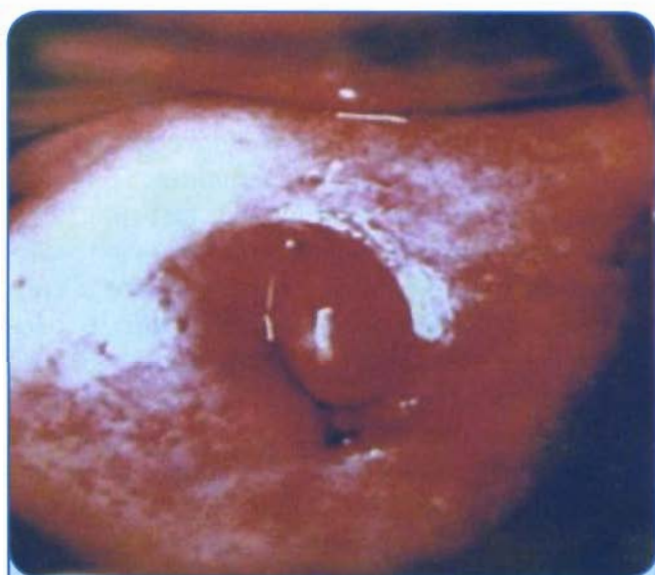


**Рис. 9.5.** Истинная эрозия с белесоватой каймой плоского эпителия по периферии до (а) и после (б) обработки раствором Люголя

В полипе могут возникнуть вторичные изменения (воспалительные процессы, имеющие диффузный или очаговый характер). Воспалительные процессы чаще всего связаны с травмой и последующим инфицированием. В полипах эндоцервикса часто возникает плоскоклеточная метаплазия, происхождение которой связано с непрямой метаплазией резервных клеток цилиндрического эпителия. Плоскоклеточная метаплазия может возникнуть как результат воспалительного процесса. К вторичным изменениям относятся расстройства кровообращения (без воспалительной реакции), сопровождающиеся отеком стромы и застойными явлениями в сосудах. Во время беременности в клетках стромы полипа могут возникнуть изменения, сходные с децидуальными преобразованиями в эндометрии (так называемые децидуальные полипы). При наличии вторичных изменений возможны патологические выделения, в том числе сукровичные



**Рис. 9.6.** Полип шейки матки, исходящий из эндоцервикса



**Рис. 9.7.** Кольпоскопия. Полип шейки матки

(при травмах, расстройствах кровообращения, инфицировании полипов). Другие жалобы (боль, нарушение менструальной и репродуктивной функции и др.) бывают обусловлены сопутствующими заболеваниями.

*Диагностика* полипов слизистой оболочки цервикального канала не представляет трудности. Они обнаруживаются при простом осмотре шейки матки, кольпоскопии и цервикоскопии. Небольшие полипы чаще распознаются при гистологическом исследовании слизистой оболочки, полученной в результате диагностического выскабливания цервикального канала. Характер строения полипа выясняют при гистологическом исследовании.



Лечение сводится к удалению полипов откручиванием, после чего производят выскабливание слизистой оболочки цервикального канала с последующей коагуляцией основания ножки полипа. Высоко расположенные полипы удаляют прицельно под контролем гистероскопа с последующим раздельным диагностическим выскабливанием слизистой оболочки цервикального канала и тела матки. Такая рекомендация обоснована тем, что полипы часто развиваются на фоне гиперпластических процессов эндометрия и эндоцервикса. Успешно используется криодеструкция ложа полипа после его удаления. Преимуществом метода является уменьшение частоты рецидивов, которые после диагностического выскабливания достигают 10–12 %.

**Эктропион шейки матки.** При наличии обширного участка цилиндрического эпителия в области эктоцервикса наблюдается чрезмерная секреция слизи. Пациентка обычно обращается с жалобами на выделения из влагалища. При этом шейка матки имеет характерный вид (рис. 9.8); данное состояние именуют термином «эктропион шейки матки» или несоответствующим сути процесса термином «эрозия шейки матки». Использование последнего термина лучше избегать, так как он искажает представление о состоянии, которое является, по сути, нормальным явлением. Для эктропиона характерны обильные негнойные выделения из влагалища, что связано с большой поверхностью цилиндрического эпите-

лия, содержащего железы, секретирующие слизь. Обильные выделения при эктропионе шейки матки могут вызвать неудобства для пациентки. Для уменьшения их интенсивности можно рекомендовать прекращение приема оральных контрацептивов, либо, в качестве альтернативы, абляцию ткани с использованием теплового зонда под местной анестезией.

При данном методе терапии тепловой зонд нагревает ткани примерно до 100 °С, разрушая эпителий на глубину 3–4 мм. Этот метод иногда называют не совсем точно «холодной коагуляцией» для разграничения от более деструктивных методов лечения патологии шейки матки таких, как диатермокоагуляция или лазеротерапия. После проведения этой процедуры происходит регенерация эпителия с меньшим содержанием желез. При эктропионе шейки матки также может наблюдаться кровотечение после полового сношения, так как мелкие кровеносные сосуды в цилиндрическом эпителии легко травмируются. Данный симптом может вызывать сильную тревогу, а также смущение пациентки, но при сборе гинекологического анамнеза всегда следует задавать прямой вопрос о наличии кровотечения после полового сношения из-за возможной связи кровотечения с карциномой шейки матки. Проведение лечения можно рекомендовать пациентке лишь после получения нормальных результатов цитологического исследования и уточнения причины кровотечения.

**Лейкоплакия шейки матки без атипии.** В переводе с греческого лейкоплакия означает «белая бляшка». При кольпоскопии так называют белые очаги, видимые до обработки уксусной кислотой (рис. 9.9). Лейкоплакия возникает в результате ороговения эпителия. Незрелые клетки плоского эпителия влагалища и влагалищной части шейки матки могут превращаться как в клетки, синтезирующие гликоген, так и в клетки, синтезирующие кератин. Первое считается нормой, второе — патологией. Лейкоплакия может наблюдаться при инфекции, вызываемой вирусом папилломы человека (самая частая причина), дисплазии, плоскоклеточном раке, применении влагалищных диафрагм, маточных колец и влагалищных тампонов, после лучевой терапии. Лейкоплакию дифференцируют с кандидозом. При кандидозе также наблюдаются белые бляшки, однако, в отличие от лейкоплакии, они легко удаляются тампоном. Очаги лейкоплакии подде-

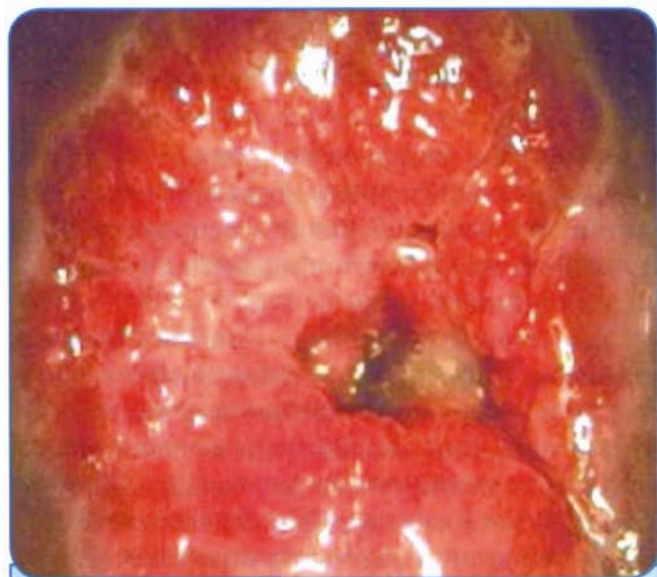
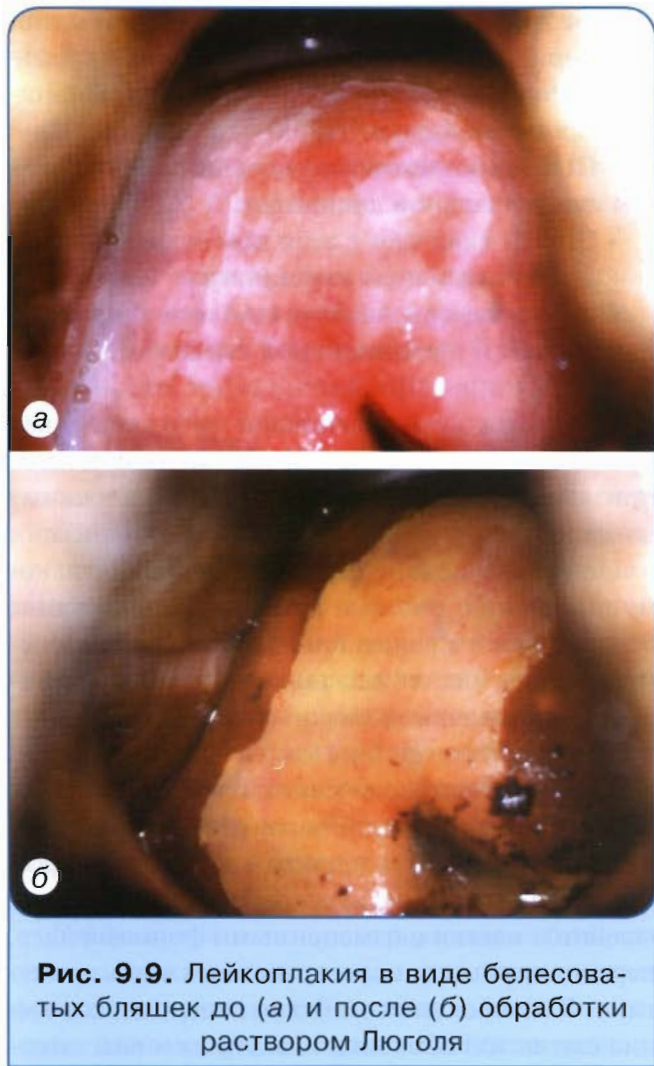


Рис. 9.8. Кольпоскопия. Эктропион шейки матки





**Рис. 9.9.** Лейкоплакия в виде белесоватых бляшек до (а) и после (б) обработки раствором Люголя

жат биопсии для исключения рака шейки матки, поскольку при кольпоскопии в этих участках невозможно увидеть сосуды.

### Предраковые состояния

Предраковые состояния (дисплазия эпителия) составляют 15–18% всех патологических процессов шейки матки. Они чаще развиваются на фоне доброкачественных новообразований, реже на зоне неизмененного многослойного плоского эпителия.

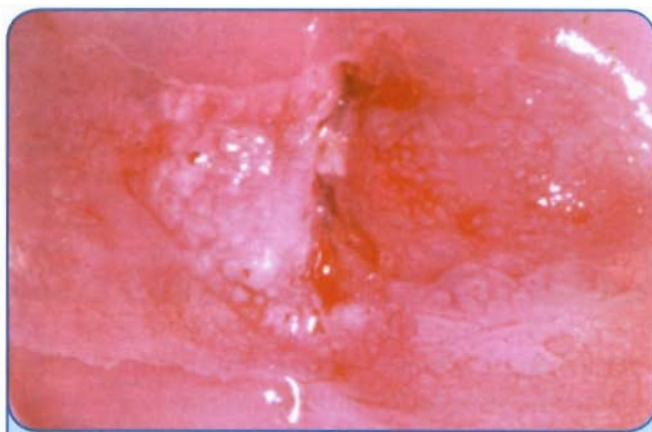
Среди причин возникновения эпителиальных дисплазий важное место занимают инфекционные агенты, к которым относятся вирусы папилломы человека особенно 16 и 18 типов.

Определенную роль в возникновении диспластического процесса играет курение табака. Некоторые ингредиенты табака (никотин, котинин) содержатся в повышенных концентрациях в содержимом влагалища у курильщиц. Они

способны превращаться в канцерогенные агенты (нитрозамины) в присутствии специфической бактериальной инфекции.

Выделяют различные виды дисплазии.

При кольпоскопии эпителиальная дисплазия имеет вид мономорфных белесовато-розовых или белых участков полигональной, ромбовидной или овальной формы, разграниченных линиями ярко-розового или красного цвета (рис. 9.10). Гистологически поля определяются в виде комплексов дисплазированного многослойного плоского эпителия, а их разграничивающие линии в виде участков здоровой или истонченной слизистой оболочки, через которые просвечивают сосуды соединительной ткани.



**Рис. 9.10.** Грубая и нежная мозаика на передней и задней губе шейки матки

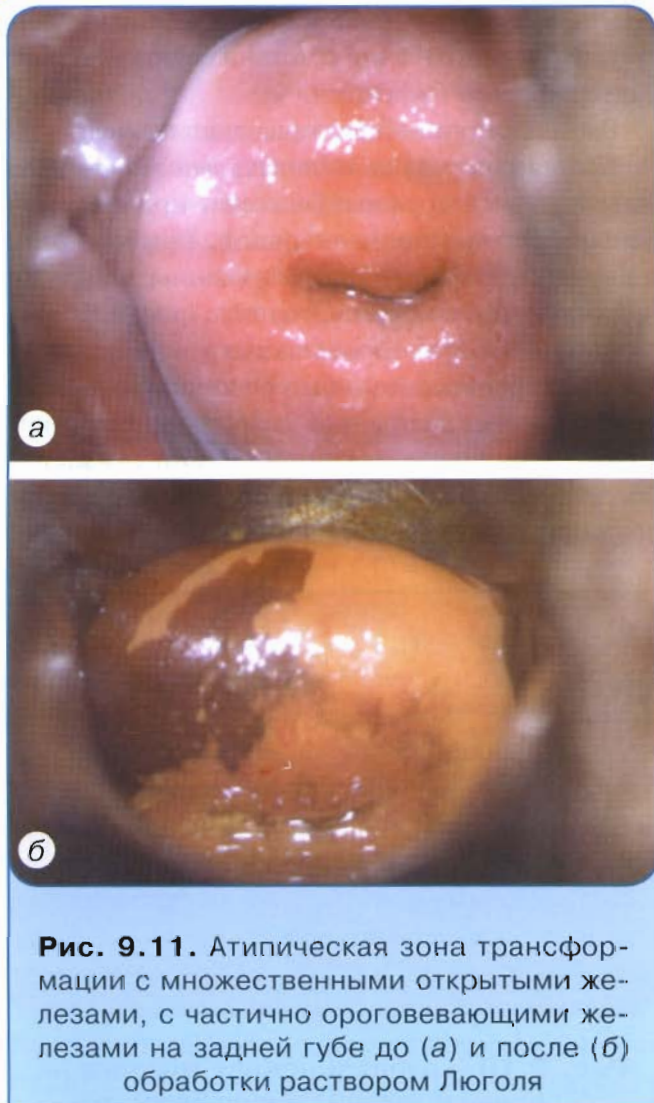
Папиллярная зона эпителиальной дисплазии (основа или база лейкоплакии) при кольпоскопии имеет вид белых или бело-розовых участков слизистой оболочки шейки матки с четкими контурами и множеством мономорфных красных точек одинаковой формы, величины и уровня расположения (рис. 9.11). Гистологически под тонким слоем дисплазированного многослойного эпителия сосочков видны вросшие сосуды.

Папиллярную эпителиальную дисплазию необходимо дифференцировать с атрофическим цервицитом и сосочковым рельефом слизистой оболочки шейки матки при беременности.

Эпителиальные дисплазии шейки матки делятся на три группы в зависимости от степени выраженности патологических изменений клеток покровного пласта шейки матки.

Для простой (легкой) дисплазии характерна умеренная пролиферация клеток базального и





**Рис. 9.11.** Атипичная зона трансформации с множественными открытыми железами, с частично ороговевающими железами на задней губе до (а) и после (б) обработки раствором Люголя

парабазального слоев эпителиального покрова. Эпителиальные клетки среднего и верхнего слоев эпителиального пласта имеют нормальный вид.

Умеренная дисплазия характеризуется наличием патологических изменений эпителиальных клеток во всей нижней половине пласта.

При тяжелой дисплазии появляются крупные гиперхромные ядра в клетках почти во всех отделах эпителиального пласта, часто обнаруживаются митозы. Созревание и дифференцировка клеток отмечаются лишь в поверхностном отделе эпителиального пласта.

*Преинвазивная карцинома* характеризуется тем, что весь пласт эпителия состоит из раковых клеток, которые, однако, не проникают через базальную мембрану в подлежащую строму шейки и не дают метастазов.

В настоящее время широкое распространение получила классификация, согласно которой вы-

деляют три степени «цервикальной интраэпителиальной неоплазии»:

- CIN I соответствует простой «легкой» эпителиальной дисплазии.
- CIN II соответствует умеренно выраженной эпителиальной дисплазии.
- CIN III включает в себя тяжелую дисплазию и преинвазивную карциному.

Симптомы, присущие только эпителиальным дисплазиям и преинвазивной карциноме, отсутствуют.

Эпителиальные дисплазии возникают, как правило, в так называемой переходной зоне от призматического к многослойному плоскому эпителию.

Эпителиальные дисплазии подлежат активному выявлению с целью их излечения. Лечение больных с этим видом патологии должно рассматриваться в качестве реальной вторичной профилактики рака шейки матки.

При осмотре шейки матки в зеркалах, при локализации патологических изменений на поверхности влагалищной части выявляются участки, неравномерно окрашивающиеся раствором Люголя. При цитологическом исследовании выявляются клетки с измененными формами ядер, неравномерным распространением в них хроматина. Кольпоскопия позволяет оценить состояние слизистой оболочки влагалища и влагалищной части шейки матки с выявлением наиболее выраженных очагов патологии для прицельной биопсии. Проба с уксусной кислотой считается положительной, если после обработки на влагалищной части шейки матки появляются белые пятна. Уксусная кислота коагулирует белки, делая клетки белыми и непрозрачными. Она не проникает глубже верхней трети многослойного плоского эпителия, поскольку его клетки содержат много гликогена и имеют маленькое ядро. Нормальный многослойный плоский эпителий после обработки уксусной кислотой остается розовым. В участках дисплазии клетки содержат крупные ядра и большое количество белка, следовательно, хорошо «окрашиваются» уксусной кислотой.

Решающую роль в распознавании эпителиальных дисплазий и преинвазивной карциномы играет гистологическое исследование.

Лечение зависит от степени дисплазии.

При легкой эпителиальной дисплазии целесообразны диатермокоагуляция, криодеструкция

или лазерное воздействие с целью устранения дисплазии.

При умеренной эпителиальной дисплазии показано удаление шейки матки путем ножевой ампутации, диатермо- или лазерной конизации с обязательным тщательным гистологическим исследованием.

Тяжелая эпителиальная дисплазия и преинвазивная карцинома требуют проведения немедленных лечебных мероприятий. При наличии условий для выполнения ампутации или диатермоконизации шейки матки последняя может быть удалена с обязательным проведением гистологического исследования для исключения инвазивного роста. Если условия для влагалищной операции отсутствуют, показана брюшно-стеночная экстирпация матки.

Больные, которые подверглись лечению по поводу эпителиальных дисплазий и преинвазивной карциномы шейки матки, должны в последующем находиться под наблюдением акушеров-гинекологов общей лечебной сети с проведением контрольных осмотров с использованием цитологического и кольпоскопического исследований.

*Предраковая зона трансформации* отличается от доброкачественной тем, что вокруг устьев функционирующих желез наблюдаются белесоватые монотипные ободки, вплоть до полного ороговения устьев желез. Кольпоскопические участки дискератоза напоминают капли белого воска.

Морфологически при предраковых заболеваниях различной степени выраженности отмечается дисплазия многослойного сквамозного эпителия: пролиферация, гиперкератоз, паракератоз, спонгиоз, акантоз и различной степени атипия клеточных элементов.

Больных с дисплазией плоского эпителия шейки матки необходимо подвергнуть комплексному клиническому и морфологическому обследованию и назначить им радикальное лечение (диатермоэксцизию или конизацию, криодеструкцию, лазерное воздействие, ампутацию шейки матки), так как эти больные входят в группу риска развития рака шейки матки.

*Пролиферирующая лейкоплакия* — обширные ороговевшие белые, желтые, серые пятна с бугристым, чешуйчатым, бородавчатым рельефом. Есть дефекты в виде трещин и изъязвлений. Патологический очаг возвышается над окружаю-

щим покровным эпителием. Такое образование снять тампоном не удастся.

*Поля атипичного эпителия* — полиморфные (различной формы, размеров и высоты), полигональные прозрачные участки белого, розового, серого и желтого цвета, разделенные красными линиями.

*Зона трансформации атипичного эпителия* очерчена полиморфным эпителиальным ободком белого, желтого или розового цвета, возвышающимся вокруг отверстий протоков желез, иногда полностью их закрывая.

К этой группе относятся и атипичные сосудистые разрастания, отличающиеся резким полиморфизмом (сосуды имеют вид штопора, запятых, обрывающихся линий). Сосуды не сокращаются под воздействием 3% раствора уксусной кислоты.

## Патология эндометрия

Эндометрий является сложной структурой, состоящей из желез, стромы, кровеносных сосудов и нервной ткани. В гл. 4 подробно описано, как в фолликулярную фазу менструального цикла в эндометрии происходит пролиферация ткани из базального слоя. После овуляции под влиянием прогестерона происходят секреторные изменения эндометрия. И, наконец, отторжение эндометрия наступает в результате снижения уровня прогестерона при обратном развитии желтого тела. Нарушение биосинтеза простагландинов в эндометрии может привести к нарушениям менструального цикла (см. гл. 5). Широкое применение эндоскопии и УЗИ обеспечило возможность точной диагностики патологии эндометрия.

## Гиперпластические процессы эндометрия

В периоде полового созревания к развитию гиперпластических процессов эндометрия в основном приводит ановуляция по типу атрезии фолликулов, что сопровождается пролонгированной стимуляцией эндометрия низкими дозами эстрогенов и прогестеронодефицитным состоянием. Клиническая картина характеризуется длительными (более 7 дней), обильными, анемизирующими ациклическими мажорными кровотечениями.



С возрастом увеличивается активность гипоталамического центра, регулирующего секрецию ФСГ. Секреция ФСГ возрастает, вызывает компенсаторное усиление деятельности яичников: яичники начинают в возрастающем количестве секретировать вместо классических эстрогенов (эстрадиола и эстрона) так называемые неклассические фенол-стероиды, которые вырабатываются главным образом за счет разрастания тека-ткани. Источником гиперэстрогении (особенно, в менопаузе) следует считать избыточную массу тела и обусловленную этим повышенную ароматизацию андрогенов в эстрогены в жировой ткани. Таким образом, неспецифические для репродуктивной системы нарушения жирового обмена опосредованно (через измененный стероидогенез) приводят к гиперэстрогении и возникновению гиперпластических процессов эндометрия.

Существует множество классификаций гиперплазии эндометрия. Чтобы избежать ошибок, гинекологу следует работать в тесном сотрудничестве с патоморфологом. Согласно последней классификации гиперплазии эндометрия, одобренной Международным обществом по гинекологической патоморфологии, выделяют простую и сложную гиперплазию эндометрия. При наличии клеточного атипизма говорят об атипичической гиперплазии эндометрия. Атипичные клетки характеризуются крупными ядрами разной формы, увеличенным ядерно-цитоплазматическим соотношением, постоянным присутствием ядрышек. Число митозов различно. Атипичическая гиперплазия эндометрия относится к предраковым состояниям.

Патологические пролиферативные изменения слизистой оболочки матки, (гиперплазия эндометрия) относятся к одному из самых распространенных состояний. ГЭ могут возникать самостоятельно или сочетаться с другой патологией, появляться на фоне различных заболеваний половых органов (органические изменения в яичниках, утолщение белочной оболочки после перенесенного воспаления, гормонально-активные опухоли, диффузная или очаговая гиперплазия стромы яичников, миома матки, эндометриоз). Некоторые заболевания с поражением гипофизарно-гипоталамической системы (болезнь Иценко—Кушинга, СПКЯ, послеродовые нейроэндокринные расстройства) также сопровождаются гиперпластическими процессами эндометрия. Таким образом, гиперплазия эндо-

метрия расценивается как проявление сложного нейроэндокринного синдрома, вызванного нарушением в системе гипофиз—гипоталамус—яичники—матка. Эндометрий представляет собой ткань, высокочувствительную к гормональным изменениям, происходящим в организме женщины в различные возрастные периоды жизни. Ее структурные особенности зависят от интенсивности и длительности гормональных влияний.

*Железистая и железисто-кистозная гиперплазия* — по существу качественно однозначный процесс, выраженный в неодинаковой степени. Различие между ними состоит в наличии кистозно-расширенных желез при железисто-кистозной форме патологии и отсутствии кист при простой железистой гиперплазии. Расширение просвета желез (без образования кист) наблюдается и при железистой гиперплазии эндометрия. Поэтому считают, что принципиальной разницы между указанными видами гиперплазии не существует. При базальной гиперплазии происходит утолщение базального слоя слизистой оболочки за счет пролиферации желез.

*Атипичическая гиперплазия (включая очаговый аденоматоз)* характеризуется структурной перестройкой и более интенсивной пролиферацией желез по сравнению с другими видами гиперплазии. Выделяют простую и сложную формы атипичической гиперплазии эндометрия. При простой форме крупные и мелкие железы отделены друг от друга сравнительно тонкими прослойками стромы, цилиндрический эпителий желез нередко образует выросты в просвет желез, ядра увеличены. При сложной форме аденоматоза обильно разросшиеся железы тесно соприкасаются друг с другом, местами строма между ними практически отсутствует, в многорядном эпителии желез отмечается полиморфизм, в крупных ядрах эпителия нередко обнаруживаются мелкие ядрышки.

Гиперпластические процессы эндометрия заслуживают пристального внимания в связи с риском малигнизации некоторых форм этой патологии.

Предраковые гиперпластические процессы переходят в рак эндометрия примерно у 10% больных; они нередко длительно персистируют. С учетом реальной угрозы перехода процесса в рак эндометрия необходимо внимательное отношение врача к больным с аденоматозом эндометрия и аденоматозными полипами.

Железистая и железисто-кистозная гиперплазии не являются предраковыми процессами. К предраку эндометрия относят атипическую гиперплазию (аденоматоз) эндометрия (диффузная и очаговая формы). Особую онкологическую настороженность вызывает аденоматоз с интенсивной пролиферацией и атипизмом железистого эпителия.

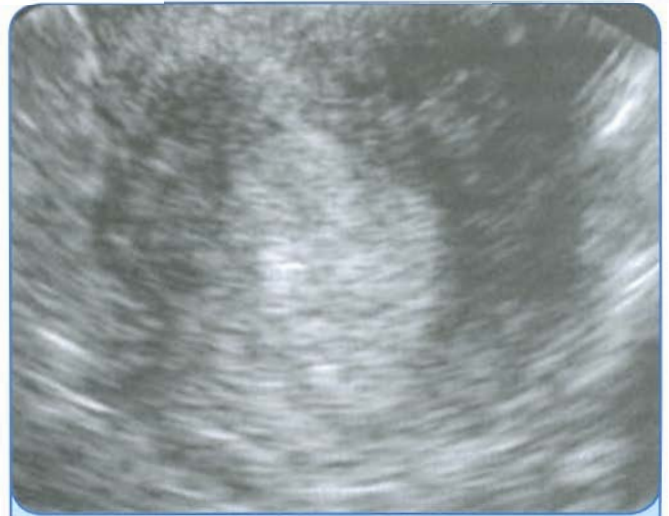Основными клиническими проявлениями гиперпластических процессов эндометрия служат маточные кровотечения (мено- и/или метроррагии). Субстрат кровотечения, как правило, составляют участки гиперплазированного эндометрия с выраженными дистрофическими изменениям и очагами некроза, резко расширенными кровеносными сосудами и тромбозом.

### Диагностика гиперпластических процессов эндометрия

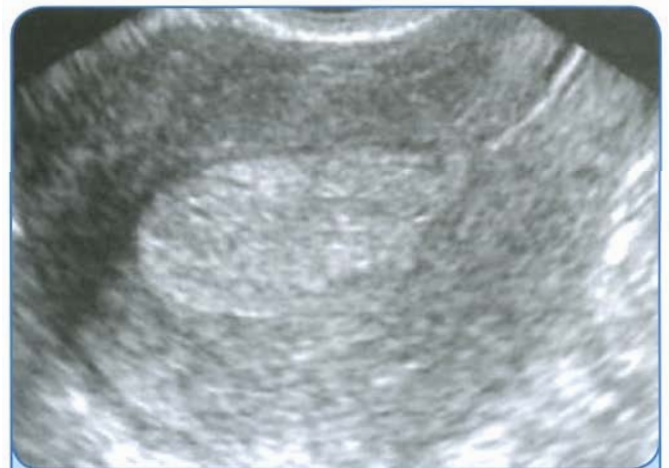Диагностика гиперпластических процессов эндометрия базируется на данных гистологического исследования соскобов слизистой оболочки матки. Гистероскопию и раздельное диагностическое выскабливание целесообразно проводить на 5–7-й день менструального цикла.

*Гистероскопическая картина гиперпластических процессов.* Эндометрий имеет следующие варианты: кистозная гиперплазия, полиповидная гиперплазия, аденоматоз, атрофия, рак эндометрия. Гистероскопический диагноз совпадает с гистологическим в 82% наблюдений, с данными УЗИ — в 77%.

Внедрение *ультразвукового исследования* в гинекологическую практику позволило косвенно судить о состоянии эндометрия, ориентируясь на толщину и структуру срединного М-эха (рис. 9.12, 9.13). Эндометрий имеет четкие очертания и большую акустическую плотность по сравнению с миометрием, занимая срединное положение параллельно внешнему конуру матки. При нормальном менструальном цикле толщина эндометрия зависит от фазы цикла, постепенно возрастая от 3–4 мм в 1-й фазе до 12–15 мм во 2-й фазе цикла. Гиперплазия эндометрия обуславливает значительное увеличение этих показателей. Полипы эндометрия, как правило, визуализируются на эхограммах в виде округлых или удлинённых овальных образова-



**Рис. 9.12.** Ультрасонография. Повышение плотности функционального слоя эндометрия, не соответствующее средней стадии фазы секрции при эхографии железистой гиперплазии



**Рис. 9.13.** Ультрасонография. Однородный эндометрий средней плотности с четкими ровными контурами при эхографии железистой гиперплазии эндометрия

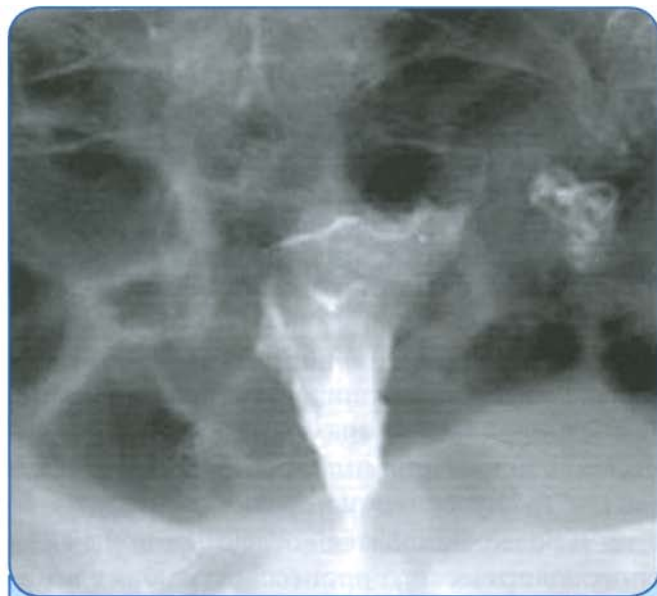ний с четким контуром и тонким эхонегативным ободком на фоне расширенной полости матки. В постменопаузе ультразвуковые критерии состояния эндометрия имеют возрастные особенности. Так, увеличение срединного М-эха до 5 мм и более становится косвенным признаком гиперпластического процесса даже без клинических проявлений, что позволяет рассматривать эхографию как высокоинформативный и доступный скрининговый метод исследования состояния эндометрия.



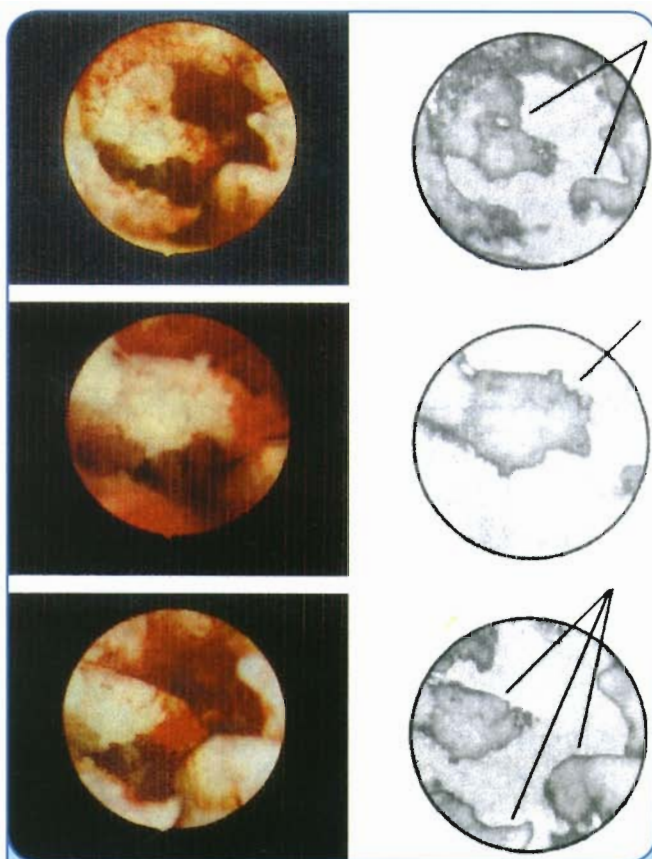
Другие дополнительные методы диагностики гиперпластических процессов эндометрия, наиболее информативные — цитологическое исследование аспирата из полости матки, гистерография.

*Цитологическое исследование аспирата из полости матки* позволяет определить выраженность пролиферативных изменений эндометрия, но не дает четкого представления о его патоморфологической структуре. Этот метод можно рекомендовать в качестве скрининга патологии эндометрия и его состояния на фоне гормональной терапии. Однако цитологическое исследование аспирата нельзя рассматривать как альтернативу гистероскопии и разделному диагностическому выскабливанию.

*Гистерография* обычно выполняется при подозрении на сочетанную внутриматочную патологию (гиперпластический процесс эндометрия, внутренний эндометриоз, миома матки) и в связи с отсутствием возможности проведения гистероскопии. Это исследование проводят на 7–8-й день цикла, используя водорастворимые контрастные вещества (верографин, урографин, уротраст). Гиперплазированный эндометрий и полипы на гистерограмме проявляются в виде зазубренности контуров матки или дефектов наполнения. Ценность гистерографии в диагностике гиперпластических процессов эндометрия уступает гистероскопии и диагностическому выскабливанию (рис. 9.14, 9.15).



**Рис. 9.14.** Гистерография. Характерные изменения контуров полости матки при железистой гиперплазии эндометрия



**Рис. 9.15.** Гистероскопия. Гиперплазия эндометрия (полиповидная форма). Указаны полиповидные разрастания на широком основании бледно-розового или синеватого цвета

### Терапия гиперпластических процессов эндометрия

Терапия гиперпластических процессов эндометрия различна в определенные возрастные периоды и складывается из остановки кровотечения и профилактики рецидива.

Тактика лечения гиперплазии эндометрия зависит от ее вида и, следовательно, риска озлокачествления. Показано, что рак тела матки развивается у 2% больных с простой или сложной гиперплазией без атипии и у 23% больных с атипической гиперплазией. Особенно высок риск при сложной атипической гиперплазии эндометрия.

Если в репродуктивном периоде наиболее часто используется гормональный гемостаз, то в климактерическом периоде гемостаз осуществляют путем фракционного диагностического выскабливания слизистой оболочки матки с обязательным гистероскопическим контролем до и после выскабливания.

Особого внимания заслуживают гиперпластические процессы эндометрия в постменопаузе, причиной которых в основном бывают гормонально-активные структуры яичников (стромальная гиперплазия, текаматоз, тека- и гранулезно-клеточные опухоли) или обменно-эндокринные нарушения (ожирение, дисэнцефальная патология). Подход к лечению гиперпластических процессов эндометрия в этом возрасте неоднозначен.

Наличие гиперпластического процесса свидетельствует скорее о недостаточной терапии либо о гормонально-активных структурах в яичниках, что требует уточнения их состояния путем эндоскопической биопсии. Отсутствие морфологических изменений в яичниках позволяет продолжить гормональную терапию более высокими дозами препаратов либо по контрацептивной схеме, либо в непрерывном режиме.

У женщин старше 45 лет не рекомендуют использование эстроген-гестагенных препаратов типа оральных контрацептивов в связи с появлением риска развития сердечно-сосудистой патологии (инфаркты, тромбозы, эмболии), обострения заболеваний желудочно-кишечного тракта, возникновения гиперхолестеринемии, гипергликемии, гиперлипидемии. Частота развития этих осложнений возрастает под влиянием длительного приема препаратов, содержащих эстрогены в дозе 0,05 мг, особенно у курящих пациенток с повышенной массой тела.

Антиэстрогены (тамоксифен, цитозоний) и андрогены (эферы тестостерона) не нашли широкого применения в лечении гиперпластических процессов эндометрия, хотя их назначение при этой патологии не исключено.

По данным многих авторов, при гиперплазии эндометрия в большинстве случаев эффективны прогестагены. Неэффективность прогестагенов, которая часто наблюдается при атипичской гиперплазии, — неблагоприятный прогностический признак, свидетельствующий о высоком риске озлокачествления. В этом случае показана экстирпация матки.

Аденоматозная гиперплазия эндометрия в перименопаузе требует назначения более высоких доз и желателен парентеральный ввод «чистых» гестагенов (17-оксипрогестерона капронат, депо-провера, депостат).

Помимо гестагенов для лечения гиперпластических процессов эндометрия у больных этого

возраста успешно применяют даназол (производное 17 $\alpha$ -этинилтестостерона) по 400–600 мг ежедневно и гестринон или неместран (производные 19-норстероидов) по 2,5 мг 2–3 раза в неделю в непрерывном режиме в течение 6 мес. Эти препараты обладают выраженным антигонадотропным эффектом, способствуют подавлению функции яичников и, как следствие, вызывают гипоплазию и атрофию эндометрия. Эффективность даназола и гестринона при лечении гиперпластических процессов высока.

Контроль результатов лечения осуществляется через 4–6 мес. путем цитологического исследования аспирата из полости матки, эхографии. По окончании гормональной терапии показана гистероскопия и раздельное выскабливание полости матки. Наступление стойкой постменопаузы является прогностически благоприятным признаком. Диспансерное наблюдение за больными осуществляется в течение 12–24 мес. с эхографическим скрининг-контролем в динамике. Показанием к снятию с диспансерного учета становится достижение стойкой постменопаузы или нормализация менструального цикла.

Рецидив гиперпластических процессов эндометрия, а также сочетание этой патологии с миомой матки и/или внутренним эндометриозом у больных в перименопаузальном периоде требует расширения показаний к оперативному лечению (электро- или лазерная абляция эндометрия, криодеструкция слизистой оболочки матки, лапароскопическая аднексэктомия, экстирпация матки с придатками).

В постменопаузе эхографический и цитологический скрининг дает возможность выявить доклинические признаки гиперпластических процессов эндометрия, что также требует тщательного дообследования (гистероскопия, раздельное диагностическое выскабливание слизистой оболочки матки), как и клинические симптомы заболевания (кровотечение в постменопаузе). Первоочередной задачей в этом возрасте является исключение онкологической патологии (рак тела матки, рак шейки матки), гормонопродуцирующих опухолей яичников, уточнение этиологии и патогенеза гиперпластического процесса и выявление сопутствующей генитальной и экстрагенитальной патологии. Поскольку причиной гиперпластических процессов эндометрия в постменопаузе нередко бывают гормональ-



но-активные структуры яичников (стромальная гиперплазия, текаматоз, тека- и гранулезо-клеточные опухоли), данная патология требует оперативного лечения (экстирпации матки придатками, лапароскопическая аднексэктомия, абляция эндометрия). Гормональная терапия в этом возрасте возможна при тяжелой соматической патологии.

Обычно назначают пролонгированные парентеральные гестагены (17-оксипрогестерона капронат, депостат, депо-провера) в непрерывном режиме в течение 6 мес. и более. Обязателен эхографический, цитологический контроль на фоне лечения (через 3–4 мес.) и отдельное диагностическое выскабливание с гистероскопией по окончании лечения (через 6–9 мес.).

Помимо гормональной терапии в комплекс лечения больных с гиперпластическими процессами эндометрия по показаниям следует включать средства, улучшающие состояние центральной нервной системы (циннаризин, кавинтон, стугерон, винпоцетин, ноотропил, беллоид); витаминотерапию; препараты, способствующие коррекции обменно-эндокринных нарушений (тиреоидные гормоны, адипозин, мисклерон, метионин, линетол, холина хлорид); диету с пониженным содержанием жиров, углеводов и жидкости; комплекс лечебно-оздоровительных мероприятий; средства, нормализующие водно-электролитный обмен (верошпирон, триампур, панангин), улучшающие функцию желудочно-кишечного тракта (фестал, эссенциале, легален, корсил, аллохол, панзинорм, травяные сборы, минеральные воды); иммуномодуляторы (тактивин, тималин, декарис); гипосенсибилизирующие (супрастин, диазолин, тавегил, задитен, гисталонг), а также нейролептики и седативные препараты. При сопутствующих воспалительных заболеваниях женских половых органов проводится комплексная противовоспалительная терапия.

Современная диагностика гиперпластических процессов эндометрия, выявление возможных этиологических и патогенетических закономерностей, последовательное и адекватное комплексное лечение, диспансерное наблюдение за больными способствуют нормализации менструальной, детородной функций, предотвращению рецидивов заболевания, предупреждению развития рака эндометрия, повышению трудоспособности пациенток.

## Полипы эндометрия

Раньше диагноз дисфункционального маточного кровотечения ставили при нарушениях менструального цикла и нормальном состоянии эндометрия по результатам гистологического исследования. В современной практике благодаря применению гистероскопии и УЗИ стало возможным выявление полипов эндометрия. Полипы эндометрия являются частой причиной патологических кровотечений (особенно межменструальных) у женщин старше 40 лет. У молодых женщин межменструальные кровотечения чаще являются следствием использования комбинированных или гестагенсодержащих оральных контрацептивов, а также применения ВМК. Этот контингент женщин в меньшей степени нуждается в исследовании патологии эндометрия. У женщин в период пери- или постменопаузы при патологическом кровотечении первоочередной задачей является исключение злокачественных новообразований эндометрия. Во многих случаях причиной кровотечения является доброкачественный полип, который можно удалить при гистероскопии.

В норме после менопаузы эндометрий подвергается атрофии. Однако заместительная гормональная терапия способствует стимуляции эндометрия, приводящей к образованию полипов. Затруднения при диагностике данной патологии возможны у женщин, применяющих тамоксифен для лечения рака молочной железы. Данный препарат является частичным агонистом эстрогенов и обладает ингибирующим воздействием на ткань молочной железы. Но при этом происходит стимуляция эндометрия, что в некоторых случаях приводит к образованию полипов или даже гиперплазии эндометрия и дальнейшей малигнизации. Диагностика с помощью УЗИ у пациенток этой группы затруднена, так как под воздействием препарата изменяются эхографические свойства внутреннего слоя миометрия, приводя к ошибочному впечатлению о значительно утолщенном эндометрии.

Полипы эндометрия — это разрастание отдельных участков слизистой тела матки (вместе с подлежащей стромой). Полипы слизистой тела матки встречаются у женщин любого возраста, но наибольшая частота их (около 85 % случаев) приходится на репродуктивный возраст.

В патогенезе полипов эндометрия ведущую роль играют те же факторы, что и при гиперплазии эндометрия, т.е. нарушения гормональной функции яичников, протекающие по типу избыточного образования эстрогенов и недостаточности гестагенов (прогестерона). У 60 % женщин полипы развиваются на фоне железисто-кистозной гиперплазии, у 10 % — на фоне воспалительных изменений слизистой оболочки матки, у 4 % — на фоне диспластического эндометрия.

Выделяют два клинических варианта полипов эндометрия: первый — развитие полипов на фоне диффузной гиперплазии эндометрия, часто у женщин с обменно-эндокринными заболеваниями, сопровождающимися ожирением, гипергликемией, гипертензией; второй — развитие полипов как очагов пролиферативных изменений на фоне неизмененного, функционирующего эндометрия, при этом у женщин обменных и эндокринных нарушений не наблюдается. Полипы первого типа, как правило, железистые и железисто-кистозные, второго типа — железисто-фиброзные и фиброзные, наблюдающиеся у женщин старшей возрастной группы. Полипы первого типа чаще подвергаются малигнизации, что соответствует большей частоте аденокарциномы эндометрия у женщин с обменно-эндокринными заболеваниями и гиперплазией эндометрия.

Морфологически полипы эндометрия характеризуются особенностями стромального и железистого компонентов и наличием расширенных, с утолщенными склерозированными стенками кровеносных сосудов, расположенных в их основании и/или ножке. В зависимости от соотношения стромального и железистого компонентов и пролиферативной активности выделяют полипы, покрытые функциональным слоем, для которого характерны морфофункциональные циклические изменения, свойственные двухфазному менструальному циклу, железисто-фиброзные, фиброзные, аденоматозные и полипы с очаговым аденоматозом. Часть полипов следует считать нефункционирующими, неактивными; строма и железы таких полипов не реагируют на циркулирующие в крови половые стероидные гормоны.

При гистероскопии, являющейся наиболее точным инструментальным методом клинической диагностики данного заболевания, полипы эндометрия, покрытые функциональным слоем

(железисто-фиброзные и железистые), выглядят в виде образований размером от 0,5 до 3 см, округлой или вытянутой формы, с гладкой поверхностью от бледно-розового до ярко-красного цвета, чаще располагающихся в области дна и углов, реже — в верхних и средних отделах тела матки. Изредка встречаются крупные полипы длиной до 6–8 см; при этом их верхушка выходит за пределы наружного зева шейки матки, а на поверхности эндоскопически могут выявляться синюшно-багровые участки (при гистологическом исследовании в них определяют признаки расстройства кровообращения).

Полипы, покрытые функциональным слоем эндометрия, встречаются у больных репродуктивного возраста с сохраненным двухфазным менструальным циклом и наблюдаются на фоне секреторной слизистой тела матки, поскольку диагностическое выскабливание при сохраненном цикле делается очень часто именно в его второй половине. Функциональный слой, которым покрыт полип, подвергается циклическим изменениям, соответствующим той стадии, в которой находится окружающая его слизистая тела матки, этот признак отсутствует во всех других видах полипов.

Железистые полипы отличаются преобладанием железистого компонента над стромальным, железы располагаются беспорядочно, имеют различную форму и величину. Полипы данного вида, как показывают наблюдения, чаще всего встречаются у женщин, имеющих и другие гинекологические заболевания.

Характерной особенностью железисто-фиброзных полипов является преобладание стромального компонента над железистым. Полипы данного вида располагаются на фоне слизистой оболочки тела матки различного морфофункционального состояния (стадии секреции, пролиферации, гиперплазия, атрофия).

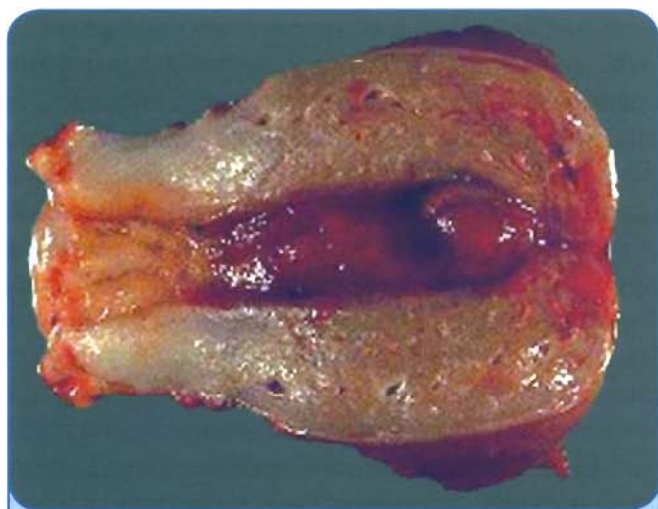
В фиброзных полипах (они встречаются редко) железы единичные, либо отсутствуют, эпителий их нефункционирующий.

Особого внимания заслуживают полипы эндометрия с очаговым аденоматозом и аденоматозные полипы. Очаговый аденоматоз в полипах эндоскопически не выявляется, он определяется только гистологически. Полипы с очаговым аденоматозом часто возникают на фоне гиперплазии эндометрия. Нередко выраженный очаговый аденоматоз в эндометриальных полипах



характеризуется интенсивной пролиферацией части желез и их эпителия, а выраженный — атипизмом.

Эндоскопический диагноз эндометриального полипа наиболее вероятен при обнаружении в полости матки образований овальной или вытянутой формы размером 1 см и более, имеющих ножку и расположенных в области дна и углов матки (рис. 9.16). При расположении полипов на фоне тонкого эндометрия (ранней стадии пролиферации или атрофическом) гистероскопический диагноз рассматриваемой патологии может быть поставлен и при меньших размерах полипов (0,3–0,7 см).



**Рис. 9.16.** Макропрепарат. Небольшой доброкачественный полип эндометрия

При интенсивной пролиферации желез полипы приобретают характер аденоматозных. В полипах иногда возникают расстройства кровообращения, кровоизлияния, некротические и воспалительные процессы. Фиброзные полипы встречаются значительно реже, преимущественно у женщин пожилого возраста. Термин «полипоз эндометрия» необоснован.

### **Клиническая картина**

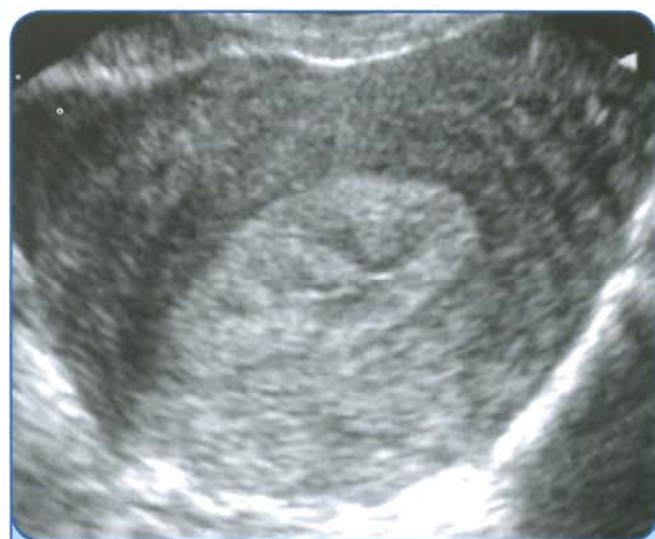Клиническая картина полипов эндометрия характеризуется наличием маточных кровотечений и болей. Иногда боли бывают тянущими, реже схваткообразными.

### **Диагностика полипов эндометрия**

Рентгенологически полипы слизистой тела матки характеризуются наличием дефектов на-

полнения различной формы и величины, чаще располагающихся в области дна и углов матки. Однако диагностическая ценность данного метода исследования невысока. Полное совпадение данных гистеросальпингографии с результатами гистологического исследования слизистой тела матки отмечается примерно у половины больных. Более информативной в этом плане является эхография.

При эхографии эндометриальные полипы проявляются в виде четко ограниченных образований значительной акустической плотности (рис. 9.17). При гиперплазии, которая обнаруживается у части больных с полипами эндометрия, отмечается утолщение слизистой. Частота выявления эндометриальных полипов при эхографии составит 70 %.

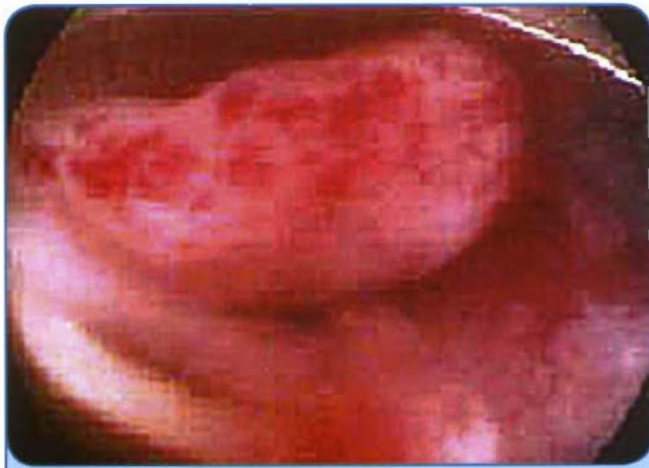


**Рис. 9.17.** Эхография. Железистый полип эндометрия в виде эхонегативного образования

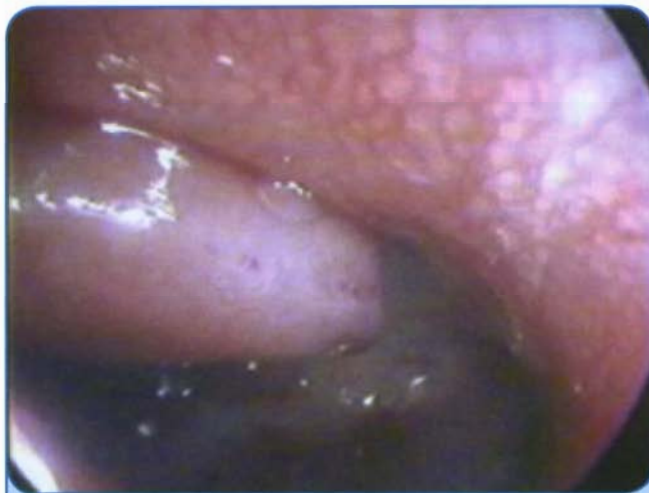При обследовании больных с подозрением на полип эндометрия следует проводить последовательное применение эхографии и гистероскопии с диагностическим выскабливанием слизистой тела матки или гистерорезектоскопией и гистологическим исследованием полученного материала (рис. 9.18–9.20).

### **Лечение**

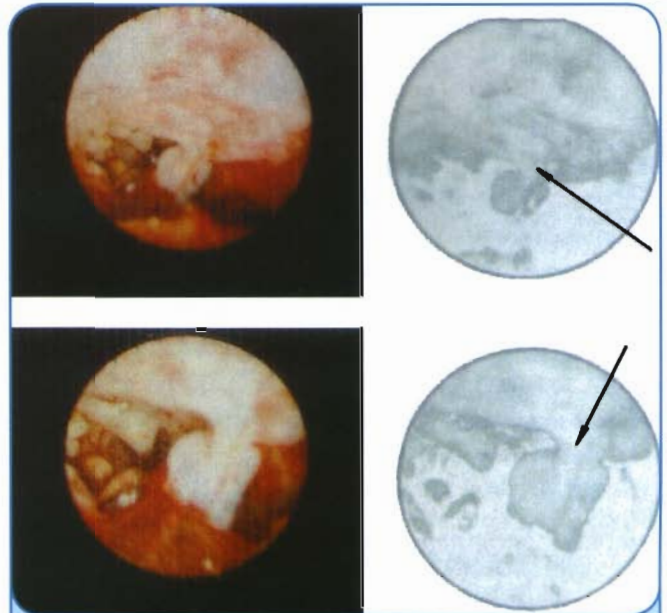
Тактика ведения больных с полипами эндометрия определяется возрастом женщины, характером полипа и гистологическим состоянием эндометрия.



**Рис. 9.18.** Гистероскопия. Полип эндометрия



**Рис. 9.19.** Гистероскопия. Полип эндометрия



**Рис. 9.20.** Гистероскопия. Полип эндометрия. Стрелкой показана ножка полипа

показанием для хирургического лечения в пременопаузальном возрасте.

## Миома матки

Миома (фибро- или лейомиома) — доброкачественная опухоль гладкой мускулатуры матки. По данным патологоанатомических и гистологических исследований, распространенность этой патологии достигает 50%. Чаще миома матки встречается у женщин репродуктивного возраста. Другие доброкачественные опухоли матки, например сосудистые, встречаются гораздо реже.

## Этиология и патогенез

В настоящее время миому матки рассматривают как гормонозависимую гипертрофию и гиперплазию миометрия, возникшие в результате регенераторных процессов поврежденного миометрия. Повреждение миометрия может быть обусловлено внутриматочными вмешательствами и/или перенесенной инфекцией половых органов. При повреждении клеточных мембран в миометрии происходит синтез тканевых факторов роста, что и лежит в основе формирования миомы матки. В участках повреждения происходит изменение концентрации и трансформация эстрогенных и прогестероновых рецепторов.

Больные в репродуктивном возрасте подлежат динамическому наблюдению с эхографическим контролем после хирургического удаления полипа. В постменопаузе при сочетании с гиперплазией слизистой оболочки после выскабливания рекомендуется назначение гестагенов. При атипической гиперплазии необходимо осуществлять динамический контроль состояния эндометрия с проведением повторного гистологического исследования.

Рецидивы аденоматозных полипов на фоне атрофического эндометрия, как и впервые выявленные аденоматозные полипы и полипы с очаговым аденоматозом при наличии гиперплазии слизистой оболочки тела матки, являются



В связи с особенностями гормональной рецепции в миоматозных узлах, возникновение и рост миомы матки может наблюдаться при нормальном уровне половых гормонов в крови. При этом в локальном кровотоке в зоне роста узлов наблюдаются нарушения соотношения эстрадиола и прогестерона и абсолютная гиперэстрогения. Таким образом, половые гормоны и нарушение рецепторного аппарата матки к половым стероидам играют существенную роль в росте уже сформировавшихся миоматозных узлов.

Выявлена наследственная предрасположенность к этой опухоли. Наблюдается рост миомы во время беременности и регресс в постменопаузе.

*Группы высокого риска развития миомы матки:*

- нерожавшие женщины;
- женщины с нарушением жирового обмена;
- женщины с семейным анамнезом заболевания.

### Патологическая анатомия

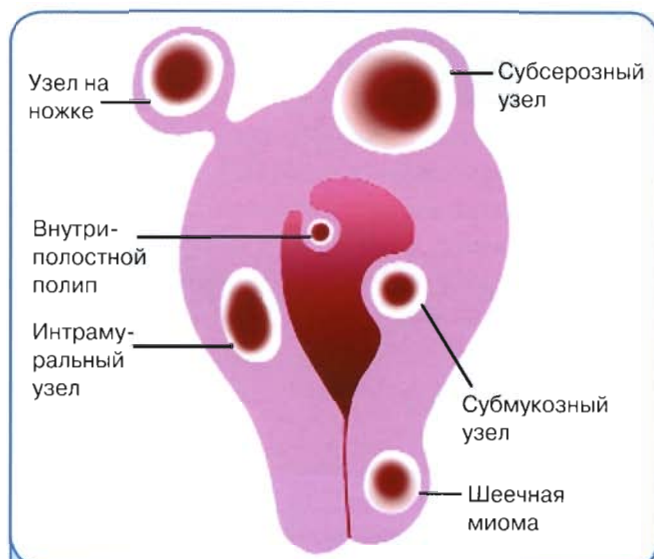
Макроскопически миома представляет собой плотную (фибромиома) или мягковатую (лейомиому) опухоль.

В зависимости от расположения узлов выделяют (рис. 9.21–9.25):

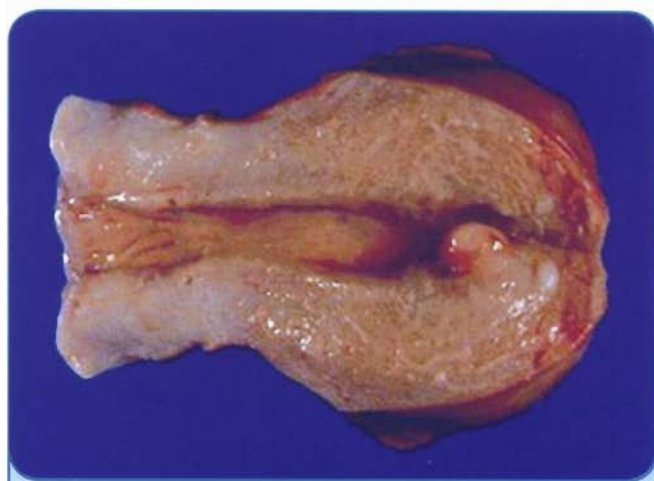
- субмукозную (подслизистую) миому;
- интерстициальную (интрамуральную) миому;
- субсерозную (подбрюшинную) миому;
- шейчную миому;
- узел на ножке.

Часто наблюдается множественная миома матки. Отдельные узлы имеют разные размеры, отделены друг от друга нормальным миометрием. Миома матки может достигать гигантских размеров: описан случай, когда масса матки с опухолью достигала 27,6 кг. Миоматозные узлы обычно сильно деформируют матку. Истинной капсулы миома матки не имеет, но обычно достаточно четко отграничена от окружающего миометрия, что позволяет ее вылущить. Окружающий миометрий эта опухоль не инфильтрирует. Кровоснабжение миоматозного узла обычно осуществляет одна крупная артерия. На разрезе узел имеет характерное слоистое строение.

При нарушении кровоснабжения опухоли в узле развиваются дегенеративные изменения. Во время активного роста миоматозного узла, например, во время беременности, вследствие острого



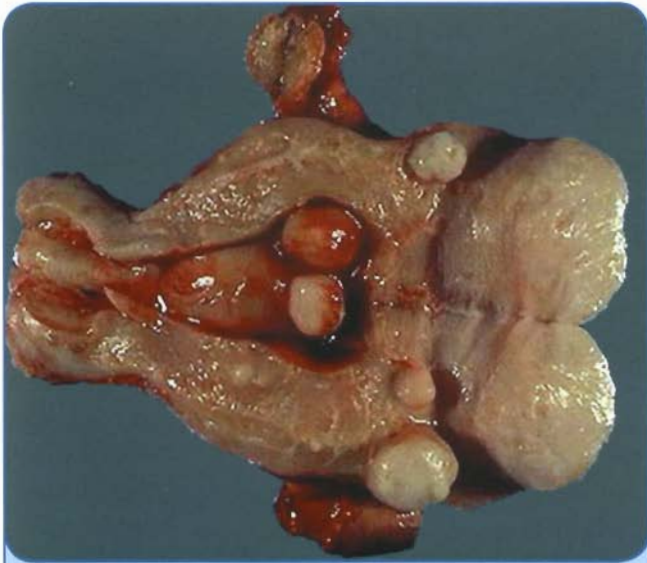**Рис. 9.21.** Типичная локализация миоматозных узлов



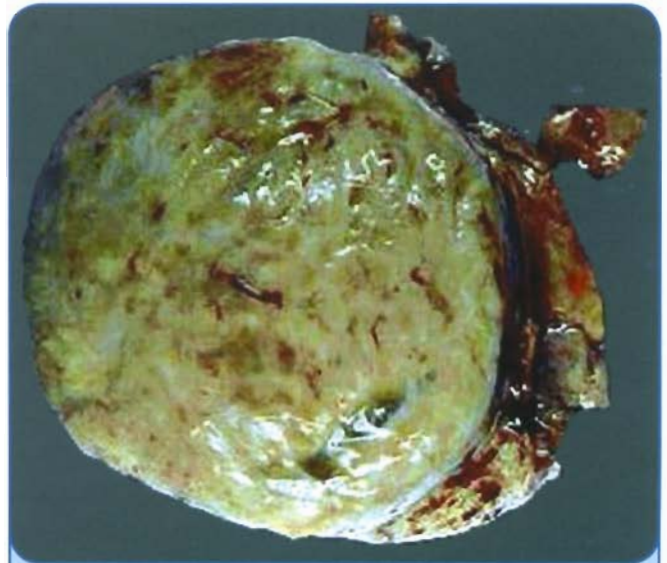
**Рис. 9.22.** Макропрепарат. Субмукозная лейомиома: образование в области дна, выступающее в полость матки

нарушения кровообращения наступает *красная дегенерация*. Может проявляться внезапным появлением болей и болезненностью в области матки в сочетании с незначительным повышением температуры тела и лейкоцитозом. Симптомы и признаки дегенерации обычно исчезают в течение нескольких дней, необходимость в хирургическом вмешательстве возникает редко.

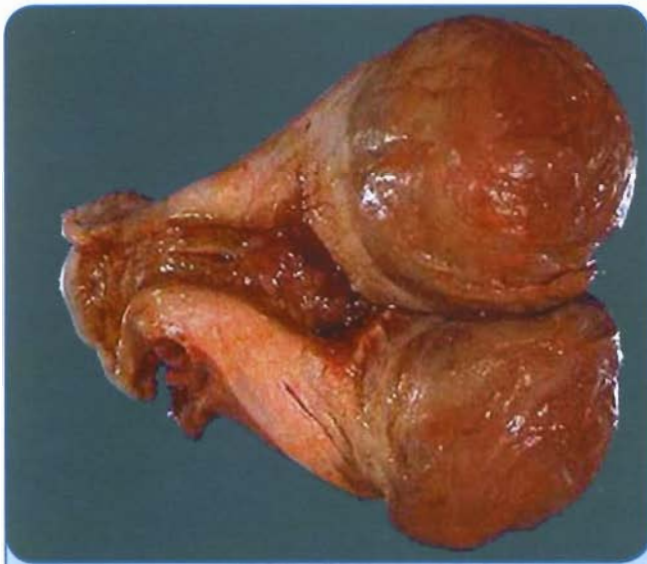
При постепенном росте узла, опережающем возможности кровоснабжения, развивается *гиалиновая дегенерация*. При возникновении некроза узла в центре формируются кистозные



**Рис. 9.23.** Макропрепарат. Множественная лейомиома матки: видны субсерозные, субмукозные и интрамуральные узлы



**Рис. 9.25.** Макропрепарат. Лейомиома матки: очаги кровоизлияний



**Рис. 9.24.** Макропрепарат. Большая лейомиома матки, подвергшаяся дегенеративным изменениям («красная дегенерация»)

Кистозная дегенерация и некроз обнаруживаются в 60% миоматозных узлов. Увеличение числа митозов в опухоли наблюдается во время беременности, у женщин, получающих прогестагены, в участках, граничащих с некрозом.

### Клиническая картина

Более половины больных миомой матки не предъявляют жалоб. Опухоль выявляют случайно при очередном осмотре. Диагноз часто ставят только на основании увеличения матки и изменения ее формы, обнаруженной при гинекологическом исследовании. Между тем следует помнить, что за увеличенную матку можно принять любое объемное образование малого таза.

*Характерные симптомы миомы матки:*

1. Нарушения менструального цикла.
2. Симптомы сдавления соседних органов.

Возможны также следующие проявления.

1. Учащение мочеиспускания вследствие сдавления мочевого пузыря.
2. Частичное сдавление мочеточников при больших опухолях, занимающих весь малый таз. При миоме матки, выходящей за пределы малого таза, та или иная степень обструкции мочеточников отмечается в 30–70% случаев. Правый мочеточник сдавливается в 3–4 раза чаще, чем левый, поскольку последний лежит позади сигмовидной кишки.

полости, которые называются *кистозной дегенерацией*. Завершающим этапом данного процесса является *кальцификация миоматозного узла*. Кальцификаты обычно выявляются случайно у женщин в постменопаузе при УЗИ или рентгенографии органов брюшной полости. Крайне редко возникает такое осложнение, как злокачественная или саркоматозная дегенерация миоматозного узла.



3. Изредка наблюдается полная обструкция мочеиспускательного канала. Она обусловлена тем, что миоматозный узел в шейке или перешейке матки оттесняет мочевой пузырь вверх и сдавливает шейку мочевого пузыря.
4. Сдавление сигмовидной или прямой кишки, вызывающее запоры и механическую кишечную непроходимость.
5. Выпадение субмукозной миомы на ножке через канал шейки матки («рождение» миоматозного узла), сопровождающееся резкой схваткообразной болью с последующим изъязвлением и инфицированием узла. Описаны случаи выворота матки при рождении опухоли.
6. Хроническая венозная недостаточность нижних конечностей и тромбозы.

Самый частый симптом миомы матки, а также самое частое показание к хирургическому лечению этого заболевания — гиперполименорея (она наблюдается примерно у трети женщин, подвергшихся миомэктомии). Нередко отмечаются хроническая боль внизу живота, альгоменорея и диспареуния. Острая боль возникает при перекруте ножки миомы или нарушении ее кровоснабжения.

Миома матки может быть непосредственной причиной бесплодия. Снижение фертильности женщины наступает вследствие сдавления и непроходимости маточных труб или деформации полости матки субмукозным узлом, что препятствует имплантации оплодотворенной яйцеклетки.

## Диагностика

*Дифференциальный диагноз следует проводить с другими объемными образованиями органов малого таза, к которым относятся:*

- беременность;
- кисты и кистомы яичников;
- лейомиосаркома.

При объемном образовании малого таза обязательно производят бимануальное исследование (в том числе ректовагинальное), а также цитологическое исследование мазков с шейки матки и из заднего свода влагалища. Размеры объемного образования следует указывать в сантиметрах или в неделях беременности. После исключения беременности уточняют, откуда исходит объ-

емное образование: из матки или из придатков. Для этого многие авторы рекомендуют простое исследование — измерение длины полости матки по зонду. При объемном образовании малого таза, сопровождающемся кровотечением из половых органов, показана *аспирационная биопсия эндометрия или гистероскопия и раздельное диагностическое выскабливание*. Не следует считать единственной причиной кровотечения имеющуюся у больной миому матки. Во всех случаях следует исключать гиперплазию эндометрия или рак тела матки. Мнения относительно необходимости аспирационной биопсии эндометрия у женщин с миомой матки и регулярными менструациями различны.

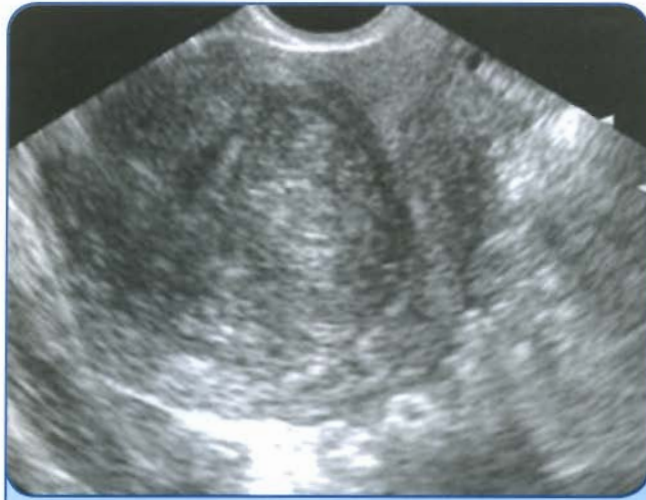*При нарушениях мочеиспускания проводят цистоскопию* (для исключения поражения мочевого пузыря), а также цистометрию (при недержании мочи). Отклонение или сдавление мочеточников большим объемным образованием малого таза, например, миомой матки, выявляется при УЗИ и экскреторной урографии. Обструкция мочеточника является показанием к хирургическому вмешательству при миоме матки даже при отсутствии других симптомов.

Вообще, инструментальные исследования проводятся большинству больных с объемным образованием малого таза. Чаще всего применяется *УЗИ малого таза и брюшной полости*. Оно позволяет установить, из какого органа исходит объемное образование, определить его размеры и строение. Трансвагинальное УЗИ информативнее абдоминального, поскольку дает более точные сведения о строении объемного образования (рис. 9.26–9.31).

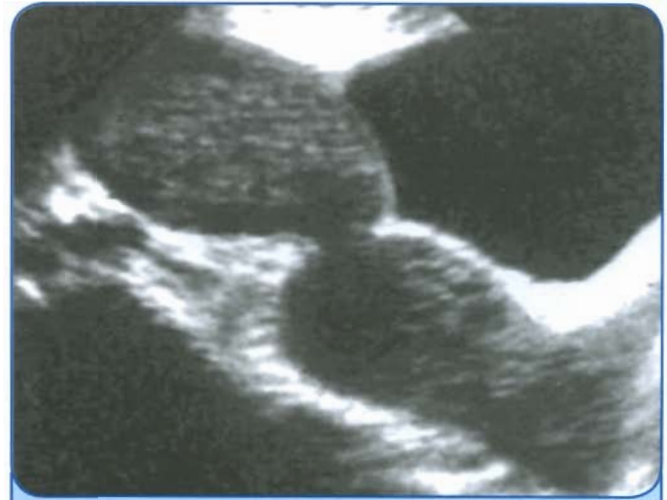
Для диагностики используются и эндоскопические методы (рис. 9.32–9.34).

*Гистеросальпингография* позволяет выявить изменение контуров полости матки и непроходимость маточных труб при миоме матки, объемных образованиях других органов или спаечном процессе в малом тазу (рис. 9.35–9.37). В настоящее время все шире применяется *соногистерография*. Это исследование позволяет выявить небольшие объемные образования, находящиеся в полости матки.

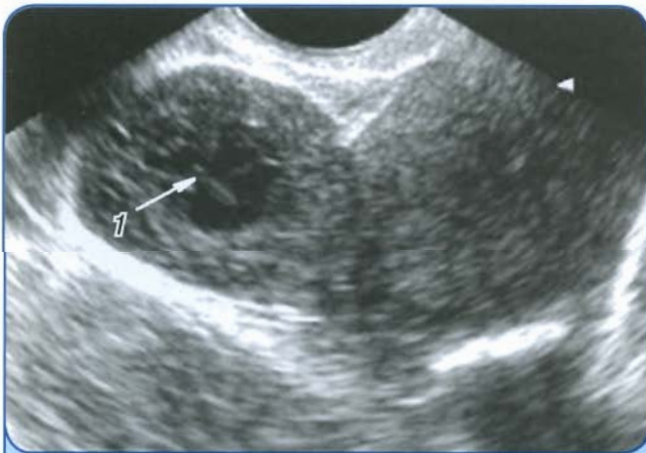
При объемных образованиях малого таза у женщин детородного возраста определяют *уровень β-субъединицы ХГ в сыворотке крови*, проводят цитологическое исследование мазков с шейки матки и из заднего свода влагалища, общий анализ



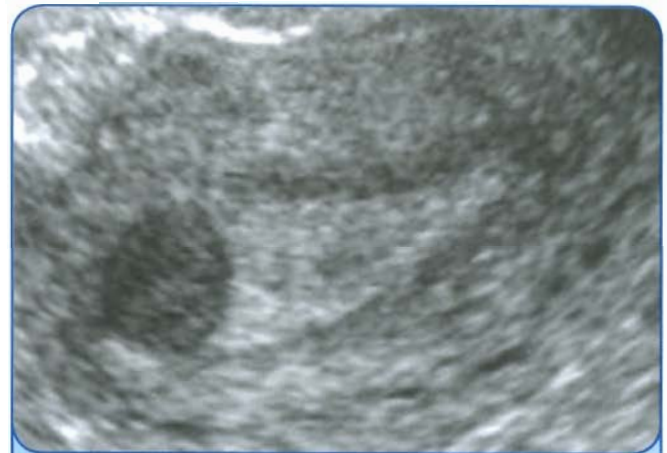**Рис. 9.26.** Эхография. Интрамуральный узел миомы матки



**Рис. 9.28.** Эхография. Субсерозный узел миомы матки «на ножке»



**Рис. 9.27.** Эхография. Субсерозный узел миомы матки с эхопризнаками нарушения питания (1 — миоматозный узел)



**Рис. 9.29.** Эхография. Субмукозная миома матки

крови, определение СОЭ, исследование кала на скрытую кровь. Некоторые авторы ставят под сомнение диагностическую ценность исследования уровня СА-125 в детородном возрасте, поскольку он повышается при многих заболеваниях и состояниях, в том числе при миоме матки, воспалении придатков матки, беременности, эндометриозе, что нередко ведет к неоправданной операции.

*КТ* редко применяется на первом этапе обследования. Обычно ее проводят при подозрении на злокачественную опухоль яичников или опухоль, исходящую из соседних органов.

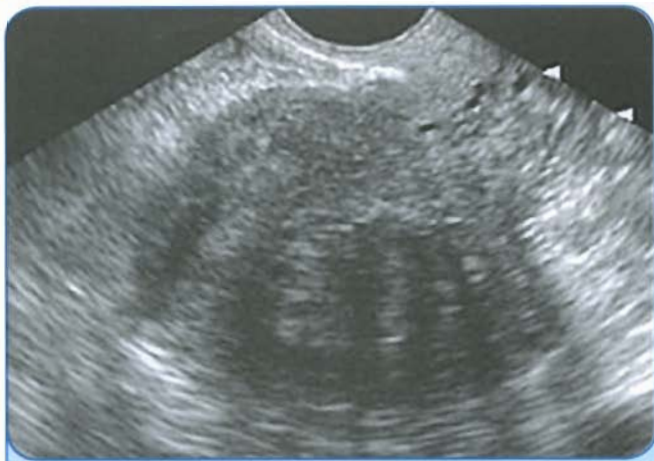*МРТ* особенно информативна при пороках развития матки, однако из-за дороговизны для

дифференциальной диагностики объемных образований малого таза это исследование применяется редко (рис. 9.38, 9.39).

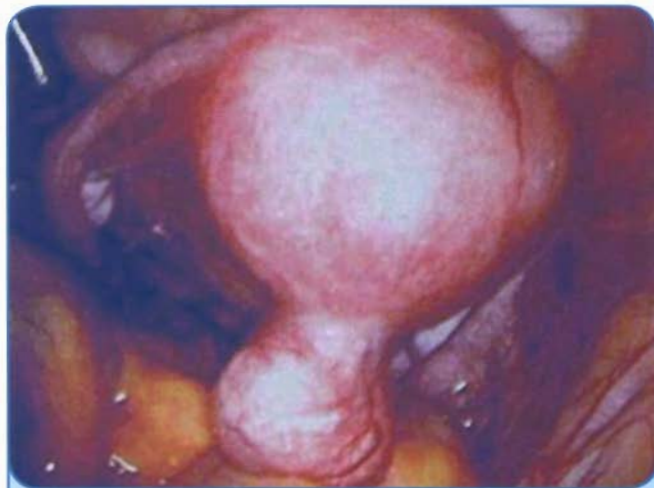## Лечение

Больной рассказывают о ее заболевании и его предположительном течении, о вероятности роста миомы матки и ее уменьшения в постменопаузе. Врач обязан рассказать обо всех методах лечения данного заболевания, объяснить, какой метод лечения он считает предпочтительным и почему, и предоставить больной возможность выбора.

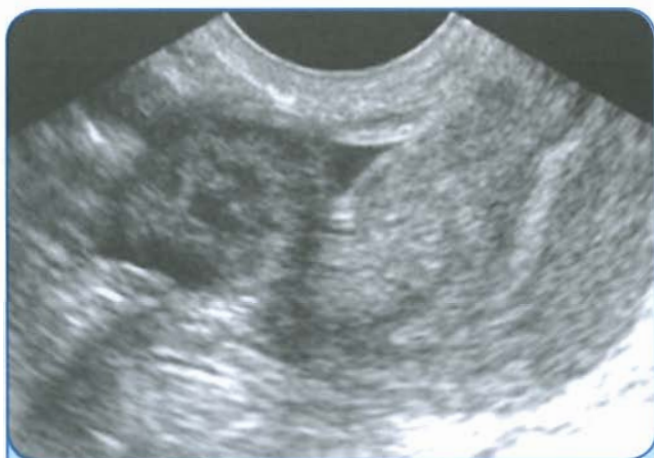



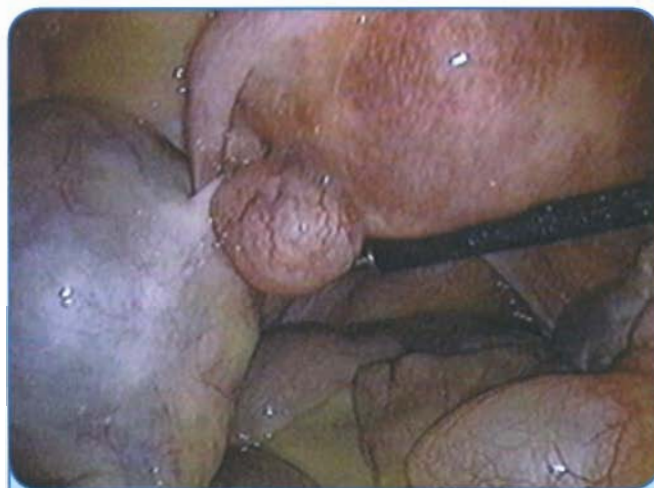
**Рис. 9.30.** Эхография. Выраженное снижение эхоплотности миомы матки при нарушении кровоснабжения узла



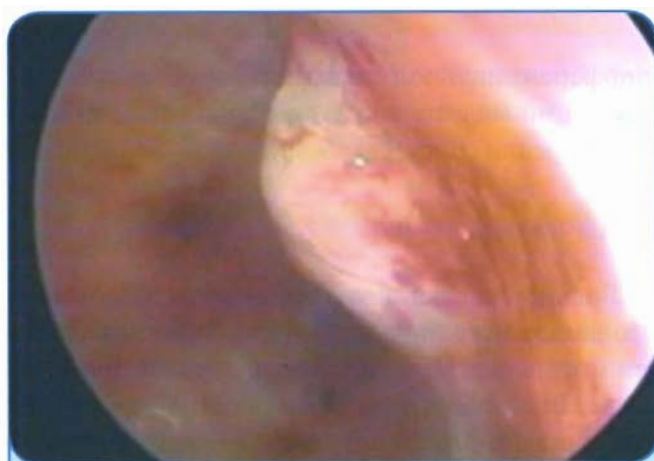
**Рис. 9.33.** Лапароскопия. Субсерозная миома матки



**Рис. 9.31.** Эхография. Преобладание в изображении узла миомы полиморфных гипозоногенных зон при развитии в нем некротических изменений



**Рис. 9.34.** Лапароскопия. Выраженный сосудистый рисунок на поверхности субсерозной миомы матки



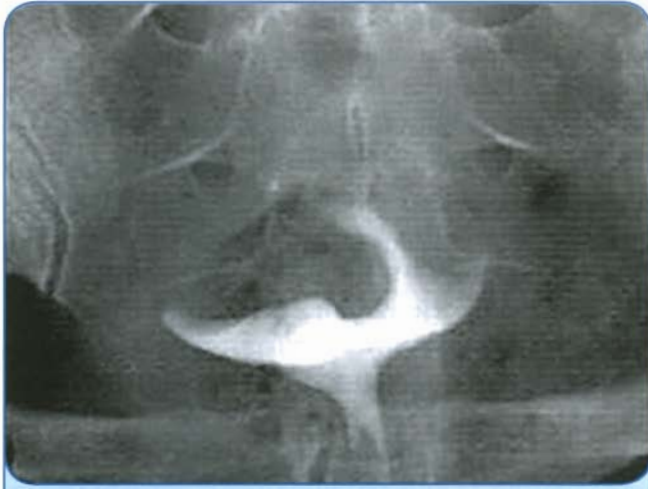**Рис. 9.32.** Гистероскопия. Подслизистый узел миомы

### **Консервативное лечение**

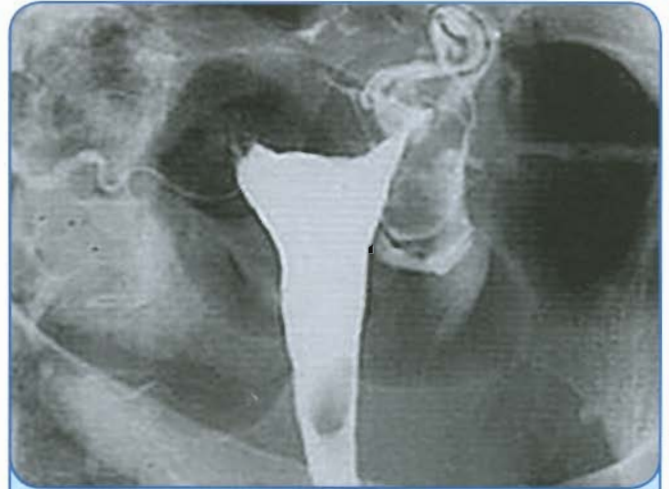Выжидательная тактика ведения больных допустима при случайном обнаружении миомы и отсутствии жалоб. Пациентка должна находиться на диспансерном учете у гинеколога, избегать тепловых процедур и физиотерапевтического лечения, за исключением радоновых ванн. Кратность посещения гинеколога составляет 4 раза в год, УЗИ 2 раза в год с обязательным определением онкоцитогаммы и общего анализа крови. Кольпоскопия проводится по показаниям при сопутствующих заболеваниях шейки матки.

Консервативное лечение включает гормональные препараты: низко- и микродозирован-

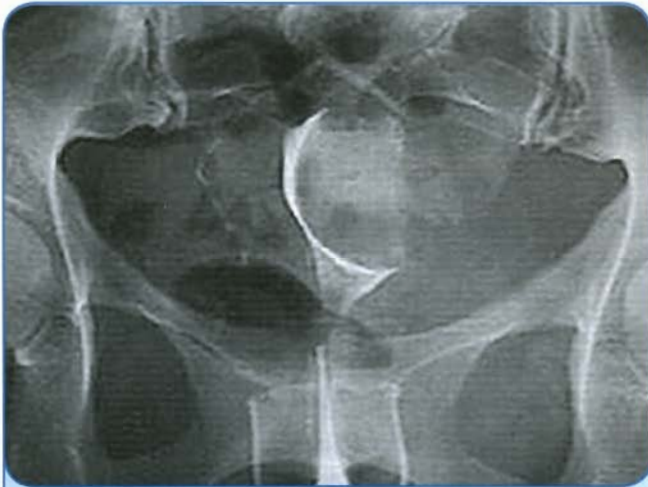



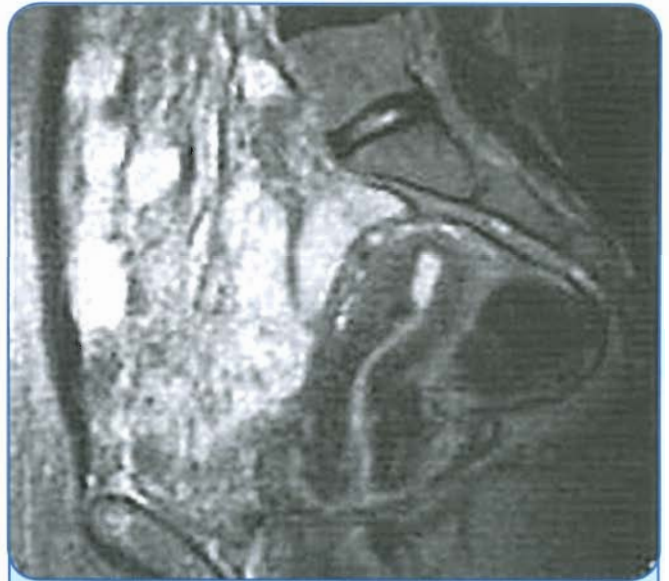
**Рис. 9.35.** Гистерография. Субмукозная миома матки, занимающая большой объем полости органа



**Рис. 9.37.** Гистерография. Дефект наполнения округлой формы тени полости шейки матки при миоме



**Рис. 9.36.** Гистерография. Серповидная форма полости матки при субмукозной миоме



**Рис. 9.38.** МРТ. Интрамуральный узел миомы по задней поверхности матки

ные оральные контрацептивы, прогестагены и РГ-Гн. Эффективность перечисленных методов лечения ограничена.

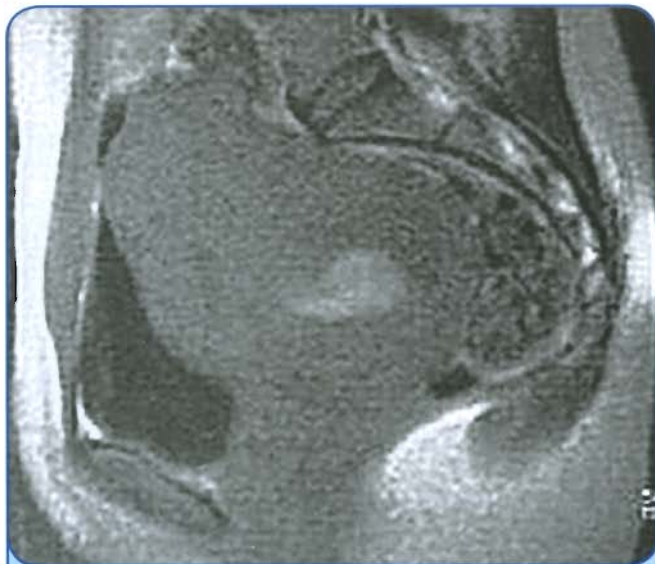Применение РГ-Гн приводит к значительному уменьшению размеров миоматозных узлов, однако после прекращения лечения и при восстановлении функции яичников, миома достигает своих первоначальных размеров.

*Показания к назначению аналогов гонадолиберина при миоме матки:*

1. Попытка сохранения фертильности при больших миомах матки у больных детородного возраста (как самостоятельный метод лечения, так и перед миомэктомией).

2. Подготовка к операции у больных с анемией вследствие гиперполименореи. Такая подготовка позволяет уменьшить потребность в донорской крови или обойтись аутогемотрансфузией.
3. Миома матки в пременопаузе (попытка избежать операции в надежде на уменьшение опухоли в постменопаузе).
4. Подготовка к влагалишной экстирпации матки, гистероскопической или лапароскопической миомэктомии при больших узлах.





**Рис. 9.39.** МРТ. Субсерозный узел миомы матки

5. Наличие противопоказаний к операции.
6. Необходимость отложить операцию по состоянию здоровья или просьбе больной.

В предоперационном периоде назначают препараты железа.

### Хирургическое лечение

При миоме матке целесообразно хирургическое лечение. При наличии субмукозного узла показана органосохраняющая операция: гистероскопическая резекция узла. При субсерозной, интерстициальной миоме или при комбинированном росте миоматозных узлов производят консервативную миомэктомию с сохранением матки или гистерэктомию. У женщин с нереализованной репродуктивной функцией показана консервативная миомэктомия. Даже при единичном миоматозном узле операцию предпочтительно выполнить до наступления беременности, так как сочетание миомы и беременности всегда неблагоприятно при любом исходе (вынашивание беременности, медицинский аборт, самопроизвольный выкидыш). Решение о проведении консервативной миомэктомии необходимо принимать после тщательного взвешивания всех преимуществ и риска оперативного вмешательства. Важно обсудить с пациенткой вероятность развития интраоперационных осложнений, требующих расширения объема операции вплоть до ампутации матки.

В течение двух месяцев, предшествующих оперативному вмешательству, возможно назначение РГ-Гн.

*Преимущества назначения РГ-Гн в качестве предоперационной подготовки:*

- ухудшение кровоснабжения и уменьшение размеров миоматозных узлов;
- возможность выполнения операции эндоскопическим доступом;
- уменьшение интраоперационной кровопотери, что приводит к отсутствию необходимости проведения гемотрансфузий.

К недостатку данной тактики можно отнести уплотнение ткани вокруг миоматозных узлов, из-за чего узлы хуже определяются во время операции.

Показания к хирургическому лечению устанавливаются индивидуально. *Операция показана в следующих случаях:*

1. Обильные кровотечения из половых путей, сопровождающиеся анемией и неподдающиеся гормональной терапии.
2. Постоянная боль внизу живота, тяжелая альгоменорея, диспареуния, нарушение функции соседних органов.
3. Перекрут ножки миомы или выпадение субмукозной миомы матки.
4. Обструкция мочевых путей при большой миоме матки.
5. Быстрый рост миомы матки у женщины детородного возраста или любой рост опухоли в постменопаузе (подозрение на саркому матки).
6. Бесплодие, если исключены другие его причины.
7. Гигантская миома матки.

### Современные достижения и перспективы

*Чрескожная селективная катетеризация маточных артерий с использованием радиологической методики.* Микрочастицы вводят внутрь сосудов, вызывая окклюзию обеих маточных артерий. Кровоснабжение матки осуществляется за счет сформировавшихся коллатералей из яичниковых артерий. Данный метод позволяет уменьшить размеры опухоли и восстановить менструальный цикл в течение 6 мес. Одно из первых описаний об успешной эмболизации маточных артерий при обширных травматических повреждениях органов малого таза относится к 1974 г. Однако

это вмешательство не лишено риска, степень которого становится все более очевидной по мере расширения показаний к его использованию. Противопоказаниями являются значительные размеры опухоли (более 25 нед. беременности), наличие узлов на ножке и узлов подслизистой локализации диаметром более 5 см. Накопленный опыт привел большинство исследователей к заключению об относительной целесообразности использования метода у пациенток с преимущественно межмышечным расположением узлов значительных размеров. В настоящее время достаточные данные для рекомендации к более широкому распространению метода отсутствуют.

В процессе исследования находится и метод лапароскопической криодеструкции.

В перспективе возможно применение системной терапии  $\alpha$ -интерфероном, предположительно изменяющего экспрессию факторов роста в миоматозных узлах и способствующего уменьшению размеров миоматозных узлов.

## Резюме

Доброкачественные заболевания матки включают заболевания шейки матки, эндометрия (гиперпластические процессы), миометрия (миому матки и аденомиоз). Заболевания шейки матки делятся на фоновые состояния, предраковые (дисплазия), преинвазивный и инвазивный рак. По данной классификации фоновыми процессами считаются эндоцервикоз, полип, папиллома, простые формы лейкоплакии, гормональная эктопия, травматический выворот, эрозия. В группу предрака включены очаговые одиночные или множественные пролифераты с явлениями атипии клеток (дисплазия, лейкоплакия с атипией клеточных элементов, аденоматоз).

Морфологически предраковые состояния шейки матки обозначают как дисплазию, базальноклеточную и атипическую гиперплазию, анаплазию, предраковую метаплазию.

С целью диагностики фоновых и предраковых состояний шейки матки используют ее осмотр в зеркалах, простую и расширенную кольпоскопию, цитологическое и гистологическое исследование.

К доброкачественным процессам эндометрия относится его гиперплазия.

Диагностика гиперпластических процессов эндометрия базируется на данных гистологиче-

ского исследования соскобов слизистой оболочки матки под контролем гистероскопа. К дополнительным методам относятся цитологическое исследование аспирата из полости матки, гисторография. Цитологическое исследование аспирата из полости матки можно рекомендовать в качестве скрининга патологии эндометрия и его состояния на фоне гормональной терапии. Однако цитологическое исследование аспирата нельзя рассматривать как альтернативу гистероскопии и отдельному диагностическому выскабливанию.

Терапия гиперпластических процессов эндометрия различна в определенные возрастные периоды и складывается из остановки кровотечения и профилактики рецидива гиперплазии.

Диспансерное наблюдение за больными осуществляется в течение 12–24 мес. с эхографическим скрининг-контролем в динамике. Показанием к снятию с диспансерного учета становится достижение стойкой постменопаузы или нормализация менструального цикла.

Выделяют два клинических варианта полипов эндометрия: первый — развитие полипов на фоне диффузной гиперплазии эндометрия, часто у женщин с обменно-эндокринными заболеваниями, сопровождающимися ожирением, гипергликемией, гипертонией; второй — развитие полипов как очагов пролиферативных изменений на фоне неизменного, функционирующего эндометрия, при отсутствии обменных и эндокринных нарушений. Полипы первого типа чаще подвергаются малигнизации, что соответствует большей частоте аденокарциномы эндометрия у женщин с обменно-эндокринными заболеваниями и гиперплазией слизистой оболочки дна матки.

Тактика ведения больных с полипами эндометрия определяется возрастом женщины, характером полипа и гистологическим состоянием эндометрия.

Миома (фибро- или лейомиома) — доброкачественная опухоль гладкой мускулатуры матки. Чаще миома матки встречается у женщин репродуктивного возраста. В настоящее время миому матки рассматривают как гормонозависимую гипертрофию и гиперплазию миометрия, возникшие в результате регенераторных процессов поврежденного миометрия.

Макроскопически представляет собой плотную (фибромиома) или мягковатую (лейомиома) опухоль. В зависимости от расположения узлов



## Глава 9. Доброкачественные заболевания тела и шейки матки

выделяют субмукозную (подслизистую), интерстициальную (интрамуральную), субсерозную (подбрюшинную) и шейечную миому.

Большая часть больных с миомой матки жалоб не предъявляет. Характерными симптомами опухоли являются нарушения менструального цикла, боли, симптомы сдавления соседних органов. Основным методом диагностики миомы матки является трансвагинальное УЗИ.

Применяют консервативные и хирургические методы лечения больных с миомой матки. Гормонотерапия заключается в использовании низко- и микродозированных оральных контрацептивов, гестагенов и РГ-Гн. Основным методом лечения больных с миомой матки является хирургический: консервативная миомэктомия или радикальная операция (ампутация или экстирпация матки).

# Глава 10

## Эндометриоз и аденомиоз

**Основные понятия и определения**

**Эпидемиология**

**Этиология и патогенез**

**Классификация**

**Клиническая картина**

**Диагностика эндометриоза**

**Лечение**

**Профилактика бесплодия**

**Аденомиоз**

**Резюме**

### Основные понятия и определения

*Эндометриоз* — это заболевание, характеризующееся появлением ткани, аналогичной эндометрию, за пределами слизистой тела матки. Самая частая локализация очагов эндометриоза — брюшина и органы малого таза (рис. 10.1). Тяжесть заболевания различна — от нескольких небольших очагов на брюшине, покрывающей неизменные органы малого таза, до больших эндометриоидных кист яичников и выраженного спаечного процесса, полностью изменяющих анатомию малого таза. Эндометриоидные гетеротопии в различной степени реагируют на изменения уровня гормонов яичников. Циклические кровотечения из эндометриоидных гетеротопий

способствуют возникновению локальной воспалительной реакции и формированию фиброзной ткани, что в дальнейшем приводит к образованию спаек между органами. Локализация эндометриоидных гетеротопий в ткани яичников приводит к формированию шоколадных кист или эндометриом.

### Эпидемиология

Распространенность эндометриоза среди женщин детородного возраста достигает 15–70%. Большинство больных эндометриозом — женщины детородного возраста, хотя заболевание может встречаться у подростков и женщин в постменопаузе, получающих заместительную



гормональную терапию. Больные принадлежат к самым разным этническим и социальным группам. Частота эндометриоза особенно высока при хронической боли внизу живота и бесплодии (20–90%). В отсутствие жалоб эндометриоз выявляется у 3–43% женщин (заболевание диагностируется при лапароскопии или лапаротомии). Столь значительное различие в данных, приводимых разными авторами, зависит от того, какой метод использовался для диагностики.

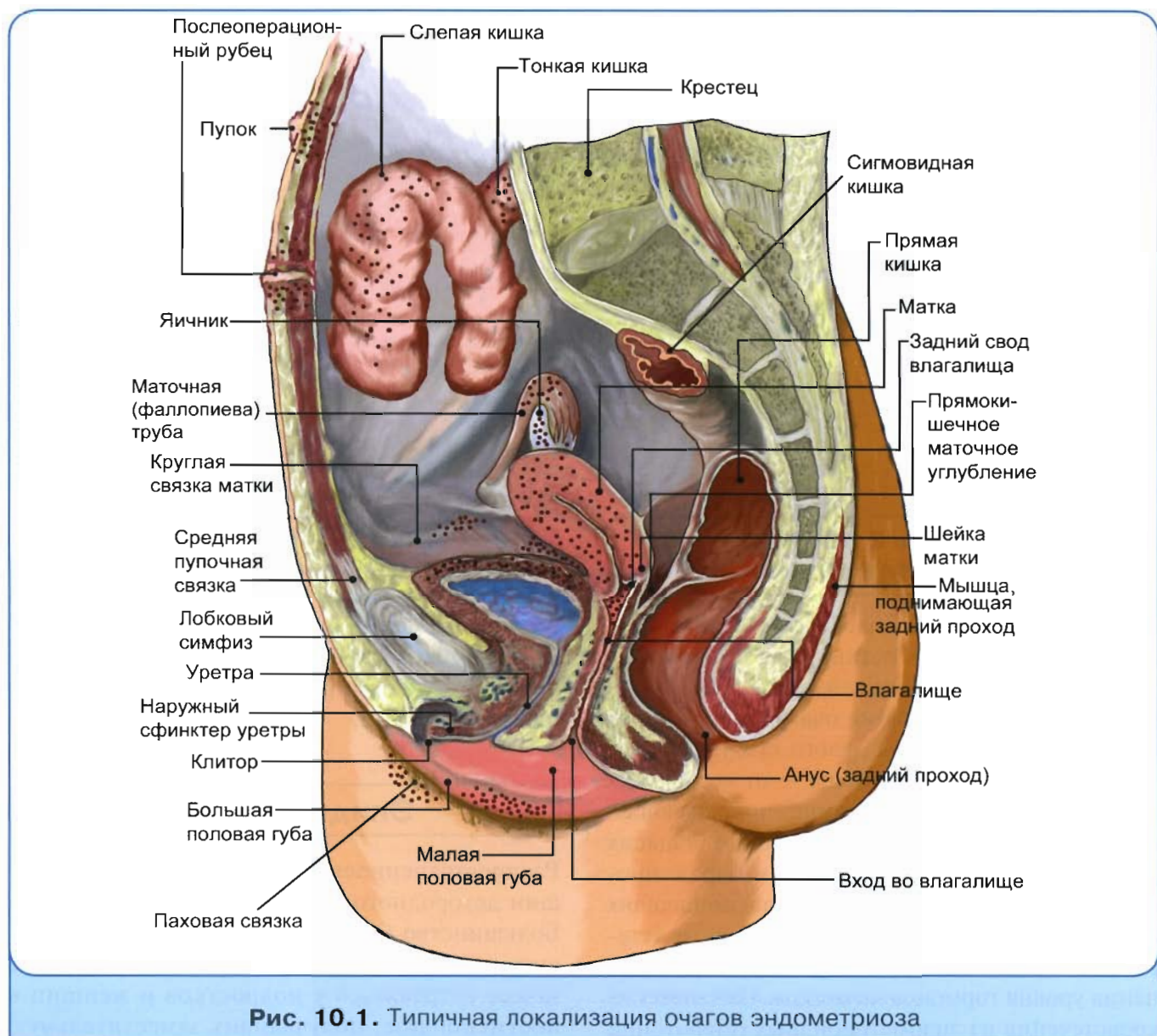
Многие исследователи отмечают, что распространенность данного заболевания на протяжении последних лет увеличилась. Однако это может быть следствием более частого применения лапароскопии при диагностике болей и выявления при этом ранних стадий эндометриоза. По-

видимому, связь между распространенностью эндометриоза, возрастом пациентки и симптомами заболевания отсутствует.

### Этиология и патогенез

Первые описания эндометриоза относятся к X в., однако его истинная распространенность была выяснена относительно недавно.

Эндометриоз — эстрогензависимое заболевание. Происхождение очагов эндометриоза и причины их диссеминации до конца неизвестны. Существует несколько теорий, объясняющих процесс развития эндометриоза. Имеются клинические данные, подтверждающие правоту каждой из этих теорий. Однако ни одна теория



в отдельности не может объяснить локализацию всех эндометриозидных гетеротопий.

### Ретроградный заброс и имплантация менструальной крови (имплантационная теория)

*Имплантационная теория* предложена Дж. Сэмпсоном в середине 20-х гг. прошлого века. Согласно этой теории, очаги эндометриоза образуются в результате заброса клеток эндометрия, отторгнувшихся во время менструации, в брюшную полость через маточные трубы. Эту теорию подтверждают многочисленные клинические и экспериментальные данные. Происходит ретроградный заброс жизнеспособных частиц эндометрия (железы и ткань) с менструальной кровью и последующая имплантация на поверхности брюшины. Регургитация менструальной крови наблюдается у 70–90 % женщин, причем у больных эндометриозом она встречается чаще. У 59–79 % женщин во время менструации и в ранней фолликулярной фазе менструального цикла в брюшной полости обнаруживают клетки эндометрия, способные размножаться в культуре. В пользу имплантационной теории свидетельствует и преимущественная локализация очагов эндометриоза: яичники, пузырно-маточное и прямокишечно-маточное углубление, крестцово-маточные связки, задняя поверхность матки и задние листки широкой связки матки. Свидетельством в пользу данной теории также служит частое выявление эндометриоза у женщин с различными аномалиями половых органов, при которых нарушен отток менструальной крови через влагалище.

### Трансформация целомического эпителия (метапластическая теория)

Согласно теории метаплазии целомического эпителия очаги, эндометриоза развиваются из остатков целомического эпителия, находящихся среди клеток мезотелия. Эта теория не получила серьезного экспериментального и клинического подтверждения.

*Индукционная теория* развивает теорию метаплазии целомического эпителия. Согласно данной теории, метаплазия обусловлена действием неизвестных эндогенных факторов. Эта теория доказана в эксперименте на кроликах, но клини-

ческие наблюдения и эксперимент на обезьянах не подтвердили ее.

### Генетическая или иммунологическая теории

Предполагают, что генетические или иммунные факторы могут изменять восприимчивость женского организма, создавая условия для формирования эндометриоза. Риск эндометриоза возрастает в 7 раз, если этим заболеванием страдает родственница первой степени. Эндометриоз возникает у 75 % однояйцовых близнецов, матери которых страдают этим заболеванием.

Считается, что эндометриоз наследуется полигенно. Выявлена его связь с аутоиммунными заболеваниями, например, системной красной волчанкой, и определенными аллелями HLA.

*Иммунные нарушения.* Ретроградная менструация наблюдается у многих женщин, однако далеко не у всех из них развивается эндометриоз. Вероятно, имплантация и пролиферация клеток эндометрия происходят в тех случаях, когда эти клетки не удаляются из брюшной полости. Ряд авторов показал, что при эндометриозе снижена клеточная цитотоксичность по отношению к собственным клеткам эндометрия. Однако эти исследования трудно сравнивать друг с другом, поскольку они использовали разные методики, а условия в эксперименте существенно отличались от таковых в организме человека. Трудно себе представить, что клетки эндометрия в норме являются мишенями для иммунной системы. Единой точки зрения об активности лимфоцитов при эндометриозе нет. Одни авторы указывают, что она снижена, в то время как другие не отмечают этого даже при тяжелом эндометриозе. Возможно, это объясняется значительными колебаниями активности лимфоцитов под действием разных факторов, в частности, курения, лекарственных средств, физической нагрузки.

Бесплодие при эндометриозе связывают с повышением активности перитонеальных макрофагов, которая приводит к снижению подвижности сперматозоидов и увеличению их фагоцитоза. На функции сперматозоидов влияют цитокины, выделяемые макрофагами, в первую очередь фактор некроза опухолей. Он же, по-видимому, способствует имплантации клеток эндометрия. Показано, что в физиологических дозах фактор некроза опухолей способствует прикреплению



клеток эндометрия к мезотелию *in vitro*. Макрофаги и целый ряд других клеток синтезируют эпидермальный фактор роста. Макрофагальные факторы роста также стимулируют пролиферацию клеток эндометрия.

### Гематогенная и лимфогенная теории

Согласно этим теориям, можно объяснить редкие случаи нахождения очагов эндометриоза за пределами брюшной полости.

Эндометриоз яичников может возникать как вследствие ретроградной менструации, так и в результате распространения клеток эндометрия по лимфатическим сосудам. Этот, а также гематогенный путь распространения, по-видимому, приводят к поражению органов вне малого таза. Оно наблюдается редко, всего в 1–2% случаев. Описаны очаги эндометриоза на вульве, во влагалище, на шейке матки. Встречается экстрагенитальный эндометриоз на аппендиксе, сигмовидной и петлях тонкой кишки, в легких, на плевре, коже (послеоперационные рубцы, паховые складки, пупок, конечности).

Очевидно, что сочетание нескольких указанных теорий позволяет объяснить развитие экстрагенитальной эндометриальной ткани и формирование полноценных эндометриоидных гетеротопий.

### Классификация

По локализации различают эндометриоз:

- Генитальный: внутренний (аденомиоз) и наружный;
- Экстрагенитальный: мочевого пузыря, кишечника, почки, легкие, пупок, мозг, нервы, глаза, послеоперационные рубцы.

К наружному эндометриозу относятся:

- внутрибрюшинный (перитонеальный) — яичники, маточные трубы, брюшина;
- экстраперитонеальный — наружные половые органы, влагалище, шейка матки, ретроцервикальная область.

Наиболее приемлемой является классификация Acosta [1973], согласно которой выделяют малые, средние и тяжелые формы эндометриоза.

*Малые формы:*

- единичные гетеротопии на брюшине (без рубцов и спаек);

- редкие имплантаты на поверхности яичника без рубцов и спаек;
- отсутствие перитубарных спаек.

*Средние формы:*

- включение в процесс одного или обоих яичников с несколькими поверхностными поражениями, рубцовой ретракцией и образованием кист;
- с минимальными перивариальными и перитубарными спайками;
- поверхностные имплантаты на брюшине с рубцеванием и ретракцией, но без инвазии в соседние органы;

*Тяжелые формы:*

- вовлечение в процесс одного или обоих яичников с формированием кист размером более 2×2 см;
- поражение яичников с выраженным перивариальным или перитубарным спаечным процессом;
- поражение одной или обеих маточных труб с деформацией, рубцеванием, нарушением их проходимости;
- поражение тазовой брюшины с облитерацией прямокишечно-маточного углубления;
- поражение маточно-крестцовых связок и прямокишечно-маточного углубления с облитерацией;
- вовлечение в процесс кишечника и/или мочевых путей.

В настоящее время используется исправленная и дополненная классификация эндометриоза, предложенная Американским обществом по проблемам фертильности. Данная классификация учитывает размер и глубину инфильтрации очагов эндометриоза на яичниках и брюшине, наличие, характер и распространенность спаечного процесса в области придатков матки, а также степень облитерации прямокишечно-маточного углубления и не учитывает клинические проявления эндометриоза, например боли и бесплодие. Степень распространения наружного генитального эндометриоза, согласно данной классификации, оценивают в баллах: I степень распространения — 1–5 баллов; II степень — 6–14 баллов; III степень — 16–30 баллов; IV степень — свыше 40 баллов.

В настоящее время разрабатывается новая классификация эндометриоза.

## Клиническая картина

Эндометриоз следует исключать у всех больных с бесплодием, альгоменореей, диспареунией и хронической болью внизу живота. Следует помнить, что это заболевание может протекать бессимптомно.

Для больных эндометриозом характерна разнообразная симптоматика. Некоторые симптомы могут меняться в зависимости от локализации эндометриальных поражений, однако корреляция между интенсивностью симптомов и лапароскопической картиной заболевания отсутствует. Заболевание может быть диагностировано случайно во время проведения хирургической операции, либо при обследовании по поводу бесплодия. Возможно выявить связь некоторых симптомов с локализацией эндометриoidных гетеротопий, однако часто прямая корреляция с локализацией поражений отсутствует.

Многие из симптомов эндометриоза характерны для других распространенных гинекологических заболеваний, либо патологии мочевого или желудочно-кишечного трактов. Этим объясняется тот факт, что поставить диагноз у многих больных эндометриозом можно лишь через длительное время после начала появления симптомов. Часто до постановки правильного диагноза больных эндометриозом лечат от других заболеваний или предполагается, что имеющаяся симптоматика обусловлена выраженными психосоматическими нарушениями. Наличие циклически повторяющегося во время менструации кровотечения из прямой кишки, мочевого пузыря или пупка патогномично для эндометриоза соответствующей локализации.

### Боль

Эндометриоз следует исключить в первую очередь при вторичной и первичной альгоменорее. Наличие спастической дисменореи может служить основанием для предположения об эндометриозе, особенно, если она бывает настолько сильной, что приводит к временной нетрудоспособности, а обычные обезболивающие препараты оказываются неэффективными. Еще более увеличивает подозрение на наличие у пациентки эндометриоза сочетание указанного симптома с болями после менструации, тазовыми болями в течение менструального цикла, интенсивной

болью при половом акте (диспареуния). Боль начинается до менструации и сопровождает ее. Как правило, боль двусторонняя. Характерная локализация боли в сочетании с другими специфическими симптомами наблюдается при поражении мочеточников, мочевого пузыря и прямой кишки. Интенсивность боли не соответствует тяжести эндометриоза. Она может отсутствовать при распространенном эндометриозе и быть очень сильной при минимальной форме заболевания. Сильная боль внизу живота и диспареуния характерна для ретроцервикального эндометриоза. Боль при эндометриозе связана с инфильтрацией тканей, местным воспалением брюшины, скоплением менструальной крови в очагах, спаечным процессом и склерозом.

### Бесплодие

Известно, что 30–40% больных эндометриозом предъявляют жалобы на бесплодие. Имеются данные о снижении вероятности наступления беременности в течение одного менструального цикла до 5–11% при легком эндометриозе. По данным других исследований, она колеблется от 4 до 20% при минимальном и легком эндометриозе. Вероятность наступления беременности рассчитывается как отношение общего числа беременностей к числу менструальных циклов, в течение которых она могла наступить. В норме этот показатель равен 25%.

Патогенез бесплодия является многофакторным. Еще предстоит установить, как наличие нескольких небольших эндометриoidных гетеротопий приводит к бесплодию. При тяжелой степени эндометриоза бесплодие более легко объяснить, учитывая частые анатомические нарушения за счет спаечного процесса вокруг яичников и разрушения ткани яичников эндометриомой. Для объяснения причины бесплодия при эндометриозе средней степени выдвигался ряд возможных механизмов, а именно: эндокринные нарушения, включая ановуляцию, нарушение секреции пролактина, синдром лютеинизации неовулировавшего фолликула, нарушения функции сперматозоидов или ооцитов.

До настоящего времени нет простого объяснения тому, как эндометриоз средней степени тяжести может препятствовать зачатию. В связи с этим многие исследователи ставят под сомнение эффективность любого вида медикаментозного



либо хирургического лечения данной стадии заболевания. Очевидно, что терапия эндометриоза показана, если у больной, кроме бесплодия, имеются симптомы, связанные с эндометриозом. В то же время признано, что для эндометриоза характерно упорное течение и частое прогрессирование с течением времени. Некоторые исследователи склоняются к тому, что предлагаемая на ранних стадиях терапия может предотвратить дальнейшее прогрессирование заболевания, которое, в конечном счете, может привести к механическому нарушению функции труб и яичников. По этой причине терапия эндометриоза при поражениях задней поверхности яичника и *fossa ovarica* часто проводится в ранние стадии, в то время как эндометриоз маточно-крестцовых связок может оставаться без лечения. На основе целого ряда данных было сделано заключение о том, что эндометриоз не может являться причиной бесплодия, кроме как за счет механического повреждения. Данный взгляд основан на неэффективности медикаментозного лечения больных эндометриозом с целью повышения частоты зачатия в плацебо-контролируемых исследованиях. Однако эта широко распространенная точка зрения может стать предметом обсуждения после получения результатов недавно проведенного многоцентрового исследования в Канаде, в котором проводилось сравнение хирургической (лапароскопической) абляции гетеротопий и отсутствия какого-либо вмешательства. Хирургическое вмешательство приводило к увеличению кумулятивной частоты наступления беременности, однако необходимы дальнейшие исследования для подтверждения этой точки зрения.

### Течение эндометриоза

Эндометриоз в большинстве случаев прогрессирует. Так, в течение 6 мес. при отсутствии лечения ухудшение наблюдается у 47 % больных, улучшение — у 30 %, регрессия — у 23 %. В течение 12 мес. ухудшение происходит у 64 %, стабилизация — у 9 % и улучшение у 27 % больных.

Полагают, что атипичные и типичные очаги эндометриоза представляют собой разные стадии развития заболевания.

Клинические наблюдения за больными эндометриозом во время беременности были положены в основу гормональной терапии эндометриоза. Ее цель — имитация беременности при

назначении комбинации эстрогенов и прогестагенов. Это способствует развитию децидуальной реакции в очагах эндометриоза и их регрессии.

## Диагностика эндометриоза

С клинических позиций наличие эндометриоза можно предположить при обнаружении утолщения или узловатости маточно-крестцовых связок, болезненности в области дугласова пространства, объемных образований яичников и при фиксации матки в положении ретрофлексии. Однако для точной диагностики необходима визуализация, в неясных случаях биопсия гетеротопий при лапароскопии или лапаротомии.

### Неинвазивные методы

#### Уровень СА-125

Биохимические маркеры эндометриоза неизвестны. Уровень СА-125 — гликопротеина, синтезируемого производными целомического эпителия и являющегося маркером рака яичников, статистически значимо повышается при среднетяжелом и тяжелом, но остается в пределах нормы при минимальном и легком эндометриозе. Ряд авторов указывают, что его содержание повышается во время менструации как у больных эндометриозом, так и у здоровых женщин. Другие исследователи отрицают этот факт, или отмечают повышение уровня СА-125 во время менструации только при среднетяжелом и тяжелом эндометриозе. В большинстве случаев в межменструальном периоде у здоровых женщин он составляет 8–22 ЕД/мл, при минимальном и легком эндометриозе — 14–31 ЕД/мл, при среднетяжелой и тяжелой формах — 13–95 ЕД/мл. Причины повышения содержания СА-125 при среднетяжелом и тяжелом эндометриозе неясны.

По данным некоторых исследований, специфичность определения уровня СА-125 при эндометриозе превышает 80 %. Столь высокая специфичность объясняется преимущественным включением в эти исследования больных с бесплодием и хроническими болями внизу живота. Именно у этих больных особенно высок риск эндометриоза. Чувствительность определения содержания СА-125 при эндометриозе невысока и составляет всего 20–50 %, что снижает его диагностическую ценность.

Чувствительность метода повышается до 66 % при вычислении величины отношения содержания СА-125 во время менструации и в фолликулярную фазу менструального цикла. У больных эндометриозом оно обычно больше 1,5.

Определение СА-125 может быть полезно при наблюдении за больными, получившими лечение по поводу эндометриоза. Его уровень снижается после комбинированного (медикаментозного и хирургического) лечения: применения даназола, аналогов гонадолиберина, а также гестринона остается неизменным при использовании плацебо или медроксипрогестерона.

Однако в большинстве случаев определение только содержания СА-125 не может стать основанием для постановки диагноза эндометриоза.

### **Ультразвуковое исследование**

Эндометриоидные кисты в большинстве случаев имеют характерные эхографические признаки. Наиболее надежными являются: 1) относительно небольшие размеры кисты, в основном не превышающие в диаметре 7 см; 2) расположение кисты сзади и сбоку от матки; 3) наличие средней и повышенной эхогенности несмещаемой мелкодисперсной взвеси; 4) двойной контур образования.

Учет этих и других признаков позволяет правильно поставить диагноз эндометриоидных кист яичников в 94 % случаев.

Однако, несмотря на высокую информативность эхографии в определении эндометриоидных кист яичников, в ряде случаев при их дифференциации могут возникать определенные трудности. Прежде всего их необходимо дифференцировать с муцинозной цистаденомой, зрелой тератомой, гематосальпинксом, абсцессом яичника и солидными опухолями небольших размеров.

При дифференциации муцинозной цистаденомы и эндометриоидной кисты яичников следует иметь в виду, что в первом случае взвесь выявляется только при диаметре образования более 5 см, во втором она определяется независимо от его размеров. При этом необходимо помнить, что взвесь при цистаденоме обычно имеет меньшие размеры и располагается более компактно, чем при эндометриоидной кисте. К другим важным признакам муцинозной цистаденомы следует отнести подвижность образования при смещении

его влагалищным датчиком и частое расположение выше дна матки, а эндометриоидных кист — фиксированность в малом тазу вследствие спаечного процесса и локализации сбоку и сзади от матки.

В отдельных случаях за эндометриоидную кисту с плотным пристеночным сгустком крови может быть принята зрелая тератома с дермоидным бугорком. Следует отметить, что для зрелой тератомы, в отличие от эндометриоидных кист, характерна подвижность и частое расположение выше дна матки. Другая особенность состоит в том, что определяемый дермоидный бугорок часто имеет более круглую форму и высокую эхогенность, в то время как форма сгустков крови в эндометриоидных кистах бывает различной. Наряду с этим необходимо иметь в виду, что выявляемая в тератомах взвесь часто бывает менее однородной и в ряде случаев содержит мелкоштриховую исчерченность, что является характерным признаком этого образования.

Эндометриоидная киста и гематосальпинкс имеют аналогичную внутреннюю акустическую структуру. При дифференциации указанных образований основное внимание следует обращать на их форму: эндометриоидная киста обычно круглая или овальная, гематосальпинкс имеет удлиненную форму, часто удается обнаружить неизмененный яичник.

В ряде случаев за эндометриоидные кисты ошибочно могут быть приняты различные небольшие опухоли, расположенные в паренхиме яичников. При анализе эхограмм в подобных случаях необходимо иметь в виду, что если при кистах в большинстве случаев определяется четкий и ровный контур образования, то при опухолях чаще всего это не наблюдается. Кисты больших размеров, содержащие неравномерно расположенную взвесь, также в ряде случаев в своем эхографическом изображении могут походить на опухоли яичника. Для дифференциации этих двух патологических образований следует рекомендовать повторное ультразвуковое исследование через несколько дней. Изменение структуры образования будет свидетельствовать о кисте, ее отсутствие — об опухоли яичника. В сомнительных случаях может быть рекомендована доплерография. Выявление в патологическом образовании кровотока указывает на наличие опухоли, в то время как его отсутствие не является надежным диагностическим признаком.



Схожую с эндометриоидными кистами акустическую структуру может иметь абсцесс яичников. Применение эхографии не способствует дифференциации этих патологических образований. Повышение температуры тела, наличие тазовых болей, особенно при смещении датчиком пораженного яичника, с большей долей вероятности свидетельствует о наличии абсцесса.

Следует отметить, что в случае дифференциации эндометриоидных кист при аналогичной акустической структуре с другими патологическими образованиями, особое внимание следует обращать на строение их стенки. Наличие двойного контура образования практически во всех случаях будет указывать на эндометриоидную кисту. Это наиболее надежный признак рассматриваемой патологии (рис. 10.2–10.5).

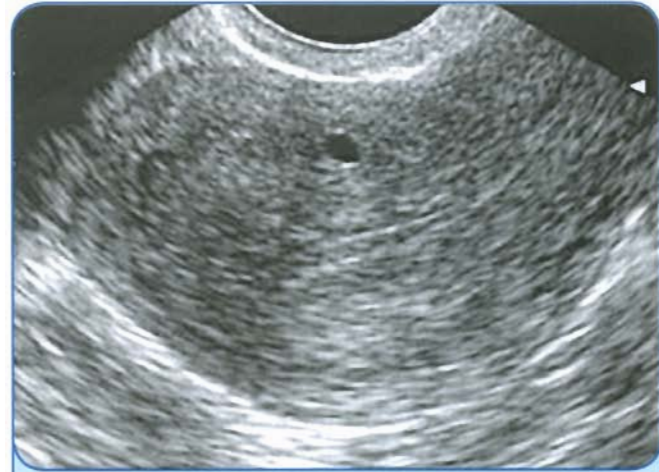Не потеряли своего значения и рентгенологические методы диагностики (рис. 10.6–10.10).

### Магнитно-резонансная томография

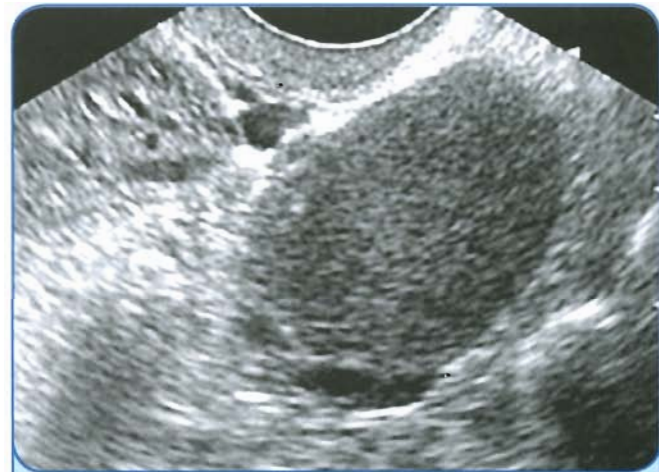МРТ потенциально имеет значительные преимущества по сравнению с УЗИ для диагностики эндометриоза при наличии кист яичника или поражения соседних органов (кишечника, мочевого пузыря, прямокишечно-влагалищной перегородки) — рис. 10.11. Однако в связи с тем, что гетеротопии на брюшине не превышают нескольких миллиметров в диаметре, данный метод не имеет высокой диагностической ценности в большинстве случаев.

### Лапароскопия и гистероскопия

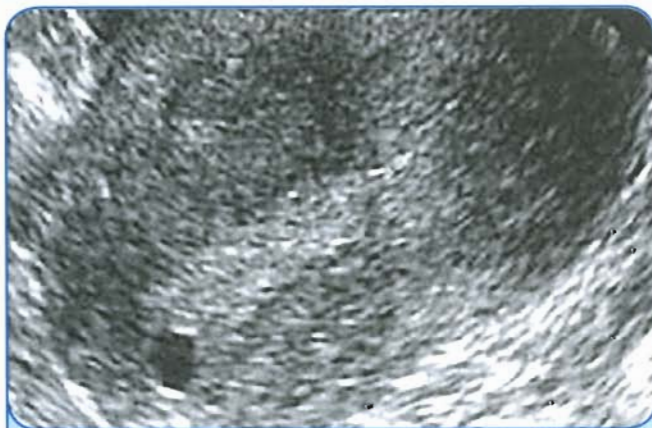
Лапароскопия остается золотым стандартом при диагностике эндометриоза. Роль лапаро-



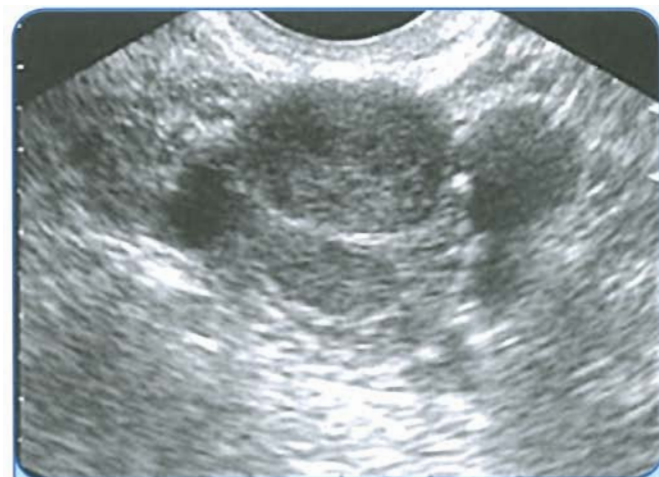**Рис. 10.3.** Эхография. Диффузное увеличение матки при внутреннем эндометриозе



**Рис. 10.4.** Эхография. Эндометриоидная киста яичника

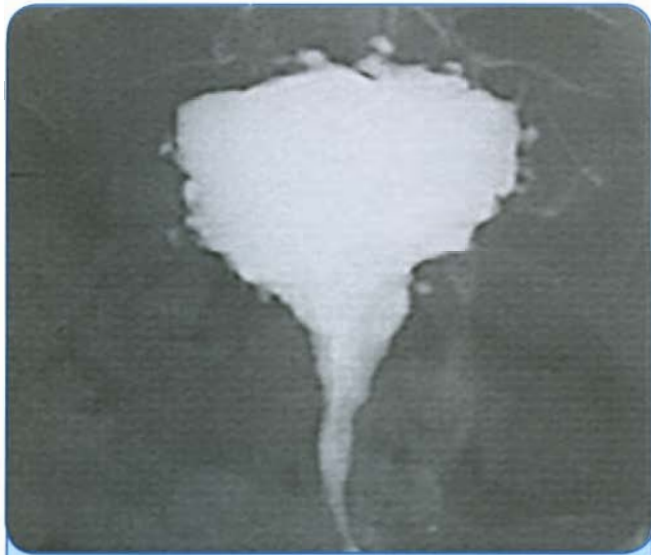


**Рис. 10.2.** Эхография. Ретроцервикальный эндометриоз с распространением на брюшину дугласова пространства

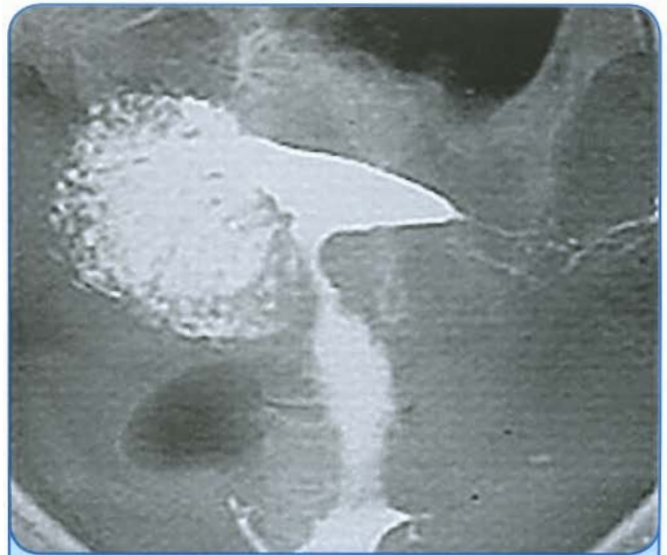

**Рис. 10.5.** Эхография. Эндометриоидная киста яичника с перегородками

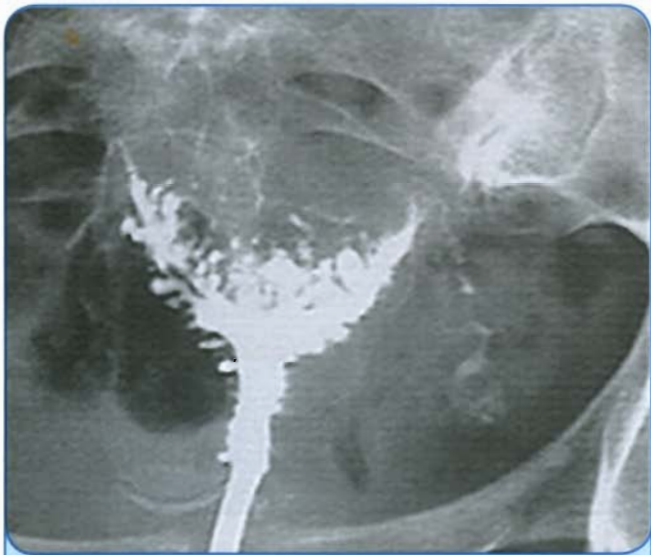



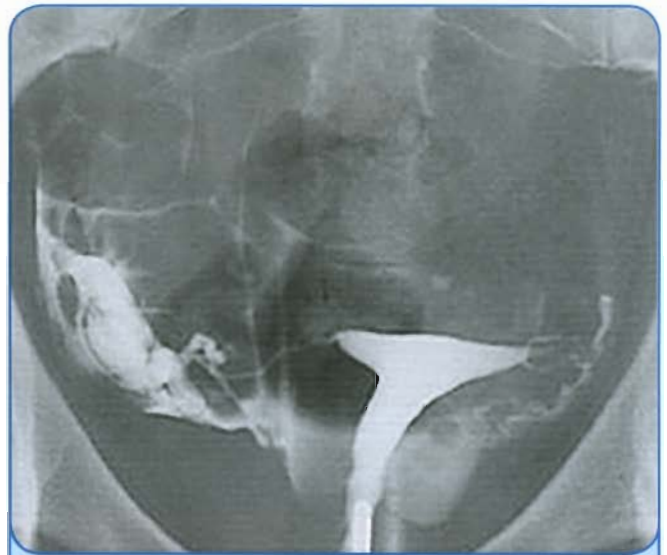
**Рис. 10.6.** Гистерография. Изменение формы и зубчатость контуров полости матки при эндометриозе



**Рис. 10.8.** Гистерография. Затек рентгеноконтрастного вещества в правом углу матки при эндометриозе



**Рис. 10.7.** Гистерография. Направленные перпендикулярно к контурам полости матки контрастированные каналцы



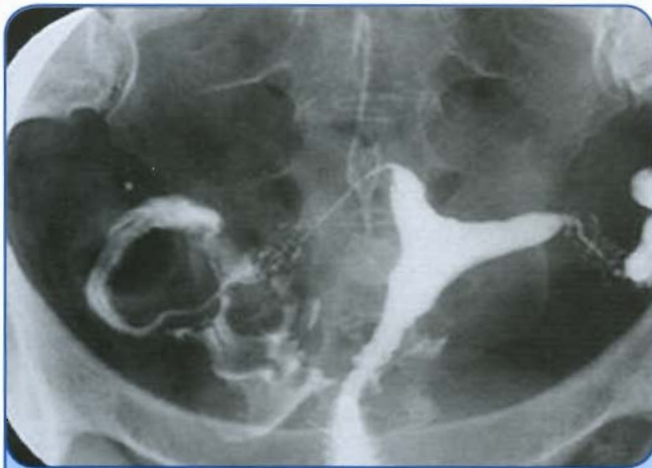**Рис. 10.9.** Гистеросальпингография. Эндометриоз истмического отдела правой маточной трубы

скопии очень важна, так как она обеспечивает возможность непосредственной визуализации эндометриoidных поражений, проведения биопсии из подозрительных участков и выяснения стадии заболевания путем оценки степени спаечного процесса, числа и размеров гетеротопий. Кроме того, при лапароскопии одновременно возможно проведение лечения путем коагуляции или лазерного воздействия на участки с гетеротопиями.

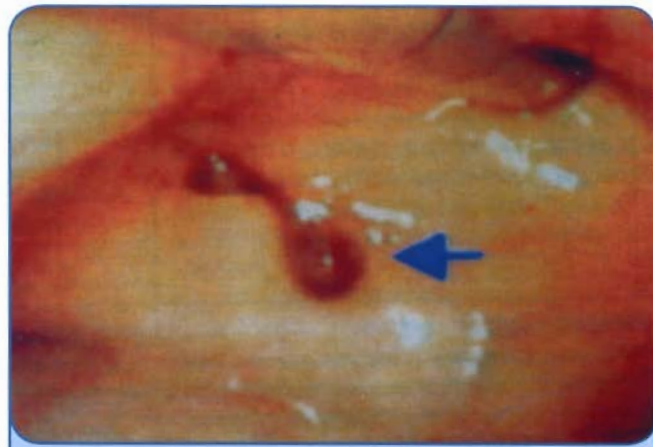
Во время лапароскопии подробно осматривают висцеральную и париетальную брюшину брюшной полости и малого таза, осматривают и при необходимости «пальпируют» матку, маточные трубы, яичники, пузырно-маточное и прямокишечно-маточное углубление, широкие связки матки, мочевой пузырь и кишечные петли.

При лапароскопии типичные очаги эндометриоза выглядят как небольшие черные, темно-коричневые или синюшные узелки или мелкие

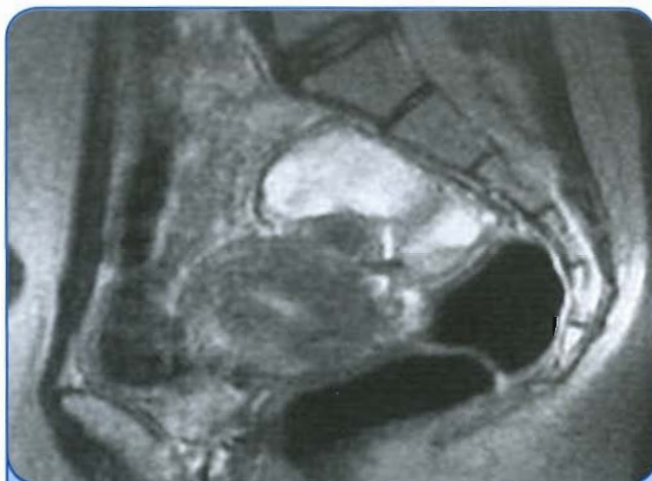




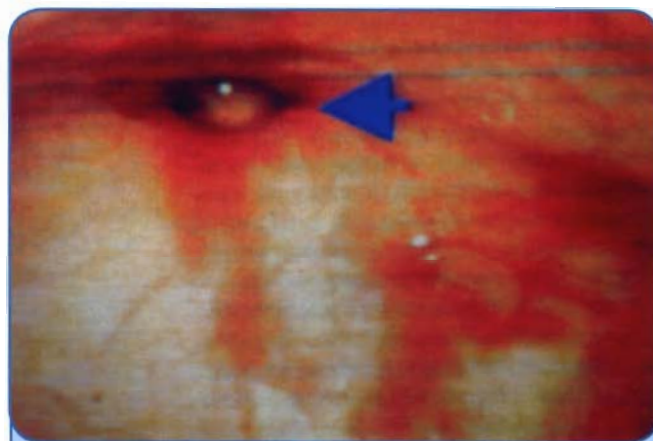**Рис. 10.10.** Гистеросальпингография. Рентгенографические признаки эндометриоза матки, правой и левой маточных труб. Киста правого яичника



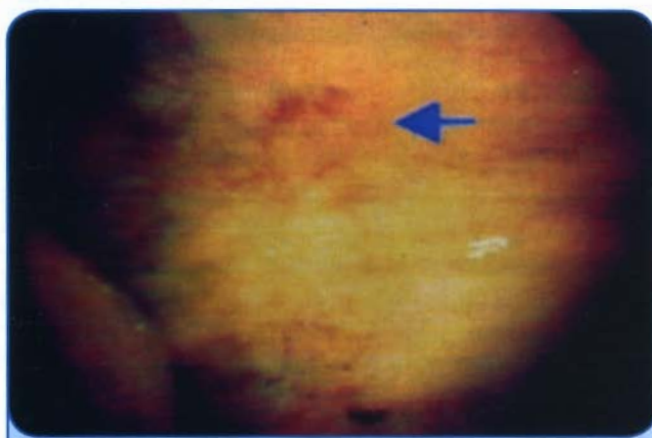
**Рис. 10.13.** Лапароскопия. Эндометриотидный «глазок» на брюшине прямокишечно-маточного углубления



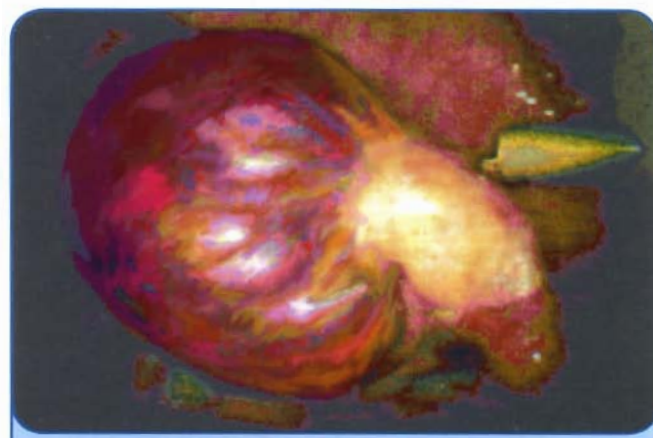
**Рис. 10.11.** МРТ. Эндометриотидная киста левого яичника



**Рис. 10.14.** Лапароскопия. Эндометриотидный «глазок» на брюшине крестцово-маточных связок



**Рис. 10.12.** Лапароскопия. Мелкоточечные петехии на брюшине прямокишечно-маточного углубления



**Рис. 10.15.** Лапароскопия. Эндометриотидный яичника (киста диаметром 8 см)



кисты, заполненные старой кровью, атипичные — как красные пятна и везикулы, сосочковые разрастания, везикулы с прозрачным содержимым, желтовато-коричневые и белые пятна, рубцы и спайки в области яичников. Для подтверждения диагноза необходимо гистологическое исследование подозрительных участков брюшины.

При лапароскопии тщательно со всех сторон осматривают оба яичника. При выраженном спаечном процессе это обычно не удается. На яичниках обнаруживаются как типичные, так и атипичные очаги. В тяжелых случаях яичник может быть полностью замещен эндометриоидной кистой, обычно спаянной с висцеральной и париетальной брюшиной. Эндометриоидные кисты содержат густую темно-коричневую жидкость, представляющую собой старую кровь. Из-за своеобразного цвета и консистенции содержимого эти кисты часто называют шоколадными (рис. 10.12–10.21).

У больных с аденомиозом при гистероскопии видны эндометриальные ходы (рис. 10.22).

### Гистологическое исследование

При гистологическом исследовании очагов эндометриоза определяются типичная строма и железы эндометрия, в строме нередко обнаруживаются макрофаги с большим количеством гемосидерина.

Для инфильтративного эндометриоза характерно врастание желез в подлежащую гладкомышечную или соединительную ткань. В очагах эндометриоза отмечается секреция желез и пролиферация их клеток.

### Гистологические подтипы

В зависимости от строения и наличия стероидных рецепторов и гормональной чувствительности выделяют три гистологических подтипа: открытые имплантаты, закрытые имплантаты и «заживающие» имплантаты (см. табл. на с. 211).

*Открытые имплантаты.* Структура полиповидная. В данном подтипе могут быть эндометриоидные железы и наблюдаться секреторные изменения и кровотечения. Обладают высокой чувствительностью к эстрогенам и поддаются гормонотерапии.

*Закрытые имплантаты* — следующая стадия развития. Покрываются брюшиной, проникают в глубь ткани. Менее характерны пролифератив-

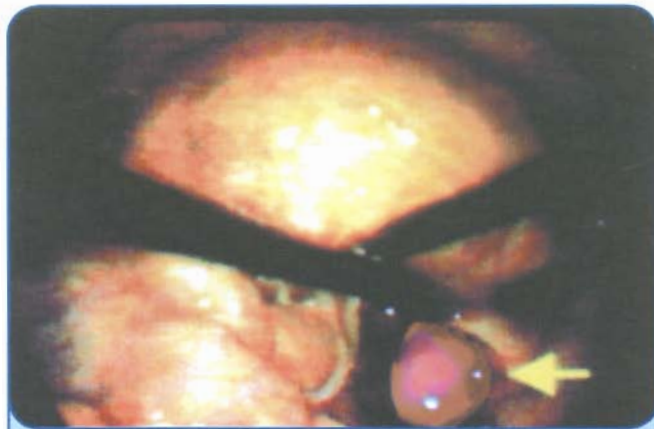

Рис. 10.16. Лапароскопия. Эндометриоидная киста яичника диаметром 2 см

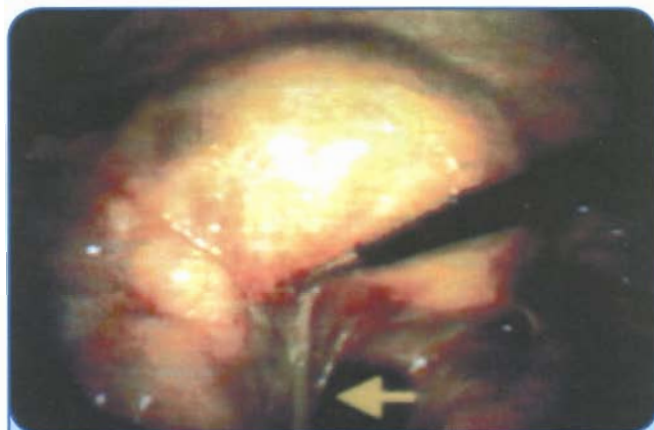

Рис. 10.17. Лапароскопия. Спаечный процесс при эндометриозе

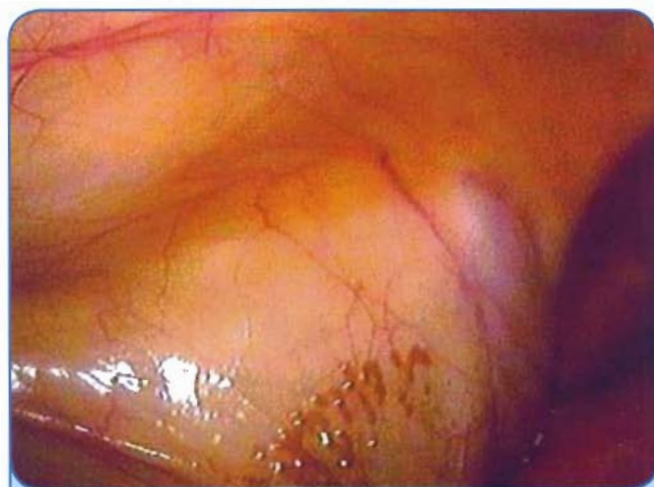
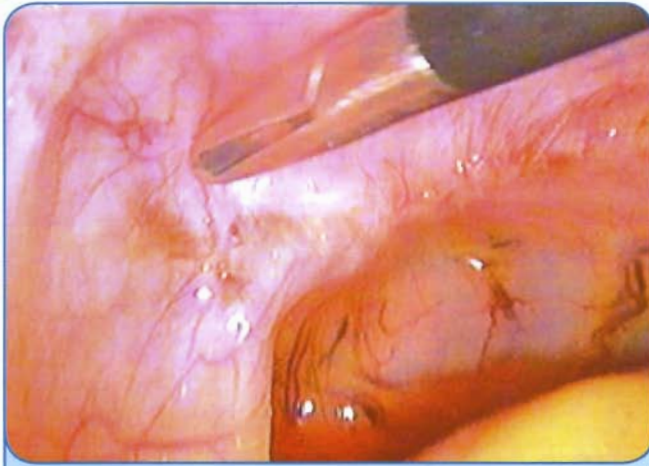
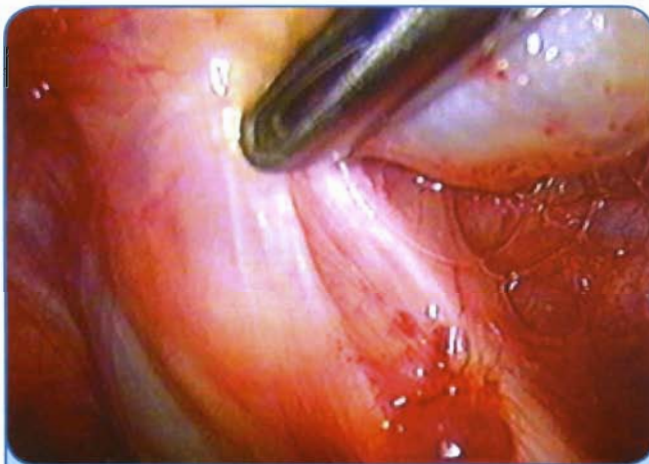


Рис. 10.18. Лапароскопия. Эндометриоидные гетеротопии на стенке малого таза

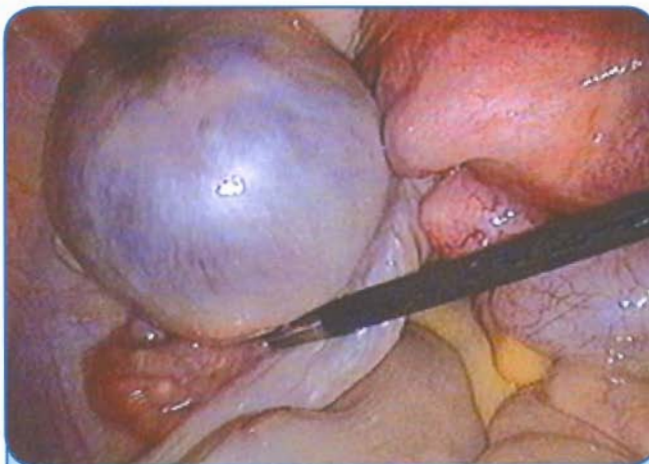




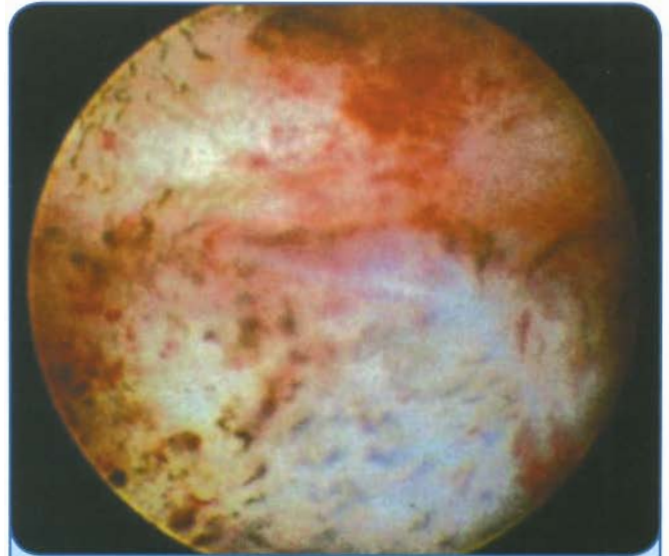
**Рис. 10.19.** Лапароскопия. Небольшие фокусы эндометриоза на брюшине малого таза



**Рис. 10.20.** Лапароскопия. Свободная кровь в полости малого таза при эндометриозе



**Рис. 10.21.** Лапароскопия. Эндометриоидная киста левого яичника



**Рис. 10.22.** Гистероскопия. Аденомиоз. Видны эндометриальные ходы

ные и секреторные изменения, кровопотери во время менструации. Реакция на гормоны сходна с таковой базального эндометрия, поэтому закрытые имплантаты лишь частично чувствительны к гормонотерапии.

«Заживающие» имплантаты представлены в виде кистозно-расширенных желез, окруженных рубцовой тканью. У них отсутствует функционирующая строма и они не чувствительны к гормонотерапии (см. табл.).

## Лечение

Лечение больных с эндометриозом представляет определенные трудности как для врача, так и для пациентки. В настоящее время не существует стандартной схемы лечения, так же как и невозможно полное излечение. При индивидуальном подборе терапии врач должен учитывать возраст пациентки, клинические проявления заболевания, степень распространенности эндометриоза и желания женщины иметь детей в будущем. Лечение направлено на купирование симптомов заболевания, восстановление и сохранение репродуктивной функции и профилактику онкозаболеваний.

## Медикаментозная терапия

Поскольку эндометриоз — эстрогензависимое заболевание, его медикаментозное лечение

**Корреляция между структурой и функциональной активностью эндометриальных гетеротопий**

| Гистологический подтип | Компоненты                              | Гормональный ответ  | Внешний вид при лапароскопии                      |
|------------------------|---|---|---|
| Открытый имплантат     | Поверхностный эпителий, железы и строма | Пролиферативные, секреторные изменения, изменения менструации   | Геморрагические пузырьки/волдыри                  |
| Закрытый имплантат     | Железы и строма                         | Степень пролиферативных изменений варьирует. Секреторные изменения, изменения менструации отсутствуют | Папулы и узлы (позднее)                           |
| «Заживающий» имплантат | Только железы                           | Отсутствует   | Узлы белого цвета либо уплощенные фиброзные рубцы |

направлено на подавление секреции эстрогенов. Очаг эндометриоза реагирует на циклические изменения уровня половых гормонов, но не идентично нормальному эндометрию. Очаг эндометриоза отличается секреторной и пролиферативной активностью желез, набором ферментов и содержанием рецепторов стероидных гормонов.

### **Комбинированные оральные контрацептивы**

Известно, что оральные контрацептивы облегчают тяжесть дисменореи и уменьшают объем менструальной кровопотери у большинства больных.

Устранять циклические колебания содержания половых гормонов и изменения в эндометрии для лечения эндометриоза предложил Kistner. Первоначально с этой целью применяли монофазные комбинированные ОК. Их назначали по 1 таблетке 1 раз в сутки в течение 6–12 мес. ОК имитируют изменения при беременности, вызывая аменорею и децидуальную реакцию нормального эндометрия и очагов эндометриоза. Показано, что при приеме ОК возникает некроз и последующее исчезновение очагов эндометриоза. ОК устраняют боль внизу живота. После их отмены нормализуется менструальный цикл, отсутствует гиперполименорея, которая повышает объем ретроградной менструации и, следовательно, риск рецидива эндометриоза. Однако убедительные данные об эффективности комбинированных ОК для профилактики и лечения эндометриоза, уменьшения боли, а также снижения риска рецидивов, отсутствуют. У многих больных после

отмены препаратов очаги эндометриоза вновь увеличиваются.

Для лечения эндометриоза можно применять любые ОК, содержащие 0,03–0,035 мг этинилэстрадиола. Как указывалось выше, их назначают в непрерывном режиме в течение 6–12 мес. Уменьшение альгоменореи и постоянных болей внизу живота отмечают 60–95 % больных. Частота рецидивов в течение первого года после лечения составляет 17–18 % и увеличивается на 5–10 % ежегодно. Частота наступления беременности после лечения — 50 %. В связи с тем, что эстрогены стимулируют рост очагов эндометриоза, в первые недели лечения могут усилиться боли внизу живота. К преимуществам ОК относится их низкая стоимость. Отдаленные результаты лечения ОК и их место в лечении эндометриоза окончательно не установлены.

### **Гестагены**

Гестагены можно считать препаратами выбора для лечения эндометриоза, поскольку по эффективности они не уступают даназолу, но имеют меньше побочных эффектов и дешевле. Гестагены вызывают децидуальную реакцию и атрофию очагов эндометриоза. Все препараты примерно одинаково эффективны. Наиболее изучено применение медроксипрогестерона. В дозе 30 мг/сутки внутрь он устраняет боли. При необходимости, с учетом интенсивности кровянистых выделений из половых путей, дозу можно увеличить. Медроксипрогестерон для в/м введения применяется в дозе 150 мг 1 раз в 3 мес. Этот режим введения также эффективен, однако не рекомендуется больным с бесплодием, поскольку



ку вызывает длительную ановуляцию и аменорею. Дюфастон назначают в дозе 20–30 мг/сут в непрерывном режиме или с 5-го по 25-й день менструального цикла.

К побочным действиям гестагенов относятся тошнота, увеличение массы тела, задержка жидкости, частые кровянистые выделения из половых путей и кровотечения, обусловленные, вероятно, атрофией эндометрия. Для устранения последних назначают эстрогены короткими курсами (обычно на 7 суток).

Используется гестринон, который относится к 19-норпрогестагенам. Он обладает андрогенным и антигонадотропным действием. Гестринон оказывает как центральное, так и периферическое действие. Он увеличивает уровень свободного тестостерона в сыворотке крови и уменьшает уровень глобулина, связывающего половые стероиды, снижает уровень эстрадиола в крови до значений, соответствующих ранней фолликулярной фазе, уменьшает секрецию ЛГ и ФСГ. Гестринон подавляет рост очагов эндометриоза, но не приводит к их исчезновению. Аменорея наблюдается у 50–100 % больных, ее развитие зависит от дозы препарата.

Восстановление менструаций происходит в среднем через месяц после отмены гестринона. Препарат обычно назначают по 2,5 мг внутрь 2 раза в неделю, однако, по данным последних исследований, прием 1,25 мг внутрь 2 раза в неделю столь же эффективен. Побочные действия — тошнота, мышечные спазмы, увеличение массы тела, угри, себорея — зависят от дозы и аналогичны таковым у даназола, однако обычно менее выражены. Гестринон не уступает даназолу в эффективности. При наступлении беременности на фоне лечения гестриноном высок риск вирилизации плода женского пола.

### **Даназол**

Даназол аналогичен по эффективности другим современным препаратам. Он подавляет секрецию гонадолиберина и гонадотропных гормонов, стероидогенез в яичниках, усиливает метаболизм эстрадиола и прогестерона, конкурирует с андрогенами и прогестероном за связывание с их рецепторами, устраняет иммунные нарушения, наблюдаемые при эндометриозе. В результате даназол снижает уровень эстрогенов до значений, соответствующих ранней фолликулярной фазе и даже постменопаузе, и повы-

шает содержание андрогенов. Благодаря этому препарат препятствует росту старых очагов эндометриоза, а за счет возникающей аменореи и появлению новых.

Даназол назначают по 400–800 мг в сутки. В большинстве случаев препарат хорошо переносим, но у многих женщин отмечается андрогенный побочный эффект, т.е. прибавка массы тела, появление жирной кожи и акне. Как правило, препарат назначают курсами продолжительностью от 3 до 6 мес. При более длительном назначении могут наблюдаться изменения липидного состава крови или функции печени, что обуславливает необходимость контроля этих параметров.

### **Агонисты рилизинг-гормона гонадотропинов**

Аналоги гонадолиберина связываются с его рецепторами в гипофизе и кратковременно стимулируют секрецию ЛГ и ФСГ. Медленный метаболизм аналогов гонадолиберина приводит к снижению количества рецепторов гонадолиберина в гипофизе. В итоге секреция гонадотропных гормонов снижается, и подавляется стероидогенез в яичниках. К аналогам гонадолиберина относятся лейпрорелин, бусерелин, нафарелин, гистрелин, гозерелин, деслорелин и трипторелин. Все эти препараты инактивируются при приеме внутрь, поэтому применяются в/м, п/к или интраназально. Терапевтическое действие развивается при снижении уровня эстрадиола в крови до 20–40 пг/мл. Существуют препараты длительного действия, их преимуществом является назначение 1 раз в месяц. К недостаткам интраназального способа введения относятся зависимость всасывания препарата от состояния носоглотки и меньшее удобство для больных, которые нередко не соблюдают всех рекомендаций врача по применению препарата. Эффективность аналогов гонадолиберина сравнима с таковой даназола и гестагенов. Аналоги гонадолиберина не влияют на уровень общего холестерина сыворотки крови. Их побочные эффекты обусловлены гипоестрогенией. Это — приливы, атрофический вагинит, снижение полового влечения и остеопороз. После 6 мес. лечения аналогами гонадолиберина плотность костной ткани снижается на 6 — 8 %. Остеопороз представляет собой серьезную проблему при лечении этими препаратами.

Несколько двойных слепых плацебо-контролируемых клинических испытаний продемонстрировали, что гестагены, даназол, гестринон и аналоги гонадолиберина статистически достоверно устраняют боли при эндометриозе, уменьшают размеры и количество очагов эндометриоза. Медикаментозное лечение после операции показано при неполном удалении очагов эндометриоза или сохранении болей. Даже при улучшении состояния лечение продолжают не менее 3–6 мес. во избежание рецидива заболевания. Недостатками медикаментозного лечения эндометриоза по сравнению с хирургическим являются высокая стоимость и высокая частота рецидивов.

### Нестероидные противовоспалительные препараты

Нестероидные противовоспалительные препараты не оказывают специфического воздействия на течение заболевания и развитие эндометриоза, но, обладая выраженными анальгетическими свойствами, способствуют облегчению тяжести дисменореи. Следовательно, их можно использовать в качестве дополнительной терапии.

## Хирургическое лечение

### Консервативные операции

Поскольку большинство больных эндометриозом — женщины детородного возраста, желающие в дальнейшем иметь детей, хирургическое лечение этого заболевания должно быть органосохраняющим, эффективным и недорогим. Этим требованиям отвечают лапароскопические операции. Они могут быть выполнены большинству больных. Лапароскопический доступ снижает стоимость лечения, риск осложнений и рецидива после разделения спаек. Лапаротомия показана только при тяжелом эндометриозе больным, которые не планируют в дальнейшем иметь детей. При лапароскопии очаги эндометриоза разрушают с помощью биполярной электрокоагуляции или лазера.

Применение углекислотного лазера предпочтительнее, поскольку оно сопровождается наименьшим термическим повреждением тканей. Цель операции — удалить или коагулировать все видимые очаги эндометриоза, разделить спайки и восстановить нормальную анатомию органов малого таза. Поверхностные очаги эндометриоза

за на яичниках коагулируют. Эндометриозные кисты менее 3 см в диаметре пунктируют, эвакуируют из них содержимое и промывают. Затем осматривают внутреннюю поверхность кисты, и после исключения опухоли подвергают лазерной вапоризации. Если диаметр эндометриозной кисты превышает 3 см, то ее пунктируют, эвакуируют содержимое, а затем выполняют максимально щадящую резекцию яичника. Сохранение эндокринной функции и фертильности возможно даже при оставлении  $1/10$  части яичника. Бережно разделяют все спайки.

## Результаты лечения

### Боль

Уменьшение боли после хирургического лечения зависит от разных факторов, прежде всего психологических: особенностей личности, сопутствующей депрессии, проблем в семье и сексуальных расстройств.

### Фертильность

Операция, направленная на восстановление нарушенной анатомии органов малого таза, может привести и к восстановлению детородной функции. Успех операции определяется тяжестью эндометриоза. Частота наступления беременности после хирургического лечения среднетяжелого эндометриоза составляет 60%, тяжелого — 35%. Для уменьшения очагов перед операцией целесообразно назначить даназол, аналоги гонадолиберина или гестагены.

Оптимальный срок наступления беременности — первые 6–12 мес. Если беременность не наступила в течение 2 лет после операции, в дальнейшем она маловероятна.

### Радикальные оперативные вмешательства

При наличии эндометриоза с выраженной клинической симптоматикой, прогрессировании заболевания, а также у женщин с завершённой репродуктивной функцией, часто необходимо проведение радикальных оперативных вмешательств для избавления от альгоменореи или болевого синдрома. С этой целью производят гистерэктомию и двустороннюю сальпингариэктомию. Перед операцией больным с тяжелым эндометриозом в течение 3 мес. проводят меди-



каментозное лечение. Это уменьшает васкуляризацию и размеры очагов. Удаление яичников и, следовательно, прекращение влияния гормонов яичников сопровождается исчезновением симптомов заболевания. После операции показана заместительная гормонотерапия. Для минимизации риска рецидива ее начало часто откладывается на определенный срок после проведения операции, в частности, если во время операции обнаруживается активный процесс. Подобная задержка обычно составляет 6 мес. и более. Радикальное лечение также необходимо больным с обширными эндометриоидными кистами и наличием спаек и небольшому числу больных при эндометриозе, поражающем толстую кишку или мочевого пузырь. Гистологически подобный глубокий эндометриоз существенно отличается от брюшинного эндометриоза. Для этих гетеротопий характерны фиброз, гладкомышечной гипертрофия и уменьшенное количество желез с небольшим содержанием стромальной ткани. В то же время медикаментозное лечение приводит к аменорее и уменьшению выраженности симптомов, достаточно быстро возобновляющихся после прекращения терапии. В этом случае практически всегда возникает необходимость в выполнении хирургического вмешательства.

Таким образом, эндометриоз остается заболеванием, этиология которого до настоящего времени неизвестна, а единственным эффективным методом терапии остается радикальное оперативное вмешательство, заключающееся в удалении органов малого таза. Новые лечебные подходы, как медикаментозные, так и лапароскопия расширили возможность отсрочки радикальных операций, но у большинства больных эндометриоз имеет тенденцию к рецидивированию.

### Рецидивы эндометриоза

Эндометриоз — рецидивирующее заболевание, причем рецидивы возможны даже после радикальной операции. Их частота составляет 5–20% в год. Кумулятивный риск в течение 5 лет — 40%. Частота рецидивов через 5 лет после лечения аналогами гонадолиберина при минимальном эндометриозе составляет 37%, при тяжелом — 74%. Такая же частота отмечается после лечения даназолом или аналогами гонадолиберина при эндометриозе, сопровождающемся хроническими болями внизу живота.

### Профилактика бесплодия

Минимальный и легкий эндометриоз часто диагностируют у молодых женщин, откладывающих рождение ребенка. В этой ситуации врач сталкивается с достаточно сложной проблемой — как предупредить бесплодие, вызванное эндометриозом. При легком эндометриозе нужно рекомендовать лапароскопическую операцию, после радикального удаления очагов эндометриоза для предупреждения рецидива назначить комбинированные ОК. В более тяжелых случаях вначале в течение 6 мес. проводят медикаментозное лечение, затем назначают ОК в циклическом или непрерывном режиме.

### Аденомиоз

Аденомиоз — внутренний эндометриоз матки, при котором происходит разрастание эндометриоидных гетеротопий в мышечном слое тела матки. Различают диффузную, узловую и очаговую формы аденомиоза.

По распространенности патологического процесса выделяют четыре степени диффузной формы аденомиоза:

- I степень — прорастание эндометриоидных гетеротопий на 2–4 мм в толщу миометрия;
- II степень — прорастание эндометриоидных гетеротопий до середины толщи миометрия;
- III степень — прорастание эндометриоидных гетеротопий на  $\frac{2}{3}$  мышечного слоя;
- IV степень — прорастание эндометриоидных гетеротопий до серозной оболочки матки.

### Патологическая физиология

При аденомиозе клетки базального слоя эндометрия проникают в миометрий. Наблюдается выраженная стромальная реакция и формирование небольших узелков. Узелки, содержащие кровь, вызывают пролиферацию миометрия и постепенный рост «опухоли».

### Клиническая картина

- Возможно бессимптомное течение заболевания.
- Альгоменорея. На протяжении менструации боли усиливаются, достигая наибольшей силы к ее концу.

- Менструальный цикл регулярный.
- Гипер- или полименорея.
- Увеличенная и болезненная матка.

Клинические проявления узловой формы аденомиоза характеризуются более значительной болевой реакцией на менструацию с выраженными вегетативными расстройствами — тошнотой, рвотой, головной болью, повышением температуры тела, потерей сознания.

## Диагностика

Наиболее информативными методами исследования являются УЗИ, гистероскопия, гистеросальпингография.

При эхографии в стенке матки обнаруживаются мелкие «кистозные» эхоструктуры. УЗИ более информативно в предменструальный период.

Гистероскопию проводят на 5–7-й день менструального цикла. Обычно на фоне тонкого бледно-розового эндометрия хорошо видны устья желез (крипты) темно-красного цвета различной формы и величины, из них может выделяться темная кровь.

Гистеросальпингографию проводят водорастворимыми контрастными веществами на 5–8-й день менструального цикла, когда эндометрий в ранней стадии пролиферации не препятствует проникновению контрастного вещества в эндометриоидные очаги, сообщающиеся с полостью матки. На рентгенограмме контрастное вещество располагается за пределами контура полости матки (законтурные тени), причем тени гетеротопий имеют вид лакун, дивертикулов и канальцев.

## Лечение

### Консервативное лечение

Основным принципом гормонотерапии эндометриоза является подавление функции яичников и ликвидация гиперэстрогемии. Используемые гормональные препараты приводят к состоянию временной псевдоменопаузы и хронической ановуляции. Однако эффект гормонотерапии временный; после ее отмены наступает рецидив заболевания.

Среди широкого спектра гормональных препаратов, используемых в клинической практике для лечения генитального эндометриоза, выделяют следующие группы:

- 1) комбинированные синтетические эстроген-гестагенные монофазные препараты (фемоден, микрогинон, ановлар, овидон, марвелон, ригевидон, диане-35, жанин и др.);
- 2) гестагены (дюфастон, норколут, оргаметрил, оксипрогестеронкапронат, гестринон, медроксипрогестерон, депо-провера и др.);
- 3) антиэстрогены (тамоксифен и др.);
- 4) антигонадотропины (даназол, данол, дановал);
- 5) агонисты релизинг-гормона гонадотропинов (нафарелин, трипторелин, гозерелин, декапептил-депо, золадекс);
- 6) антагонисты релизинг-гормона гонадотропинов (цетритид);
- 7) анаболические стероиды (ретаболил, неробол, метиландростендиол и др.).

Продолжительность гормонотерапии 6–9 мес.

Для уменьшения отрицательного влияния длительного приема гормональных препаратов на органы желудочно-кишечного тракта, печень и поджелудочную железу необходимо применять препараты, поддерживающие функцию этих органов. Так, с целью поддержания функции печени помимо диеты, богатой липотропными веществами, назначают препараты, усиливающие обменные процессы в печени (гепатопротекторы): силибинин (легален, карсил). Для поддержания функции поджелудочной железы применяют панкреатин, фестал, панзинорм и др. Больным с гастритом, язвенной болезнью желудка, двенадцатиперстной кишки назначают метилурацил по 0,5 г 3–4 раза в сут, оливковое или облепиховое масло по 1 чайной ложке 2–3 раза в сут, альмагель или фосфолугель.

Продолжительность гормональной терапии и интервалов между курсами определяется достигнутыми результатами, переносимостью препаратов, показателями тестов функциональной диагностики и общим состоянием. После длительной гормональной терапии перед ее отменой дозу препаратов целесообразно снижать постепенно для профилактики «синдрома отмены» (кровотечение, выраженное ухудшение общего состояния, депрессия).

Важным компонентом консервативной терапии является нормализация нарушенного иммунного статуса. С этой целью применяют левамизол (декарис) по 18 мг 1 раз в сут в течение 3 дней. Трехдневный прием левамизола по-



вторяют 4 раза с 4-дневными перерывами. Подобные курсы лечения проводят 3–4 раза в год с 2-месячными интервалами. Используют также спленин по 2 мл внутримышечно ежедневно или через день № 20. В качестве иммуномодуляторов можно применять тималин, тимоген, пентаглобин, циклоферон.

В связи с недостаточностью антиоксидантной системы организма необходимо применять ГБО, токоферола ацетат, унитиол, аскорбиновую кислоту и др.

Элементом комплексного лечения больных эндометриозом является рассасывающая терапия (тиосульфат натрия в виде теплых микроклизм (1 % раствор по 50 мл через день № 20) или электрофорез (20 сеансов по 20 мин), йодистый калий, электрофорез сернокислого цинка).

С целью подавления синтеза простагландинов назначают нестероидные противовоспалительные соединения (индометацин внутрь или в виде ректальных свечей), терапию начинают за 4–5 дней до предполагаемой менструации и прекращают с ее окончанием.

Уменьшение болевого синдрома достигается назначением спазмолитиков и анальгетиков (баралгин или сочетание галидора, но-шпы, анальгина).

Неврологические проявления и последствия эндометриоза устраняются рефлексотерапией в сочетании с назначением транквилизаторов и седативных препаратов.

Лечения не требуется при неувеличенной матки и отсутствии симптомов.

### Хирургическое лечение

При диффузной форме аденомиоза к хирургическому лечению прибегают при III–IV степени распространения процесса, а также при сочетании аденомиоза с миомой матки, опухолями яичников, атипической гиперплазией эндометрия, больные подлежат оперативному лечению в объеме гистерэктомии.

При узловой форме аденомиоза также показано оперативное лечение, причем у женщин репродуктивного возраста возможны консервативные, органосохраняющие операции.

### Резюме

Эндометриоз — заболевание, характеризующееся появлением ткани, аналогичной эндометрию,

за пределами слизистой тела матки. Самая частая локализация очагов эндометриоза — брюшина и органы малого таза.

Распространенность эндометриоза среди женщин детородного возраста достигает 15 %. Большинство больных — женщины детородного возраста, хотя заболевание может встречаться у подростков и женщин в постменопаузе, получающих заместительную гормональную терапию.

Существует несколько теорий, объясняющих процесс развития эндометриоза. К ним относятся ретроградная (имплантационная), метапластическая, генетическая или иммунологическая, гематогенная и лимфогенная теории. Имеются клинические данные, подтверждающие правоту каждой из них. Однако ни одна теория в отдельности не может объяснить локализацию всех эндометриозидных гетеротопий.

Для больных эндометриозом характерна разнообразная симптоматика. Некоторые симптомы могут меняться в зависимости от локализации поражений, однако корреляция между интенсивностью симптомов и лапароскопической картиной заболевания отсутствует. Характерным для эндометриоза является связь симптомов заболевания с менструацией. Чаще больные предъявляют жалобы на вторичную альгоменорею, диспареунию, антепостпонирующие кровянистые выделения из половых путей и бесплодие.

Наиболее ценными диагностическими методами при эндометриозе являются трансвагинальное УЗИ и лапароскопия.

Аденомиоз — это заболевание, при котором функционирующие эндометриозидные гетеротопии проникают в толщу миометрия. Различают диффузную, узловую и очаговую формы аденомиоза. Возможно бессимптомное течение заболевания. Основные клинические проявления аденомиоза: альгоменорея, менструальный цикл регулярный, гипер- или полименорея, увеличенная и болезненная матка.

Наиболее информативные методы исследования аденомиоза — УЗИ, гистероскопия, гистеросальпингография.

Основным принципом гормонотерапии эндометриоза является подавление функции яичников и ликвидация гиперэстрогемии. Используемые гормональные препараты приводят к состоянию временной псевдоменопаузы и хронической ановуляции. Однако эффект гормо-

нальной терапии временный, и после ее отмены наступает рецидив заболевания.

Среди широкого спектра гормональных препаратов, используемых в клинической практике для лечения генитального эндометриоза, выделяют следующие группы: ОК, гестагены, антиэстрогены; антигонадотропины, агонисты и антагонисты релизинг-гормона гонадотропинов, анаболические стероиды. Продолжительность гормонотерапии 6–9 мес.

Хирургическое лечение эндометриоза должно быть органосохраняющим, эффективным и недорогим. Этим требованиям отвечают лапароскопические операции. Лапароскопический доступ снижает стоимость лечения, риск осложнений и рецидива после разделения спаек. При лапароскопии очаги эндометриоза разрушают с помощью биполярной электрокоагуляции

или лазера. Применение углекислотного лазера предпочтительнее, поскольку оно сопровождается наименьшим термическим повреждением тканей.

При диффузной форме аденомиоза к хирургическому лечению прибегают при III–IV степени распространения процесса, а также при сочетании аденомиоза с миомой матки, опухолями яичников, атипической гиперплазией эндометрия, больные подлежат оперативному лечению в объеме гистерэктомии. При узловой форме аденомиоза также показано оперативное лечение, причем у женщин репродуктивного возраста возможны консервативные, органосохраняющие операции.

Эндометриоз — рецидивирующее заболевание, рецидивы возможны даже после радикальной операции.



# Глава 11

## Кисты и доброкачественные опухоли яичников

### Доброкачественные опухоли и опухолевидные образования яичников

### Клиническая картина доброкачественных опухолей яичников

### Диагностика и дифференциальная диагностика опухолей

### Тактика ведения больных

### Лечение опухолей яичников

### Резюме

**В** яичниках развиваются опухоли самого различного генеза и строения (см. рис. 11.35. на с. 242). По данным различных авторов, их частота составляет 8–19% гинекологических заболеваний. Выделяют опухолевидные образования (кисты) и истинные опухоли (кистомы) яичников.

#### Классификация доброкачественных опухолей и опухолевидных образований яичников

Согласно современной международной гистологической классификации ВОЗ (1977), к наиболее часто встречающимся доброкачественным опухолям и опухолевидным образованиям яичников относятся:

##### 1. Эпителиальные опухоли:

- серозные (цистаденома и папиллярная цистаденома, поверхностная папиллома, аденофиброма и цистаденофиброма);

- муцинозные (цистаденома, аденофиброма и цистаденофиброма);
  - светлоклеточные или мезонефроидные (аденофиброма);
  - опухоли Бреннера (доброкачественные);
  - смешанные эпителиальные опухоли (доброкачественные).
2. Опухоли стромы полового тяжа: текома, фиброма.
  3. Герминогенные опухоли: дермоидные кисты, струма яичника.
  4. Опухолевидные процессы яичников:
    - фолликулярные кисты;
    - кисты желтого тела;
    - эндометриоидные кисты;
    - простые кисты;
    - воспалительные процессы;
    - паровариальные кисты;
    - лютеома беременности;

- множественные фолликулярные кисты (поликистоз);
- массивный отек яичника.

## Доброкачественные опухоли и опухолевидные образования яичников

Частота обнаружения отдельных нозологических форм различна. В связи с этим в дальнейшем будут рассмотрены наиболее часто встречающиеся образования яичников, которые имеют важное клиническое значение.

*Частота функциональных кист яичников*, таких как фолликулярные и кисты желтого тела, у молодых женщин составляет 25–30% всех доброкачественных образований.

Функциональные кисты представляют собой образования, которые образуются в яичниках в процессе нормального менструального цикла. В большинстве случаев в связи с отсутствием клинических симптомов кисты обнаруживают случайно при гинекологическом исследовании или УЗИ. В большинстве случаев они образуются у молодых женщин, хотя их можно выявить и у женщин в периоде менопаузы. Функциональные кисты, обычно множественные, могут развиваться как осложнение стимуляции овуляции. Кисты могут также встречаться при трофобластической болезни и у недоношенных новорожденных девочек.

### Фолликулярная киста

Фолликулярная киста формируется в результате скопления жидкости в кистозно-атрезирующемся фолликуле и характеризуется отсутствием истинного бластоматозного роста. Выстланные гранулезными клетками, эти кисты относятся к наиболее часто встречающимся опухолевидным образованиям яичников. Их чаще всего обнаруживают случайно. Фолликулярная киста может персистировать на протяжении нескольких менструальных циклов, ее величина колеблется от 2,0 до 12 см в диаметре. Форма патологической структуры в подавляющем числе наблюдений (94,1%) округлая. Внутренняя структура кист является полностью однородной и анэхогенной, звукопроводимость — высокой. Стенка фолликулярных кист ровная, гладкая; ее толщина равна в среднем  $1,0 \pm 0,3$  мм.

Небольшие кисты чаще всего подвергаются спонтанному обратному развитию, но может потребоваться оперативное вмешательство в случае появления клинических симптомов или отсутствия обратного развития кисты в течение 8–16 нед. Иногда в кистах продолжается продукция эстрогенов, что приводит к нарушению менструального цикла и развитию гиперпластического процесса эндометрия.

Динамическое эхографическое наблюдение показывает, что в течение первого менструального цикла спонтанной регрессии подвергаются 25,9%, второго — 33,4%, третьего — 40,7% фолликулярных кист. При этом отмечена взаимосвязь между сроком ее исчезновения. Образования более 6 см в диаметре регрессируют в течение 3 менструальных циклов. Последнее, по-видимому, связано с тем, что стенка фолликулярной кисты лишена сосудов и инволюция происходит путем постепенного пассивного спадения стенок полости и резорбции жидкости, которую содержит киста.

### Эхографические признаки

Фолликулярные кисты на сканограммах определяются преимущественно как круглые и реже — как овальной формы образования, расположенные в основном сбоку или сзади от матки (рис. 11.1–11.3). У некоторых женщин они локализируются выше дна матки, ближе к одному из ее углов. Внутренняя поверхность кист ровная, гладкая, капсула тонкая (около 1 мм). Внутреннее строение фолликулярных кист, как правило, однородное и анэхогенное. Позади них всегда

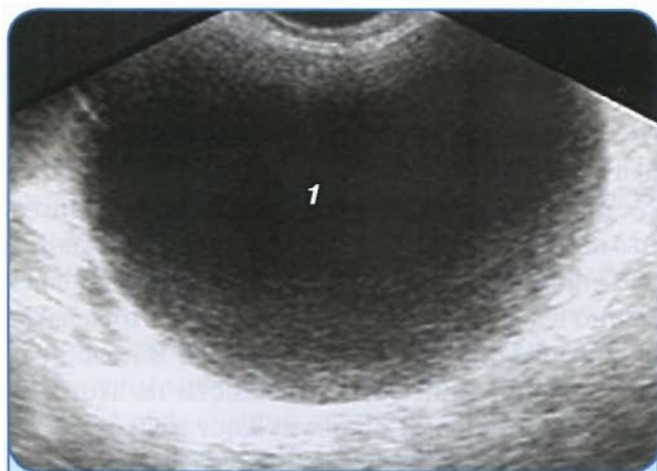
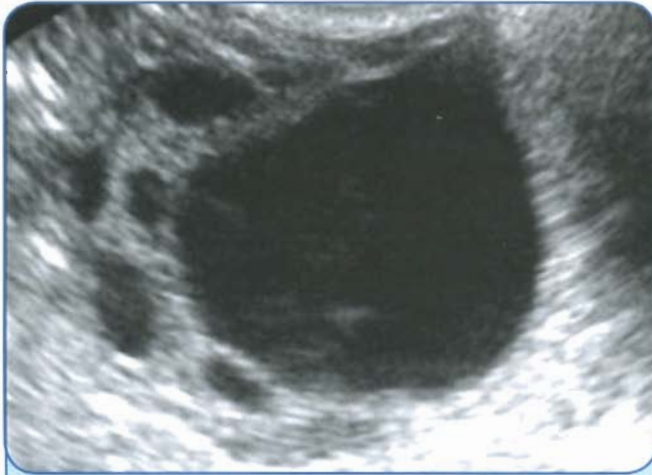
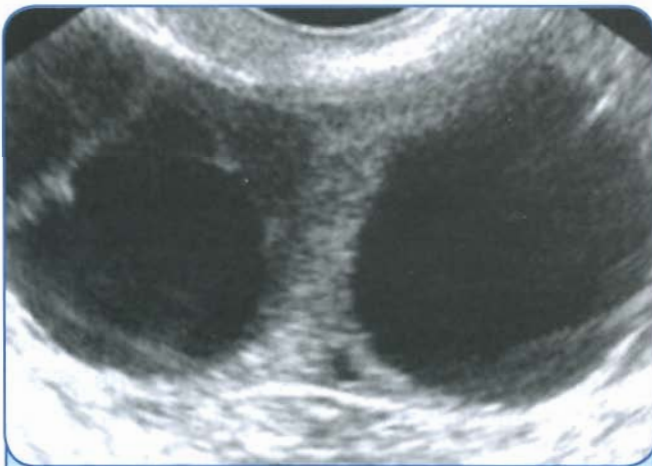
Рис. 11.1. Эхография. Фолликулярная киста (1)





**Рис. 11.2.** Эхография. Жидкостное образование (фолликулярная киста) в параметриальной области. Однородное, с четкими ровными контурами, сверху и сбоку от кисты определяется ткань неизмененного яичника



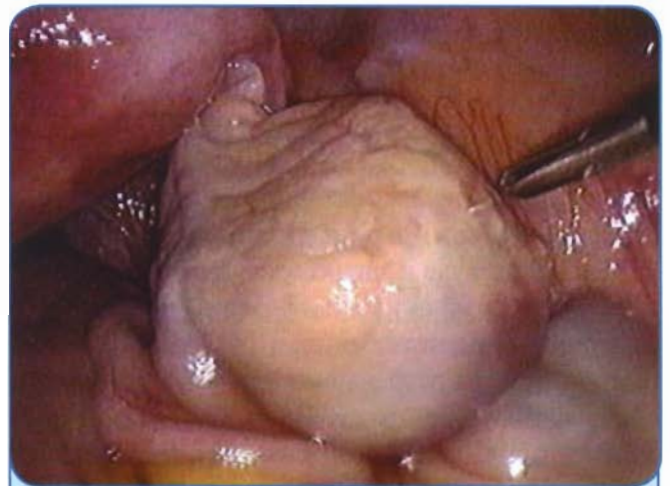
**Рис. 11.3.** Эхография. Двухкамерная фолликулярная киста

отмечается акустический эффект усиления. В подавляющем большинстве случаев величина кист составляет 3–7 см. Обычно они бывают одиночными. В крайне редких случаях обнаруживаются две кисты в одном или по одной кисте одновременно в двух яичниках. Иногда может отмечаться кровоизлияние в полость кисты. В подобных случаях внутреннее строение кисты на эхограмме приближается к таковому кист желтого тела. Фолликулярную кисту следует дифференцировать с гладкостенной серозной цистаденомой. При этом необходимо иметь в виду, что если фолликулярная киста обычно образуется в дето-

родном возрасте (в основном до 40 лет) и редко в первые 5 лет постменопаузы, то гладкостенная серозная цистаденома может появляться в любом периоде жизни пациентки (однако чаще она возникает после 40 лет). Если фолликулярные кисты всегда однокамерные, то серозная цистаденома может содержать единичные или множественные перегородки. Внутреннее содержимое фолликулярной кисты, как правило, однородное, анэхогенное; в серозной цистаденоме нередко определяется смещаемая мелкодисперсная взвесь. При наличии фолликулярной кисты можно наблюдать постепенное уменьшение ее размеров при динамическом наблюдении; величина серозной цистаденомы либо остается неизменной, либо даже увеличивается.

### Эндоскопическая картина

Фолликулярные кисты, как правило, односторонние, размеры 2–12 см в диаметре, форма — круглая, имеют тонкую гладкую стенку, однокамерное строение и тугоэластичную консистенцию (рис. 11.4). Капсула гладкая, белесоватая или бледно-розовая, содержимое прозрачное. Собственная связка яичника не изменена. Ход сосудов мезовариума имеет обычную направленность. При энуклеации кисты стенка с трудом отделяется от ткани яичника и рвется.



**Рис. 11.4.** Лапароскопия. Фолликулярная киста яичника

### Киста желтого тела

Киста желтого тела образуется на месте прогрессировавшего желтого тела, в центре которого



в результате нарушения кровообращения накапливается жидкое содержимое.

Встречается значительно реже, чем фолликулярная киста. Размеры кисты наблюдаются от 2 до 8 см. У большинства женщин киста регрессирует самопроизвольно. Продолжительность инволюции зависит от размеров, а не от внутреннего строения образования. В отличие от фолликулярных кист, кисты желтого тела в 86,2% случаев регрессируют в течение 1–2 менструальных циклов.

Часто киста желтого тела сопровождается внутрибрюшным кровотечением. Она значительно чаще образуется в правом яичнике, что, возможно, связано с более высоким давлением в правой яичниковой вене вследствие анатомических особенностей. Разрыв кисты чаще всего происходит на 20–26-й день менструального цикла. Диагноз кисты желтого тела ставят в том случае, когда его диаметр превышает 3 см.

### Эхографические признаки

Эхографическая картина кист желтого тела характеризуется большим разнообразием (рис. 11.5–11.7). Описаны 4 эхографических варианта строения кист желтого тела. Наиболее часто киста имеет мелкосетчатое и среднесетчатое строение средней эхогенности. Толщина стенок колеблется от 2 до 4 мм.

*Первый* вариант — структура кисты полностью однородная и анэхогенная. При *втором* варианте киста имеет мелкосетчатое или среднесетчатое строение. Указанные структуры могут выполнять всю или только незначительную часть кисты,

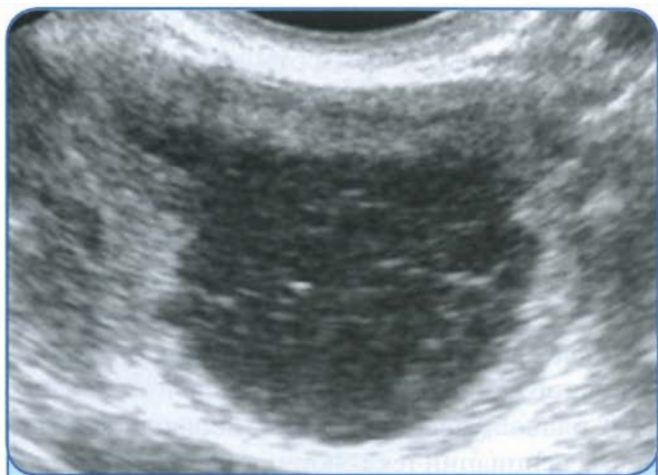

Рис. 11.5. Эхография. Киста желтого тела

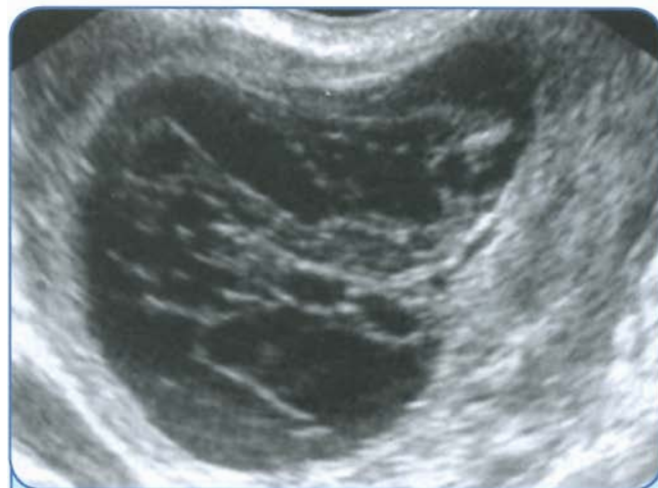

Рис. 11.6. Эхография. Киста желтого тела с множественными перегородками

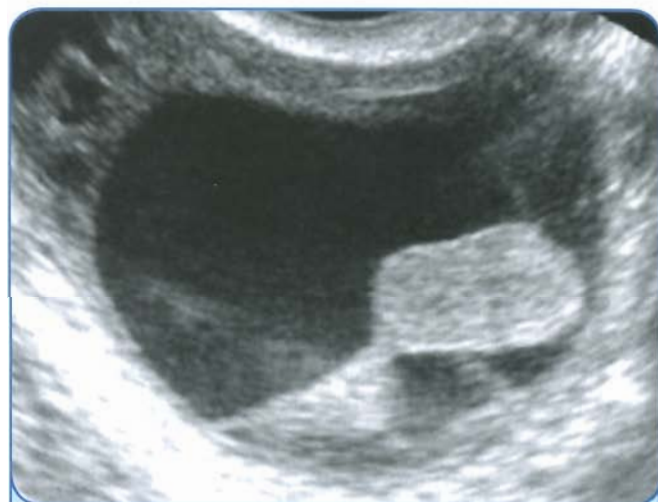

Рис. 11.7. Эхография. Киста желтого тела с пристеночным гиперэхогенным включением

всегда располагаясь пристеночно. При *третьем* варианте содержимое кисты однородное и анэхогенное. В ее полости определяются множественные перегородки неправильной формы, смещаемые при перкуссии образования.

*Четвертый* вариант — в полости кисты выявляются плотные, повышенной эхогенности, включения (сгустки крови). Обычно на сканограммах они видны как небольшие пристеночно расположенные образования диаметром 1–1,5 см. В отдельных наблюдениях эти образования имеют неправильную форму и занимают значительную часть кисты. В единичных случаях плотное образование наподобие сосудистого тромба может



располагаться по всему периметру кисты или иметь булавообразную или неправильную форму и находиться во взвешенном состоянии в ее полости. Иногда вся полость кисты бывает практически полностью заполнена эхогенной кровью, в связи с чем она может напоминать опухоль.

Несмотря на существенные различия внутреннего строения кист желтого тела, их звукопроводимость всегда высока. Применение эхографии в 97% случаев позволяет правильно установить диагноз. Кисту желтого тела следует дифференцировать с другими объемными образованиями.

Необходимо иметь в виду, что фолликулярная киста и киста желтого тела с полностью однородной и анэхогенной внутренней структурой (вариант 1) практически идентичны в своем эхографическом изображении. При дифференциации этих яичниковых образований особое внимание следует обращать на толщину стенки кисты. В первом случае она составляет около 1 мм, во втором равна 2–6 мм.

В ряде случаев бывает довольно сложно отличить папиллярную серозную цистаденому от кисты желтого тела с пристеночным сгустком крови. При дифференциации этих патологических образований основное внимание следует обращать также на толщину стенок. При папиллярной цистаденоме стенка опухоли довольно тонкая (1–2 мм). В сомнительных случаях определенную дополнительную информацию может дать доплерография. Наличие кровотока в плотном пристеночном компоненте в подобных случаях будет указывать на наличие опухоли, его отсутствие может свидетельствовать о сгустке крови. Если диагноз остается неясным, необходимо произвести определение кровотока в капсуле образования. При этом необходимо учитывать, что если при наличии кисты желтого тела кровотока обычно хорошо выявляется на протяжении почти всей стенки образования, то в стенке цистаденомы он либо вообще не определяется, либо обнаруживается только на единичных участках. Наиболее ценная информация о характере образования может быть получена при динамическом наблюдении. При этом необходимо учитывать, что если киста желтого тела меняет свою внутреннюю структуру при динамическом наблюдении и исчезает в течение 1–3 менструальных циклов, то папиллярная серозная цистаденома на протяжении всего этого периода остается неизменной.

## Эндоскопическая картина

Кисты желтого тела, как правило, односторонние, хотя не исключено наличие небольшой кисты (до 4 см в диаметре) и в другом яичнике. Размеры кисты 2–8 см, форма округлая или овальная, стенка кисты утолщена, имеется складчатость внутренней поверхности, содержимое — геморрагическое. Киста имеет синюшно-багровый оттенок.

Собственная связка яичника не изменена. Ход сосудов мезовариума имеет обычную направленность. При энуклеации кисты стенка с большим трудом отделяется от ткани яичника и нередко рвется.

## Тека-лютеиновые кисты

Тека-лютеиновые кисты возникают вследствие избыточной лютеинизации тека-клеточного компонента под влиянием повышенной продукции половых гормонов передней доли гипофиза и воздействия хорионического гонадотропина. Они образуются непосредственно из фолликулов при пузырьном заносе или хориокарциноме. Возраст больных в основном репродуктивный. Тека-лютеиновые кисты чаще двухсторонние. Они могут иметь различные размеры, достигая в единичных случаях 30 см. Форма кист в основном круглая или овальная, поверхность чаще дольчатая. Стенка кисты тонкая, гладкая. Их внутреннее содержимое представлено прозрачной, янтарного или кровянистого оттенка, жидкостью. Иногда киста сопровождается наличием выпота в брюшную полость.

На сканограмме тека-лютеиновая киста выявляется как многокамерное образование, диаметр которого колеблется от 4 до 9 см. Часто она двухсторонняя и располагается выше дна матки. Стенка кисты тонкая (около 1 мм), содержимое однородное и анэхогенное.

При подозрении на тека-лютеиновую кисту необходимо исследовать матку для выяснения наличия пузырьного заноса или хориокарциномы.

Тека-лютеиновые кисты обычно спонтанно исчезают в течение 1–3 мес. после ликвидации основного заболевания.

В ряде случаев возникает необходимость в дифференциации тека-лютеиновой кисты и многокамерной серозной цистаденомы.

При этом следует иметь в виду, что если тека-лютеиновая киста возникает в репродуктивном

периоде жизни женщины, то цистаденома может встретиться в любых возрастных группах. При тека-лютеиновых кистах прослеживается четкая связь с беременностью, тогда как при цистаденоме этого не наблюдается. Тека-лютеиновые кисты часто двухсторонние, цистаденома в основном одностороннее образование. При двухсторонней локализации тека-лютеиновых кист их размеры в большинстве случаев приблизительно одинаковые, в то время как при цистаденоме они различны.

### Паровариальная киста

Паровариальная киста — ретенционное образование, расположенное между листками широкой связки матки и исходящее из надъяичникового придатка.

Размеры паровариальных кист колеблются от 3 до 15 см. Толщина стенки варьирует от 1 до 3 мм. Возможности ультразвуковой диагностики зависят от размеров кисты. Только при диаметре кисты от 5 см и более во всех случаях при трансвагинальной эхографии определяется неизменный яичник. При больших размерах паровариальных кист яичник далеко не всегда визуализируется. У 88% пациенток он определяется в виде отдельного анатомического образования. При увеличении размера кисты для идентификации яичника важным является тщательное сканирование как с помощью трансабдоминального, так и трансвагинального датчика. В отличие от фолликулярных кист и кист желтого тела, паровариальные кисты не регрессируют.

### Эхографические признаки

В паровариальных кистах может определяться нежная низкоэхогенная, а иногда и гиперэхогенная смешанная при перкуссии мелкодисперсная взвесь (рис. 11.8). В единичных случаях на внутренней поверхности стенки кисты можно наблюдать плотный пристеночный компонент губчатой структуры. Величина папиллярных разрастаний, как правило, небольшая и не превышает в диаметре 0,7 см. Наиболее характерным признаком паровариальной кисты является выявление на сканограммах отдельно расположенного яичника.

Точность ультразвуковой диагностики паровариальных кист составляет 80%. Относительно низкая информативность эхографии при диагно-

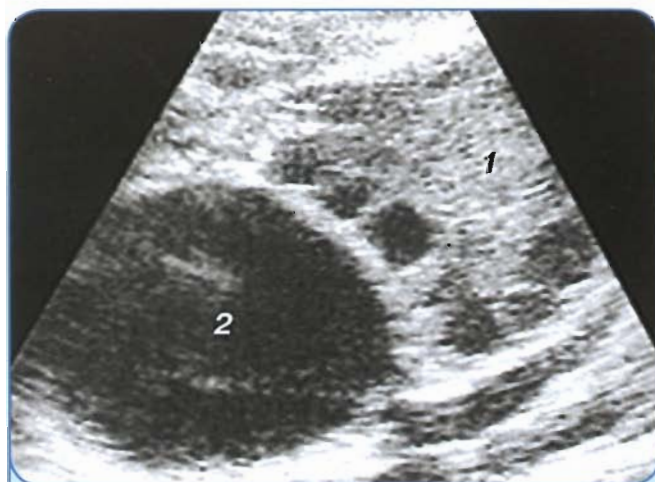


Рис. 11.8. Эхография. Паровариальная киста (1 — яичник, 2 — киста)

стике этих кист обусловлена трудностями выявления яичника при больших образованиях, диаметр которых превышает 7 см.

### Эндоскопическая картина

Паровариальные кисты, как правило, односторонние образования, размерами до 10–15 см в диаметре, форма округлая или овальная, консистенция тугоэластичная, капсула обычно тонкая, но довольно прочная, содержимое прозрачное. В зависимости от величины кисты расположение маточной трубы различно, иногда она распластана на поверхности кисты. Паровариальная киста и яичники определяются как отдельные анатомические образования.

### Перитонеальные кистозные образования

К числу трудно диагностируемых относятся перитонеальные кистозные образования малого таза (серозоцеле). Клиническая дифференциация между серозоцеле, опухолевидными образованиями и опухолями яичников представляет значительные трудности.

Анамнестические данные отличаются некоторыми особенностями: чревосечение в анамнезе имеется у 80% больных, острое воспаление придатков матки с пельвиоперитонитом — у 10–25%, распространенные формы эндометриоза — у 5–15%. Длительность серозоцеле составляет от 3-х мес. до 4,6 года (после ранее перенесенных операций), среди числа женщин с острым пельвиоперитонитом — от 2 до 5 мес.



Возникновение жидкостного образования в области малого таза отмечается после перенесенных операций или острого воспалительного процесса внутренних половых органов.

### Эхографические признаки

Отсутствие на эхограмме четко визуализируемой стенки (капсулы), неправильность контуров кистозной структуры в малом тазу, изменение формы образования при повторном ультразвуковом исследовании.

### Эндоскопическая картина

Перитонеальное образование бывает однокамерное или многокамерное, стенки которого представлены спайками. Форма округлая или овальная, размерами от 1 до 25 см, тугоэластичной консистенции, заполнено желтоватой опалесцирующей жидкостью. Наличие спаечного процесса в брюшной полости и малом тазу вызывает определенные технические трудности при проведении лапароскопии.

### Доброкачественные герминогенные опухоли

Согласно международной классификации ВОЗ (1977), тератомы яичников относятся к группе герминогенных опухолей и являются наиболее часто обнаруживаемыми опухолями яичников у женщин моложе 30 лет. В целом, только 2–3% опухолей являются злокачественными, однако у женщин до 20 лет отмечается малигнизация каждой третьей опухоли.

Злокачественные опухоли обычно имеют солидную структуру. Однако, учитывая, что довольно часто доброкачественные образования также имеют в своем составе солидные участки, традиционное подразделение герминогенных опухолей на солидные и кистозные, указывающее соответственно на их злокачественный либо доброкачественный характер, может приводить к заблуждениям. Как следует из названия, эти опухоли образуются из полipotентных зародышевых клеток и, следовательно, могут содержать элементы всех трех зародышевых листков (эмбриональная дифференциация). Дифференциация во внеэмбриональные ткани приводит к образованию хориокарциномы или опухоли эндодермального синуса. В случаях, когда не происходит ни эмбриональной, ни внеэмбри-

ональной дифференциации, развивается дисгерминома.

### Дермоидная киста (зрелая кистозная тератома)

Доброкачественная дермоидная киста является наиболее часто встречающейся герминогенной доброкачественной опухолью яичников. Она формируется в результате дифференциации в эмбриональные ткани. Частота ее составляет до 40% от всех новообразований яичников, причем наиболее часто дермоидная киста встречается у молодых женщин. Средний возраст больных, при котором она обнаруживается, составляет 30 лет. Приблизительно в 11% случаев дермоидная киста формируется с обеих сторон. Однако если во время операции мы видим, что яичник с противоположной стороны макроскопически не изменен, то вероятность наличия скрытой дермоидной кисты очень мала (1–2%), особенно если она не была обнаружена перед операцией при УЗИ.

Дермоидная киста представляет собой однокамерное образование менее 15 см в диаметре с превалированием в своем содержимом эктодермальных структур. Так, часто эти кисты выстланы эпителием, схожим с эпидермисом, и содержат производные кожи, зубов, кусочки сала, волосы и нервную ткань (рис. 11.9–11.11). Из эндодермальных элементов можно обнаружить ткань щитовидной железы, бронхов или кишеч-

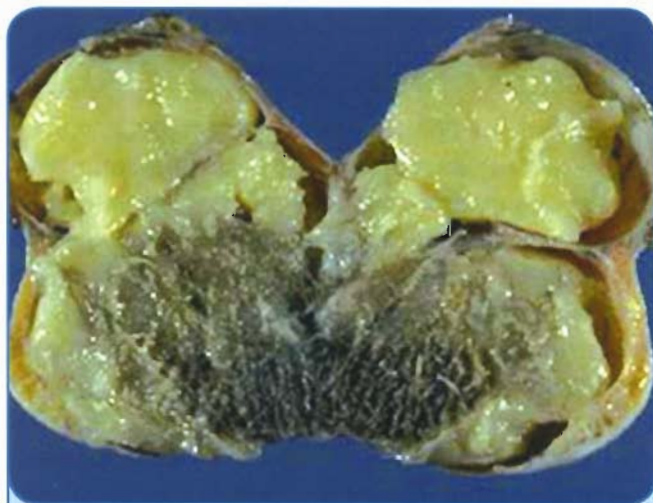
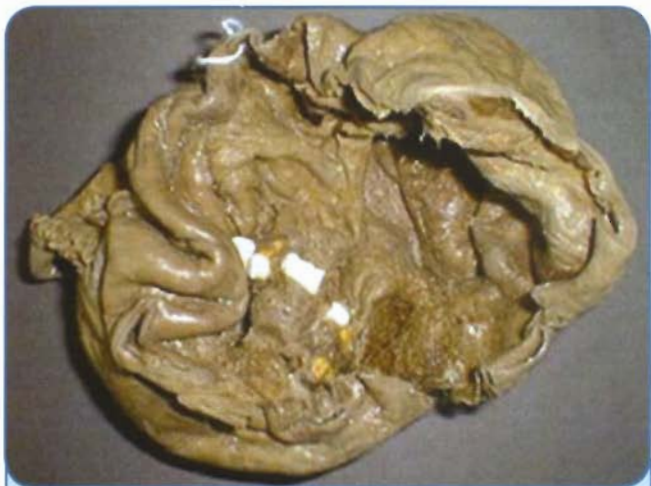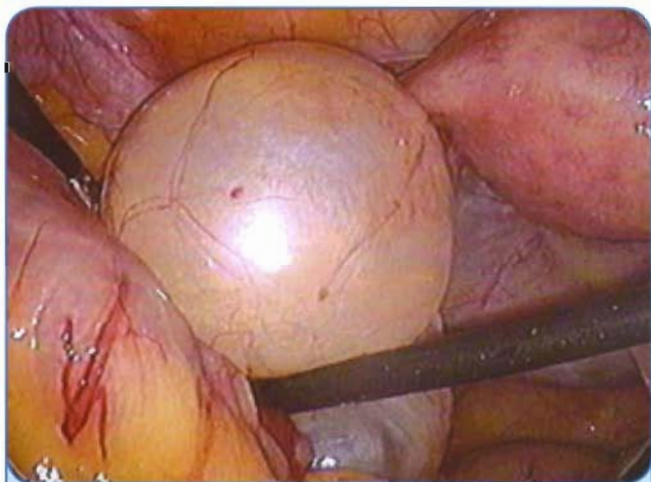


Рис. 11.9. Макропрепарат. Дермоидная киста яичника: полость кисты, содержащей жировую ткань





**Рис. 11.10.** Макропрепарат. Дермоидная киста яичника: полость кисты, содержащей волосы и зубы



**Рис. 11.11.** Лапароскопия. Дермоидная киста яичника

ника, мезодерма может быть представлена костной, хрящевой или гладкомышечной тканью. В большинстве случаев (60 %) для дермоидных кист характерно бессимптомное течение. Однако в 3,5–10 % случаев происходит перекрут ножки кисты. Реже (1–4 %) может произойти спонтанный разрыв кисты, для которого характерна либо клиническая картина острого живота и химического перитонита, либо хронического гранулематозного перитонита. Последнее осложнение может развиваться и при опорожнении кисты и попадании ее содержимого в брюшную полость во время операции. В связи с этим следует предпринимать все меры предосторожности для того, чтобы избежать этого осложнения. При проис-

шедшем разрыве необходимо тщательное промывание брюшины.

Во время беременности разрыв кисты происходит чаще вследствие внешнего давления, создаваемого увеличивающейся беременной маткой, либо за счет травмы во время родов.

Считается, что у женщин старше 40 лет приблизительно в 2 % случаев дермоидные кисты содержат злокачественные компоненты, обычно плоскоклеточную карциному. Неблагоприятный прогноз более вероятен, если при гистологическом исследовании выявляется неплюскоклеточный тип опухоли, а также при разрыве капсулы. У молодых женщин в возрасте моложе 20 лет до 80 % злокачественных образований яичников составляют герминогенные опухоли.

### Зрелая солидная тератома

Эта редко встречающаяся опухоль, так же как и дермоидная киста, содержит элементы дифференцированной ткани. Зрелая тератома представляет собой доброкачественное новообразование, содержащее тканевые элементы, не отличающиеся от аналогичных структур взрослого организма (наиболее часто обнаруживаются элементы кожи, волосы, жир, гладкомышечные волокна, хрящевая и костная ткань, элементы нервной системы). Отличается от дермоидных кист очень малым содержанием кистозного компонента. Необходимо проводить дифференциальную диагностику этой опухоли с незрелой тератомой, которая относится к злокачественным опухолям (гл. 13).

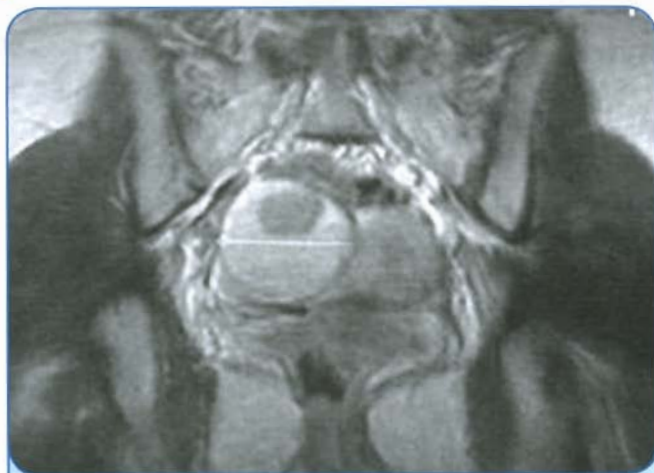В 80 % наблюдений зрелая тератома — одностороннее образование. Нередко наблюдается рецидив заболевания с обнаружением тератомы в другом яичнике. Чаще (60–70 % случаев) опухоль исходит из правого яичника.

Особую ценность представляет выявление зрелой тератомы в толще яичника, когда общие размеры яичника не увеличены, а поверхность его не изменена. В этом случае диагностические возможности эхографии и компьютерной томографии превосходят таковые при лапароскопии (рис. 11.12–11.17).

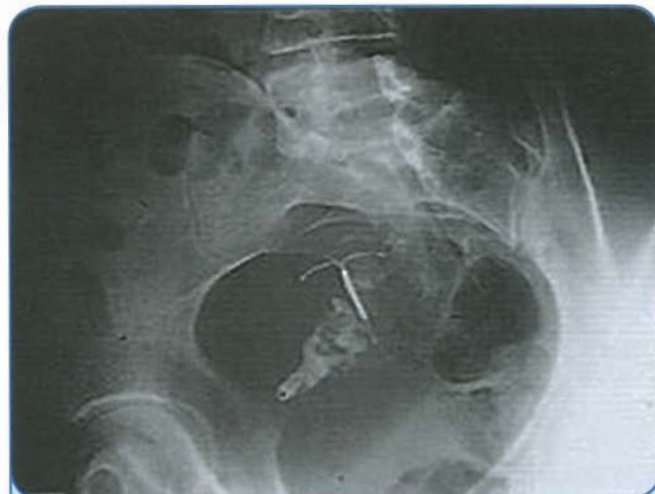### Эхографические признаки

В большинстве случаев зрелая тератома является односторонней, двухсторонняя локализация отмечена только у 6,8 % больных. Фор-

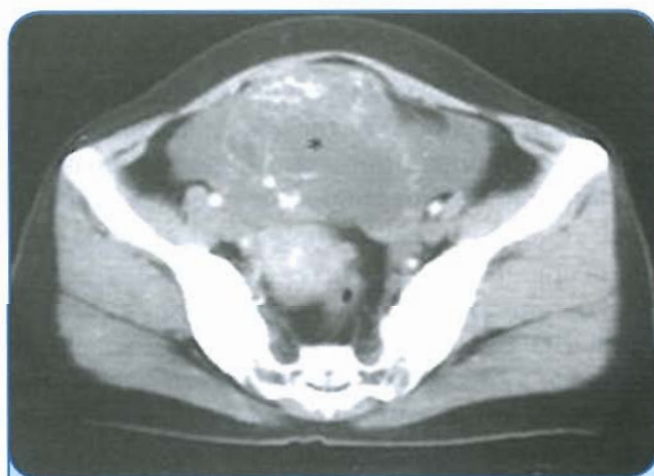



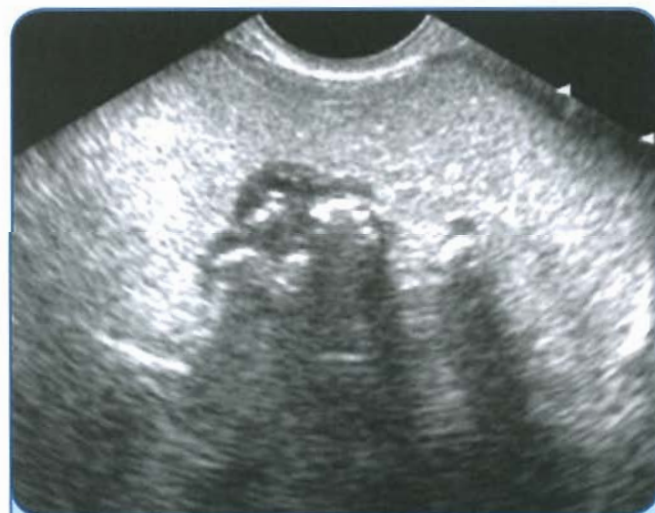**Рис. 11.12.** МРТ. Однокамерная дермоидная киста



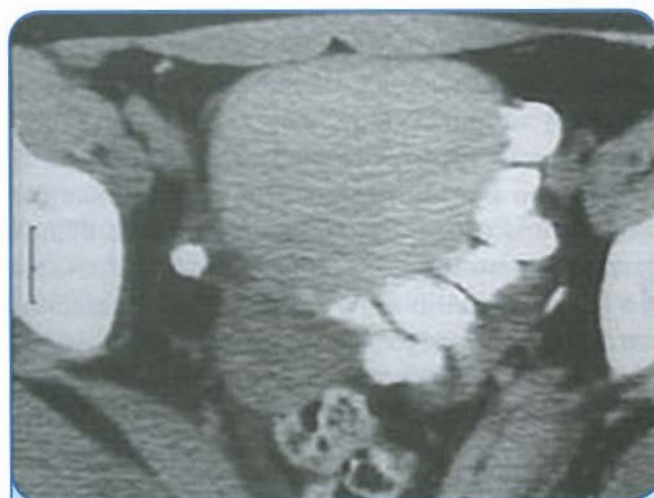**Рис. 11.15.** Рентгенография. Включения высокой плотности в дермоидной кисте яичника



**Рис. 11.13.** КТ. Дермоидная киста яичника с выраженным солидным компонентом



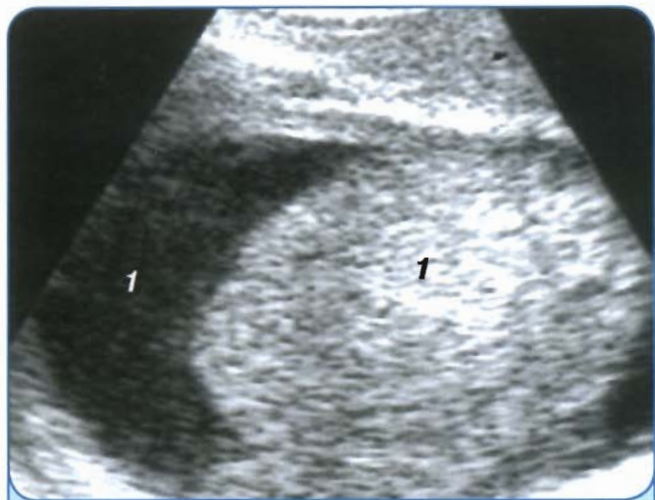
**Рис. 11.16.** Эхография. Дермоидная киста яичника с многочисленными гиперэхогенными включениями и акустическими тенями



**Рис. 11.14.** КТ. Включения высокой плотности в дермоидной кисте яичника

ма опухоли в основном круглая или овальная, реже — удлиненная. Величина колеблется в широких пределах (от 0,4 до 12,8 см в диаметре). При этом необходимо отметить, что у 7,2% женщин опухоль имеет небольшие размеры (до 2 см в диаметре) и не выступает над поверхностью яичника. У 77,3% больных зрелая тератома располагается сбоку и сзади от матки, у остальных — выше ее дна. В основном, выше дна матки располагаются тератомы, диаметр которых превышает 6 см.





**Рис. 11.17.** Эхография. Зрелая тератома яичника (1)

Различают 7 типов эхографического изображения тератом.

*Первый тип* (2,3%) — опухоль имеет полностью анэхогенное внутреннее строение и высокую звукопроводимость. Однако при тщательном сканировании на внутренней поверхности опухоли можно выявить небольшое образование высокой эхогенности, круглой или овальной формы, представляющее собой дермоидный бугорок.

*Второй тип* тератом также имеет полностью анэхогенное внутреннее строение (1,1%). Однако внутри опухоли чаще можно наблюдать множественные небольшие гиперэхогенные штриховые включения, реже — тонкие, большой протяженности, линейные включения. В ряде случаев за мелкоштриховыми включениями можно наблюдать слабовыраженный акустический эффект усиления — «хвост кометы». Следует отметить, что эти штриховые включения представляют собой один из наиболее характерных признаков зрелых тератом, который практически не встречается при других образованиях яичников. В то же время необходимо иметь в виду, что указанные штриховые или линейные включения могут являться составной частью зрелых тератом и более сложного акустического строения.

При *третьем типе* (23,2%) опухоль имеет полностью плотное внутреннее строение. Структура ее гиперэхогенная и, в основном, однородная. В отдельных наблюдениях внутри опухоли выявляются участки несколько сниженной эхогенности. Звукопроводимость таких опухолей средняя

или несколько сниженная. В единичных случаях позади них отмечается акустический эффект ослабления. Отмеченное акустическое строение в основном имеют небольшие опухоли, диаметр которых не превышает 4 см.

*Четвертый тип* тератом характеризуется кистозно-солидным строением. Этот тип встречается наиболее часто (35%). Плотный компонент обычно имеет однородную структуру, высокую эхогенность и в основном занимает от  $\frac{1}{3}$  до  $\frac{3}{4}$  объема опухоли. Чаще форма плотного компонента бывает круглой или умеренно овальной, контур ровный. В единичных случаях отмечается уровень расслоения анэхогенного и гиперэхогенного компонентов образования. При неправильной форме плотного компонента его локализация различна.

*Пятый тип* тератом (13,7%) характеризуется полностью солидным строением опухоли, состоящей из двух компонентов — гиперэхогенного и плотного, дающего акустическую тень. При этом возникающая за плотным компонентом акустическая тень может быть как небольшой и изображаться в виде тонкой полоски, так и иметь значительные размеры, иногда равные практически всему диаметру опухоли. Причиной возникновения акустической тени являются такие плотные структуры, как волосы, зубы, кости.

При *шестом типе* тератом (22,2%) опухоль имеет наиболее сложное внутреннее строение. Она характеризуется наличием всех вышеперечисленных компонентов — кистозного, плотного и гиперэхогенного солидного компонента, дающего акустическую тень. Эти опухоли, как правило, больших размеров и обычно превышают 5 см в диаметре.

*Седьмой тип* тератом (2,5%) объединяет опухоли, имеющие разнообразное внутреннее строение. В основном это жидкостные образования, содержащие различной толщины перегородки, плотные включения губчатой структуры, мелкую и среднedisперсную гиперэхогенную взвесь. Выраженный полиморфизм внутреннего строения и существенные отличия от других типов тератом приводят к неправильному эхографическому диагнозу. При седьмом типе тератомы ошибочно принимают за серозные и муцинозные цистаденомы, воспалительные tuboовариальные образования.

Проведенные исследования свидетельствуют о том, что применение эхографии в подавляю-



шем большинстве наблюдений способствует точной диагностике зрелых тератом. Наибольшие трудности возникают при дифференциации кистозных тератом (1-й тип) и серозных цистаденом. При проведении эхографии особое внимание следует обращать на состояние внутренней стенки образования. Выявление ровной стенки в большинстве случаев позволяет предположить наличие гладкостенной цистаденомы. Выявление на внутренней поверхности опухоли плотного компонента губчатой структуры свидетельствует о папиллярной цистаденоме. При этом вероятность папиллярной цистаденомы значительно возрастает при наличии нескольких пристеночных компонентов. Если пристеночный компонент имеет однородную внутреннюю структуру и содержит плотные гиперэхогенные включения, особенно дающие акустическую тень, то это с большей долей вероятности может указывать на зрелую тератому.

Определенные сложности иногда могут возникать также при дифференциации зрелых тератом (2-й тип) и фибромы яичника, дающих акустическую тень. При проведении эхографии следует иметь в виду, что если при фиброме участок опухоли, расположенный между ее верхним полюсом и акустической тенью, будет в основном иметь низкую эхогенность, то при тератоме — высокую. Учет указанных эхографических признаков способствует более правильной оценке двух указанных патологических образований.

Данные литературы свидетельствуют о том, что в ряде случаев зрелые тератомы, мало отличающиеся по своим акустическим характеристикам от других анатомических образований, могут оказаться вообще не выявленными при эхографии. В подобных случаях определенную помощь может оказать обычное гинекологическое исследование. При этом необходимо иметь в виду, что если опытный врач при двуручном влагалищном исследовании обнаруживает в тазу объемное образование, а при эхографии оно не определяется, то в значительном числе случаев это может указывать на наличие так называемой «тератомы-невидимки». Проведенное в подобных случаях более тщательное ультразвуковое исследование с использованием как трансабдоминальной, так и трансвагинальной эхографии обычно способствует выявлению указанного образования.

### Эндоскопическая картина

Макроскопически стенка дермоидной кисты состоит из плотной, местами гиалинизированной, соединительной ткани. Форма округлая или овоидная, консистенция плотная. Размеры 1–16 см. Поверхность гладкая или бугристая, в одних местах эластичная, в других — плотная до каменистости. При пальпации манипулятором — очень плотная. Определенное дифференциальное диагностическое значение имеет расположение кисты в переднем своде в отличие от других видов опухолей, располагающихся обычно в маточно-прямокишечном пространстве.

При разрезе кисты изливается ее густое, похожее на сало, содержимое, изредка оно имеет вид шариков (дермоид с шариками). Вместе с салом в кисте обнаруживают пучки волос. Внутренняя поверхность стенки кисты на значительном протяжении гладкая, но в одном участке ее обычно определяется выступ — так называемый головной, или паренхиматозный, бугорок. В бугорке часто находят зубы, кости, части органов.

### Струма яичника

Крайне редко встречаются кисты, содержащие только один тип ткани. Для их обозначения используют термин монодермальная тератома. Классическими примерами таких кист являются карциноид и струма яичника, которые содержат гормонально активную тиреоидную ткань. Метастазирование первичных карциноидов яичника наблюдается редко. Тиреоидная ткань обнаруживается в 5–20 % кистозных тератом, однако термином «струма яичника» следует обозначать лишь опухоли, состоящие преимущественно из тиреоидной ткани. Подобные опухоли составляют всего 1,4 % от общего числа кистозных тератом. Только 5–6 % этих опухолей продуцируют тиреоидный гормон в количестве, достаточном для развития гипертиреоза. Приблизительно 5–10 % струм яичника могут трансформироваться в карциному. Струму яичника относят к тем тератомам, в которых тиреоидная ткань преобладает или составляет значительный компонент опухоли. Однако в 20–30 % случаев опухоль бывает представлена только тканью щитовидной железы.

На долю струмы приходится 1–3 % доброкачественных тератом яичника. Макроскопически опухоль, как правило, представляет собой одно-

стороннее образование неправильной формы с гладкой поверхностью размерами от 1 до 20 см. В 60–70 % случаев она имеет вид четко ограниченного узла, который располагается в стенке, перегородке доброкачественной тератомы (10 %) или муцинозной цистаденомы (10 %). На разрезе опухоль имеет плотную, местами мягкую или «мясистую» консистенцию, солидное или солидно-кистозное строение. Кистозные включения заполнены коричневым или желто-белым содержимым. Струма содержит йод, но в меньшем количестве, чем нормальная щитовидная железа.

### Эхографические признаки

Струма яичника на сканограммах изображается как различных размеров образование мелкогубчатого строения преимущественно средней эхогенности. Описанный губчатый компонент является одним из составных частей зрелой тератомы или муцинозной цистаденомы. Его размеры колеблются от 3,1×2,8×2,5 см до 2,1×4,0×11,2 см. Внутренняя структура губчатого компонента неоднородна. В губчатом компоненте определяются единичные небольшие (диаметром около 4 мм) гиперэхогенные включения либо микрокальцификаты, оставляющие за собой акустический эффект усиления («хвост кометы»). Вероятно, эхография может способствовать правильной диагностике струмы яичника. Однако для точной постановки данного диагноза необходимо тщательное исследование всех элементов опухоли.

### Доброкачественные эпителиальные опухоли

Большинство доброкачественных и злокачественных новообразований яичников, имея мезотелиальное происхождение, образуется из целомического эпителия, покрывающего эмбриональную половую складку, из которой развиваются мюллеровы и вольфовы структуры. Таким образом, различают эндоцервикальные (муцинозная цистаденома), эндометриальные (эндометриоидная цистаденома), трубные (серозная цистаденома) или уроэпителиальные (опухоль Бреннера) опухоли.

Доброкачественные эпителиальные опухоли чаще всего встречаются у женщин старше 40 лет. Следует также отметить, что у женщин молодого возраста эпителиальные опухоли чаще имеют доброкачественный, чем злокачественный ха-

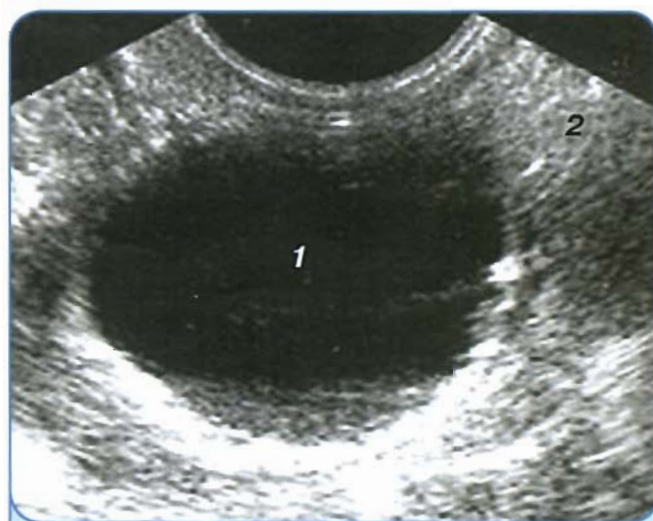
рактер. *Серозные или целиоэпителиальные опухоли* делятся на гладкостенные и папиллярные, а папиллярные, в свою очередь, на инвертирующие (сосочки располагаются внутри капсулы опухоли) и эвертирующие (сосочки располагаются на наружной поверхности капсулы). Существуют также смешанные опухоли, когда сосочки располагаются и на внутренней и на наружной поверхности капсулы.

### Серозная цистаденома

Это наиболее часто встречающаяся и простая форма серозных опухолей. Как правило, опухоль односторонняя, однокамерная и гладкостенная. Содержимое жидкое и серозное. Эпителий, выстилающий кистому изнутри, кубический или цилиндрический, может быть реснитчатым. В серозных цистаденомах иногда могут определяться псаммозные тельца, т.е. концентрированные кальцифицированные включения, более характерные для злокачественных эпителиальных опухолей (рис. 11.18, 11.19).

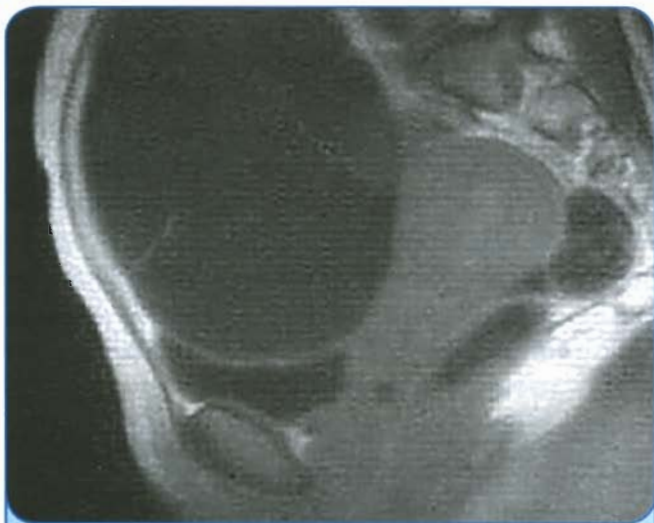### Эхографические признаки

В подавляющем большинстве случаев гладкостенная цистаденома бывает односторонней. Двухсторонняя локализация имеет место только у 5,2 % больных. Величина опухоли колеблется в широких пределах. Минимальный ее размер составляет 0,4 см в диаметре, максимальный —



**Рис. 11.18.** Эхография. Серозная цистаденома яичника с кальцинозом стенки. Поперечное трансвагинальное сканирование (1 — опухоль; 2 — матка)





**Рис. 11.19.** МРТ. Смещение матки и мочевого пузыря массивной серозной цистаденомой яичника

32 см. Однако у подавляющего большинства (82%) больных ее величина колеблется от 5 до 16 см.

Форма опухоли небольших размеров, в основном, круглая, больших — чаще овальная. Цистаденома небольших размеров (до 6 см в диаметре) обычно располагается сзади и сбоку от матки. Опухоль значительных размеров при отсутствии спаечного процесса, как правило, локализуется выше дна матки.

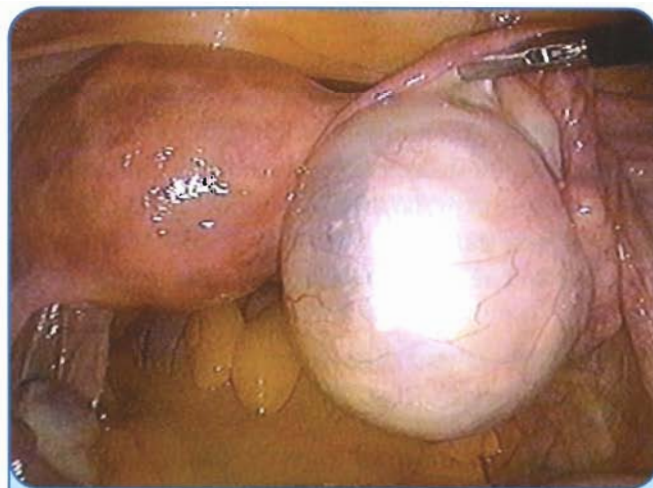
Толщина стенки образования обычно составляет около 0,1 см. Внутренняя их поверхность ровная, гладкая. В 0,9% наблюдений определяется кальциноз стенки опухоли. На сканограммах это проявлялось локальным утолщением стенки и повышением ее эхогенности, в 22,4% опухолей определяются перегородки (в основном единичные, реже — множественные).

В большинстве случаев внутреннее содержимое гладкостенных цистаденом однородное и анэхогенное. Однако приблизительно в  $\frac{1}{3}$  наблюдений внутри цистаденомы определяется взвесь. Ее характерной особенностью при гладкостенной цистаденоме является смещение образования при перкуссии. В основном взвесь бывает низкоэхогенной мелкодисперсной. Однако в отдельных случаях выявляется гиперэхогенная взвесь. В единичных наблюдениях гиперэхогенная взвесь, осевшая на заднюю стенку цистаденомы, может создавать впечатление наличия пристеночных папиллярных новообразований.

В подобных случаях следует рекомендовать пациентке лечь на некоторое время на живот, а затем быстро повернуться на спину. При наличии взвеси повторное исследование, проведенное сразу после поворота женщины на спину, может зафиксировать ее медленное смещение от передней стенки образования по направлению к задней. Применение этого метода обычно способствует правильной оценке внутреннего содержимого образования.

### Эндоскопическая картина

Опухоль шаровидной или овальной формы с гладкой блестящей поверхностью белесоватого цвета. Содержимое кистомы прозрачное с желтоватым оттенком. Размеры могут значительно варьироваться. По внешнему виду серозная гладкостенная цистаденома напоминает фолликулярную кисту, но в отличие от ретенционных образований, опухоль имеет различную окраску — от голубоватого до белесовато-серого, что объясняется неравномерной толщиной капсулы (рис. 11.20).



**Рис. 11.20.** Лапароскопия. Цистаденома яичника

### Папиллярная цистаденома

#### Эхографические признаки

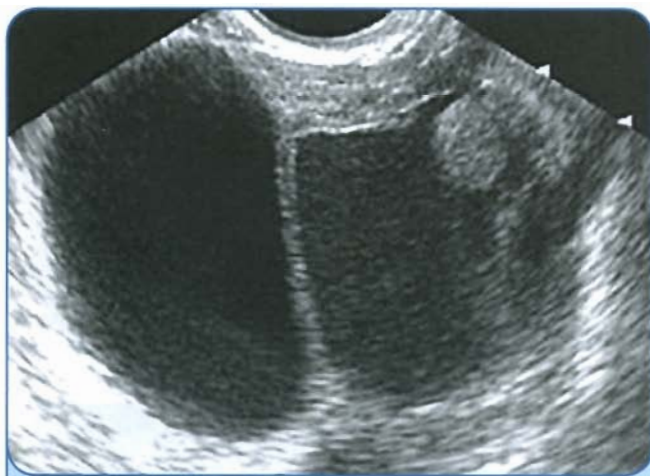Папиллярная цистаденома чаще имеет круглую, реже овальную форму. Ее размеры колеблются от 1,8 до 12 см в диаметре (чаще составляет 3,5–7 см). В подавляющем большинстве случаев опухоль односторонняя, двухсторонняя локализация отмечена только у 6% больных. Па-



пиллярная цистаденома, как правило, располагается сбоку от матки. Локализация кзади матки или над ней отмечается реже.

В подавляющем большинстве случаев опухоль однокамерная, двухкамерность образования имеет место у 15,2% больных. Толщина стенок и перегородок колеблется от 1 до 2 мм. В единичных случаях отмечается кальциноз стенки опухоли, что проявляется на сканограмме выраженным повышением эхогенности. В большинстве наблюдений (80,2%) в полости опухоли определяется различное количество мелкодисперсной взвеси, которая смещается при перкуссии образования.

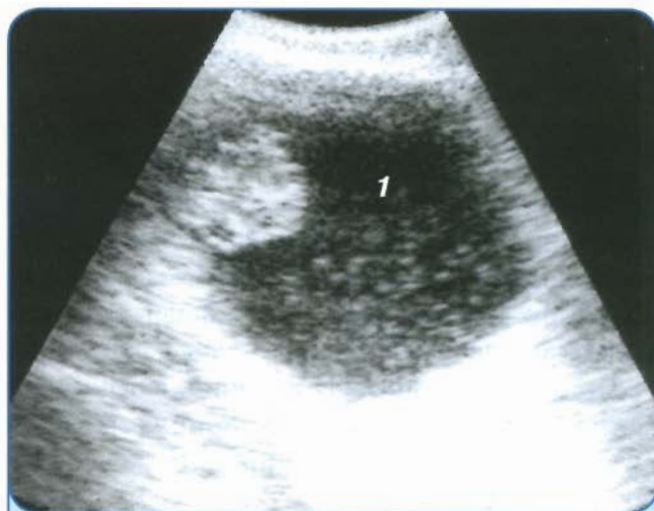Наиболее характерным признаком серозной папиллярной цистаденомы является наличие на ее внутренней поверхности плотных пристеночных разрастаний (рис. 11.21–11.23). В основном они множественные; единичные папиллярные разрастания наблюдаются лишь у  $\frac{1}{4}$  больных. Их величина колеблется от 0,2 до 1,7 см. Форма в основном круглая. Однако если они плотно



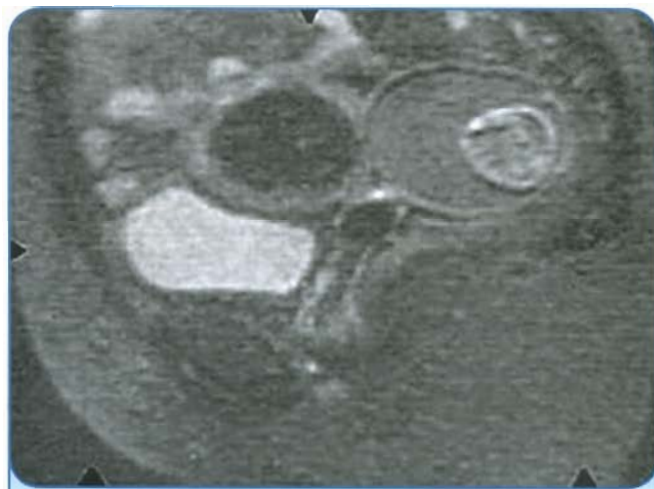**Рис. 11.21.** Эхография. Папиллярная цистаденома яичника, содержащая внутрипапиллярные разрастания

примыкают друг к другу, то внутренняя поверхность опухоли становится как бы бахромчатой. Одной из основных особенностей папиллярных разрастаний является губчатость их внутреннего строения. Исчезновение губчатости, что наблюдается при небольших размерах образования, свидетельствует об их склерозе или кальцинозе.

Серозную папиллярную цистаденому необходимо прежде всего дифференцировать со зрелой тератомой, гидросальпинксом и раком яичника.



**Рис. 11.22.** Эхография. Серозная папиллярная цистаденома яичника (1). Поперечное трансвагинальное сканирование



**Рис. 11.23.** МРТ. Пристеночные позитивные включения в просвете папиллярной цистаденомы яичника

При тератоме плотный пристеночный компонент (дермоидный бугорок) имеет более высокую эхогенность и является единичным, в то время как при цистаденоме папиллярные разрастания чаще бывают множественными.

Плотные пристеночные компоненты в ряде случаев встречаются при гидросальпинксе. Они представляют собой складки маточной трубы. Однако при этом следует иметь в виду, что складки выявляются в основном только при небольшом гидросальпинксе (до 3 см в диаметре) и их высота не превышает 0,5–0,7 см. К тому же необходимо учитывать, что если гидросальпинкс



в большинстве случаев имеет удлиненную или овальную форму, то форма цистаденомы либо круглая, либо умеренно овальная.

### Эндоскопическая картина

Опухоль обычно видна в виде образования с плотной, непрозрачной белесоватой капсулой. Наиболее характерным признаком является наличие сосочковых разрастаний на наружной поверхности капсулы опухоли.

При выраженной диссеминации (вид цветной капусты) папиллярных разрастаний эвертирующую форму опухоли можно принять за раковый процесс.

Папиллярная цистаденома может быть двухсторонним образованием, в запущенных случаях сопровождается асцитом, воспалительным процессом в малом тазу; возможно интралигаментарное расположение опухоли и разрастание сосочков по брюшине.

Содержимое цистаденомы жидкое, прозрачное и коричневого, красноватого или грязно-желтого цвета. В отличие от муцинозных опухолей, псевдомucin отсутствует.

### Муцинозная цистаденома

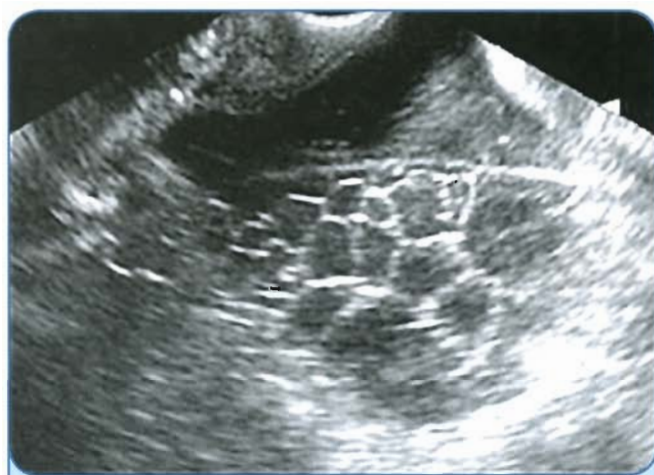Муцинозная цистаденома составляет 15–25% от числа всех опухолей яичников и занимают 2-е место по распространенности среди эпителиальных опухолей. Это обычно большие, односторонние, многокамерные образования с гладкой внутренней поверхностью. В литературе описан случай удаления муцинозной цистаденомы, весившей более 14 кг. Выстилающий полость эпителий представлен цилиндрическими клетками, секреторными муцин. Содержимое обычно жидкое и клейкое.

### Эхографические признаки

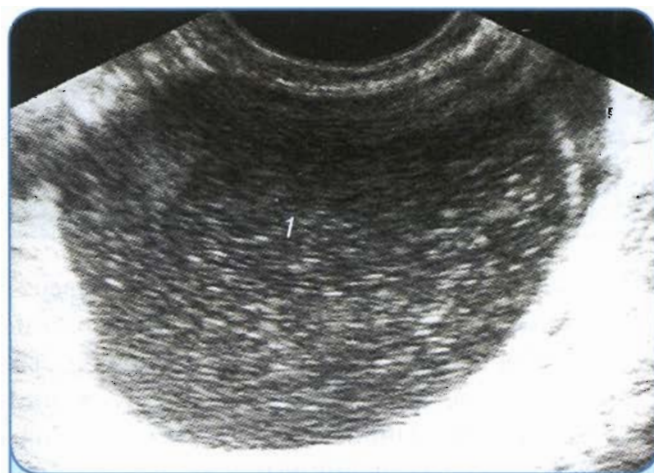
Небольшая муцинозная цистаденома (до 6 см в диаметре) в основном располагается сбоку и кзади от матки, а образования больших размеров (свыше 7 см) — выше ее дна. Толщина капсулы опухоли равна 1–2 мм. В большинстве опухолей имеются множественные перегородки толщиной 1–2 мм. Часто перегородки располагаются на отдельных участках кистозной полости. В ряде случаев множественные перегородки формируют образования, по форме напоминающие пчелиные соты. В отдельных наблюдениях при ком-

пактном расположении перегородок создается ложное впечатление их утолщения или даже наличия плотного компонента (рис. 11.24–11.27).

Одним из наиболее характерных признаков муцинозной цистаденомы является наличие в ее полости средней или высокой эхогенности несмещаемой мелкодисперсной взвеси. Однако следует иметь в виду, что взвесь выявляется только в относительно больших образованиях, диаметр которых превышает 6 см. Аналогичное явление отмечается и при многокамерной цистаденоме — взвесь определяется только в больших камерах, в то время как небольшие остаются полностью однородными и анэхогенными.

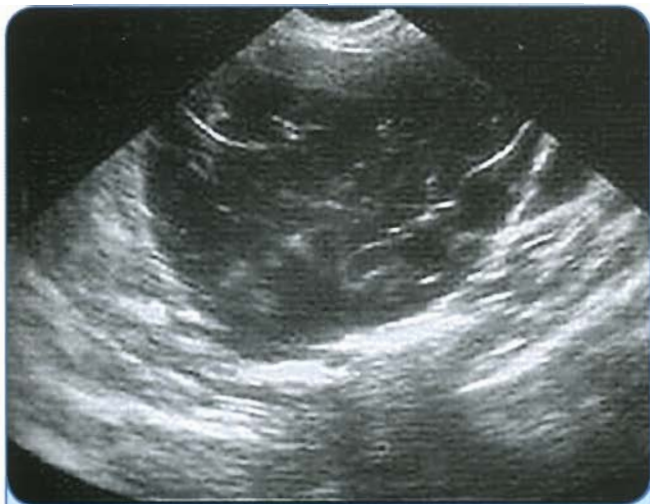

**Рис. 11.24.** Эхография. Крупная муцинозная цистаденома, содержащая многочисленные «дочерние кисты» и перегородки

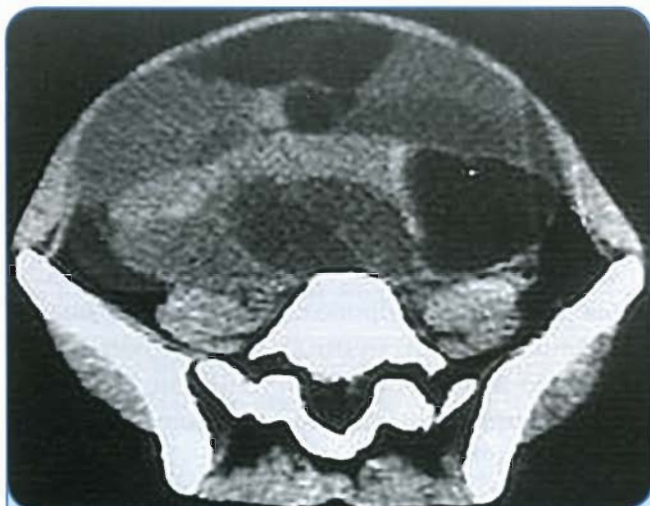


**Рис. 11.25.** Эхография. Муцинозная цистаденома яичника (†). Поперечное трансвагинальное сканирование





**Рис. 11.26.** Эхография. Многокамерная муцинозная цистаденома яичника



**Рис. 11.27.** КТ. Муцинозная цистаденома яичника, содержащая множество перегородок различной толщины

Следует отметить, что в единичных случаях взвесь располагается не диффузно, а собирается как бы в виде гиперэхогенного комка, в связи с чем может создаваться ложное впечатление наличия в кистозной полости плотного образования. Для уточнения характера этого образования необходимо произвести перкуссию опухоли. Фрагментация этого образования после перкуссии будет указывать на наличие муцинозной цистаденомы. В отдельных наблюдениях при больших размерах опухоли может наблюдаться асцит.

Муцинозную цистаденому следует дифференцировать с эндометриоидными кистами, зрелой тератомой и серозной цистаденомой.

При дифференциации эндометриоидной кисты и муцинозной цистаденомы необходимо иметь в виду, что первое из двух указанных образований, как правило, располагается кзади дна матки, второе часто локализуется выше ее дна. Величина эндометриоидной кисты обычно не превышает в диаметре 9 см, тогда как муцинозная цистаденома может иметь значительно большие размеры. При эндометриоидной кисте мелкодисперсная взвесь в ней определяется независимо от размеров образования, в то время как при муцинозной цистаденоме она выявляется только в тех случаях, когда диаметр опухоли превышает 6 см.

В единичных случаях взвесь при зрелой тератоме и муцинозной цистаденоме может казаться практически полностью идентичной. С тем чтобы установить различие этой взвеси, рекомендуется просмотреть ее при большом увеличении.

При этом можно обратить внимание на то, что если при зрелой тератоме взвесь может иметь треугольную форму (акустический феномен «хвоста кометы»), то при муцинозной цистаденоме ее форма будет либо круглой, либо прямоугольной. Наибольшие трудности представляет дифференциация серозной и муцинозной цистаденомы. Наиболее характерными признаками муцинозной цистаденомы является наличие в кистозной полости множественных перегородок и мелкодисперсной взвеси, в случае серозной цистаденомы — папиллярных разрастаний. Однако в связи с тем, что первые два из указанных признаков наблюдаются обычно при относительно больших опухолях, а последний встречается приблизительно только в  $1/3$  наблюдений, то правильная нозологическая диагностика отдельных видов цистаденом является относительно небольшой. Данные об информативности эхографии в диагностике цистаденом немногочисленны. Установлено, что правильный диагноз серозной цистаденомы при ультразвуковом сканировании можно поставить в 65 %, муцинозной — в 80 % случаев.

Использование предложенных критериев позволяет поставить диагноз цистаденомы у 95,1 % больных. В то же время точность дифференциации серозной и муцинозной цистаденомы существенно ниже и составляет 68 %. Последнее, вероятно, обусловлено тем, что при обследовании небольших опухолей в них отсутствуют специфические акустические признаки, характерные для отдельных видов данного новообразования.



### Эндоскопическая картина

Поверхность опухоли большей частью неровная, с многочисленными выпячиваниями вследствие наличия ряда камер. Размер колеблется в широких пределах. Опухоль неправильной формы с плотной, толстой, непрозрачной капсулой (от белесоватого цвета до синюшного). При боковом освещении видна граница между камерами.

На разрезе опухоль редко бывает однокамерной, большей частью она многокамерная с образованием дочерних и внучатых полостей. Между отдельными полостями заметны остатки перегородок, разрушенных вследствие значительного давления содержимого опухоли, внутренняя поверхность гладкая.

### Псевдомиксома

Редким осложнением муцинозной цистаденомы является псевдомиксома брюшины.

### Эхографические признаки

Применение эхографии в значительном числе случаев может способствовать правильной диагностике псевдомиксомы брюшины.

При проведении эхографии следует иметь в виду, что она возникает в двух случаях:

- 1) после хирургического удаления муцинозной цистаденомы;
- 2) при спонтанном разрыве стенки одной из камер опухоли.

Выделяют 3 варианта эхографического изображения псевдомиксомы брюшины. При *первом варианте* псевдомиксома обычно представляет собой неправильной формы однокамерное жидкостное образование, содержащее различное количество несмещаемой мелкодисперсной взвеси. При *втором варианте* в полости образования определяются единичные или множественные перегородки; его содержимое также представлено несмещаемой мелкодисперсной взвесью. При *третьем варианте* вся брюшная полость заполнена жидким содержимым, т.е. на сканограммах отмечается картина, аналогичная той, которая наблюдается при асците. Основное отличие двух этих патологических состояний состоит в том, что если при асците при перкуссии живота отмечается выраженное смещение кишечника, то при псевдомиксоме в связи с высокой вязкостью содержимого брюшной полости этого не наблю-

дается. Единственным методом лечения данной патологии является хирургический.

### Перекрыт ножки опухоли яичника

Перекрыт ножки опухоли яичника возникает довольно часто, особенно при наличии благоприятствующих условий: большая подвижность опухоли, небольшие ее размеры, значительное растяжение передней брюшной стенки (отвислый живот), беременность, послеродовой период. Наиболее часто перекрыт происходит у девочек и девушек.

### Эндоскопическая картина

В случае перекрыта ножки опухоли яичника видно образование синюшно-багрового цвета. Внешний вид образования связан со степенью перекрыта ножки опухоли (на 180° и больше — частичный или полный перекрыт) и временем, прошедшим с момента возникновения нарушения кровообращения до эндоскопической операции.

### Апоплексия яичника

*Апоплексия яичника* — внезапно наступившее кровоизлияние, сопровождающееся нарушением целостности ткани яичника и кровотечением в брюшную полость. Среди причин внутрибрюшного кровотечения 0,5–2,5% приходится на апоплексию яичника.

Самым частым источником кровотечения является желтое тело или его киста. Не исключается возможность разрыва желтого тела во время беременности.

### Эндоскопическая картина

Пораженный яичник обычных или увеличенных размеров за счет гематомы, как правило, синюшной окраски. Даже небольшой разрыв (до 1 см) может привести к обильному кровотечению. В малом тазу и брюшной полости, как правило, обнаруживают сгустки крови и свободную кровь.

Операцию следует выполнять максимально консервативно. Яичник следует удалять только при массивном кровоизлиянии, целиком поражающем ткань яичника. В случае разрыва желтого тела беременности следует его ушить, не производя резекцию, иначе беременность прервется.

Нередко апоплексия сочетается с внематочной беременностью и острым аппендицитом. Апоплексия может быть двухсторонней. В связи с этим во время операции обязателен осмотр обоих яичников, маточных труб и аппендикса.

## Поликистозные яичники

В соответствии с международной классификацией болезней X пересмотра Всемирной Организации Здравоохранения 1996 года термин «поликистозные яичники» или его синоним «синдром Штейна–Левентала» кодируется под номером 256.4 в разделе №3 «Болезни эндокринной системы».

Его частота в структуре гинекологических заболеваний колеблется в широких пределах (от 0,6 до 11 %).

## Эндоскопическая картина

Характерными признаками поликистозных яичников являются незначительное двухстороннее увеличение яичников (до 4–5 см), гладкая утолщенная капсула с сосудистым рисунком разной степени выраженности, наличие множественных подкапсулярных кист, отсутствие свободной перитонеальной жидкости.

## Редко встречающиеся опухоли яичников

### Эндометриоидная цистаденома

Провести дифференциальную диагностику между доброкачественными эндометриоидными кистами и эндометриозом яичников затруднительно. Характерными симптомами данной опухоли являются боли в области таза и выраженная диспареуния за счет спаечного процесса. При трансвагинальном УЗИ выявляются характерные эхографические признаки: опухолевидное образование без папиллом с типичным «матовым» содержанием за счет несвернувшейся крови.

### Опухоли Бреннера

Эти опухоли составляют всего 1–2 % всех новообразований яичников, чаще встречаются у женщин старше 40 лет и приблизительно в половине случаев выявляются случайно при патологоанатомическом исследовании. В 10–15 % случаев опухоли Бреннера бывают двухсторонними. Возможно, они образуются в результате

метаплазии поверхностного эпителия вольфовых протоков. Опухоль состоит из островков переходного эпителия (Вальтардовы гнезда) в плотной фиброзной строме, в результате чего внешне она оставляет впечатление солидной опухоли. В большинстве случаев опухоль доброкачественная, однако встречаются пограничные и злокачественные опухоли. Опухоль редко достигает больших размеров, в большинстве случаев не превышая 2 см в диаметре. Некоторые опухоли Бреннера эстрогенпродуцирующие, в связи с чем нередко наблюдаются аномальные маточные кровотечения.

### Светлоклеточная (мезонефроидная) опухоль

Низкодифференцированная опухоль образуется из серозных клеток, редко бывает доброкачественной. Типичной гистологической характеристикой служат светлые клетки типа «обойных гвоздей», расположенные в смешанном порядке.

## Доброкачественные опухоли стромы полового тяжа

Составляют 4 % от числа всех доброкачественных новообразований яичников, встречаются в любом возрасте, чаще — гормонопродуцирующие.

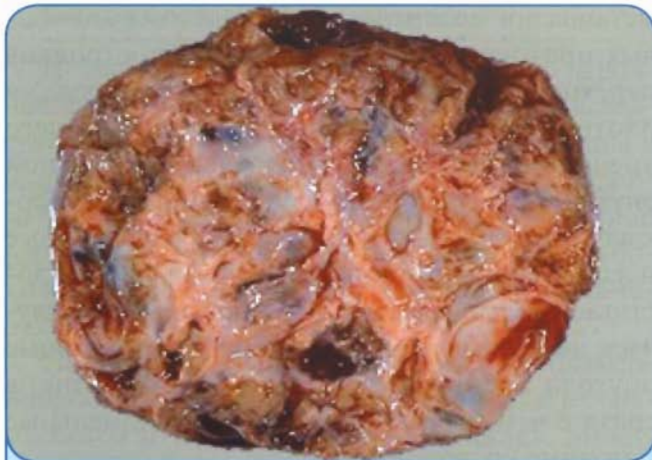
### Гранулезоклеточная опухоль

Это эстрогенпродуцирующая опухоль со злокачественным ростом, однако прогноз благоприятный. Рост происходит очень медленно, характерно рецидивирующее течение. В большинстве случаев — это солидные опухоли (рис. 11.28, 11.29). Патогномоничны для гранулезоклеточной опухоли тельца Каля–Экснера, но они выявляются менее, чем в половине случаев.

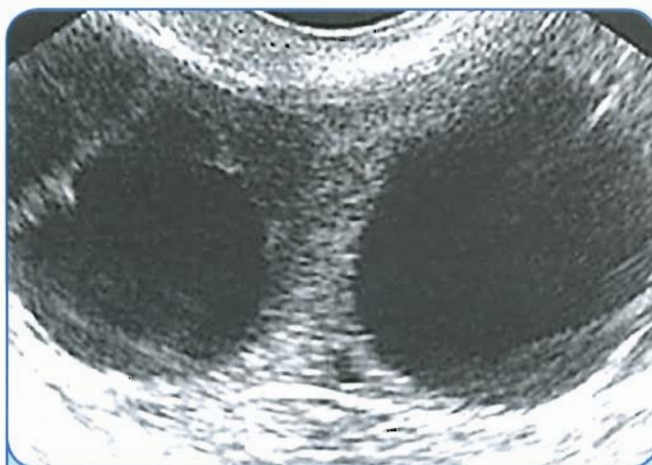
### Тека-клеточная опухоль

Текома является эстрогенпродуцирующей, доброкачественной, односторонней опухолью. Имеет плотную консистенцию и чаще проявляется в возрасте 50 лет. Клинически проявляется кровотечениями, гиперплазией или раком эндометрия в пре- и постменопаузе и преждевременным половым развитием в пубертатном периоде. В редких случаях при этой опухоли развивается асцит и пневмоторакс (синдром Мейгса) (рис. 11.30).

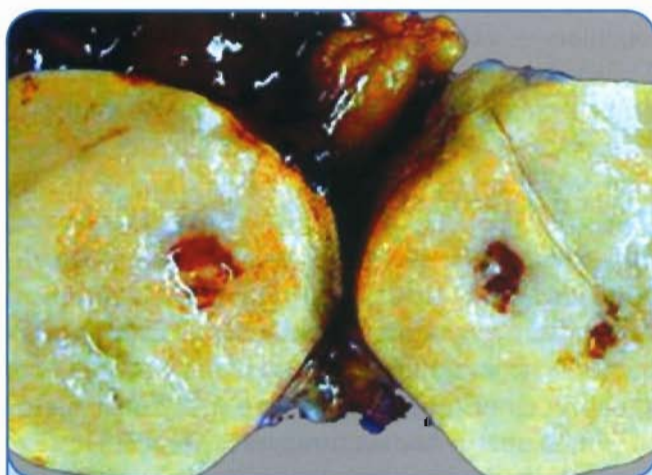




**Рис. 11.28.** Макропрепарат. Гранулезоклеточная опухоль яичника (поверхность среза кровоизлияния)



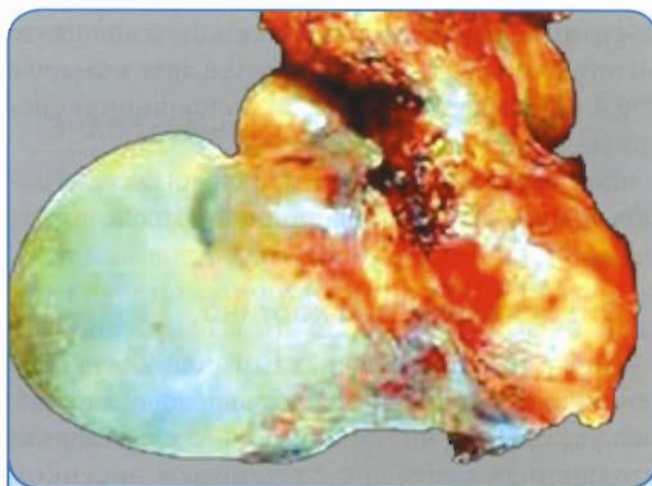
**Рис. 11.29.** Эхография. Гранулезоклеточная опухоль яичника



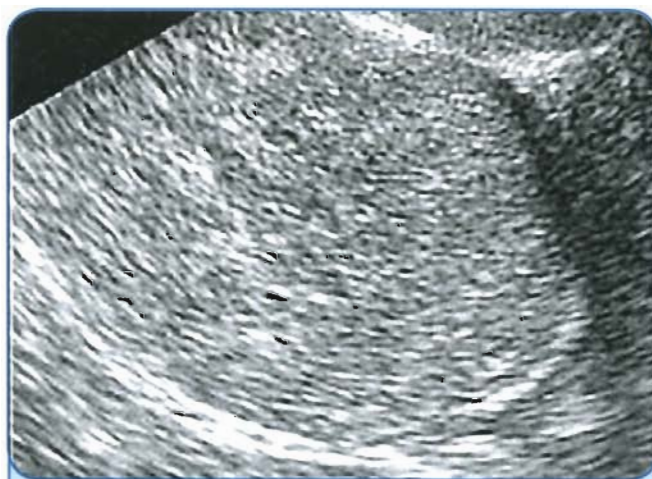
**Рис. 11.30.** Макропрепарат. Текома яичника: вид поверхности разреза

### Фиброма

Фиброма формируется из стромальных клеток, плотная, подвижная, разделенная на доли опухоль с блестящей белой поверхностью, напоминающая текому (рис. 11.31–11.33). Чаще фиброма односторонняя и наблюдается у женщин в возрасте 50 лет. Для фибромы больших размеров характерен асцит, лишь в 1 % случаев наблюдается синдром Мейгса.



**Рис. 11.31.** Макропрепарат. Фиброма яичника: внешний вид



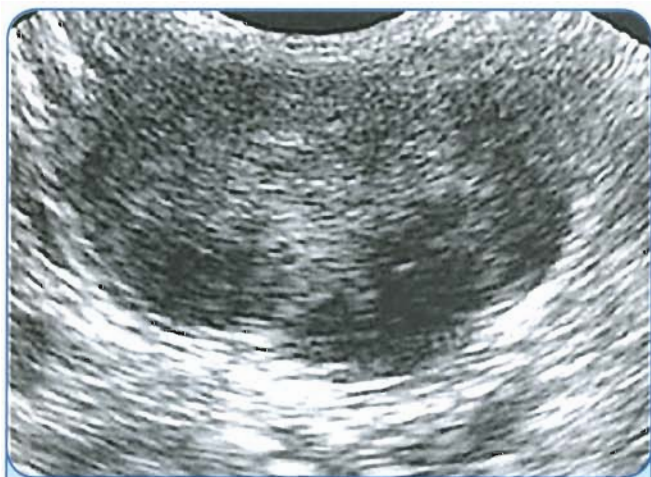**Рис. 11.32.** Эхография. Фиброма яичника с эхооднородной умеренно гиперэхогенной тканью

### Опухоль из клеток Сертоли и Лейдига

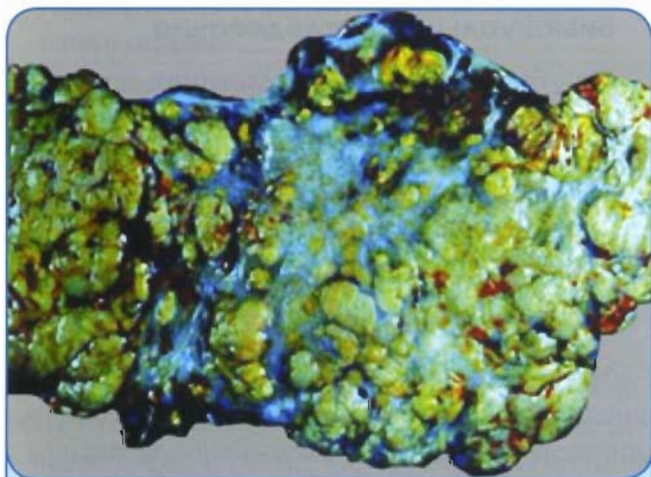
Опухоль встречается крайне редко (0,2 %). В большинстве случаев ее обнаруживают у молодых женщин. Дифференциальная диагностика



данной опухоли с другими опухолями яичников затруднительна в связи с большим разнообразием типов клеток и архитектоники опухолей данного вида (рис. 11.34). Опухоль из клеток Сертоли и Лейдига, как правило, является андрогенпродуцирующей, в связи с чем у  $\frac{3}{4}$  больных имеются симптомы вирилизации. Реже встречается и эстрогенпродуцирующая опухоль, обычно небольшого размера, односторонняя. Для нее характерна низкая степень малигнизации.



**Рис. 11.33.** Эхография. Фиброма яичника с эхонеоднородной структурой



**Рис. 11.34.** Макропрепарат. Сертоли-Лейдига-клеточная опухоль: вид поверхности разреза

### Встречаемость опухолей яичника в зависимости от возраста

У молодых женщин из новообразований яичника наиболее часто встречаются герминоген-

ные, у женщин старшего возраста — эпителиальные опухоли. С возрастом больной меняется и частота доброкачественных новообразований яичников.

## Клиническая картина доброкачественных опухолей яичников

Основные симптомы: боли, увеличение окружности живота, симптомы сдавления соседних органов, нарушения менструального цикла, влияние продуцируемых гормонов, патологические результаты мазков из цервикального канала.

### Бессимптомное течение

Как правило, доброкачественные опухоли яичников выявляются случайно при профилактическом осмотре или обращении женщины по поводу другой патологии. В настоящее время в связи с широким внедрением трансвагинального ультразвукового исследования, функциональные кисты стали обнаруживаться чаще. Большинство выявленных новообразований яичников при трансвагинальном УЗИ являются доброкачественными. Установлено также, что половина однокамерных кист, не превышающих 6 см в диаметре, спонтанно исчезает в течение 6 мес. наблюдения и четверть опухолевидных образований яичников подвергается обратному развитию в течение последующих 2-х лет. Применение оральных контрацептивных препаратов способствует регрессу функциональных кист яичников.

### Боли

Причинами острых болей при опухолях яичников являются такие осложнения, как перекут ножки, разрыв капсулы, кровотечение или инфекция (см. соответствующую главу). Иногда могут отмечаться хронические боли в нижних отделах живота из-за давления, оказываемого доброкачественной опухолью яичника. Этот симптом более характерен для эндометриоза или воспалительного образования придатков матки.

### Увеличение окружности живота

При больших размерах опухоли или развившемся асците больные отмечают увеличение



живота. Метеоризм, на который часто жалуются женщины, редко бывает вызван опухолью яичников.

## Другие жалобы

При сдавлении опухолью соседних органов могут появиться симптомы со стороны желудочно-кишечного тракта или мочевыводящих путей. В крайних случаях отмечаются отеки ног, варикозное расширение вен и геморрой. Иногда наблюдается выпадение матки.

При фолликулярных кистах или гормонопродуцирующих опухолях яичников больные отмечают нарушение менструального цикла. При андрогенсекретирующих опухолях отмечается гирсутизм и угревая сыпь, в дальнейшем появляются симптомы вирилизации, огрубение голоса и гипертрофия клитора. Очень редко следствием эктопической секреции тиреоидного гормона является тиреотоксикоз.

Редко у пациенток с патологическими результатами цитологического исследования из шейки матки выявляется опухоль яичников. Удаление опухоли приводит к нормализации цитологической картины мазков. При этом опухоли чаще бывают доброкачественными.

## Диагностика и дифференциальная диагностика опухолей

Учитывая склонность многих опухолей к малигнизации, ранняя диагностика опухолей яичника чрезвычайно важна, так как от правильного и своевременно поставленного диагноза зависит решение о тактике ведения больной и своевременности проведения хирургического вмешательства.

## Обследование

Объем обследования зависит от клинических симптомов. Больным с наличием острой симптоматики обычно требуется проведение экстренного оперативного вмешательства, в то время как при жалобах хронического характера либо в случае бессимптомного течения заболевания целесообразно проведение тщательного обследования.

## Гинекологический анамнез

Сбор анамнеза проводится по общепринятой схеме.

## Общий анамнез и обследование

При сборе общего анамнеза необходимо обратить внимание на жалобы, характерные для заболеваний желудочно-кишечного тракта. Диспепсия или дисфагия могут указывать на первичный рак желудка, метастазирующий в малый таз. Изменение характера стула или ректальные кровотечения характерны для дивертикулита или карциномы прямой кишки. Однако указанные симптомы могут также иметь место и при раке яичников.

Обязательно проводят пальпацию молочных желез, шейных, подмышечных и паховых лимфатических узлов для исключения лимфоаденопатии. Одним из симптомов злокачественных опухолей яичников является плевральный выпот, отеки в области лодыжек, паралич мышц стопы и голеностопного сустава.

## Абдоминальное исследование

Исследование живота проводят для выявления асцита или непосредственно опухоли с использованием осмотра, пальпации и перкуссии.

## Бимануальное исследование

При бимануальном исследовании определяется объемное образование в области придатков матки, его подвижность, плотность, консистенция, болезненность и размеры, состояние матки, параметральной клетчатки и влагалищных сводов.

## Ультразвуковое исследование

Трансвагинальное УЗИ, особенно с использованием цветной доплерометрии, позволяет определить характер объемных образований с точностью до 97%.

## Диагностическая аспирация кист яичника под контролем ультразвука

Трансвагинальная или трансректальная пункция кисты яичника, проведенная под контролем УЗИ, малоинформативна. Цитологический анализ содержимого кисты в 10–65% случаев оказывается ложноотрицательным, кисту расценивают как доброкачественную, а в последующем выяв-

ляется злокачественный рост. Более того, частота ложноположительных результатов, когда диагностируется злокачественный процесс, составляет 2%. При этом имеет место риск диссеминации злокачественного процесса по ходу движений пункционной иглы или в брюшную полость. Таким образом, аспирация кист яичников под контролем УЗИ не может быть рекомендована в качестве диагностического метода. Лечебный эффект от пункций также оказался разочаровывающим из-за недопустимо высокой частоты рецидивов.

### **Рентгенологическое исследование**

Рентгенологическое исследование грудной клетки позволяет обнаружить метастазы в легких либо плевральный выпот, объем которого еще недостаточен для появления клинических симптомов.

Рентгенологическое исследование брюшной полости позволяет выявить кальцификаты, характерные для доброкачественной тератомы.

Внутривенная урография лишь в некоторых случаях оказывается полезной для постановки диагноза.

Ирригоскопия показана для исключения опухоли кишечника.

### **Рентгеновская компьютерная томография и магнитно-резонансная томография**

Эти методы позволяют до операции осуществлять дифференциальную диагностику между доброкачественным и злокачественным характером новообразований, уточнить данные клинического исследования о локализации, размерах, форме, контурах, внутренней структуре опухоли и взаимоотношениях ее с окружающими органами и тканями.

На томограммах при раке яичников определяют неправильной формы образования с неровными и нечеткими контурами, внутренняя структура их негетерогенна, участки солидного характера чередуются с кистозными полостями. Возможно выявление деформации, сдавление мочевого пузыря и прямой кишки опухолью, исходящей из яичника.

Точность КТ и МРТ, по мнению многих авторов, превышает 90%. Кроме того, томографическое обследование позволяет определить состояние параметральной клетчатки, регионарных лимфатических узлов.

### **Анализ крови и сывороточные онкомаркеры**

Во всех случаях целесообразно определять уровень гемоглобина. Лейкоцитоз может указывать на наличие инфекции. Определение содержания тромбоцитов и параметров свертывающей системы крови может оказаться полезным в редких случаях массивного внутрибрюшного кровотечения.

До сих пор не установлено значение рутинного определения уровня сывороточных онкомаркеров при большинстве опухолей яичников. Однако повышенный уровень СА-125 убедительно указывает на рак яичников, особенно у женщин в периоде постменопаузы.

Определение уровня антигена СА-125 считают обязательным при подготовке к операциям, особенно у женщин в постменопаузе. Уровень антигена ниже 35 МЕ/мл характерен для доброкачественных образований. Однако чувствительность и специфичность метода варьируется. Так, содержание СА-125 может повышаться при различных доброкачественных заболеваниях. У 80% женщин наблюдается увеличение уровня антигена на фоне беременности, эндометриоза, лейомиомы, аденомиоза, кистозной тератомы, острого и хронического сальпингита. Поэтому сочетание опухоли яичника с повышением концентрации СА-125 не может служить достоверным признаком злокачественного характера опухоли. При второй стадии рака яичника у 70–90% женщин наблюдается увеличение уровня СА-125. У женщин с выраженным эндометриозом он также может быть повышен, однако будет ниже, чем при злокачественных новообразованиях яичников.

Определение уровня  $\beta$ -субъединицы ХГ может быть произведено для исключения внематочной беременности. Однако секреция гормона характерна для трофобластических и некоторых герминогенных опухолей. Содержание эстрадиола может быть повышено у женщин с фолликулярными кистами и опухолями стромы полового тяжа. Опухоли из клеток Сертоли и Лейдига могут вызвать повышение концентрации андрогенов. Повышенный уровень  $\alpha$ -фетопротейна может указывать на опухоль желточного мешка.

Чрезвычайно важно до операции исключить злокачественный характер объемного образования яичника. Хотя рак яичника может возникнуть в любом возрасте, риск злокачественного



роста при выявлении опухолевидного образования в области придатков матки выше в постменопаузе. При пальпации злокачественной опухоли яичников обнаруживают плотное либо кистозное образование, ограниченно смещаемое либо неподвижное, чаще двухстороннее. Злокачественным опухолям яичника практически всегда сопутствует асцит; ценным дополнением может быть повышенная концентрация опухолевых маркеров, особенно у пациенток старше 50 лет.

До операции больная должна быть проинформирована о возможной необходимости перехода к лапаротомии по ходу лапароскопической операции. Операционная бригада, в свою очередь, должна быть готова в случае обнаружения злокачественного роста к выполнению вмешательства необходимого объема.

### Эндоскопическая диагностика. Дифференциальная диагностика

Интраоперационная диагностика имеет высокую ценность; точность лапароскопического диагноза в отношении опухолей и опухолевидных образований яичников составляет 96,5 %.

Вопрос первостепенной важности при лапароскопической оценке опухолей и опухолевидных образований яичников — подтверждение данных дооперационного обследования об отсутствии признаков злокачественного характера образований. Злокачественные опухоли яичников чаще бывают двухсторонними, бугристыми, плотными, на поверхности опухоли возможно наличие папиллярных разрастаний, нередко злокачественной опухоли сопутствует асцит.

Лапароскопическая диагностика объемных образований яичников предполагает также дифференциальную диагностику между функциональными кистами (фолликулярная киста, киста желтого тела) и остальными опухолями (серозная цистаденома, эндометриоидная киста яичников).

**Функциональные (фолликулярные) кисты** имеют тонкую просвечивающуюся стенку с прозрачным бесцветным содержимым. Кисты желтого тела имеют желтоватое содержимое с геморрагической примесью, что придает их капсуле синюшно-желтый цвет.

Серозная цистаденома имеет более толстую капсулу и содержимое соломенного цвета. Эндометриоидная киста имеет толстую капсулу тем-

но-синего оттенка, которая часто прорастает в ворота яичника, содержимое — «шоколадное».

**Собственная связка яичника**, пораженная опухолью, обычно утолщена и удлинена. При наличии в яичнике функциональной кисты, собственная связка не изменена.

**Ход сосудов мезовариума** при истинных опухолях яичников имеет форму гребня, что не наблюдается при функциональных кистах.

**При энуклеации функциональных кист** существует трудность в полном отделении стенки без ее разрыва. Стенку кисты истинных опухолей при определенных технических навыках можно полностью выделить.

### Дифференциальная диагностика

С учетом клинических проявлений объемных образований яичников дифференциальную диагностику необходимо проводить со следующими заболеваниями (см. табл.).

*Таблица*

#### Дифференциальная диагностика

| Симптомы                            | Заболевания   |
|-------------------------------------|---|
| Боли                                | Внематочная беременность.<br>Самопроизвольный выкидыш.<br>Воспалительные заболевания органов малого таза.<br>Аппендицит.<br>Дивертикул Меккеля.<br>Дивертикулит |
| Увеличение окружности живота        | Беременная матка.<br>Миома матки.<br>Полный мочевой пузырь.<br>Расширенная кишка.<br>Злокачественные новообразования яичников.<br>Колоректальная карцинома      |
| Симптомы сдавления соседних органов | Инфекция мочевыводящих путей.<br>Запор  |
| Влияние продуцируемых гормонов      | Дисфункциональные маточные кровотечения.<br>Преждевременное половое созревание.<br>Кровотечение в постменопаузе   |

### Тактика ведения больных

Тактика ведения зависит от выраженности симптомов, риска малигнизации, а также возраста пациенток и их желания сохранить репродук-

тивную функцию. При бессимптомном течении заболевания тактика определяется на основании данных тщательного клинического наблюдения, УЗИ, цветного картирования по Допплеру и определения уровня онкомаркеров.

*Консервативная тактика при бессимптомных опухолях яичников допускается:*

- при односторонней кисте без солидных включений;
- при размере опухоли 3–10 см в диаметре у женщин в пременопаузальном периоде;
- при размере опухоли 2–6 см в диаметре у женщин в постменопаузе;
- при нормальном уровне СА-125;
- при отсутствии асцита, признаков поражения сальника или непроходимости кишечника.

### Больные с наличием симптомов

При наличии выраженных острых болей или признаков внутрибрюшного кровотечения необходима экстренная лапароскопия или лапаротомия.

### Беременные женщины с наличием опухолевидных образований яичников

При острых гинекологических заболеваниях у беременных женщин показано хирургическое лечение независимо от срока беременности. Операция проводится на фоне сохраняющей терапии в медицинском учреждении, обеспечивающем возможность оказания интенсивной помощи недоношенным новорожденным.

При выявлении бессимптомной кисты ее удаление целесообразно проводить в сроки после 14–16 нед. беременности, т.е. по окончании формирования плаценты, чтобы избежать риска удаления желтого тела.

При выявлении кисты яичника во II и III триместрах беременности и бессимптомном течении заболевания тактика может быть консервативной и оперативной. Для выбора хирургического лечения необходимо, чтобы риск малигнизации опухоли или развития осложнений (разрыв кисты или перекрут ее ножки) превышал риск операции для матери и плода. При размере кист менее 10 см в диаметре и отсутствии подозрительных на малигнизацию эхографических признаков вероятность обнаружения злокачественных образований или развития осложнений невелика,

что определяет возможность динамического наблюдения за больной с помощью УЗИ. При этом высока вероятность спонтанного исчезновения кисты. В случае если киста не исчезает в течение 6 нед. после родов, то целесообразно проведение хирургического вмешательства. Аспирации кисты во время беременности как в диагностических, так и в лечебных целях не проводится.

Рак яичников при беременности встречается менее чем в 3 % случаев. Однако при росте кисты или появлении ультразвуковых признаков озлокачествления следует произвести оперативное вмешательство. Опухолевый маркер СА-125 у беременных не определяется, так как его уровень часто повышается вследствие физиологических изменений. В некоторых случаях при обнаружении рака яичников во время беременности лечебная тактика состоит в проведении после кесарева сечения гистерэктомии, двухсторонней сальпингоооариэктомии и удаления сальника.

### Плод женского пола и кисты яичников

У  $\frac{1}{3}$  новорожденных девочек в связи с синтезом гормонов в яичниках в антенатальном периоде выявляются небольшие фолликулярные кисты до 7 мм в диаметре. Реже встречаются кисты большего диаметра, кисты желтого тела, тератомы и гранулезоклеточные опухоли. В антенатальном периоде в редких случаях возможен перекрут ножки или разрыв этих образований и внутрибрюшное кровотечение. При некрозе ножки опухоли появляется характерный симптом — «исчезновение» яичника. Иногда сдавление тонкого кишечника опухолью может являться причиной многоводия, но данное осложнение не ведет к увеличению ригидности диафрагмы и последующей гипоплазии легких плода.

Большинство фолликулярных кист у плода исчезает самопроизвольно либо в антенатальном периоде, либо, что чаще, после рождения девочки. При вероятности разрыва кисты или затруднения самопроизвольных родов вследствие ее больших размеров рекомендуется аспирация содержимого кисты до наступления родов. Наличие кисты яичников у плода не является показанием к оперативному родоразрешению. При сохранении кисты яичника в течение 6 мес. после рождения девочки показано хирургическое удаление образования.



## Лечение опухолей яичников

Основным методом лечения опухолей яичников является хирургический. Консервативное лечение допускается только при ретенционных образованиях яичников.

### Эндоскопическое лечение. Особенности техники операций

Лапароскопический доступ при опухолях и опухолевидных образованиях яичников в учреждениях, где используется эндоскопическая хирургия, считается методом выбора, так как техника операции относится ко второй–третьей степени сложности, а само вмешательство гораздо более бережное, чем при чревосечении. Кроме того, при особой сложности в диагностике яичниковых образований на последнем этапе может быть произведена лапароскопия с целью выявления наличия и характера образований яичников.

Важной проблемой при определении показаний для лапароскопии у пациенток с яичниковыми образованиями является необходимость исключения злокачественного процесса. При обнаружении такового во время лапароскопии целесообразно перейти на лапаротомию.

Для исключения злокачественного процесса следует использовать такие дополнительные методы диагностики, как компьютерная томография, магнитно-резонансная томография, определение в крови маркера рака яичника СА-125.

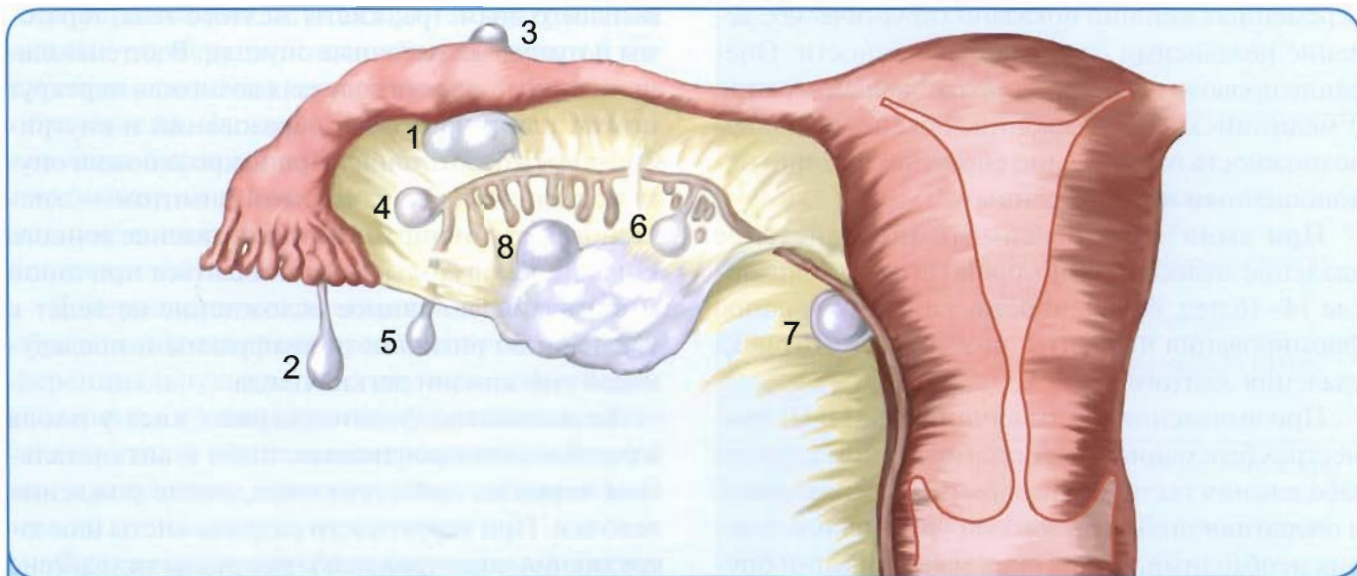
Если злокачественный процесс исключен, то все остальные яичниковые образования могут являться показанием для лапароскопической хирургии.

*Основные положения онкологической безопасности:*

- образования с дооперационным подозрением на злокачественность требуют лапароскопической диагностики;
- образования с подозрением на злокачественный процесс, выявленные на лапароскопии, требуют лапаротомии.

Больная должна быть информирована о возможности перехода к лапаротомии во время операции в случае обнаружения злокачественной опухоли или возникновения непредвиденных осложнений лапароскопии. Она должна дать перед операцией согласие на выполнение (при необходимости) лапаротомии.

*Эндохирургическое лечение опухолей* и опухолевидных образований яичников повторяет принципы классической хирургии.



**Рис. 11.35.** Топография кист внутренних половых органов у женщин

1 — параовариальная киста (парамезонефрального происхождения (тип I)); 2 — гидатида Моргани (парамезонефрального происхождения); 3 — субсерозная киста Мюллера (парамезонефрального происхождения); 4 — параовариальная киста (мезонефрального происхождения тип II); 5 — киста Кобельта; 6 — киста параофорона; 7 — киста Гартнерова хода; 8 — киста сети яичников

Эндоскопические операции на яичниках: биопсия, клиновидная резекция яичников, катеризация яичников, цистэктомия, резекция яичника, удаление яичника, удаление придатков матки (см. гл. 22).

## Резюме

В яичниках развиваются опухоли самого различного генеза и строения. Согласно гистологической классификации ВОЗ (1977), наиболее часто встречаются эпителиальные и герминогенные опухоли, опухоли полового тяжа и опухолевидные образования яичников. Таким образом, различают кисты (опухолевидные образования) и кистомы (истинные опухоли) яичников. Проведение диагностической и лечебной аспирации содержимого кист нецелесообразно. С диагностической целью применяют трансвагинальное УЗИ, компьютерную томографию, определяют онкомаркеры (СА-125,  $\beta$ -субъединицу ХГ,  $\alpha$ -фетопротеин, эстрадиол). С учетом риска метастазирования из желудочно-кишечного тракта в яичники показано исследование его состояния (фибrogистероскопия, ирригоскопия и/или колоноскопия), особенно при двухсторонних образованиях яичников.

Ретенционные (функциональные кисты) яичников часто исчезают самостоятельно и не требуют специального лечения. Целесообразно назначение ОК для регресса этих образований. Хирургическое лечение проводится при развитии осложнений: разрыв кисты, кровоизлияние в стенку кисты, перекрут ножки кисты.

Все истинные опухоли подвергаются хирургическому лечению. При доброкачественных опу-

холях яичника объем хирургического лечения должен быть максимально щадящим с сохранением здоровой части яичника в любом возрасте. Удаление яичников в возрасте 45 лет и старше не безразлично для женщины и может вызвать развитие посткастрационного синдрома. По многочисленным наблюдениям, сохранение яичников не увеличивает опасности развития рака яичника, в то время как раннее их удаление способствует появлению сердечно-сосудистых заболеваний, нарушению функции щитовидной железы и развитию остеопороза. Показанием к двухстороннему удалению придатков матки (включая пангистерэктомию и ампутацию матки с придатками) является подозрение на злокачественный процесс в яичниках и двухсторонние опухоли яичников у женщин в климактерии и постменопаузе.

Лапароскопический доступ при опухолях и опухолевидных образованиях яичников в учреждениях, где используется эндоскопическая хирургия, считается методом выбора, так как техника операции относится ко второй–третьей степени сложности, а само вмешательство гораздо более бережное, чем при чревосечении.

Если злокачественный процесс исключен, то все остальные яичниковые образования могут являться показанием для лапароскопической хирургии.

*Основные положения онкологической безопасности:*

- образования с дооперационным подозрением на злокачественность, требуют лапароскопической диагностики;
- образования с подозрением на злокачественный процесс, выявленные на лапароскопии, требуют лапаротомии.



# Глава 12

## Злокачественные новообразования шейки и тела матки

Злокачественные заболевания шейки матки

Злокачественные заболевания тела матки

Саркомы матки

Паллиативное лечение в онкогинекологии

Резюме

### Злокачественные заболевания шейки матки

#### Эпидемиология рака шейки матки

В структуре онкологических заболеваний рак шейки матки занимает 4-е место после рака желудка, органов дыхания и кожи, а в структуре онкогинекологических заболеваний, несмотря на определенные успехи в диагностике и лечении, имеет наибольший удельный вес (до 50 %) и занимает 1-е место.

Заболеваемость раком шейки матки зависит от ряда факторов: возраста больной, состояния репродуктивной, менструальной и половой функций, социальных и бытовых условий, географии местности и ряда других причин.

**Возраст.** По данным мировой статистики, наибольшая частота рака шейки матки наблюдается в перименопаузальном периоде (32,9 %); реже в возрасте 30–39 лет (25 %), в возрасте 60–69 лет (24 %), в детском возрасте (1,3 %).

Средний возраст пациенток с внутриэпителиальным раком составляет 42 года, инвазивным преclinическим раком — 45 лет, клинически выраженным — 48 лет.

Повышение заболеваемости в старших возрастных группах объясняется изменением гормонального статуса, старением соединительной ткани, нарушениями общего и тканевого обмена.

Однако в последние годы во многих странах, в том числе и в России, отмечена тенденция к увеличению удельного веса и абсолютного количества случаев данного заболевания в более молодых группах женского населения.

**Состояние менструальной, репродуктивной и половой функций.** Рак шейки матки редко возникает у нерожавших и не живших половой жизнью женщин. Нерожавшие женщины среди больных раком шейки матки составляют лишь 3–4%.

Возникновению рака шейки матки способствуют такие факторы, как раннее начало половой жизни (с 15 лет), частая смена половых партнеров, внебрачные связи, ранняя беременность и роды (в возрасте до 18 лет), большое количество родов и аборт, разрывы шейки матки и образовавшиеся после родов рубцы.

Перечисленные факторы обуславливают нарушение трофики, иннервации и кровоснабжения шейки матки, вследствие чего создаются условия, на фоне которых возможно развитие предраковых состояний с последующей малигнизацией. Частые беременности, роды способствуют гиперпластическим изменениям слизистой оболочки шейки матки, беспорядочному росту эпителиальных элементов, воспалительной реакции, повышению уровня эстрогенных гормонов. Аборт, кроме того, является биологической травмой, которая приводит к нарушениям в системе гипоталамус–гипофиз–яичники. Травма шейки матки в родах, в процессе производства аборта приводит к ее деформации, развитию рубцовой ткани и нарушению иннервации.

**Вирусная инфекция.** Особую роль в развитии рака шейки матки играет вирусная инфекция. Хотя нет абсолютных доказательств онкогенности вирусов, передающихся половым путем (в частности, вируса простого герпеса и вируса папилломы человека), существует достаточно данных, позволяющих рассматривать их в качестве предрасполагающих факторов.

Длительное воздействие вирусов и продуктов их жизнедеятельности приводит к изменению функции и строения клеток эпителия. При неблагоприятных для организма условиях возникают нарушения генетического аппарата клетки, которые способствуют опухолевой трансформации. От момента воздействия вируса, вызвавшего клеточную трансформацию, до появления клинической картины рака может пройти несколько лет.

**Нарушение гормонального гомеостаза при раке шейки матки.** Данную патологию относят к гормонозависимым образованиям. У больных раком шейки матки наблюдаются нарушения функции системы гипоталамус–гипофиз–яич-

ники, о чем свидетельствуют высокий уровень гонадотропинов, монофазные или неполноценные двухфазные циклы, высокая частота гиперпластических процессов в эндометрии и кистозного превращения яичников, нарушения ритма экскреции стероидных гормонов с абсолютной или относительной гиперэстрогенией на фоне прогестероновой недостаточности.

В этиологии и патогенезе рака шейки матки существенную роль играют **доброкачественные фоновые патологические процессы (факультативный предрак) и предраковые заболевания (облигатный предрак) шейки матки.** При нарушениях гормонального баланса и снижении функции иммунокомпетентных систем возможна малигнизация фоновых процессов.

Предрасполагающим к развитию рака шейки матки является **низкий социально-экономический статус больных.**

Наиболее высокая заболеваемость отмечается в отдельных районах среднеазиатских государств, в Колумбии, Перу, Мексике, Корее, Китае. Наиболее низкая частота данной патологии наблюдается в Израиле, Норвегии, Финляндии, Германии, США (белое население).

## Патофизиология

Современные исследования показали, что плоскоклеточный рак шейки матки и аденокарцинома шейки матки часто развиваются в области стыка плоского и цилиндрического эпителия, где за счет метаплазии происходит замещение клеток железистого эпителия, выстилающего канал шейки матки, на клетки плоского эпителия влажной поверхности шейки.

Таким образом, оба типа развиваются из общих клеток-предшественников.

## Клиническая картина рака шейки матки

Больные начальными формами рака шейки матки нередко не замечают слабо выраженных симптомов болезни, выявить которые можно лишь при тщательном сборе анамнеза и обследовании. Появление симптоматики чаще всего наблюдается при запущенной стадии ракового процесса.

В 6–16,4% случаев рак шейки матки может протекать вообще без каких-либо проявлений — так называемое «немое» течение.



Одним из основных симптомов при клинически выраженном процессе являются *кровянистые выделения из половых путей различной интенсивности*, которые наблюдаются у 55–60 % больных. В репродуктивном возрасте они носят характер ациклических кровянистых выделений до и после менструации (мажущие выделения). В перименопаузальном периоде могут наблюдаться беспорядочные длительные кровянистые выделения, которые нередко трактуются врачами как проявления нарушений менструальной функции.

В периоде менопаузы этот симптом наблюдается у большинства больных и появляется довольно рано, по-видимому, в связи с ломкостью сосудов и частым развитием анаплазированных форм рака шейки матки.

Характерным для рака шейки матки являются контактные кровянистые выделения, возникающие при половом сношении, дефекации, влагалищном исследовании, при физической нагрузке.

Вторым по частоте клиническим проявлением рака шейки матки являются *бели*, которые отмечаются у 25–30 % больных. Они могут быть водянистыми, слизисто-гнойными, сукровичными, часто со зловонным запахом, постоянного характера. Этот симптом объясняется вскрытием межтканевых лимфатических щелей и лимфатических сосудов при отторжении некротизированных частей опухоли. Примесь крови придает им характерный вид мясных помоев.

Бели и кровянистые выделения чаще и раньше отмечаются при раке шейки матки с экзофитным ростом, а видимые обильные кровотечения — при эндофитном росте и при раке слизистой оболочки цервикального канала.

Другим клиническим проявлением рака шейки матки являются *боли*, которые отмечаются в 10–12 % случаев. При начальных стадиях они нередко возникают из-за присоединения инфекции или обострения воспалительных процессов придатков матки и брюшины таза.

При распространенном процессе больные жалуются на боли в пояснице, крестце, прямой кишке, иррадиирующие в нижние конечности. Эти боли наблюдаются при вовлечении в процесс параметральной клетчатки, сдавлении нервных стволов инфильтратами, при поражении лимфатических узлов, а также костей таза и позвоночника.

При запущенных стадиях заболевания появляются симптомы со стороны мочевого пузыря и кишечника. При распространении процесса на мочевой пузырь больные жалуются на частые позывы и учащенное мочеиспускание. При значительной инфильтрации стенки мочевого пузыря полностью не опорожняется, присоединяется цистит.

### Преинвазивный рак (*carcinoma in situ*)

Под этим термином принято понимать патологию покровного эпителия шейки матки, во всей толще которого имеются патологические признаки рака, утрата слоистости и полярности, но отсутствует инвазия в подлежащую строму. *Carcinoma in situ* находится в состоянии динамического равновесия, это — «компенсированный» рак. Трудную задачу представляет решение вопроса о возможной дифференциальной цитологической диагностике между *carcinoma in situ* и инвазивным раком. Полагают, что для преинвазивного рака характерно сочетание дискариотических и опухолевых клеток, что наблюдается значительно реже при инвазивной карциноме.

Диагностика инвазии опухоли в строму может быть затруднительной даже при самом тщательном гистологическом исследовании. Дифференциальный цитологический диагноз между преинвазивным и микроинвазивным раком шейки матки представляет чаще академический интерес, так как выбор метода лечения определяется результатом гистологического исследования. Преинвазивному раку часто сопутствует так называемая койлоцитотическая атипия. При этом отмечаются атипичные ядра, окруженные ободком светлой цитоплазмы. Эти изменения (в подтверждение вирусной этиологии неоплазмы шейки матки) считаются патогномичными проявлениями инфицированности вирусом папилломы человека.

По морфологическому строению принято выделять 4 основных варианта *carcinoma in situ*: зрелый, незрелый, переходный и смешанный. Отдельные авторы рекомендуют выделять 3 варианта: дифференцированный, смешанный, недифференцированный. В каждом конкретном наблюдении при переходе в инвазивный рак сохраняется гистотип, который был присущ и преинвазивному раку.

Дифференцированный плоскоклеточный преинвазивный рак — предшественник плоскоклеточного ороговевающего инвазивного рака. Мелкоклеточный анапластический *carcinoma in situ* прогрессирует в низкодифференцированный рак.

Кольпоскопические исследования показали, что у 90 % больных преинвазивным и микроинвазивным раком процесс возникает в так называемой зоне трансформации. Далее опухоль распространяется на экзоцервикс (ороговевающий рак) или эндоцервикс (мелкоклеточный низкодифференцированный рак), либо в обоих направлениях.

Опухоли, ограниченные эндоцервиксом, обычно возникают на месте стыка многослойного плоского и цилиндрического эпителия. Средняя длина распространения преинвазивного рака в проксимальном направлении на цервикальный канал от наиболее дистально расположенной эндоцервикальной железы равна 8 мм. Максимальное смещение не превышает 1,5 см, что необходимо учитывать при операции конизации шейки матки.

**Микроинвазивный рак** — еще относительно компенсированная и малоагрессивная форма опухоли, что сближает его с преинвазивным раком и отличает от инвазивного.

По предложению исследователей 6 стран СЭВ, в 1985 г. Ia стадия рака шейки матки была разделена на две группы: глубина инвазии до 1 мм и 2–3 мм. При инвазии опухоли на 4 и 5 мм неопластический процесс отнесен к стадии Ib.

Таким образом, микроинвазивный рак (стадия Ia) соответствует глубине инвазии до 3 мм, наибольший диаметр опухоли не превышает 1 см, отсутствуют мультицентрические очаги роста и раковые эмболы в кровеносных и лимфатических сосудах стромы.

Различают 3 варианта развития рака шейки матки: 1) на фоне *carcinoma in situ* (67 %); 2) на фоне дисплазии и *carcinoma in situ* (23 %); 3) на фоне дисплазии (10 %). Высокодифференцированные формы микроинвазивного (плоскоклеточного ороговевающего) рака в 100 % наблюдений локализируются в экзоцервиксе, умеренно дифференцированного — в 80 % в экзоцервиксе и в 20 % — в эндоцервиксе.

Причина редкого лимфогенного метастазирования микроинвазивного рака становится более понятной при сопоставлении иммунологических и иммуногистологических исследований. При

комплексном исследовании Т-системы иммунитета не отмечается иммунодепрессии. При изучении стромы пораженной шейки матки выявляется выраженная лимфоплазматическая инфильтрация, которая препятствует или ограничивает рост и распространение тяжелых дисплазий. При микроинвазивном раке в регионарных лимфатических узлах таза отмечается преобладание гиперплазии паракортикальной (тимусзависимой) зоны, которая заселяется клетками-киллерами, осуществляющими барьерную и защитную функцию узлов.

При инвазии более 3 мм лимфоплазматическая инфильтрация стромы уменьшается, что сопровождается более частым метастазированием.

Установленные факты особенностей метастазирования микроинвазивного рака послужили основанием для щадящих и органосохраняющих операций.

## Инвазивный рак

Эта форма рака шейки матки обусловлена его локализацией (в экзоцервиксе преобладает плоскоклеточный рак, в эндоцервиксе чаще встречается аденокарцинома) и гистотипом преинвазивного рака, который прогрессирует в инвазивную форму. Исходя из этого, плоскоклеточный рак делится на 2 формы: ороговевающий и неороговевающий. У многих больных такое разделение условно, так как в одной и той же опухоли могут встречаться различные структуры. Менее благоприятным клиническим течением отличается аденокарцинома и низкодифференцированный рак шейки матки. По данным НИИ онкологии им. Н.Н. Петрова [1996], плоскоклеточный рак диагностирован у 67,7 % больных, аденокарцинома — у 22,2 %, низкодифференцированный рак — у 10,1 %.

## Классификации рака шейки матки

Существует несколько видов классификаций: Минздрава СССР, TNM, FIGO (рис. 12.1, табл. 12.1–12.3).

Наиболее распространена классификация Международной федерации акушеров-гинекологов (FIGO). Практическая значимость подразделения на стадии объясняется тем, что для каждой стадии выбирается своя тактика лечения. В поздние стадии поражения для точной постановки



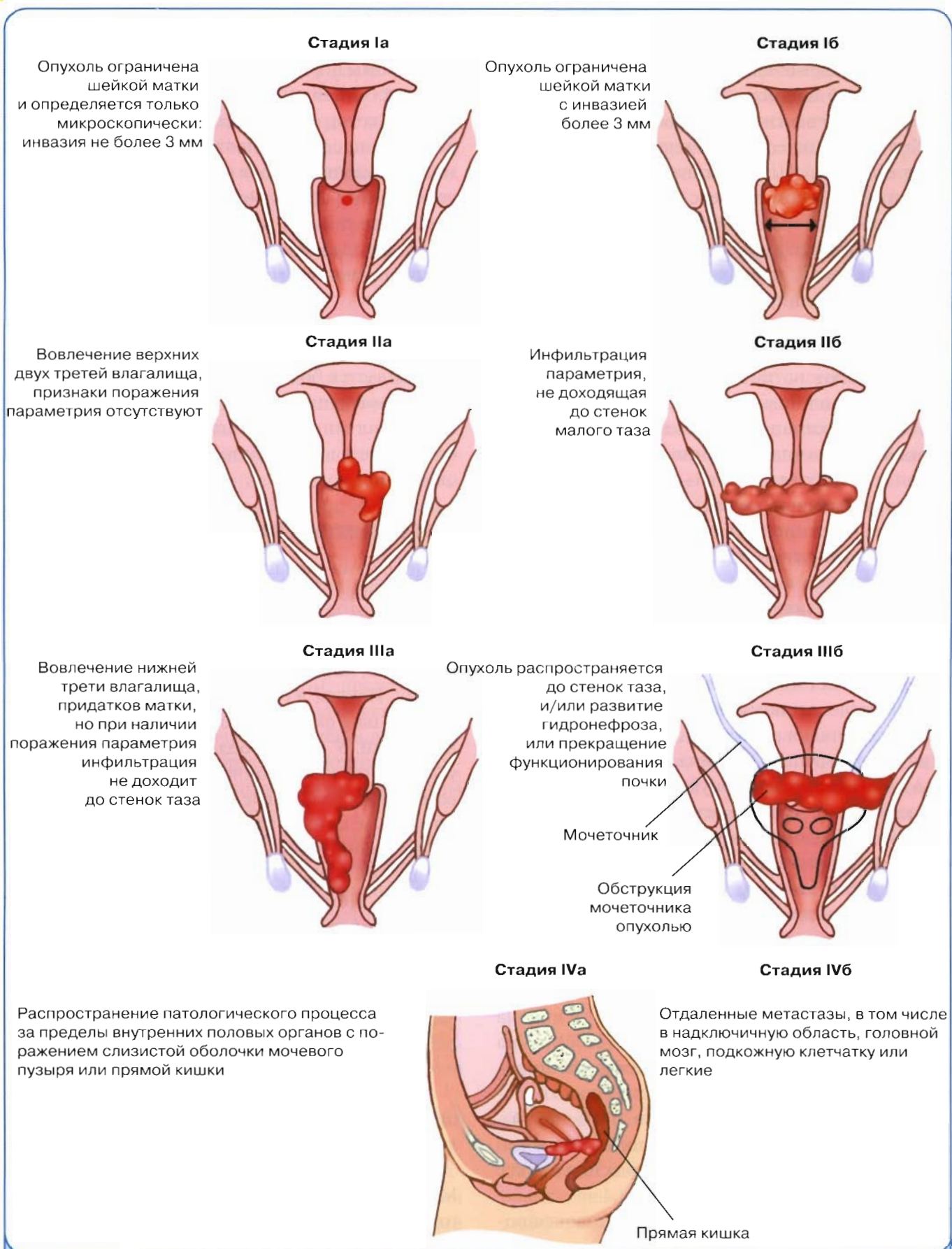


Рис. 12.1. Стадии рака шейки матки (Минздрав СССР, 1985)



Классификация рака шейки матки (Минздрав СССР, 1985)

| Стадия | Признак   |
|--------|---|
| 0      | Преинвазивный рак ( <i>carcinoma in situ</i> )  |
| Ia     | Опухоль ограничена шейкой матки и инвазией в строму не более 3 мм (диаметр опухоли не должен превышать 1 см) — микроинвазивный рак  |
| Iб     | Опухоль ограничена шейкой матки с инвазией более 3 мм   |
| IIa    | Рак инфильтрирует влагалище, не переходя на его нижнюю треть, и/или распространяется на тело матки  |
| IIб    | Рак инфильтрирует параметрий на одной или обеих сторонах, не переходя на стенку таза  |
| IIIa   | Рак инфильтрирует нижнюю треть влагалища и/или имеются метастазы в придатках матки, регионарные метастазы отсутствуют   |
| IIIб   | Рак инфильтрирует параметрий на одной или обеих сторонах до стенки таза, и/или имеются регионарные метастазы в лимфатических узлах таза, и/или определяются гидронефроз и нефункционирующая почка, обусловленные стенозом мочеточника |
| IVa    | Рак прорастает мочевого пузыря и/или прямую кишку   |
| IVб    | Определяются отдаленные метастазы за пределами таза   |

Международная классификация рака шейки матки по системе TNM (1985)

| Стадия                                    | Признак   |
|---|---|
| <b>T — первичная опухоль</b>              |   |
| Tis                                       | Преинвазивный рак ( <i>carcinoma in situ</i> )  |
| T1  | Рак, ограниченный маткой  |
| T1a                                       | Микроинвазивная карцинома (инвазия до 3 мм)   |
| T1b                                       | Инвазивная карцинома  |
| T2  | Рак, распространяющийся за пределы шейки матки, но не достигающий стенок таза, и/или рак, вовлекающий стенки влагалища без распространения на ее нижнюю треть, и/или рак, переходящий на тело матки |
| T2a                                       | Рак, инфильтрирующий только влагалище или тело матки (без инфильтрации параметрия)  |
| T2b                                       | Рак, инфильтрирующий параметрий   |
| T3  | Рак, инфильтрирующий нижнюю треть влагалища, и/или параметрий до стенок таза (отсутствует свободное пространство между опухолью и стенкой таза)   |
| T3a                                       | Карцинома вовлекает нижнюю треть влагалища  |
| T3b                                       | Карцинома распространяется до стенок таза и/или вызывает гидронефроз или отсутствие функции почки вследствие сдавления мочеточника опухолью   |
| T4  | Рак, выходящий за пределы малого таза или инфильтрирующий слизистую оболочку мочевого пузыря или прямой кишки (наличие буллезного отека недостаточно для отнесения к T4)                            |
| <b>N — регионарные лимфатические узлы</b> |   |
| N0  | Метастазы в регионарных лимфатических узлах не выявляются   |
| N1  | Выявляются метастазы в регионарных лимфатических узлах  |
| N2  | Пальпируется фиксированное уплотнение на стенке таза при наличии свободного пространства между ним и первичной опухолью   |
| Nx  | Оценить состояние регионарных лимфатических узлов невозможно  |
| <b>M — отдаленные метастазы</b>           |   |
| M0  | Нет признаков отдаленных метастазов   |
| M1  | Имеются отдельные метастазы, включая поражение поясничных и паховых лимфатических узлов   |
| Mx  | Недостаточно данных для определения отдаленных метастазов   |



## Классификация рака шейки матки по FIGO

| Гистологическая стадия | Признак  |
|------------------------|--|
| 0                      | ЦИН III ( <i>carcinoma in situ</i> )   |
| Ia                     | Микроинвазивная карцинома  |
| Ib                     | Инвазивная карцинома, ограниченная шейкой матки  |
| IIa                    | Распространение опухоли на верхнюю треть влагалища без вовлечения параметрия   |
| IIb                    | Распространение опухоли на параметрий без перехода на боковую стенку таза  |
| IIIa                   | Распространение опухоли на нижнюю треть влагалища  |
| IIIb                   | Распространение опухоли на боковую стенку таза (часто, по данным внутривенной урографии, сопутствует обструкция мочеточника) |
| IVa                    | Опухоль с поражением мочевого пузыря и/или прямой кишки  |
| IVb                    | Распространение опухоли за пределы малого таза, например, метастазы в печень или легкие                                      |

диагноза иногда бывает необходимо проведение внутривенной урографии и цистоскопии с применением анестетиков. В данной классификации не учитываются данные специальных методов визуализации и результаты послеоперационного гистологического исследования опухоли.

Классификация FIGO разработана с учетом возможности использования при лечении больных в развивающихся странах, где недоступны специальные методы визуализации или при лучевой терапии, когда невозможно получить данные гистологического исследования опухоли.

### Диагностика рака шейки матки

При обследовании пациенток с кровотечением из половых путей, учитывая возможность наличия рака шейки или тела матки, необходимо исключить эти заболевания.

Общий вид больных вначале не меняется, иногда предшествует избыточное ожирение. При значительном распространении процесса наступает кахексия.

**Осмотр шейки матки в зеркалах** — рекомендуется проводить ложкообразными зеркалами (травматизация опухоли зеркалом Куско может привести к инфицированию и метастазированию процесса). Необходимо обратить внимание на наличие гиперемии и пигментации покрова наружных половых органов и влагалища.

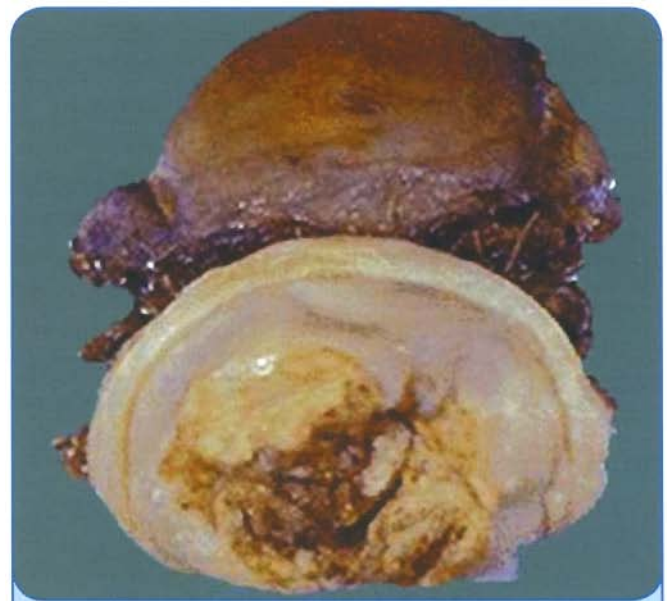Форма шейки матки зависит от клинического течения рака. Различают экзофитную, эндофитную, смешанную, кратерообразную и язвенную форму (рис. 12.2).

При *экзофитной форме* шейка имеет вид крупно- или мелкобугристых разрастаний, напомина-

ющих цветную капусту, часто покрыта темными корками (участки некроза и распада опухоли). При контакте возможно кровотечение.

При *эндофитной форме* шейка раздута, плотная, слизистая оболочка темно-багрового цвета. Часто на ее поверхности можно видеть сеть мелких кровеносных сосудов, легко кровоточащих. Местами слизистая изъязвлена или покрыта участками омертвевшей ткани.

При *кратерообразной форме* шейка частично или полностью разрушена с образованием глубокой язвы с изрытыми краями и бугристым дном. Дно язвы покрыто грязно-серым налетом.



**Рис. 12.2.** Макропрепарат. Плоскоклеточная карцинома, ограниченная шейкой. Опухоль грибовидной формы, цвет от красновато-бронзового до желтоватого

При развитии рака в *цервикальный канал* шейки может быть без изменений, но введение зонда в цервикальный канал в этом случае может вызвать кровотечение.

**Влагалищное исследование** на начальных стадиях рака шейки матки может не дать определенную картину. Однако консистенция шейки уплотняется, ткань теряет эластичность, появляется своеобразная ригидность шейки матки.

При *экзофитной форме* определяются плотные крупно- или мелкобугристые образования. Эти разрастания могут быть рыхлыми и поверхностными. При *эндофитной форме*— шейка разбухшая, плотная, неэластичная, поверхность гладкая. Подвижность шейки ограничена вследствие быстрого вовлечения в процесс влагалищных сводов, которые обычно инфильтрируются, становятся плотными и малоподатливыми. При *смешанной форме* наряду с экзофитным ростом опухоли наблюдается инфильтрация в глубину шейки. При *кратерообразной форме* шейка разрушена с образованием на ее месте язвы, окруженной плотными хрупкими краями инфильтрированных и частично разрушенных сводов влагалища.

**Ректально-брюшностеночное исследование** необходимо проводить при любой стадии рака шейки матки. При этом исследовании можно определить стадию заболевания, состояние крестцово-маточных связок (инфильтрация их происходит раньше параметрия), уточняется степень вовлечения в процесс прямой кишки.

### Цитологическое исследование

Результат цитологического исследования обычно классифицируется по 5-балльной системе Папаниколау [1943]:

- 1) отсутствие атипических клеток;
- 2) атипические клетки без признаков злокачественности;
- 3) подозрение на рак;
- 4) некоторые признаки рака;
- 5) рак.

Хотя цитологический метод высоко достоверен, он все же связан с возможностью ошибок. Сравнительно невысокая частота ложноотрицательных заключений делает этот метод незаменимым при массовых обследованиях. Вместе с тем отмечаются значительные расхождения цитологических и гистологических данных при дисплазии и преинвазивном раке.

В связи с возможностью ложноположительных цитологических заключений лечение не должно начинаться до получения гистологического подтверждения диагноза. Это становится возможным при уточнении локализации патологического процесса, что обеспечивается комплексным обследованием с применением кольпоскопии и кольпомикроскопии.

Цитология влагалищных мазков основана на том, что клетки злокачественных опухолей слущиваются значительно раньше, чем нормальные эпителиальные клетки. Существуют различные методы взятия мазков: метод отсасывания из заднего свода влагалища, метод отпечатков с поверхности шейки матки. Мазки фиксируют в смеси равных частей 95 % спирта и эфира и окрашивают гематоксилином и некоторыми другими красителями, либо просматривают нативный препарат. Кроме того, проводят некоторые гистохимические исследования — выявление гликогена, окраска на полисахарид, мукопротеиды, гликопротеиды. Применяют для диагностики рака шейки матки и меченые атомы, например, при инвазивном раке было обнаружено большое количество меченого фосфора (P-32).

Отличие раковых клеток от нормальных эпителиальных основано на разнице в величине, форме, окраске, а также на неправильном распределении хроматина ядра (в виде неправильных неравномерных скоплений). Характерным является наличие в ядре нескольких ядрышек, цитоплазма изменена. Для ранних признаков злокачественного роста характерны явления дискариоза. Дискариотические изменения ядер часто соответствуют гистологическому диагнозу *carcinoma in situ*, а иногда начальной инвазивной форме рака.

Кроме раковых клеток в цитологическом препарате имеется большое количество лейкоцитов, особенно полинуклеаров, бактерии, элементы красной крови.

Для улучшения диагностики заболеваний шейки матки рекомендуются следующие новые технологии цитологического исследования влагалищных мазков:

- Thin Prep — применение специального красителя.
- PapWel — внедрение автоматизированной компьютерной технологии, позволяющей при цитологическом исследовании идентифицировать 128 типов измененных клеток или клеточных скоплений.



- Auto Pap 300 G — для обработки материала предлагается диагностическая скрининговая компьютерная система, выявляющая мазки с наиболее высоким риском цитопатологии, в которых при обычном цитологическом исследовании патология выявлена не была.

Предлагается проводить ДНК-цитометрию всем больным с интраэпителиальной неоплазией шейки матки 1 и 2-й степени и рассматривать этот тест как своеобразный маркер злокачественного процесса.

### Распространение опухоли на окружающие ткани и органы

1. Распространение опухоли с шейки матки на стенки влагалища происходит в 40–43 % случаев путем: метастазирования по лимфатическим сосудам в различные точки влагалища вплоть до входа во влагалище, прорастания стенки влагалища в месте соприкосновения ее с опухолью, распространения опухоли контактной имплантацией в местах соприкосновения, ретроградного метастазирования из раковых тромбов, образующихся в венах.
2. Распространение опухоли с шейки матки на ее тело наблюдается в 40–48 % случаев.
3. Распространение процесса в параметральную клетчатку совершается по типу раковой инфильтрации и редко по типу улцерации с образованием кратера. Ретроцервикальная клетчатка поражается редко, чаще крестцово-маточные связки. Довольно часто (от 16 до 47 %) при этом поражаются региональные лимфоузлы.
4. Распространение опухоли в мочевой пузырь обычно происходит при поражении передней губы шейки матки. Устойчивыми для прорастания являются мочеточники, даже замурованные раковым инфильтратом. Много чаще при этом происходит сдавление мочеточников с образованием гидронефроза или при присоединении инфекции — пионефроза.
5. Распространение рака в прямую кишку, чаще на переднюю ее стенку обычно свидетельствует о запущенности процесса. Прорастание опухоли происходит при раке задней губы шейки матки через заднюю стенку влагалища. Слизистая оболочка прямой кишки обычно долго остается интактной и

подвижной над опухолью. При обширных инфильтратах в параметрии и крестцово-маточных связках наблюдается сдавление прямой кишки с развитием относительной непроходимости.

6. Распространение опухоли шейки матки в яичники происходит очень редко и обычно наблюдается при поражении тела матки.
7. Отдаленные метастазы в незапущенных случаях наблюдаются довольно редко. Метастазы чаще обнаруживаются в печени, легких, в надключичных лимфатических узлах (так называемый «вирховский метастаз», свидетельствующий о универсальной диссеминации процесса).

### Кольпоскопия

Детальный осмотр слизистой оболочки шейки матки под 15-кратным увеличением позволяет с высокой степенью достоверности дифференцировать доброкачественные изменения от раковых, уточнить локализацию процесса для проведения прицельной биопсии.

Для преинвазивного и микроинвазивного рака шейки матки характерна следующая кольпоскопическая картина: на фоне типичной зоны трансформации определяются участки пролиферирующей лейкоплакии, мозаики, пунктуации, атипическая васкуляризация (рис. 12.3). Однако

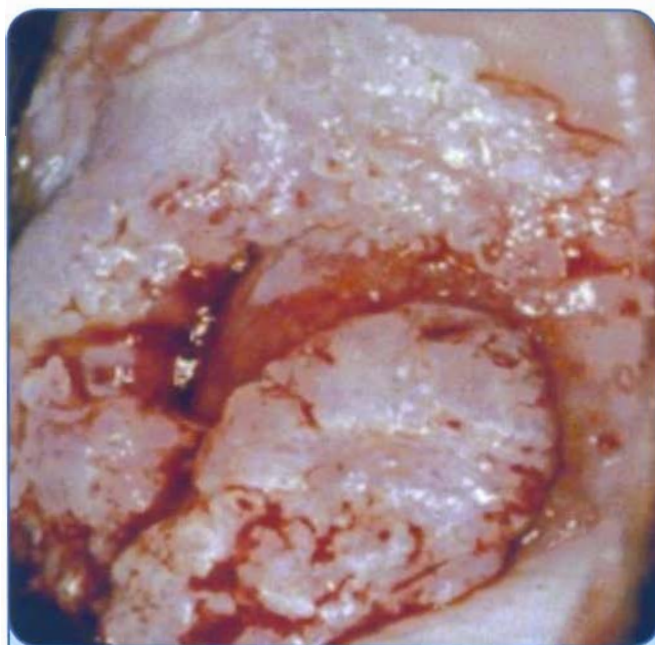


Рис. 12.3. Кольпоскопия. Рак шейки матки

кольпоскопическим данным не всегда соответствует гистологическое заключение. Так, в зоне превращения эктопии и в основе лейкоплакии может наблюдаться широкая гамма гистологических изменений — от метаплазии до преинвазивного рака. Иными словами, между кольпоскопической картиной и степенью тяжести неоплазии нет четкого параллелизма.

Кольпомикроскопия — оригинальный метод прижизненного гистологического исследования слизистой оболочки шейки матки. При однократном наложении фронтальной линзы объектива на шейку матки можно рассмотреть поверхность эпителия диаметром 0,92 мм при 170-кратном увеличении. Перед исследованием шейку матки обрабатывают акридиновым красителем.

*Кольпомикроскопическая классификация, в основу которой положен морфологический принцип:*

1. Многослойный плоский эпителий (МПЭ): нормальный, истонченный, с воспалительными изменениями, незрелый.
2. Цилиндрический эпителий нормального вида в зоне эктопии.
3. МПЭ реактивно измененный, со слабо выраженной атипией.
4. Атипический МПЭ с дискарриозом, соответствующий различным степеням дисплазии.
5. Преинвазивный рак — пласты, состоящие из опухолевых клеток с выраженным ядерным полиморфизмом.
6. Инвазивный рак — тяжи или комплексы опухолевых клеток, чередующихся с очагами некрозов.

## Биопсия

Биопсия является решающим методом диагностики. Он имеет и известное прогностическое значение в смысле оценки злокачественности процесса, степени инфицированности опухоли, реакции окружающей здоровой ткани. Повторная биопсия в процессе лечения позволяет судить об эффективности применяемой терапии, степени излеченности процесса.

Биопсия шейки матки дает ценные сведения для диагностики опухолей других локализаций. Возможно прорастание рака яичника в шейку матки, наличие метастазов рака желудка, молочной железы.

Биопсию рекомендуется проводить во всех случаях длительно незаживающих эрозий. Не

следует проводить биопсию во время или перед менструацией.

Кусочек ткани для гистологического исследования лучше брать из йоднегативного участка, не следует брать из некротизированной ткани. До проведения биопсии необходима обработка поверхности шейки спиртом, затем крепким раствором карболовой кислоты и спирта. Процедура проводится конхотомом или скальпелем. Ножевая биопсия предпочтительнее.

В случае кровотечения после биопсии можно обработать кровоточащий участок активным электродом диатермического аппарата. Не следует накладывать швы. При отсутствии инфекционного процесса биопсию можно проводить в поликлинических условиях.

## Эхография

Раньше оценка состояния шейки матки не входила в задачу ультразвукового исследования, так как двуручное влагалищное исследование и осмотр в зеркалах позволяли получить достаточно надежную информацию. Однако, как показывает опыт, применение эхографии позволяет получить некоторые важные дополнительные данные.

В настоящее время имеются только единичные сообщения, посвященные эхографической диагностике рака шейки матки. Установлено, что единственным эхографическим признаком рака является утолщение шейки матки. К неспецифическим признакам этой патологии относятся: при II стадии заболевания — некоторое увеличение шейки, при III стадии — заметная ее деформация, при IV стадии определяется опухолевый инфильтрат. К косвенным признакам рака шейки матки относится образование гемато- и пиометры.

Нельзя считать окончательно выясненным и вопрос о возможности выявления инфильтративного роста опухоли. Описан ряд признаков инфильтрации: нечеткость и размытость контуров увеличенной шейки, а также выявление гидронефроза, возникающего вследствие сдавления мочеточников.

Используя ректальный датчик, можно установить стадию распространения рака шейки матки. В то же время существуют трудности в дифференциации инфильтратов воспалительного и неопластического происхождения.

Отмечая малую значимость эхографии в диагностике рака шейки матки, тем не менее, ряд



авторов подчеркивает ценность данного метода для планирования лучевой терапии и контроля при проведении химиотерапии.

Установлена достаточно высокая (до 82 %) диагностическая ценность *MPT с использованием полей низкой напряженности*.

Некоторые авторы обращают внимание на возможность эхографического выявления рецидивов заболевания, частота которых после проведенного курса терапии достигает 30 %. Применяв для этих целей высокочастотный ректальный датчик, можно выявить даже небольшие опухолевые образования, возникшие в послеоперационном периоде.

Для углубленного и целенаправленного исследования больных раком шейки матки рекомендуется применять следующие методы исследования: цитологию с одновременным исследованием мазков на наличие койлоцитарной атипии, кольпоцитологию, бактериоскопию и бактериологические исследования посевов влагалищного содержимого на флору и чувствительность к антибиотикам, ПЦР-диагностику для выявления хламидий и вирусов, определение рН влагалищной среды, иммунологическое исследование, радиоиммунное определение стероидных гормонов яичника, УЗ-контроль в первой и второй фазах менструального цикла, гистологическое исследование.

## Лечение рака шейки матки

Тактика лечения основывается на сопоставлении результатов клинических, эндоскопических и морфологических исследований и зависит от сущности выявленного патологического процесса, его распространенности в пределах шейки матки, степени клеточной атипии, возраста женщины, состояния менструальной и репродуктивной функции.

*При выборе метода лечения рака шейки матки необходимо стремиться к соблюдению двух основных положений:*

- обеспечение надежного клинического излечения, в результате чего предупреждается возникновение рецидивов заболевания и переход его в более выраженный патологический процесс;
- желательно применение органосохраняющих и щадящих методов лечения у женщин молодого возраста.

## Лечение преинвазивного рака шейки матки

На протяжении почти 30 лет не прекращаются дискуссии о лечении больных преинвазивным раком шейки матки. Отсутствие эффективности лечения этого заболевания связаны с тремя обстоятельствами: неточной диагностикой, неадекватным выбором метода лечения и его нерадикальным выполнением. При *carcinoma in situ* значение диагностики проявляется наиболее значимо.

Наибольшие трудности возникают при дифференциальной гистологической диагностике преинвазивного и инвазивного рака. Этот вопрос имеет принципиальное значение, так как методы лечения этих заболеваний совершенно разные. В сомнительных случаях особое значение приобретают морфологическое и эндоскопическое обследования. Однако всегда следует считаться с тем, что в биопсийный материал может не попасть участок инвазивного рака, или, наоборот, обнаруженный при биопсии инвазивный рак не определяется в удаленном препарате.

Ниже описаны методы лечения и показания для каждого из них.

### Конизация шейки матки

Показания: умеренная и тяжелая дисплазия, преинвазивный рак, микроинвазивный рак (особенно при инвазии до 1 мм) у женщин молодого возраста, желающих иметь детей.

Существует 3 способа адекватного выполнения конизации: ножевой, электрохирургический и с применением углекислотного лазера. В большинстве стран Европы и США методом выбора считается ножевая конизация шейки матки.

Эта операция в сочетании с выскабливанием слизистой оболочки шеечного канала разрешает многие диагностические трудности. При тщательном гистологическом исследовании препарата с применением серийно-ступенчатых срезов удается не только подтвердить или опровергнуть инвазию, но и оценить глубину прорастания опухоли в строму. Это представляется весьма существенным, так как лечебная тактика при микроинвазивном раке шейки матки имеет свои особенности.

### Конусовидная электроэксцизия шейки матки

Эта операция имеет широкие показания. Она является методом выбора у больных с тяжелой

дисплазией и преинвазивным раком у лиц моложе 50 лет в случаях ограниченного распространения опухоли. Противопоказания к операции: коническая шейка матки у нерожавших женщин или ее резкое укорочение и сглаженность влагалищных сводов у больных пожилого возраста, анапластический вариант *carcinoma in situ*, преинвазивный рак шеечного канала, переход опухоли на влагалищные своды.

Общие противопоказания: острые и подострые воспалительные заболевания половых органов, повышение температуры тела, лейкоцитоз, увеличение СОЭ.

*Конусовидная электроэксцизия шейки* может быть применена только при исключении инвазивного рака после эндоскопического и морфологического исследования (включая прицельную биопсию эктоцервикса и выскабливание слизистой оболочки шеечного канала). Одним из условий этой операции при *carcinoma in situ* является возможность дальнейшего наблюдения и цитологического контроля не реже одного раза в 6 мес.

### Экстирпация матки

Показания для операции при преинвазивном раке шейки матки:

- возраст больной старше 50 лет;
- преимущественная локализация опухоли в шеечном канале;
- распространенный анапластический вариант с врастанием в железы;
- отсутствие в препарате, после произведенной ранее конизации, участков, свободных от преинвазивного рака (особенно по линии пересечения);
- техническая невозможность проведения широкой электроэксцизии из-за конической (у нерожавших) или укороченной шейки матки при сглаженных влагалищных сводах;
- сочетание преинвазивного рака с миомой матки (или опухолями придатков);
- рецидивы после крио- или лазерной деструкции.

При переходе преинвазивного рака на влагалищные своды показана экстирпация матки с удалением верхней трети влагалища.

*Экстрафасциальная экстирпация матки с верхней третью влагалища* показана больным преинвазивным и микроинвазивным раком шейки матки, с переходом на влагалищные своды, с

предварительным проведением гистологического и эндоскопического исследований.

При рецидиве *carcinoma in situ* после конизации шейки экстирпация матки является методом выбора. При выявлении инвазивного рака показано радикальное хирургическое лечение, комбинированная или лучевая терапия.

При противопоказаниях к хирургическому лечению, особенно у пожилых женщин, рекомендуется внутриволостное облучение.

### Лечение микроинвазивного рака шейки матки

При инвазии до 1 мм у женщин до 50 лет возможна конизация шейки матки, при T1a (инвазия 2–3 мм) у женщин репродуктивного возраста (до 45 лет) проводится экстирпация матки с сохранением яичников

При T1b и T2a операция Вертгейма (экстирпация матки, удаление части влагалища, параметральной и паравагинальной клетчатки, лимфатических узлов) показана в следующих ситуациях:

- молодой и средний возраст больной (до 50 лет);
- сочетание с беременностью;
- сочетание с миомой матки и воспалительными процессами или опухолями придатков матки;
- резистентность опухоли к облучению, выявляемая в процессе лучевой терапии, особенно при увеличенной, бочкообразной шейке вследствие инфильтрации;
- наличие метастазов в регионарных узлах таза.

При больших экзофитных опухолях (T1b) и во всех случаях T2a считается предпочтительней проведение предоперационной внутриволостной лучевой терапии.

При T2b и T3 методом выбора является сочетанное лучевое лечение в полном объеме, которое может быть дополнено экстраперитонеальной подвздошной лимфаденэктомией.

С целью сохранения функции яичников у женщин молодого возраста применяется метод функционально щадящей терапии инвазивных форм рака шейки матки. Метод заключается в транспозиции придатков матки в верхний этаж брюшной полости с сохранением сосудисто-нервных образований, проходящих в воронко-тазовой связке при выполнении расширенной



экстирпации матки. В результате этого при проведении лучевой терапии в послеоперационном периоде исключается кастрация. Нормальная функция яичников в послеоперационном периоде при сроке наблюдения от 1 до 7 лет подтверждена у 79,0% пациенток.

Сохранение яичников у больных с аденокарциномой шейки матки указанных выше стадий не влияет на 5-летнюю выживаемость женщин.

Таким образом, при клинически выраженном инвазивном раке шейки матки применяют хирургическое лечение, лучевую терапию или их комбинацию. Если поражение ограничено шейкой матки, то в зависимости от условий стационара можно провести как хирургическое лечение, так и лучевую терапию. Эффективность обоих методов лечения приблизительно одинакова, однако, считается, что для женщин в пременопаузе предпочтительным является хирургическое лечение. При распространении поражения за пределы шейки матки лучевая терапия становится основным методом лечения.

### **Хирургическое лечение**

Стандартным методом оперативного вмешательства при раке шейки матки является гистерэктомия по Вертгейму, при которой удаляют матку с шейкой, парацервикальную клетчатку и верхнюю часть влагалища. Кроме того, необходимо удалить максимально возможное число тазовых лимфатических узлов — наружных, внутренних и общих подвздошных, запирательных и пресакральных.

Удаление тазовых лимфатических узлов производится как с диагностической, так и лечебной целью. При поражении большого числа лимфатических узлов больным обычно предлагают дополнительно провести лучевую терапию. Однако при поражении одного или двух лимфатических узлов можно ограничиться их удалением.

Яичники могут быть сохранены, особенно при плоскоклеточном типе опухоли, что важно, учитывая значение гормональной регуляции.

Укорочение влагалища на 2–3 см не препятствует нормальным сексуальным отношениям, учитывая растяжимость оставшейся части.

К основным осложнениям данной операции можно отнести рассечение парасимпатического нерва, проходящего в крестцово-маточной связке, который обеспечивает иннервацию мочевого пузыря. Как следствие после операции больные

жалуются на затруднение при опорожнении мочевого пузыря. Поэтому непосредственно после операции необходимо следить за опорожнением мочевого пузыря для предотвращения задержки мочи. В редких случаях у больных наблюдается лимфатический отек.

### **Лучевая терапия**

Радикальная лучевая терапия при раке шейки матки включает в себя как дистанционное облучение внешним источником с использованием линейного ускорителя для воздействия на всю область таза, так и внутрисполостное облучение для разрушения основной опухоли, а также для лечения возможных региональных метастазов.

Внутрисполостное облучение осуществляется в основном на аппаратах с автоматизированным введением источников в специальные метрокольпостаты (АГАТ-В, АГАТ-ВУ, Селектрон, Микроселектрон, АНЕТ-В и др). Используются при этом радиоактивные источники —  $^{60}\text{Co}$ ,  $^{137}\text{Cs}$ ,  $^{252}\text{Cf}$  и различные режимы фракционирования дозы — 5–7–8–10 Гр. Суммарные дозы в точке А (2 см от цервикального канала на уровне внутреннего зева) составляют 60–80 Гр, в точке В (условная проекция лимфатических узлов у стенки таза) — 50–60 Гр в зависимости от стадии заболевания и технических параметров радиотерапевтических аппаратов.

Различными фирмами, производящими радиотерапевтическое оборудование, широко пропагандируется аппаратное внутрисполостное облучение с высокой (более 12 Гр в час) и средней (2–12 Гр в час) мощностью дозы излучения. Экономически целесообразным и результативным является лечение источниками высокой активности.

Курс лучевой терапии обычно включает приблизительно 25 фракций дистанционного облучения в течение пятинедельного периода с последующим внутрисполостным облучением в течение последующих недель. Большинство больных хорошо переносят указанное лечение, хотя неизбежно происходит поражение мочевого пузыря и кишечника.

Лучевую терапию применяют при всех стадиях рака шейки матки, но преимущественно при II и особенно при III стадиях. По мере совершенствования методов радиотерапии показания к оперативному лечению постепенно сужались, о чем с некоторой грустью упоминал сам Вертгейм.

При IIb и III стадиях и при противопоказаниях к операции при T1a, T1b, T1a методом выбора является сочетанное лучевое лечение в полном объеме. Дистанционное облучение проводится на гамма-терапевтических установках или фотонами на ускорителях электронов в статическом или подвижном режиме с классическим фракционированием дозы на область первичной опухоли и зоны возможного параметрального лимфогенного распространения опухоли, чередуя его с сеансом внутривлагалищного облучения.

Вопрос о назначении послеоперационного облучения должен решаться в зависимости от результатов гистологического исследования операционного препарата.

**Послеоперационное облучение не показано:**

- при микроинвазивном раке (Ia);
- при отсутствии метастазов плоскоклеточного рака в удаленных лимфатических узлах;
- при неглубокой инвазии опухоли (менее 1 см) и уверенности в радикальности операции (стадии Ib).

При больших размерах опухоли и высокой вероятности ее рецидива, а также при поражении более двух лимфатических узлов после хирургического лечения обычно применяют лучевую терапию.

**Противопоказания к лучевому лечению больных раком шейки матки:**

- воспалительные процессы в виде осумкованного пиосальпинкса, эндометрита, параметрита;
- отдаленные метастазы;
- прорастание смежных с шейкой матки полостных органов и костей таза;
- острый нефрит, пиелит, хронические воспалительные заболевания мочевого пузыря и прямой кишки с частыми обострениями и изменениями их слизистой оболочки;
- атрезия, стеноз влагалища или пороки развития наружных половых органов, не позволяющие провести внутривлагалищное облучение;
- опухоли яичников, миома матки или беременность, сопутствующие раку шейки матки;
- раковое истощение.

Обычным осложнением лучевой терапии является диарея, которая прекращается после окончания лечения. У женщин в перименопаузе во время терапии обычно развивается ради-

ационная менопауза и неминуемо происходит сужение влагалища с некоторой потерей эластичности. Этого можно избежать при использовании влагалищных расширителей и раннем возобновлении половой жизни. Анализ частоты и характера лучевых реакций и осложнений показал полное отсутствие поражений прямой кишки у лечившихся на аппарате «Селектрон» и уменьшение при этом частоты цистита почти в три раза по сравнению с частотой осложнений у облучавшихся на аппарате «АГАТ-ВУ».

Для уменьшения частоты ранних и поздних лучевых осложнений со стороны мочевого пузыря и прямой кишки при облучении рекомендуется применять аппликаторы стандартные (Флетчера), стандартные с экранированными овоидами, аппликаторы Жослин—Флина.

В настоящее время внедряется метод облучение больных на линейных ускорителях фотонов. При этом обеспечивается полная защита окружающих тканей и органов применением ротационного метода облучения и компьютерной томографии.

Лучевая терапия чаще всего используется как радикальный метод. В качестве паллиативной она применяется с целью затормозить рост опухоли, когда облучение по полной программе не осуществимо. Как симптоматическая терапия она нередко снимает болевой синдром и останавливает кровотечение.

При распространенных формах рака шейки матки показана только лучевая терапия с паллиативной целью для уменьшения кровотечения из влагалища или белей и препятствования распространению болезни. У данной категории больных также можно применять химиотерапию в качестве адъювантного метода. Уровень восприимчивости опухоли к лечению обычно составляет 60%. По новым схемам химиотерапия чаще применяется перед хирургическим лечением, а не после него.

Недавно проведенные исследования свидетельствуют о повышении эффективности лечения приблизительно на 10% при сочетании лучевой терапии с химиотерапией, что стало стандартной тактикой современного лечения рака шейки матки.

При IV стадии проводят паллиативное лучевое лечение и полихимиотерапию:

1. 5-фторурацил 500 мг/м<sup>2</sup> в/в, 1 и 8-й дни.  
Адриамицин 45 мг/м<sup>2</sup> в/в, в 1-й день.



Циклофосфан  $100 \text{ мг/м}^2$  *per os* ежедневно 14 дней.

Винкристин  $1,4 \text{ мг/м}^2$  в/в в 1 и 8-й дни.

Интервал — 3 нед.

2. Платидиам  $120 \text{ мг/м}^2$ , 1-й день.

Блеомицин  $15 \text{ мг в/м}$ , 1, 3, 5, 7-й дни.

Циклофосфан  $600 \text{ мг в/м}$ , 1 и 8-й дни.

Интервал — 3 нед.

3. Платидиам  $120 \text{ мг/м}^2$ , 1-й день.

Вепезид  $100 \text{ мг}$ , 1, 3-й дни и  $200 \text{ мг}$ , 2 и 4-й дни.

5-фторурацил  $500 \text{ мг/м}^2$  в/в, 1 и 4-й дни.

Блеомицин  $70 \text{ мг в/м}$  или в/в, 1 и 4-й дни.

Интервал — 3–4 нед.

4. РВМФ:

Цисплатин  $50 \text{ мг/м}^2$  в/в, 4-й день.

Блеомицин  $10 \text{ мг/м}^2$  в/в или в/м, 1, 8, 15-й дни.

Метотрексат  $40 \text{ мг/м}^2$  в/в или в/м, 1, 15-й дни.

5-фторурацил  $600 \text{ мг/м}^2$  (через 1 ч после введения метотрексата в 1 и 15-й дни).

Интервал — 4 недели.

5. Перспективной следует считать схему РViCC:

Цисплатин  $100 \text{ мг/м}^2$  в/в, 2-й день.

Виндезин  $1,5 \text{ мг/м}^2$  в/в, 1–2-й дни.

Циклофосфан  $200 \text{ мг/м}^2$  в/в, 2–4-й дни.

CCNU  $75 \text{ мг/м}^2$ , внутрь, 3-й день.

Интервал — 4–5 нед.

В настоящее время разрабатываются схемы химиотерапии этой патологии с применением митомицина Е, этопозиды и цисплатина.

При оценке эффективности лечения после комбинированной терапии (полихимиотерапия с последующим облучением) при анализе биопсийного материала следует обращать внимание не только на соотношение стромы и паренхимы, но и на степень дифференцировки оставшейся опухоли, так как часть опухоли, представленная дифференцированными клетками, утрачивает свои злокачественные свойства.

### Экзентерация органов малого таза

Различают переднюю (удаление мочевого пузыря, матки и влагалища), заднюю (удаление прямой кишки, матки и влагалища) и тотальную экзентерацию (удаление всех перечисленных органов малого таза). При тотальной экзентерации накладывают постоянную колостому или сохра-

няют заднепроходной канал и накладывают наданальный сигмо-ректальный анастомоз. Мочеточники пересаживают в мочевой резервуар, который обычно создают из тонкой кишки.

При экзентерации проводится тщательный отбор больных. Выполнение этой операции не рекомендуется при наличии отдаленных метастазов, прорастании опухоли стенок таза.

Послеоперационная летальность тем выше, чем старше возраст больной. Основные причины смерти больных — сепсис, тромбоэмболия легочной артерии и кровотечение. Серьезным осложнением являются кишечные и мочевые свищи.

### Прогноз

При стадиях Ib и IIa эффективность оперативного лечения и лучевой терапии существенно не различается. Пятилетняя выживаемость составляет 85%. Мочевые свищи формируются у 1–2% больных после хирургического лечения. Кишечная непроходимость, стриктуры мочеточников, свищи после лучевой терапии возникают в 1,4–5,3% случаев. После хирургического лечения влагалище укорачивается, затем при регулярной половой жизни восстанавливается. После лучевой терапии отмечается фиброз влагалища, иногда стеноз, особенно в постменопаузе, лучевая кастрация. Поздние осложнения, в частности, атония мочевого пузыря, наблюдаются у 3% больных после хирургического лечения, лучевой фиброз мочевого пузыря и кишечника в 6–8% случаев после лучевой терапии. Хирургическое лечение при Ib и IIa стадии рака шейки матки может быть выполнено больным моложе 65 лет без тяжелых сопутствующих заболеваний и ожирения. Лучевая терапия при этих же стадиях может быть выполнена всем больным. Летальность после хирургического и лучевого лечения составляет 1%.

Пятилетняя выживаемость при стадии III — 25%, при стадии IV — 5%.

В случае рецидива заболевания у 50% больных он происходит в течение 1 года, у 75% — в течение 2 лет, у 90% — в течение 5 лет.

### Лечение рецидивов рака шейки матки

Рецидивы рака шейки матки чаще выявляются в течение первых двух лет после окончания лечения. После комбинированного лечения рецидивы развиваются в культе влагалища, после

сочетанного лучевого — в шейке и теле матки, в параметрии. Хирургическое лечение показано при локализации рецидива в матке или наличии метастазов в тазовых лимфатических узлах.

При единичных метастазах в культе или нижних отделах влагалища может быть проведена аппликационная или внутритканевая лучевая терапия.

При невозможности проведения хирургического или лучевого лечения применяют полихимиотерапию. Назначают адриамицин, винкристин, блеомицин, циклофосфан, производные платины, эндолимфатическое введение тиоТЭФа, циклофосфана, метотрексата, 5-фторурацила.

Структура неблагоприятных исходов после сочетанного лучевого лечения представлена прогрессированием первично не излеченной опухоли, местными рецидивами и отдаленными метастазами. Вероятность возобновления роста рака шейки матки более высокая в первые 3 года наблюдения. Начиная с третьего года, вероятность появления местных рецидивов и отдаленных метастазов прогрессивно уменьшается.

Прогноз аденокарциномы при распространенных процессах обычно неблагоприятный. Объяснить эту закономерность можно тем, что эти опухоли малочувствительны к лучевой терапии.

**Профилактика рака шейки матки** включает в себя следующие направления:

- систематическая, научно обоснованная пропаганда среди женского населения необходимости периодических медицинских осмотров для выявления ранних стадий опухолей;
- профилактические осмотры женщин, начиная с 30-летнего возраста, включающие цитологические исследования влагалищных мазков;
- диспансеризация женщин, у которых выявлены те или иные фоновые состояния половых органов.

## Злокачественные заболевания тела матки

К злокачественным опухолям тела матки относятся рак эндометрия и саркома, развивающаяся из клеток стромы эндометрия или миометрия.

## Рак эндометрия

### Эпидемиология

Частота этой патологии во многих странах мира, включая Россию, значительно увеличилась. В настоящее время она является наиболее частым онкогинекологическим заболеванием в экономически развитых странах. Рак тела матки, или рак эндометрия, чаще всего возникает у женщин, страдающих эндокринными расстройствами, нарушениями углеводного и жирового обменов. Рак эндометрия может встречаться у молодых женщин, но в большинстве случаев он наблюдается у женщин старше 45 лет. Средний возраст больных при клиническом проявлении рака эндометрия составляет 60 лет.

*К факторам риска развития рака эндометрия относятся:*

- ожирение;
- нарушенная толерантность к глюкозе;
- отсутствие беременности и родов в анамнезе;
- поздняя менопауза;
- заместительная гормональная терапия в постменопаузе без гестагенов;
- гормонопродуцирующие опухоли яичников;
- облучение органов малого таза в анамнезе;
- длительная оральная контрацепция с применением диметистерона;
- лечение тамоксифеном;
- атипичная гиперплазия эндометрия;
- указания на рак молочной железы, яичников или толстого кишечника в семейном анамнезе.

### Патогенез и морфология рака эндометрия

Выделяют два основных патогенетических варианта. При первом (гормонозависимом) варианте, который наблюдается у  $\frac{2}{3}$  пациенток, выражены эндокринно-обменные нарушения, проявляющиеся отсутствием овуляции, ожирением, сахарным диабетом.

У  $\frac{1}{3}$  больных имеет место второй (автономный) патогенетический вариант, при котором отсутствуют клинические признаки эндокринно-обменных нарушений.

Раковая опухоль может располагаться в различных отделах тела матки. Наиболее часто она



находится в верхнем отделе органа, реже в области внутреннего маточного зева.

Макроскопически рак чаще всего представлен экзофитной опухолью, расположенной на широком основании. Опухоль может иметь вид массивных разрастаний, заполняющих и даже растягивающих полость матки. При инфильтрирующем росте опухоли ее распространение осуществляется в толщу стенки органа на большую или меньшую глубину с прорастанием всего миометрия вплоть до серозной оболочки.

Микроскопически рак эндометрия чаще всего имеет характер аденокарциномы различной степени дифференцировки.

В основном распространение опухоли происходит по лимфатическим сосудам с поражением подвздошных и парааортальных лимфатических узлов. Метастатическое поражение подвздошных лимфатических узлов имеет место главным образом при локализации опухоли в нижнем отделе тела матки (в области внутреннего маточного зева) и переходе ее на цервикальный канал. При локализации опухоли в области дна матки часто поражаются люмбальные лимфатические узлы. Придатки матки при раке эндометрия поражаются чаще (10–12%), чем при раке шейки матки. Вовлечение в опухолевый процесс параметральной клетчатки происходит значительно позднее, чем при раке шейки матки.

Нередко опухоль поражает влагалище и легкие. В запущенных случаях возникают метастазы в отдаленные органы: кости, почки — рис. 12.4.

## Патофизиология

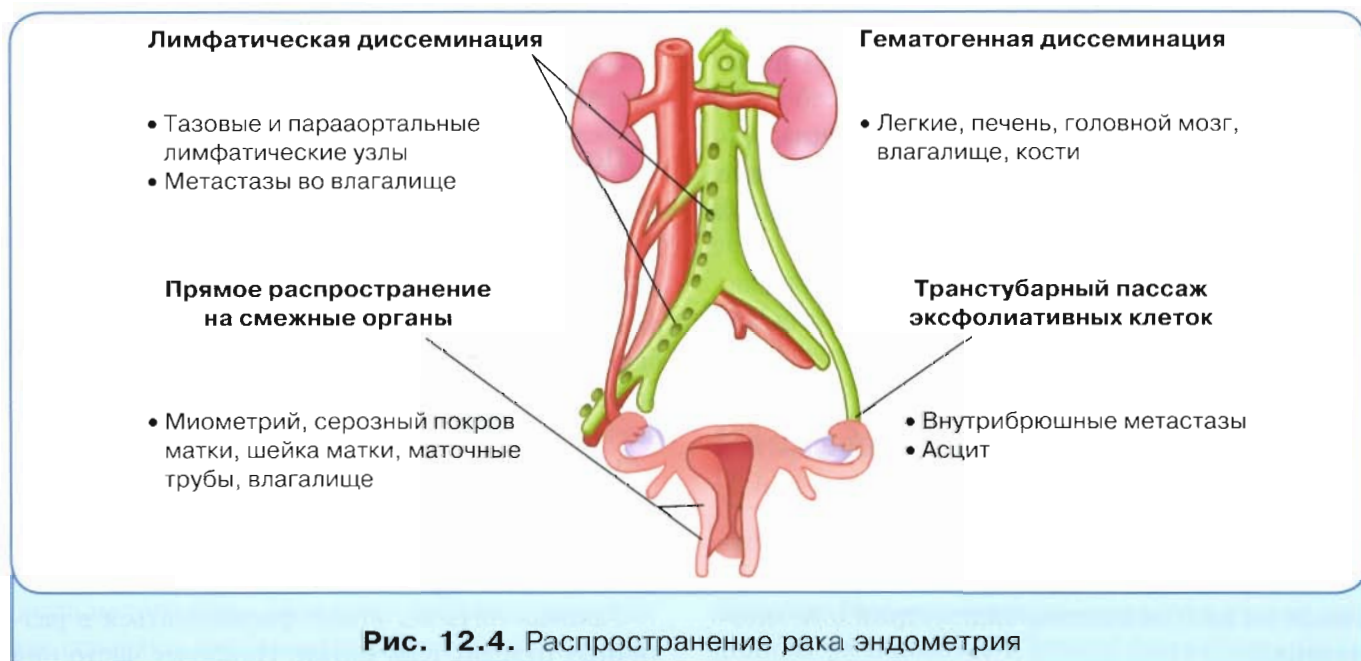
Наиболее распространенной формой рака эндометрия является аденокарцинома, клетки которой имеют сходство с клетками нормального эндометрия в фазе пролиферации, хотя архитектура опухоли гораздо более сложная. Плоскоклеточная метаплазия аденокарциномы может приводить к возникновению доброкачественной аденоакантомы или при малигнизации — к железисто-плоскоклеточному раку. Серозно-папиллярный и светлоклеточный рак являются особо агрессивными формами рака эндометрия. Первичный плоскоклеточный рак эндометрия встречаются крайне редко.

## Клиническая картина

Основными признаками рака эндометрия являются кровотечения, бели и боли. Следует принимать во внимание, что это поздние симптомы, свидетельствующие о далеко зашедшем опухолевом процессе.

Известно, что в самом начале рак эндометрия может протекать без каких-либо признаков. Они появляются только тогда, когда опухоль начинает распадаться или подверглась внешним воздействиям в виде хотя бы минимальной травмы, проникновения патогенных микробов.

При сдавлении опухолью нервных стволов малого таза боли приобретают характер грызущих или ноющих, беспокоящих пациенток преимущественно по ночам.

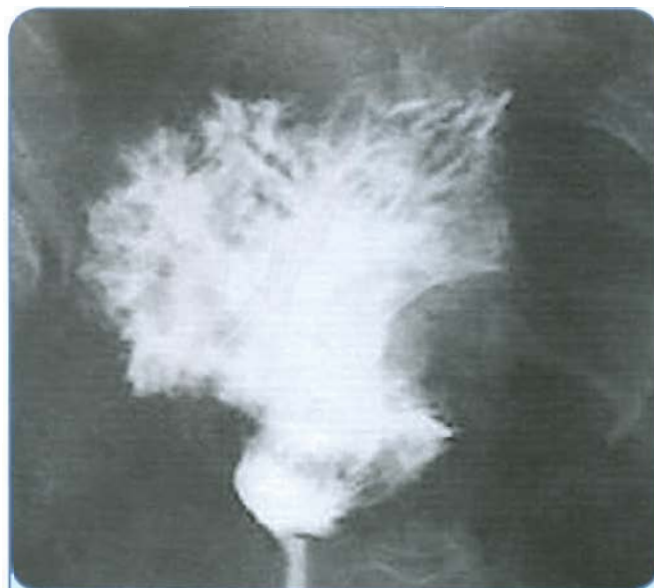

Бели обычно жидкие, иногда с примесью слизи. При травме и начале распада опухоли выделения приобретают характер кровянистых. При инфицировании полости матки бели становятся гнойными. Кровянистые выделения бывают различными по характеру и интенсивности. Они могут напоминать мясные помои, иметь характер мажущих кровяных выделений или обильных кровотечений. Следует иметь в виду, что появление кровяных выделений у женщин в постменопаузе является грозным симптомом, требующим безотлагательного обследования с целью исключения рака эндометрия.

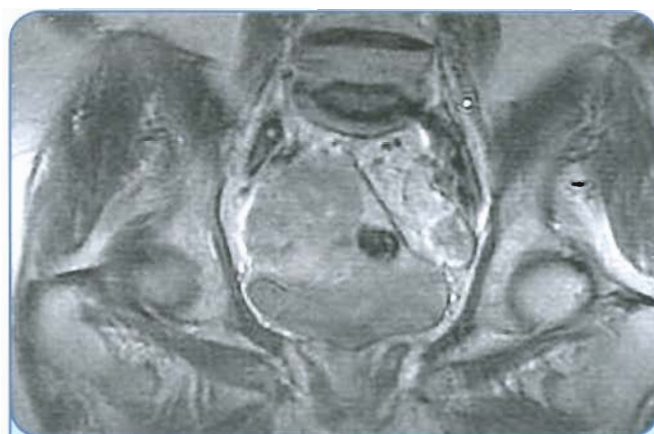
### Диагностика

Распознавание рака эндометрия и определение его стадий основывается на данных анамнеза, бимануального (брюшностеночно-влагалищного и брюшностеночно-влагалищно-прямокишечного) исследования, рентгенологического, цитологического, ультразвукового и гистологического методов исследования (рис. 12.5–12.7).

Основное значение в диагностике имеет гистологическое исследование соскоба из полости матки. Диагностическое выскабливание матки должно быть разделным. Оно начинается с выскабливания цервикального канала небольшой кюреткой без предварительного его расширения. Затем с помощью дилаторов Гегара производят расширение канала шейки матки и выскабливание матки.



**Рис. 12.6.** Гистерография. Характерные признаки диффузно-инфильтративного типа роста рака эндометрия



**Рис. 12.7.** МРТ. Рак эндометрия

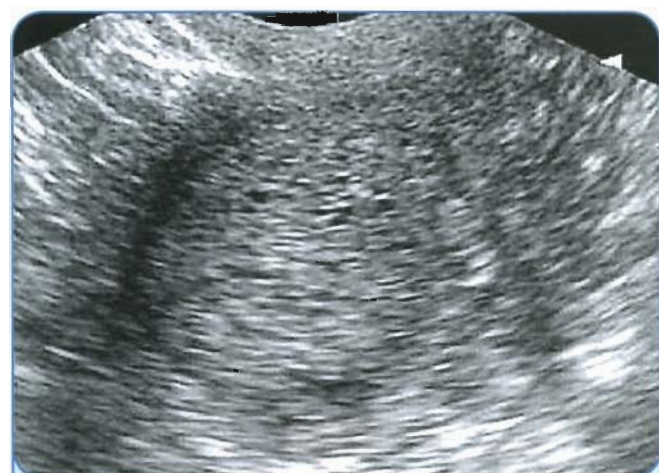Рак тела матки делится на стадии в зависимости от распространенности опухолевого процесса (рис. 12.8, табл. 12.4–12.6).

### Лечение

При лечении больных раком эндометрия используют хирургический, лучевой (отдельно взятый или чаще в комбинации с хирургическим), гормональный и химиотерапевтический методы.

#### Стадия I

Методом выбора является тотальная абдоминальная гистерэктомия и двухсторонняя сальпинговариэктомия.



**Рис. 12.5.** Эхография. Полиповидная форма рака эндометрия — опухоль, имеющая четкие неровные контуры, за исключением зоны своего основания



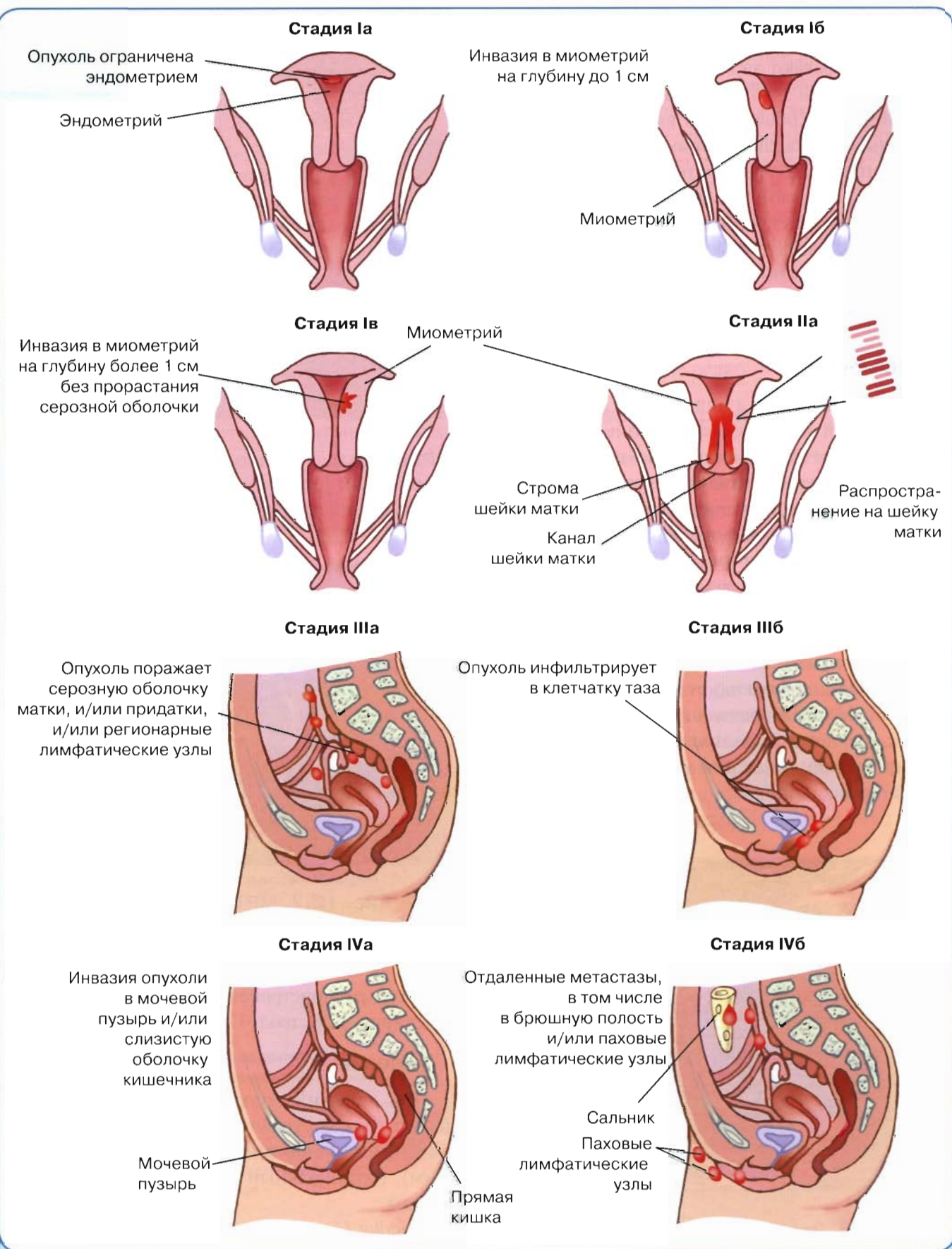


Рис. 12.8. Стадии рака эндометрия (Минздрав СССР, 1985)

Классификация рака тела матки (Минздрав СССР, 1985)

| Стадия | Признак  |
|--------|--|
| 0      | Преинвазивная карцинома ( <i>син.</i> : атипическая гиперплазия эндометрия)  |
| I      | Опухоль ограничена телом матки, регионарные метастазы не определяются  |
| Ia     | Опухоль ограничена эндометрием   |
| Iб     | Инвазия в миометрий до 1 см  |
| Iв     | Инвазия в миометрий более 1 см, но нет прорастания серозной оболочки   |
| II     | Опухоль поражает тело и шейку матки, регионарные метастазы не определяются   |
| III    | Опухоль распространяется за пределы матки, но не за пределы малого таза  |
| IIIa   | Опухоль инфильтрирует серозную оболочку матки, и/или имеются метастазы в придатках матки, и/или в регионарных лимфатических узлах таза |
| IIIб   | Опухоль инфильтрирует клетчатку таза и/или имеются метастазы во влагалище  |
| IV     | Опухоль распространяется за пределы малого таза, и/или имеется прорастание мочевого пузыря, и/или прямой кишки                         |
| IVa    | Опухоль прорастает мочевой пузырь и/или прямую кишку   |
| IVб    | Опухоль любой степени местного и регионарного распространения с определяемыми отдаленными метастазами                                  |

Таблица 12.5

Международная клиническая классификация рака тела матки по системе TNM (1985)

| Стадия                                    | Признак  |
|---|--|
| <b>T — первичная опухоль</b>              |  |
| Tis                                       | Преинвазивная карцинома ( <i>carcinoma in situ</i> )   |
| T0  | Первичная опухоль не определяется (полностью удалена при кюретаже)   |
| T1  | Карцинома ограничена телом матки   |
| T1a                                       | Полость матки не более 8 см в длину  |
| T1b                                       | Полость матки более 8 см в длину   |
| T2  | Карцинома распространяется на шейку, но не за пределы матки  |
| T3  | Карцинома распространяется за пределы матки, включая влагалище, но остается в пределах малого таза                         |
| T4  | Карцинома распространяется на слизистую оболочку мочевого пузыря, и/или прямой кишки, и/или выходит за пределы малого таза |
| <b>N — регионарные лимфатические узлы</b> |  |
| N0  | Метастазы в регионарных лимфатических узлах не определяются  |
| N1  | Имеются метастазы в регионарных лимфатических узлах таза   |
| Nx  | Недостаточно данных для оценки состояния регионарных лимфатических узлов   |
| <b>M — отдаленные метастазы</b>           |  |
| M0  | Нет признаков отдаленных метастазов  |
| M1  | Имеются отдельные метастазы  |

Лучевая терапия необходима при инвазии миометрия более чем на половину его толщины.

#### Стадия II

Если позволяет состояние больной, на этой стадии заболевания производят радикальную

гистерэктомию и двухстороннюю тазовую лимфаденэктомию с проведением биопсии параортальных лимфатических узлов. При невозможности оперативного лечения показана лучевая терапия.



## Классификация FIGO (1977)

| Стадия                                     | Признак   |
|--|---|
| 0  | <i>Carcinoma in situ</i> (атипическая гиперплазия эндометрия)   |
| I  | Рак ограничен телом матки   |
| Ia   | Длина полости матки 8 см и менее  |
| Ib   | Длина полости матки более 8 см  |
| II   | Рак поражает тело и шейку матки (обычно шеечный канал), но не распространяется за пределы матки       |
| III  | Рак распространяется за пределы матки, но не за пределы малого таза                                   |
| IV   | Рак распространяется за пределы малого таза и/или прорастает слизистую мочевого пузыря и прямой кишки |
| IVa  | Прорастание в мочевой пузырь и/или прямую кишку   |
| IVb  | Отдаленные метастазы  |
| <b>G — гистологическая дифференцировка</b> |   |
| G1   | Высокодифференцированный железистый рак   |
| G2   | Умереннодифференцированный железистый рак   |
| G3   | Железисто-солидный или полностью недифференцированный рак   |

**Стадия III**

Показано хирургическое лечение в сочетании с адъювантной лучевой терапией.

**Стадия IV**

Лечение проводят по индивидуальному плану. Проводится лучевая терапия, затем при необходимости — хирургическое лечение.

**Гестагены**

В последние десятилетия при лечении больных раком эндометрия нашла применение гормональная терапия. Она может быть использована в качестве компонента комплексного лечения или как самостоятельный вид лечения. Применение гестагенов (провера, депо-провера, депостат, фарлутал) целесообразно при наличии чувствительности опухоли к их действию и приводит к снижению митотической активности опухолевых клеток с повышением их морфологической и функциональной дифференцировки.

Гормональная терапия может быть эффективной при достаточной концентрации цитозольных рецепторов эстрадиола и прогестерона. Если нет возможности определить содержание гормональных рецепторов в опухоли, то применение препаратов целесообразно при высокой дифференцировке опухоли.

Лучевая терапия может быть использована и в качестве самостоятельного метода при наличии противопоказаний к хирургическому вмешательству по общему состоянию женщины. Оно состо-

ит в проведении внутриволостного и дистанционного облучения матки и области регионарных лимфатических узлов.

Пятилетняя выживаемость больных раком эндометрия после комбинированного лечения составляет 70 %, после лучевого — 40–60 %.

**Прогноз**

Прогноз зависит от стадии заболевания, степени инвазии опухоли в миометрий и поражения лимфатических узлов. Большое значение имеют и другие факторы, такие как возраст и конституция больной. Чем старше женщина, тем выше смертность от рака.

В настоящее время считается, что плоскоклеточная метаплазия не ухудшает прогноза заболевания, однако при наличии злокачественных плоскоклеточных компонентов (железисто-плоскоклеточный рак) прогноз менее благоприятен. Частота подобных опухолей в последние годы возрастает.

**Профилактика рака эндометрия**

Женщины, входящие в группу повышенного риска, страдающие гипертонической болезнью, ожирением, нарушением углеводного обмена, должны проходить регулярные гинекологические осмотры с контролем состояния эндометрия путем ультразвукового и цитологического исследований. При обнаружении у женщин пожилого возраста гиперпластических изменений

эндометрия показано гормональное или хирургическое лечение.

## Саркомы матки

*Саркомы матки* — редкие злокачественные мезодермальные опухоли, отличающиеся от рака матки по течению, особенностям метастазирования и методам лечения.

Таблица 12.7

### Классификация сарком матки

|           | Гомологичная  | Гетерологичная  |
|-----------|---|---|
| Чистая    | Лейомиосаркома<br>Эндометриальная стромальная саркома | Рабдомиосаркома<br>Хондросаркома<br>Остеосаркома<br>Липосаркома |
| Смешанная | Карциносаркома  | Карциносаркома  |

## Эндометриальные стромальные опухоли

Эндометриальные стромальные опухоли встречаются в основном у женщин 45–50 лет и в 30% случаев — в постменопаузе. Не выявлено связи этих опухолей с количеством беременностей и родов.

Самый частый симптом — кровянистые выделения из половых путей, реже при значительном увеличении матки появляется боль и симптомы сдавления соседних органов. Возможно бессимптомное течение. При бимануальном исследовании обнаруживают увеличенную матку, иногда определяются отдельные узлы и инфильтраты в параметрии. Диагноз может быть установлен при биопсии эндометрия, но чаще заболевание диагностируют после операции по поводу предполагаемой миомы матки.

Эндометриальные стромальные опухоли образованы однотипными клетками, напоминающими нормальные клетки стромы эндометрия.

*В зависимости от числа митозов, распространения на сосуды и прогноза выделяют три типа эндометриальных стромальных опухолей:*

- эндометриальный стромальный узелок;
- эндометриальная стромальная саркома низкой степени злокачественности (эндолимфатический стромальный миоз);

- эндометриальная стромальная саркома высокой степени злокачественности.

**Эндометриальный стромальный узелок** — доброкачественная опухоль матки, представляющая собой одиночный узел с четкими контурами, без инвазии и распространения по лимфатическим и кровеносным сосудам. Рецидивы и летальные исходы после хирургического лечения не описаны.

**Эндометриальная стромальная саркома низкой степени злокачественности** отличается от эндометриальной стромальной саркомы высокой степени злокачественности меньшим числом митозов (менее 10 в 10 полях зрения при большом увеличении) и более благоприятным течением. Рецидивы возникают отсрочено, отдаленные метастазы (в печень, легкие и лимфоузлы) наблюдаются редко. При рецидивах и метастазах возможны длительные ремиссии. Лечение — хирургическое. Выполняют экстирпацию матки с придатками с удалением видимых метастазов. Удаление придатков необходимо в связи со склонностью опухоли к распространению по параметрию и широким связкам матки и метастазированию в яичники, а также в связи с тем, что эстрогены стимулируют рост микрометастазов. Лучевая терапия эффективна при наличии остаточной опухоли и при рецидивах. Эндометриальная стромальная саркома низкой степени злокачественности — гормонально-зависимая опухоль, поэтому возможно с целью лечения применение гестагенов.

**Эндометриальная стромальная саркома высокой степени злокачественности** характеризуется неблагоприятным прогнозом. Отличается большим числом митозов (10 и более в 10 полях зрения). Применяют комбинированное лечение: экстирпацию матки с придатками в сочетании с лучевой и химиотерапией. Гестагены при этой опухоли неэффективны.

## Лейомиосаркома

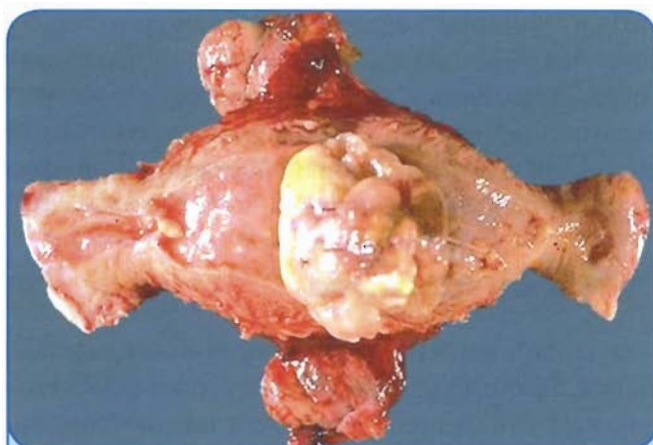
Является наиболее частой формой саркомы тела матки. Средний возраст больных ниже (43–53 года), чем у пациенток с другими видами сарком. Прогноз благоприятней в пременопаузе. Клинические проявления лейомиосаркомы неспецифичны: кровянистые выделения из половых путей, боль внизу живота, симптомы сдавления соседних органов. Заподозрить лейомиосарко-



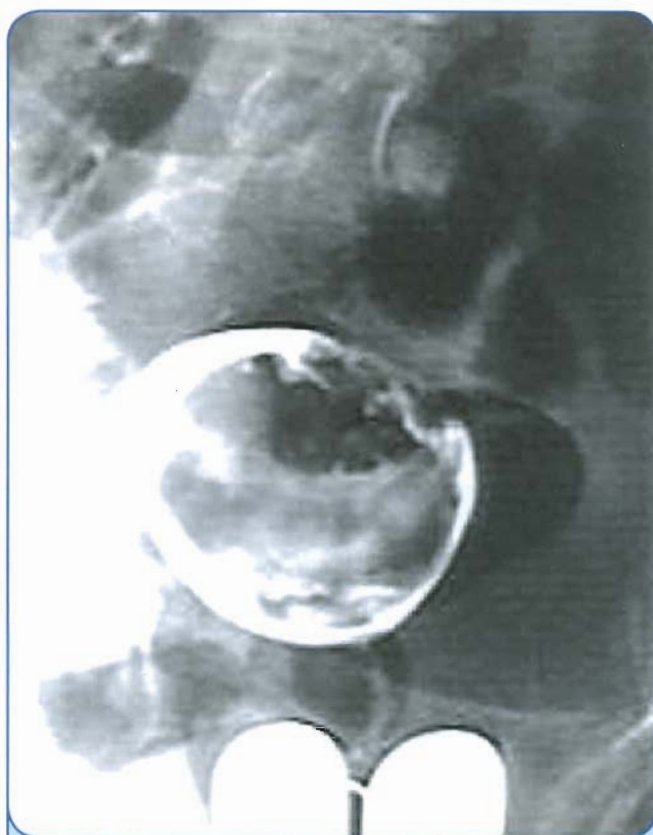му можно при быстром увеличении матки, особенно в постменопаузе. Аспирационная биопсия менее информативна, чем при других саркомах, позволяет поставить диагноз лишь при субмукозном расположении узла. Опухоль врастает в миометрий, кровеносные и лимфатические сосуды, диссеминирует по висцеральной и париетальной брюшине (рис. 12.9–12.11). Гладкомышечные опухоли менее чем с 5 митозами в 10 полях зрения при большом увеличении считаются доброкачественными и характеризуются благоприятным прогнозом (5-летняя выживаемость составляет 98%). При 10 и более митозов в 10 полях зрения при большом увеличении 5-летняя выживаемость составляет 15%. Неблагоприятными прогностическими факторами являются выраженный атипизм, участки некроза, опухолевые эмболы в сосудах, большие размеры опухоли, инвазию, распространение за пределы матки.

*Редкие варианты лейомиосаркомы:*

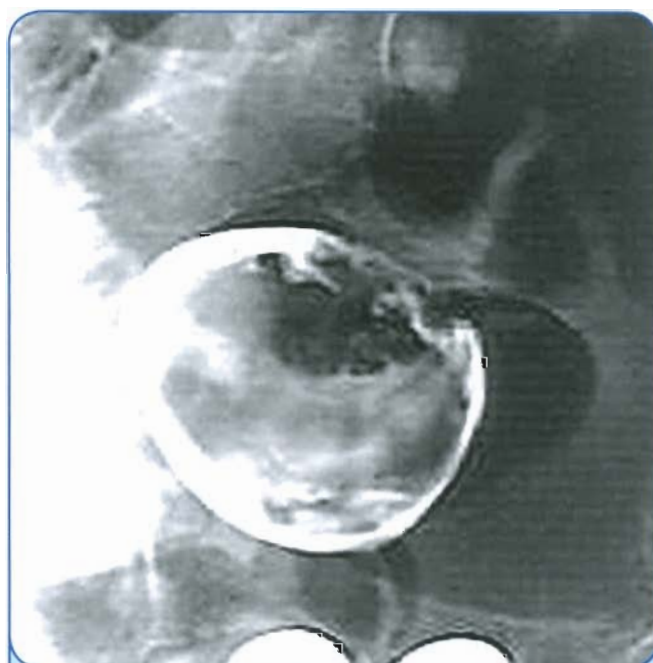
- Внутрисосудистый лейомиоматоз характеризуется распространением тяжелой гладкомышечных клеток без признаков атипизма по венам широких связок матки, маточным и подвздошным венам.
- Метастазирующая лейомиома характеризуется метастазами в легкие или лимфоузлы.
- Лейомиобластома представляет группу гладкомышечных опухолей, включающую эпителиоидную и светлоклеточную лейомиому.
- Перитонеальный лейомиоматоз характеризуется мелкими диссеминантами по париетальной и висцеральной брюшине.



**Рис. 12.9.** Макропрепарат. Лейомиосаркома: неправильная форма новообразования, выступающего в просвет полости матки, отличает его от обычной лейомиомы



**Рис. 12.10.** Гистерография. Лейомиосаркома



**Рис. 12.11.** Гистерография. Нечеткий и неровный контур дефекта наполнения полости матки на границе лейомиосаркомы и неизмененного миометрия

- Миксоидная лейомиосаркома макроскопически представляет студневидную опухоль с четкими границами, микроскопически имеет миксоматозную строму, вырастает в окружающие ткани и сосуды.

## Карциносаркома

Состоит из двух компонентов — эпителиального и мезенхимного. Эпителиальный компонент представлен аденокарциномой, мезенхимный напоминает нормальную строму эндометрия (гомологичная карциносаркома) или представлен опухолью из тканей не свойственных матке: хрящевой, костной, поперечно-полосатых мышц (гетерологичная карциносаркома). Эта опухоль чаще возникает у женщин в постменопаузе. Нередко сопутствуют ожирение, артериальная гипертензия и сахарный диабет. Основным клиническим симптомом — кровянистые выделения из половых путей. Реже — боли внизу живота и похудание. Диагноз ставится при биопсии опухоли, выполняющей канал шейки матки и при исследовании соскоба из полости матки. Макроскопически опухоль представляет собой крупное мягкое полиповидное образование с очагами некроза и кровоизлияниями, растягивающее полость матки с инвазией миометрия. Карциносаркома метастазирует в яичники, лимфоузлы, легкие, печень, диссеминирует по брюшине. Основным прогностическим фактором является степень диссеминации опухоли на момент операции.

*Неблагоприятными прогностическими признаками являются:*

- большие размеры опухоли;
- наличие опухолевых эмболов в лимфатических узлах;
- развитие карциносаркомы после облечения малого таза.

Пятилетняя выживаемость составляет 20–30%.

*Аденосаркома* — редкий вариант карциносаркомы. Эпителиальный компонент представлен доброкачественной железистой опухолью, мезенхимный — одной из сарком.

## Лечение сарком

Проводят хирургическое вмешательство, дистанционную лучевую терапию, комбинированное лечение и полихимиотерапию.

## Паллиативное лечение в онкогинекологии

Цель паллиативного лечения — повысить качество жизни и как можно дольше продлить активную жизнь больной. Согласно определению ВОЗ, паллиативное лечение направлено на избавление больных от страданий, когда исчерпаны все остальные возможности.

*Основные принципы паллиативного лечения:*

- признавать жизнь и смерть естественными процессами;
- не ускорять наступление смерти, но и не продлевать страдания;
- облегчать боль и устранять другие проявления злокачественной опухоли;
- как можно дольше продлять активную самостоятельную жизнь больной;
- при жизни и после смерти больной оказывать психологическую поддержку ее родственникам.

*Основы паллиативного лечения:*

- обследование, включающее оценку выраженности отдельных симптомов;
- определение перспектив лечения;
- лечение;
- оценка результатов лечения.

*Обследование:*

- распределение симптомов по степени их выраженности;
- уточнение распространенности опухолевого процесса, выявление сопутствующих заболеваний, которые усугубляют проявления злокачественной опухоли;
- знакомство с окружением больной, определение источников психологической поддержки;
- уточнение психологического состояния больной, ее мнения о происходящем, видения своей жизни.

*Определение перспектив лечения проводится на основании данных, полученных при обследовании, при изучении медицинской документации.*

Проведение лабораторных и инструментальных исследований является важным этапом, поскольку при неправильной оценке симптомов и непонимании их патогенеза нельзя обеспечить эффективность паллиативного лечения.

В выборе метода паллиативного лечения должна принимать участие сама больная. Врач должен подробно рассказать пациентке о пре-



имуществах и недостатках каждого из предлагаемых методов. Однако, несмотря на полную информированность и участие больной в принятии решения ответственность за лечение несет всегда врач. Врач не должен под нажимом больной или ее родственников принимать решение, противоречащее его совести и врачебному долгу.

### Оценка результатов лечения

Необходимо внимательно наблюдать за состоянием больной и вовремя изменить применяемые методы лечения, если они окажутся неэффективными. Результаты паллиативного лечения лучше всех может оценить сама больная. Это требует разработки и клинического внедрения системы субъективной оценки эффективности лечения.

Врач должен вовремя диагностировать терминальную стадию заболевания. Активное лечение на этой стадии заболевания нецелесообразно.

Врачу часто задают вопрос о предполагаемом сроке смерти. Зная отведенный срок, больная может завершить дела и отчасти смириться с неизбежным концом. Однако врач не должен упоминать точные сроки, и лишь приблизительно ответить на вопрос, предупредив о возможной ошибке.

### Симптоматическое лечение

Больная предъявляет жалобы и оценивает симптомы заболевания субъективно. От врача требуется терпение, внимание, опыт и умение слушать, чтобы правильно оценить эти симптомы.

Согласно определению Международной ассоциации по лечению боли, боль — это «неприятные физические и психологические проявления, обусловленные повреждением органов или тканей или напоминающие его».

*Схема лечения боли при злокачественных опухолях включает 4 этапа:*

- I этап — подавление болевых импульсов.
- II этап — повышение болевого порога.
- III этап — наркотические анальгетики.
- IV этап — диагностика и лечение нейропатической боли.

На I этапе применяют НПВС и парацетамол внутрь или ректально.

На II этапе широко используют транквилизаторы и антидепрессанты.

На III этапе применяют наркотические анальгетики.

На IV этапе проводят комбинированное лечение с применением наркотических анальгетиков, НПВС, трициклических антидепрессантов, противосудорожных препаратов и глюкокортикоидов. Нейропатическая боль трудно поддается лечению. В ряде случаев эффективна местная анестезия или эпидуральное введение морфина и лидокаина.

Боль — самый частый, но не единственный симптом злокачественной опухоли. Поражение желудочно-кишечного тракта является как клиническим проявлением злокачественной опухоли, так и осложнением лечения. Его терапия должна быть патогенетически обоснована с учетом клинических проявлений.

Паллиативное лечение заслуживает не меньшего внимания, чем диагностика и лечение злокачественных опухолей. На всех этапах лечения врач должен поощрять борьбу больной с болезнью, но не обманывать и давать необоснованные надежды. С самого начала лечения больная должна знать, что не будет брошена наедине с недугом и независимо от исхода ее жизнь будет полноценной.

### Резюме

В структуре онкологических заболеваний рак шейки матки занимает 4-е место после рака желудка, органов дыхания и кожи, а в структуре онкогинекологических заболеваний занимает 1-е место.

Заболеемость раком шейки матки зависит от ряда факторов: возраста больной, состояния репродуктивной, менструальной и половой функций, социальных и бытовых условий, географии местности и ряда других причин.

Современные исследования показали, что плоскоклеточный рак и аденокарцинома шейки матки часто развиваются в области стыка плоского и цилиндрического эпителия, где за счет метаплазии происходит замещение клеток железистого эпителия, выстилающего канал шейки матки, на клетки плоского эпителия влагалищной поверхности шейки.

Бели и кровянистые выделения чаще и раньше отмечаются при раке шейки матки с экзофитным ростом, а видимые обильные кровотечения —

при эндофитном росте и при раке слизистой оболочки цервикального канала. Боли отмечаются в 10–12 % случаев. При запущенных стадиях заболевания появляются симптомы нарушений со стороны мочевого пузыря и кишечника.

Под термином «преинвазивный рак» принято понимать патологию покровного эпителия шейки матки, во всей толще которого имеются патологические признаки рака, утрата слоистости и полярности, но отсутствует инвазия в подлежащую строму.

Для углубленного и целенаправленного исследования больных раком шейки матки рекомендуется применять следующие методы исследования: цитологический с одновременным исследованием мазков на наличие койлоцитарной атипии, кольпоцитологический, бактериоскопический и бактериологический, исследования посевов влагалищного содержимого на флору и чувствительность к антибиотикам, ПЦР-диагностику для выявления хламидий и вирусов, определение рН влагалищной среды, иммунологическое исследование, радиоиммунное определение стероидных гормонов яичника, УЗ-контроль в первой и второй фазах менструального цикла, гистологическое исследование.

Тактика лечения больных раком шейки матки основывается на сопоставлении результатов клинических, эндоскопических и морфологических исследований и зависит от сущности выявленного патологического процесса, его распространенности в пределах шейки матки, степени клеточной атипии, возраста женщины, состояния менструальной и репродуктивной функции.

При клинически выраженном инвазивном раке шейки матки применяют хирургическое лечение, лучевую терапию или их комбинацию. Если поражение ограничено шейкой матки, то в зависимости от возможностей отделения можно провести как хирургическое лечение, так и лучевую терапию. Эффективность обоих методов лечения приблизительно одинакова, однако, считается, что для женщин в пременопаузе предпочтительным является хирургическое лечение. При распространении поражения за пределы шейки матки лучевая терапия становится основным методом лечения.

При стадиях Ib и IIa рака шейки матки эффективность оперативного лечения и лучевой терапии существенно не различается. Пятилет-

няя выживаемость составляет 85 %. Пятилетняя выживаемость при III стадии — 25 %, при IV стадии — 5 %.

К злокачественным опухолям тела матки относятся рак эндометрия и саркомы. Частота рака эндометрия во многих странах мира, включая Россию, значительно увеличилась.

Выделяют два основных патогенетических варианта рака тела матки. При первом (гормонозависимом) варианте, который наблюдается у  $\frac{2}{3}$  пациенток, выражены эндокринно-обменные нарушения, проявляющиеся отсутствием овуляции, ожирением, сахарным диабетом.

У  $\frac{1}{3}$  больных раком тела матки имеет место второй (автономный) патогенетический вариант, при котором отсутствуют клинические признаки эндокринно-обменных нарушений.

Распознавание рака тела матки и определение его стадий основывается на данных анамнеза, бимануального (брюшностеночно-влагалищного и брюшностеночно-влагалищно-прямокишечного) исследования, рентгенологического, цитологического, ультразвукового и гистологического методов исследования. Основное значение в диагностике рака тела матки имеет гистологическое исследование соскоба из полости матки.

При лечении больных раком тела матки используют хирургический, лучевой (отдельно взятый или чаще в комбинации с хирургическим), гормональный и химиотерапевтический методы.

Саркомы матки — это редкие злокачественные мезодермальные опухоли, отличающиеся от рака матки по течению, особенностям метастазирования и лечению. Выделяют следующие разновидности сарком: эндометриальную стромальную опухоль, лейомиосаркому, карциносаркому.

При I–II стадии саркомы производят экстирпацию матки с придатками, дистанционную лучевую терапию. С целью снижения риска прогрессирования за счет отдаленных метастазов рекомендуется химиотерапия. При III стадии проводят комбинированное лечение. При IV стадии — полихимиотерапию.

Цель паллиативного лечения при онкологических заболеваниях — повысить качество жизни и как можно дольше продлить активную жизнь больной. Согласно определению ВОЗ, паллиативное лечение направлено на избавление больных от страданий, когда исчерпаны все остальные возможности.



## Злокачественные опухоли яичников и маточных труб

**Пограничные опухоли яичников**

---

**Злокачественные опухоли яичников**

---

**Злокачественные опухоли маточных труб**

---

**Перспективные исследования**

---

**Резюме**

---

**В** развитых странах мира рак яичников очень распространен. Карцинома яичников встречается в 16,4–24,8 % случаев злокачественных новообразований у женщин. Частота проявления этого заболевания по отношению к опухолям яичников не превышает 25 %, по отношению к раку шейки матки занимает второе место. Запущенные стадии злокачественных опухолей составляют 66–88 % случаев. В возрастном отношении эти опухоли встречаются у женщин от юного до старческого возраста, но чаще всего проявляются у больных в возрасте от 40 до 60 лет. Увеличение частоты рака яичников у женщин в возрасте от 45 до 55 лет объясняется возможностью участия «старого» желтого тела в развитии этого процесса. Карцинома яичников у женщин старше 60 лет встречается не чаще, чем в 12,4 % случаев, в репродуктивном возрасте (от

20 до 40 лет) — не более чем в 21,2 %, а в возрасте до 20 лет — не чаще 1,2 %. Смертность женщин от рака яичников составляет 48 %. В структуре смертности от онкологических заболеваний рак яичников занимает первое место. Фоном для развития злокачественных опухолей яичников является хроническое воспаление придатков матки. Эти опухоли развиваются из цилиндрического эпителия в виде железистых или сосочковых структур, чаще солидного строения.

### **Пограничные опухоли яичников**

Этот термин был введен в Международную гистологическую классификацию ВОЗ в 1973 г. в качестве самостоятельной нозологической единицы. Пограничные опухоли яичников — это опухоли яичников низкой степени злокачествен-

ности. Принято выделять шесть гистологических типов пограничных опухолей яичников: серозные, муцинозные, эндометриоидные, светлоклеточные (мезонефроидные), опухоль Бреннера и смешанные опухоли.

Частота пограничных опухолей составляет 8–15% всех новообразований яичников. Их микроскопическое строение напоминает злокачественные опухоли. Пролiferация эпителиальных клеток усилена образованием многорядных структур солидного типа, имеется значительное число митозов и признаки полиморфизма ядер клеток.

*Диагностические критерии пограничных опухолей:*

- пролиферация эпителия с образованием сосочков и многоядерность;
- атипизм ядер и митозы;
- отсутствие инвазии нормальных тканей.

*Принципиальное отличие пограничных опухолей от злокачественных — отсутствие инвазии опухолевых клеток в строму.*

Большая часть пограничных опухолей ограничена яичником, чем может быть объяснен лучший прогноз. В 20–35% случаев пограничные опухоли распространяются за пределы яичников. Метастазы пограничных опухолей условно делят на неинвазивные и инвазивные. В последнем случае высок риск массивной десциминации по брюшной полости, которая может приводить к кишечной непроходимости и смерти. Инвазивные метастазы встречаются редко. Большинство метастазов не прогрессирует и даже подвергается обратному развитию после удаления первичной опухоли.

Гистологическая диагностика пограничных опухолей, особенно муцинозных, сложна. Гистологическая картина метастазов пограничных опухолей часто не отличается от таковой метастазов высокодифференцированного рака яичников, поэтому дифференциальная диагностика проводится при исследовании первичной опухоли.

## Клиническая картина

Больные жалуются на увеличение объема живота и боли. Течение заболевания может быть различным. У одних больных опухолевый процесс протекает доброкачественно, у других — опухоль является причиной летального исхода. Метастазирование происходит главным образом

по брюшинному покрову. Поражение лимфатических узлов встречается крайне редко.

## Диагностика

Распознавание заболевания основывается на данных анамнеза, бимануального и ультразвукового исследований, лапароскопии. Окончательный диагноз ставится при гистологическом исследовании опухоли.

## Лечение

Основной метод лечения больных с пограничными опухолями яичников хирургический. При выявлении опухоли у молодых женщин показано ее удаление (резекция яичника). Показанием к двустороннему удалению придатков матки (включая пангистерэктомию или ампутацию матки с придатками) является подозрение на злокачественный процесс в яичниках и двусторонние опухоли у женщин в климактерии и постменопаузе. Если диагноз пограничной опухоли поставлен при плановом гистологическом исследовании и выполнен оптимальный объем оперативного вмешательства, дополнительная лучевая или химиотерапия не проводится.

# Злокачественные опухоли яичников

## Этиология

В возникновении злокачественных опухолей яичников определенное значение имеют эндокринные нарушения — длительная ановуляция, эндокринное бесплодие, генетические факторы, отягощенный семейный анамнез. Частота рака яичников в семьях с отягощенным генетическим анамнезом более чем в 6 раз превышает популяционную частоту.

Семейный рак яичника наследуется аутосомно-доминантно. Риск развития заболеваний составляет 50%, если раком яичников болели 2 родственницы первой степени родства. Риск заболевания повышен в 3–10 раз, если рак яичников был у одной родственницы первой степени и одной родственницы второй степени родства. Риск заболевания повышен незначительно, в 2–4 раза, если рак яичников был выявлен у одной родственницы первой степени родства.



### Профилактика рака яичников у женщин с отягощенным семейным анамнезом

Медико-генетическое консультирование целесообразно всем женщинам с отягощенным семейным анамнезом. Большое значение имеет выявление мутаций гена BRCA 1. Однако для этого врач должен иметь информацию о трех поколениях в семье.

Тактика наблюдения за женщиной с высоким риском рака яичников зависит от ее возраста, величины риска и желания женщины иметь детей.

1. Если женщина в дальнейшем планирует иметь детей, то каждые 6 мес. ей проводят трансвагинальное УЗИ.
2. Профилактическую двустороннюю овариэктомию выполняют только при несомненном риске рака яичников. Величину риска устанавливают при медико-генетическом консультировании. Женщине объясняют, что операция не может полностью устранить риск злокачественной опухоли, поскольку после двусторонней овариэктомии возможно развитие первично-брюшинного рака.
3. Тактика при синдроме Линча типа II (наследственный рак толстой кишки без полипоза в сочетании с аденокарциномой другой локализации, в первую очередь яичников, тела матки и молочных желез) такая же. Показаны регулярные маммография, колоноскопия и аспирационная биопсия эндометрия.

### Группа повышенного риска развития рака яичников

К этой группе относятся:

1. Женщины, в анамнезе которых отмечается:
  - позднее начало менструации;
  - ановуляция;
  - аменорея в репродуктивном возрасте;
  - бесплодие неясного генеза;
  - бесплодие эндокринного генеза;
  - ранний климакс и менопауза;
  - женщины с кратковременной половой жизнью.
2. Женщины с нарушением половой дифференцировки (дистенезия гонад).
3. Женщины с отягощенной наследственностью, особенно по материнской линии (рак

молочной железы, яичников, щитовидной железы).

4. Женщины после операции по поводу доброкачественных опухолей яичников.
5. Больные, длительно подвергавшиеся лечению по поводу хронического воспаления придатков матки.
6. Больные, имеющие сомнительный диагноз миомы матки.
7. Больные с увеличенными яичниками или опухолевидными образованиями в малом тазу.
8. Женщины, имеющие профессиональную вредность, особенно работающие с асбестом.
9. Больные, принимающие гонадотропные гормоны для лечения бесплодия и ХГ для стимуляции овуляции, особенно при пограничных опухолях яичников.

### Патогенез и морфологические особенности злокачественных опухолей яичников

Различают три варианта развития заболевания.

*Первичный:* опухоль возникает непосредственно в ткани яичника, имеет солидное строение и составляет 4 % всех злокачественных опухолей яичников.

*Вторичный:* развивается в доброкачественных опухолях и, в основном, в папиллярных кистамах.

*Метастатический:* развивается в 50 % случаев из опухолей желудочно-кишечного тракта, в 30 % — из новообразований молочных желез, в 20 % — из опухолей внутренних половых органов.

Необходимо помнить, что малигнизации могут подвергнуться кисты любой величины. В поздних стадиях заболевания появляется асцит; метастазы в печень и легкие при раке яичников наблюдаются редко. Почти все злокачественные опухоли яичников являются вторичными.

*Первичный рак яичников* — обычно двусторонние опухоли, плотные или неравномерной плотности, солидные образования с бугристой поверхностью, мозговидным содержимым желтоватого или более темного цвета с кровоизлияниями. Размеры их различны. Первичный рак независимо от размера опухоли дает обширную диссеминацию. Гистологическое строение преимущественно солидное или железисто-солидное.

*Вторичный рак* возникает на почве папиллярной кистомы. Микроскопически имеет различную структуру. Злокачественные опухоли эпителиального происхождения делятся на аденокарциному, цистаденокарциному и папиллярную карциному. Все три гистологические формы карцином яичников принято называть раком яичников.

### Классификация

В связи со сложностью и многогранностью решения проблем, связанных с гистотипом опухолей, распространенностью процесса, вовлечением в процесс лимфатических узлов малого таза и отдаленными метастазами, предложены три вида классификации заболевания, учитывающих стадии заболевания (FIGO), степень распространенности процесса (TNM) и морфологическую структуру опухоли.

Международная классификация FIGO, предложенная в 1976 г. раковым комитетом, была пересмотрена в 1985 г. и рекомендована Минздравом СССР для онкогинекологов. Классификация позволяет оценивать как стадию процесса, так и гистотип опухоли, дает возможность выбирать оптимальные варианты лечения (табл. 13.1). Кроме того, эта классификация имеет большое значение при начальных формах рака яичников (I стадия), позволяет учитывать наличие прорастания опухолью ее капсулы (рис. 13.1).

Международная классификация по системе TNM была пересмотрена в 1981 г. Она более приемлема на поздних стадиях заболевания, при далеко зашедших формах опухоли и позволяет учитывать степень распространения метастазов (табл. 13.2).

Обе эти классификации дополняют друг друга и поэтому их целесообразно применять совместно для адекватного определения стадии опухолевого процесса и выбора оптимального метода лечения. Эти классификации в настоящее время рекомендованы для практического применения РОНЦ РАМН.

Необходимо отметить, что указанные классификации широко применяются во всех онкологических учреждениях, позволяют решить вопрос о стадии ракового процесса, определить морфологическую структуру опухоли, выявить распространенность процесса и выбрать адекватную терапию, а также способствуют составлению

единых отчетов для всех онкологических учреждений.

## Гистологические разновидности (варианты) рака яичников

### Карцинома из серозных опухолей яичников

Эти опухоли по гистологическому строению делятся на несколько групп.

#### Аденокарцинома (железистый рак)

Характерным для этой опухоли является быстрое обсеменение брюшины. В случаях солидного строения происходит быстрое метастазирование.

Опухоли солидного строения могут быть в виде конгломерата, единичного изолированного узла или небольших узлов, расположенных на широком основании, либо в форме крупнобурдачатых разрастаний на внутренней поверхности опухоли. Иногда они прорастают капсулу. Ножка опухоли короткая. На разрезе ткань раковых узлов мозговидная, мягкая, хрупкая, крошащаяся, с желтоватым оттенком, иногда плотная вследствие отложения солей извести. Нередко наблюдаются очаги некроза и разрежение тканей с образованием небольших полостей. Асцит в брюшной полости небольшой, геморрагический. При УЗИ выявляется многокамерное образование с наличием неодинаковых перегородок, гомогенной внутренней структурой, внутренние контуры образования нечеткие с наличием фрагментов плотной ткани в жидкостном образовании. Лечение — хирургическое.

#### Цистаденокарцинома

По внешнему виду цистаденокарцинома почти не отличается от доброкачественной муцинозной опухоли. Поверхность ее гладкая, блестящая, в 15–30 % случаев опухоль двусторонняя.

Лечение — хирургическое. Для решения вопроса об объеме операции необходимо учитывать возраст больной, клиническую картину, состояние половых органов, микроструктуру опухоли. Однако срочное гистологическое исследование не всегда достоверно.

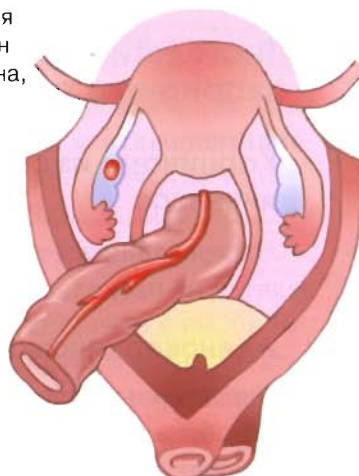#### Аденофиброкарцинома

Много- или однокамерная опухоль с участками солидного строения, часто в виде узлов,



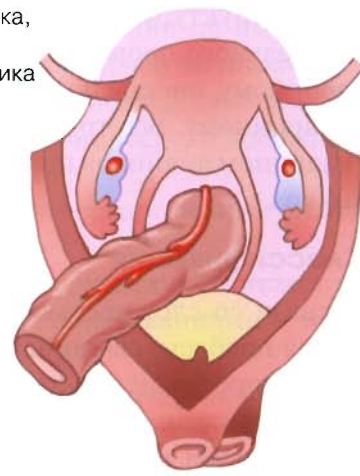**Стадия Ia**

Опухоль не распространяется за пределы яичника, поражен один яичник, капсула интактна, на поверхности яичника раковые клетки отсутствуют.



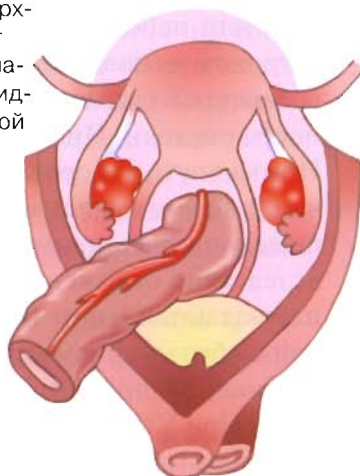
**Стадия Ib**

Поражены оба яичника, капсула интактна, на поверхности яичника раковые клетки отсутствуют.



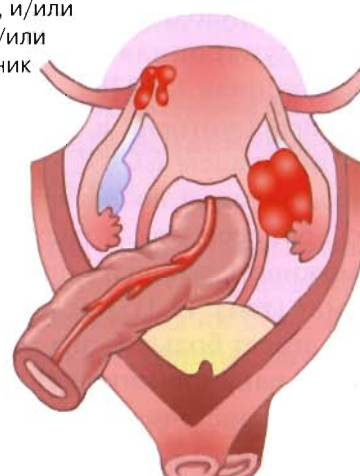
**Стадия Ic**

Поражен один или оба яичника, капсула разрушена, на поверхности яичника присутствуют раковые клетки, либо их обнаруживают в асцитической жидкости или смывах из брюшной полости.



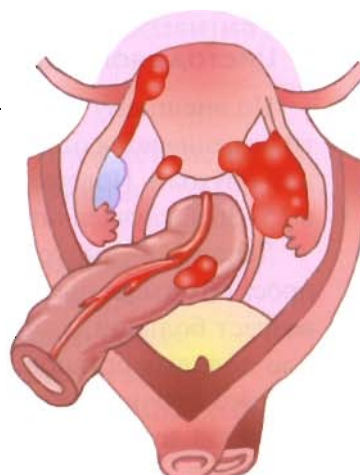
**Стадия IIa**

Опухоль поражает малый таз — прямое прорастание, и/или метастазы в матку, и/или маточные трубы/яичник



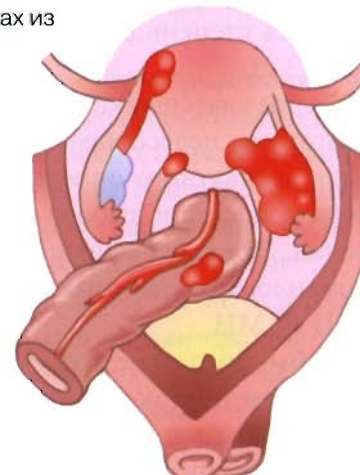
**Стадия IIb**

Опухоль прорастает и/или распространяется имплантационным путем на другие органы и ткани малого таза (брюшину, стенки малого таза, широкую связку матки).



**Стадия IIc**

Стадия IIa или IIb при наличии раковых клеток в асцитической жидкости или в смывах из брюшной полости



**Рис. 13.1.** Стадии рака яичников

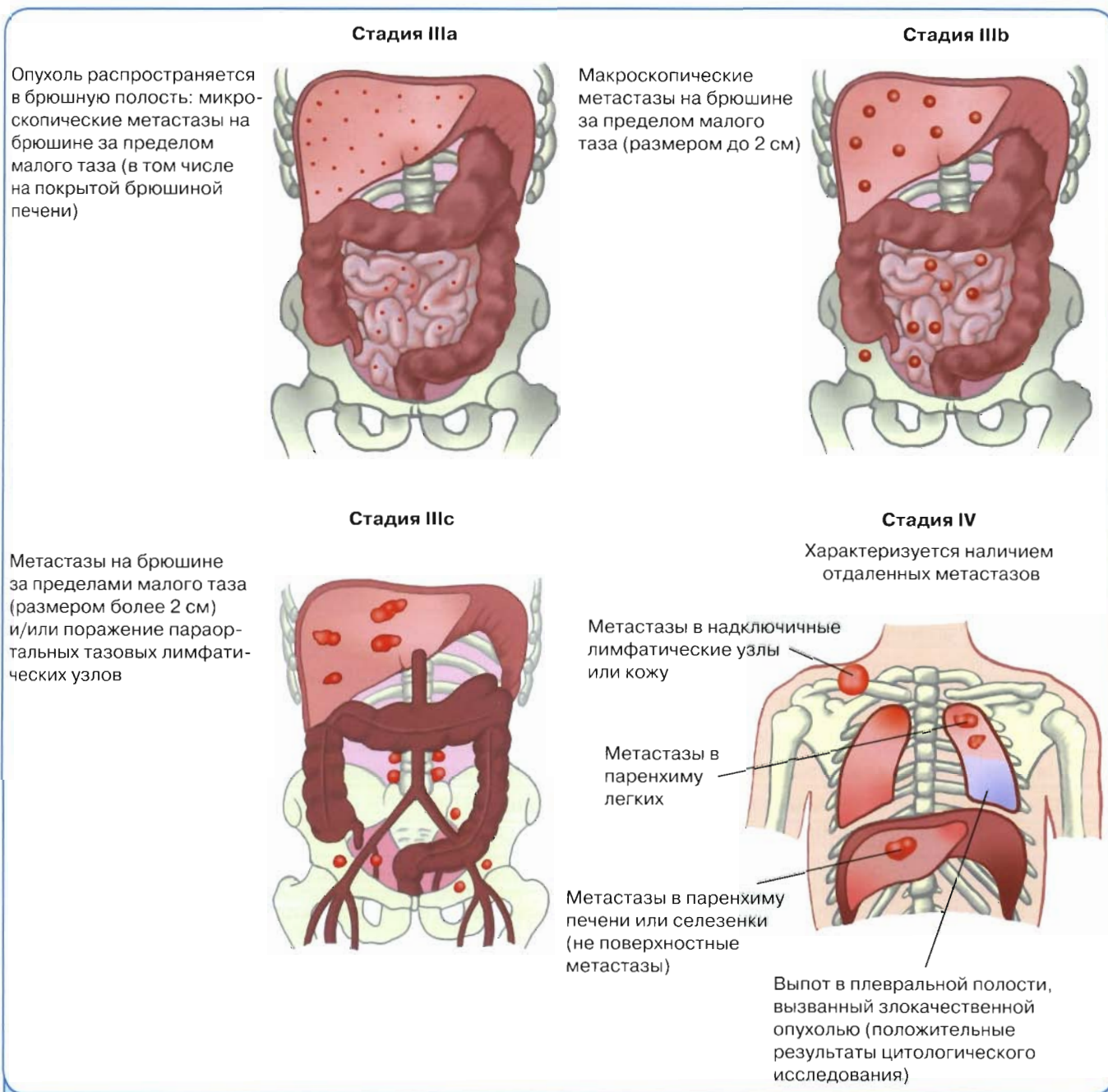


Рис. 13.1. Стадии рака яичников (окончание)

Таблица 13.1

Классификация FIGO (пересмотра 1976 г., рекомендована в 1985 г. Минздравом СССР)

| Стадия | Признак   |
|--------|---|
| I      | Опухоль ограничена яичниками  |
| Ia     | Опухоль ограничена одним яичником, асцит нет<br>(i) — капсула интактна.<br>(ii) — прорастание капсулы или ее разрыв |
| Ib     | Опухоль ограничена обоими яичниками<br>(i) — капсула интактна.<br>(ii) — прорастание капсулы или ее разрыв          |



| Стадия | Признак  |
|--------|--|
| Ic     | Опухоль ограничена одним или обоими яичниками, но имеется асцит, или определяются раковые клетки в смывах из брюшной полости                             |
| II     | Опухоль поражает один или оба яичника с распространением на область таза   |
| IIa    | Распространение, и/или метастазы на поверхности матки, и/или маточных труб   |
| IIb    | Распространение на другие ткани таза, включая брюшину и матку  |
| IIc    | Распространение, как при IIa или IIb, но имеется очевидный асцит или определяются раковые клетки в смывах из брюшной полости                             |
| III    | Распространение на один или оба яичника с метастазами по брюшине за пределами таза и/или метастазы в забрюшинных лимфатических узлах                     |
| IV     | Распространение на один или оба яичника с отдаленными метастазами, при наличии выпота в полости плевры. Должны быть положительные цитологические находки |

Таблица 13.2

## Классификация по системе TNM

| Стадия                                    | Признак   |
|---|---|
| <b>T — первичная опухоль</b>              |   |
| T0  | Первичная опухоль не определяется   |
| T1  | Опухоль ограничена яичниками  |
| T1a                                       | Опухоль ограничивается одним яичником, асцита нет   |
| T1a1                                      | На поверхности яичника опухоли нет, капсула не поражена   |
| T1a2                                      | Опухоль на поверхности яичника и/или нарушение целостности капсулы  |
| T1b                                       | Опухоль ограничена двумя яичниками, асцита нет  |
| T1b1                                      | На поверхности яичника опухоли нет, капсула не поражена   |
| T1b2                                      | Опухоль на поверхности одного или обоих яичников и/или поражена капсула   |
| T1c                                       | Опухоль ограничена одним или обоими яичниками, в асцитической жидкости или смыве из брюшной полости имеются злокачественные клетки  |
| T2  | Опухоль поражает один или оба яичника с распространением на таз   |
| T2a                                       | Опухоль с распространением, и/или метастазами в матку, и/или одну или обе трубы, но без вовлечения висцеральной брюшины и без асцита  |
| T2b                                       | Опухоль распространяется на другие ткани таза и/или поражает висцеральную брюшину, но без асцита  |
| T2c                                       | Опухоль с распространением на матку, и/или одну или обе трубы, и/или на другие ткани таза. В асцитической жидкости или смыве из брюшной полости содержатся злокачественные клетки   |
| T3  | Опухоль поражает один или оба яичника, распространяется на тонкую кишку или сальник, ограничена малым тазом, или имеются внутрибрюшинные метастазы за пределами малого таза или в лимфатических узлах забрюшинного пространства |
| <b>N — регионарные лимфатические узлы</b> |   |
| N0  | Нет признаков поражения регионарных лимфатических узлов   |
| N1  | Имеется поражение регионарных лимфатических узлов   |
| Nx  | Недостаточно данных для оценки состояния регионарных лимфатических узлов  |
| <b>M — отдаленные метастазы</b>           |   |
| M0  | Нет признаков отдаленных метастазов   |
| M1  | Имеются отдаленные метастазы  |
| Mx  | Недостаточно данных для определения отдаленных метастазов   |



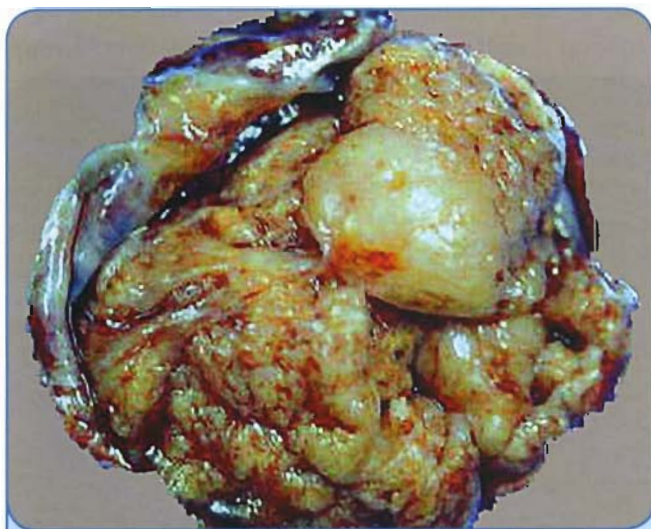| Стадия                                  | Признак   |
|---|---|
| <b>G — гистопатологическая градация</b> |   |
| G1                                      | Высокая степень дифференцировки                   |
| G2                                      | Средняя степень дифференцировки                   |
| G3                                      | Низкая степень дифференцировки                    |
| Gx                                      | Степень дифференцировки не может быть установлена |

вдающихся в просвет камер с обширными участками распада ткани. Опухоль мягковатой консистенции, содержимое камер желеобразное, зеленоватого, а иногда геморрагического цвета. Не более чем в 25% случаев наблюдаются асцит и спаечный процесс. При УЗИ опухоли представляют кистозное образование с локальными скоплениями мелкоячеистых структур, похожих на пчелиные соты; в отдельных камерах — густое содержимое, которое расценивается как солидный компонент.

Лечение — хирургическое. Радикальная операция с последующей полихимиотерапией.

### Папиллярная карцинома

Опухоль из папиллярной цистаденомы. Клинически протекает наиболее злокачественно. Чаще эти опухоли двусторонние. Опухоль в виде массивных, хрупких, крошащихся папиллярных разрастаний или крупнобородавчатых образований, напоминающих цветную капусту (рис. 13.2).



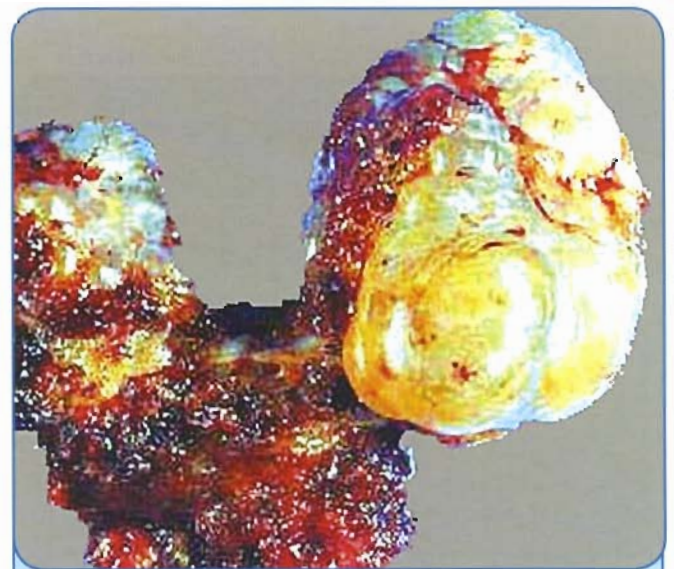**Рис. 13.2.** Макропрепарат. Папиллярная серозная цистаденокарцинома яичника. Внешний вид.

На разрезе — участки солидного строения напоминают бугры мозговидной или плотной, крошащейся массы с геморрагическим пропитыванием ткани. Кистозные участки заполнены прозрачной или мутноватой, гноевидной или желеобразной жидкостью. Наружная капсула опухоли чаще покрыта папиллярными разрастаниями, которые способствуют обсеменению брюшины и других органов. Ножка опухоли обычная или инфильтрирована раковой опухолью, плотная или хрупкая.

### Карциномы из муцинозных опухолей

Частота озлокачествления муцинозных опухолей составляет 8,4–17,5%. Встречаются у женщин в возрасте мено- и постменопаузы.

Муцинозный рак имеет железисто-сосочковое строение и разделяется на цистаденокарциному и аденофиброкарциному. Обычно это многокамерные, тонкостенные образования с гладкой наружной поверхностью, содержащие слизь (рис. 13.3). Муцинозные опухоли — одни



**Рис. 13.3.** Макропрепарат. Псевдомуцинозная карцинома яичника.

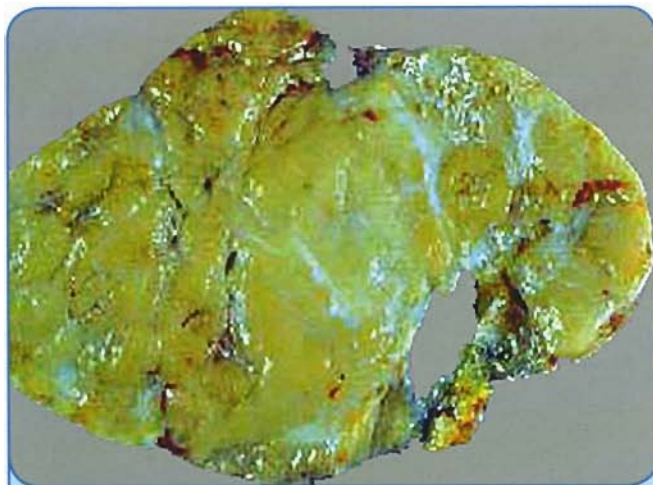

из самых крупных новообразований яичников. Они могут достигать гигантских размеров. Диаметр опухоли 25 см считается обычным.

Инфильтративный рост и прорастание в соседние органы выражены при этих опухолях меньше, чем при серозном раке. Однако прогноз их хуже, так как эти опухоли менее чувствительны к химиотерапии, чем серозные карциномы.

### **Эндометриоидная злокачественная опухоль (эндометриоидная карцинома)**

Эта опухоль яичников напоминает карциному эндометрия. Для того, чтобы отнести опухоль к эндометриоидному типу, недостаточно осмотра невооруженным глазом. Многие опухоли имеют кистозное строение, часто однокамерное, и содержат густую коричневую жидкость. 5–10% из них неразрывно связаны с эндометриозом. Опухоль, обычно округлой формы, имеет выраженную ножку, относится к более зрелым и солидным опухолям (рис. 13.4). Возможна плоскоклеточная дифференциация опухолевидных клеток, в этих случаях их называют эндометриоидной аденоакантомой. Почти половина разновидностей эндометриоидных опухолей — это аденоакантома яичника с доброкачественными плоскоклеточными включениями. При этом наряду с железистыми структурами встречаются очаги плоского эпителия. Кроме того, эндометриоидные карциномы могут иметь выраженный папиллярный вид.



**Рис. 13.4.** Макропрепарат. Аденокарцинома яичника (эндометриоидного типа)

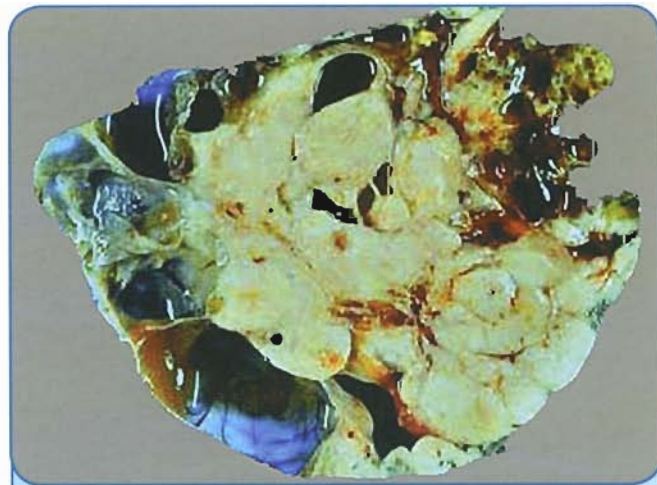
Эндометриоидные карциномы чаще встречаются у больных в возрасте старше 30 лет. Важно отметить, что в 15% случаев эндометриоидной карциномы яичников одновременно имеется рак тела матки. В большинстве случаев это две отдельные первичные опухоли. Клиническое течение медленное. Прогноз несколько благоприятней, чем при других недифференцированных опухолях, так как аденоакантома наиболее зрелая форма рака яичников.

Лечение целесообразно начинать с хирургического вмешательства, затем показана химиотерапия. К лучевой терапии эти опухоли малочувствительны, так как они относительно зрелые и имеют солидную структуру.

### **Мезонефроидные и смешанные опухоли**

#### **Светлоклеточная (мезонефроидная) карцинома**

Это самая редкая разновидность рака, частота ее составляет 5–10% всех карцином яичников. Опухоль получила свое название из-за наличия светлых клеток. Морфологи эти опухоли называют «раком солидного строения». Они встречаются очень редко, в основном у женщин старше 40 лет. Опухоли односторонние, различных размеров, чаще большие. Поверхность опухоли гладкая, на разрезе — солидного, железистого, тубулярного, папиллярного или микрокистозного строения (рис. 13.5). Иногда встречается



**Рис. 13.5.** Макропрепарат. Светлоклеточная аденокарцинома яичника

опухоль в виде толстостенного однокамерного образования с узлами солидного строения. Мезонефроидные опухоли состоят из светлых клеток, содержат гликоген и сходны с элементами почечно-клеточного рака или клетками, имеющими форму обойного гвоздя с небольшим количеством цитоплазмы и большими ядрами, которые выступают в просвет. Называют их «пустоклеточными», вследствие переполнения протоплазмы гликогеном. Они могут встречаться в комбинации с другими опухолями. Смешанные эпителиальные опухоли состоят из сочетания 2–5 и более типов вышеописанных опухолей. Классифицируется данная опухоль с учетом преобладания определенного гистотипа опухоли. Так как светлоклеточная опухоль очень часто сочетается с эндометриозом яичника, а также вследствие того, что светлоклеточные и эндометриоидные опухоли часто сосуществуют, считается, что светлоклеточная карцинома может быть вариантом эндометриоидной опухоли.

Мезонефроидные, смешанные эпителиальные опухоли не имеют каких-либо специфических ультразвуковых критериев. Данные УЗИ соответствуют эндометриоидной опухоли.

## Метастазирование

*Метастазирование при раке яичников происходит контактным, лимфогенным и гематогенным путями.*

**Контактный путь.** Это самый ранний и наиболее частый вариант диссеминации рака яичников. Опухолевые клетки слущиваются с поверхности опухоли и прикрепляются к париетальной и висцеральной брюшине, давая начало метастазам. Благодаря дыхательным движениям опухолевые клетки вместе с перитонеальной жидкостью перемещаются из малого таза по правому латеральному карману в правое поддиафрагмальное пространство. В связи с этим метастазы чаще локализуются в прямокишечно-маточном углублении, вдоль латеральных каналов, на капсуле печени, правом поддиафрагмальном пространстве, на брыжейке и кишечных петлях, а также в большом сальнике. Метастазы редко прорастают кишечную стенку, обычно сдавливают и фиксируют кишечные петли снаружи.

**Лимфогенный путь.** При раке яичников, особенно поздних стадий, часто наблюдаются метастазы в тазовые и поясничные лимфоузлы.

Распространение по лимфатическим сосудам диафрагмы и поясничным лимфоузлам может приводить к лимфогенным метастазам выше диафрагмы — в надключичные лимфоузлы.

**Гематогенный путь.** На момент постановки диагноза гематогенные метастазы встречаются редко: у 2–3% больных выявляют метастазы в печени и легких. Иногда наблюдаются метастазы в кости и головной мозг.

## Пути распространения рака яичников

Различают три типа распространения рака:

1. Непосредственный рост опухоли с прорастанием капсулы и переходом на соседние органы. Раковая опухоль может прорасти в просвет прямой кишки, в надвлагалищную часть шейки матки. При межсвязочном расположении опухоли — в тазовую клетчатку и в область больших сосудов.
2. Диссеминация процесса по брюшине и, в первую очередь, поражение тазовой брюшины (прямокишечно-маточное углубление и широкие связки), затем сальника, брюшины кишечника и париетальной брюшины.
3. Распространение по лимфотoku: вначале в парааортальные, затем в забрюшинные лимфатические узлы, затем — в главный лимфатический проток. В процесс вовлекается лимфатическая система верхнего отдела брюшной и плевральной полостей, надключичные и шейные узлы, преимущественно левосторонние.

## Клиническая картина и симптоматика рака яичников при различных стадиях процесса

Клиническое течение злокачественных опухолей эпителиального происхождения, диагностические возможности и лечение имеют общие особенности независимо от гистотипа опухоли.

**Симптомы заболевания** зависят от стадии процесса.

При первой стадии заболевания раком яичников клинические проявления почти отсутствуют, что в значительной степени затрудняет своевременную постановку диагноза. Иногда возможны жалобы на недомогание, быструю утомляемость, скоро проходящие тупые боли в животе. Больные оптимистически настроены, редко сразу принимают с необходимостью операции.



В дальнейшем, при второй стадии заболевания, 82,6 % больных отмечают периодически возникающие боли в животе без их определенной локализации: в 50,8 % случаев — внизу живота, в эпигастральной области, в области пупка. Причем, эти боли появляются периодически через 3–5 дней, продолжаясь 2–3 ч. Иногда они бывают связаны с физическим напряжением — ходьбой или актом дефекации. Лишь в 12 % случаев боли бывают острыми за счет перифокального воспаления. Постоянный характер боли принимают только через 3–5 мес. после начала заболевания и заставляют больную обращаться к врачу.

При III–IV стадиях заболевания боли становятся более упорными, появляется чувство распирания живота, дизурические расстройства, иногда небольшое повышение температуры. Расстройства функции желудочно-кишечного тракта наблюдаются в 49,5 % случаев. Иногда могут возникнуть острые, внезапные боли в животе, связанные с расширением капсулы опухоли, либо перифокальным воспалением. Появляется общая слабость, затрудненное дыхание, одышка. Отмечается нарушение аппетита, диспептические явления, нарушение акта дефекации, мочеиспускания. Не более чем в 17,5 % случаев наблюдается потеря массы тела. При распространении процесса на маточную трубу и матку появляются кровянистые (в 17,1 % случаев) либо обильные водянистые сукровичные выделения.

### Методы диагностики злокачественных опухолей яичников

Одним из путей улучшения ранней диагностики злокачественных опухолей яичников является активное их выявление и проведение комплексного обследования женщин групп повышенного риска. Однако в ранних стадиях опухоли яичников не имеют специфических симптомов, что затрудняет их выявление.

Для диагностики применяют клинические, лабораторные и инструментальные методы исследования.

#### Жалобы больной и анамнез

Большое значение в своевременной диагностике рака имеет правильно собранный анамнез: характер жалоб, время появления первых симптомов заболевания, боли, их характер, локализа-

ция и длительность возникновения. Чаще всего женщины жалуются на боли или дискомфорт в животе, реже — на увеличение окружности живота и наличие опухоли. Пациентки могут жаловаться на расстройства пищеварения, учащенное мочеиспускание, похудание или, реже, на нарушения менструального цикла или кровотечения в постменопаузе.

Следует уточнить характер менструальной функции, время установления менструаций, их продолжительность и регулярность, количество теряемой крови. Необходимо выяснить время начала половой жизни, количество родов и аборт, их исход. Все это имеет значение для выявления группы женщин повышенного риска. Уточняются также перенесенные общие и гинекологические заболевания, характер лечения, время наступления климакса и менопаузы.

Следует отметить, что у больных раком яичников часто отмечается позднее появление менархе. В 20–30 % случаев наблюдаются нарушения репродуктивной функции, ранний климакс и менопауза. В репродуктивном возрасте нередко аменорея.

#### Объективный статус

При общем обследовании необходимо обратить внимание на цвет кожных покровов, состояние молочных желез, периферических лимфоузлов (надключичные и шейные узлы).

В начальных стадиях болезни вид больных мало изменяется. Затем, по мере роста и распространения опухоли, при III стадии заболевания, общее состояние больной ухудшается, увеличивается размер живота. Затрудняется дыхание, нарастает кахексия. Отмечается повышение температуры за счет всасывания продуктов распада опухоли.

*При исследовании крови (клинический анализ)* отмечают лейкопению, лимфопению, эозинофилия, увеличивается количество палочкоядерных элементов, появляются единичные базофилы, СОЭ — в пределах 40–60 мм/ч. Необходимо определение мочевины, электролитов и функции печени.

При пальпации живота определяется опухоль с неровной поверхностью, различной величины. Геморрагический асцит выявляется не более чем в 80 % случаев, отмечают гидроторакс, анемия.

Впервые для доброкачественных опухолей этот комплекс был описан И.Т. Валендинским

в 1911 г., а в 1943 г. Мейгс распространил его на злокачественные опухоли.

При IV стадии заболевания цвет лица больных становится серовато-землистым. Появляются отеки ног и резкие боли в них за счет сдавливания опухолью больших сосудов и нервных сплетений.

При пальпации живота ощущается узловатая, плотная опухоль, представляющая конгломерат с разрастанием в смежные органы, а также узловатый, плотный, пораженный метастазами сальник.

При перкуссии и аускультации грудной клетки можно заподозрить наличие метастазов по накоплению жидкости в плевральной полости.

В нижних отделах живота, в подвздошной области часто видны расширенные подкожные вены. При небольшом количестве или отсутствии жидкости в брюшной полости определяется плотная, бугристая опухоль различных размеров. В запущенных случаях пальпируются метастазы в области пупка, большого сальника, по брюшине и в отдаленных лимфоузлах.

Некоторые трудности дифференциации рака яичников от больших серозных опухолей возникают при значительном асците. Определение метастазов по париетальной брюшине проводится методом «скольжения». Для этого кончиками пальцев руки быстро скользят по растянутой брюшной стенке, слегка надавливая.

### Гинекологическое исследование

Это исследование при подозрении на рак яичников должно проводиться 2–3 раза в год. Исследование начинают с осмотра шейки матки с помощью зеркал для исключения метастазов. При больших опухолях она бывает смещена кпереди и вверх, и недоступна осмотру.

При влагалищном исследовании в начальных стадиях болезни (I стадия) в полости малого таза четко определяется матка и одно- или двусторонняя, ограниченной подвижности, плотная, бугристая опухоль с явлениями периаднекситы. Чаще опухоль располагается в прямокишечно-маточном углублении. Обычно при первой стадии заболевания характер опухоли выявляется во время операции, поэтому хирург обязан вскрыть опухоль и осмотреть ее внутреннюю поверхность. При необходимости проводятся цитологическое и гистологическое исследования.

В запущенных случаях пальпируется плотный, бугристый конгломерат опухоли ограниченной подвижности, спаянный с маткой с боков и сзади, смещая ее кпереди и вверх. Нижний полюс опухоли бугристый, вколоченный в полость малого таза, резко болезненный при пальпации.

При наличии метастазов на тазовой брюшине задний свод влагалища бывает выпячен шиловидным или грибовидным выступом (симптом Шнитцлера). При *ректальном исследовании* определяется вышеописанная опухоль и иногда отмечается сдавливание опухолью передней стенки прямой кишки.

Для уточнения диагноза обычно берется *пункция брюшной полости (парацентез)*, затем эвакуация жидкости с цитологическим ее исследованием, что позволяет уточнить характер опухоли и решить вопрос о выборе метода лечения.

### Ультразвуковая диагностика распространности процесса

Для постановки диагноза и уточнения степени распространенности процесса рекомендуется начать с ультразвукового исследования.

Применение современной ультразвуковой техники позволяет получить четкие представления о характере опухоли. Однако акустические признаки не всегда позволяют обнаружить опухолевый процесс. При диагностике опухолей яичников и динамическом наблюдении за больными, особенно с целью выявления рецидивов, отдают предпочтение трансвагинальному УЗ-сканированию перед трансабдоминальным.

Однако результаты ультразвуковой диагностики рака яичников остаются противоречивыми. Обычно описывают четыре УЗ-признака рака яичников: нечеткость контуров образования, смешанное внутреннее строение, наличие перегородок и уплотнений, асцит. У больных со спаечным процессом в малом тазу, после перенесенной лапаротомии и значительных воспалительных процессов, УЗ-исследование недостаточно информативно.

Надежным признаком рака яичника является наличие в жидкостном образовании множественных неодинаковой толщины перегородок или появление в нем фрагментарных утолщений солидного либо губчатого или ячеистого строения. Кроме того, важным моментом является обнаружение в жидкостном образовании фрагментов плотной ткани неправильной формы и вовлече-



ние в процесс обоих яичников и невозможность адекватного наполнения мочевого пузыря.

Эхографически можно определить распространенность злокачественного процесса. Если плотный компонент занимает менее  $\frac{1}{3}$  опухоли и не примыкает к ее стенкам, это свидетельствует о I стадии процесса. Если плотный компонент тесно примыкает к стенке образования и в этой зоне определяется нечеткость ее контура или имеется двустороннее поражение яичников, то эти данные позволяют предположить II стадию процесса. Если не выявляются четкие границы между опухолью, маткой и мочевым пузырем, то это свидетельствует о III стадии.

Наличие единого конгломерата органов малого таза и возможного перехода опухолевого процесса на мочевой пузырь (нарушение его целостности с плотным образованием) и на сальник (как уплощенное гипоэхогенное образование), а также увеличенных парааортальных, портокавальных лимфатических узлов в сочетании с асцитом, иногда с метастазами в печень (в виде округлых образований с большей эхогенностью, чем паренхима печени), гидротораксом и расширением почечных лоханок указывает на IV стадию заболевания.

Определение I и IV стадии заболевания возможно, соответственно, у 70 и 90 % больных. Более сложным является определение II и III стадий заболевания, оно возможно только в 30 % случаев. Точность ультразвуковой диагностики рака яичников составляет 83 %.

При проведении цветной доплерометрии критериями злокачественности является индекс резистентности не выше 0,4 и индекс пульсации не выше 1,0. При комбинированном трансвагинальном ультразвуковом исследовании и доплерометрическом обследовании критерием злокачественности является наличие артериального кровотока в толще образования, что увеличивает специфичность диагностики до 94 % и уменьшает число ложноположительных результатов.

### Компьютерная томография

Для рака яичников при КТ характерным является наличие опухоли неправильной формы с нечеткими или бугристыми формами и уплотненной капсулой. Ее внутренняя структура негомогенна. Участки солидного строения чередуются с кистозными полостями, разделенными множеством внутренних перегородок. Можно также

выявить деформацию, прорастание капсулы, увеличение лимфатических узлов, сдавливание опухолью мочевого пузыря и прямой кишки

КТ помогает дифференциальной диагностики доброкачественной и злокачественной опухоли яичников, способствует уточнению диагноза при сочетанной патологии гениталий (опухоли матки, спаечный процесс в малом тазу, воспаление придатков), ожирении, противопоказаниях к инвазивным методам исследования и сомнительных данных при УЗИ. Этот метод применяется в затруднительных случаях диагностики опухолей яичников.

Структура кистом жидкостная, что подтверждается низким эхосигналом по T1, взвешенным программам и высоким по T2, взвешенному изображению. Папиллярные разрастания внутри капсулы представляют собой участки более плотной интенсивности. На МРТ они выглядят как участки с пониженным по T1 и T2, взвешенным программам. Асцитическая жидкость по T1, взвешенному изображению имеет низкий уровень сигнала, по T2 — высокий. Установлена диагностическая эффективность МРТ с использованием полей низкой напряженности (до 0,3Т) при опухолях яичников и опухолевидных образованиях яичников. Негативные изображения, взвешенные по T2, способствуют более точной оценке структуры опухолей и стадии их роста.

### Эндоскопические методы исследования

В тех случаях, когда вышеописанные методы исследования не дают возможность уточнить диагноз, применяют эндоскопические исследования (трансвагинальная кульдоскопия, лапароскопия). Если дугласов карман свободен, нет спаек и метастазов, целесообразно произвести кульдоскопию.

При эндоскопических методах исследования имеется возможность для взятия материала для цитологического и гистологического исследования. Все это способствует своевременной диагностике рака яичников на ранних стадиях заболевания. Кроме того, лапароскопия широко применяется как с целью диагностики опухоли яичников, так и в качестве контроля полноты объективной клинической ремиссии после химиотерапии. С помощью лапароскопии в 81,7 % случаев удается разрешить дифференциально-диагностические трудности.

Целесообразно для раннего выявления рака яичников в группах риска применять лапароскопию на втором этапе диагностики, при сомнительных клинических и эхографических данных.

### Цитологические методы исследования

Рекомендуются для подтверждения клинического диагноза рака яичников и контроля эффективности химиотерапии больных после успешного первичного лечения.

Материалом для исследования служит выпот из брюшной и плевральной полостей, смывы или выпот из дугласова пространства, содержимое, полученное во время операции, мазки с поверхности экто- и эндоцервикса, аспират из полости матки.

Наиболее информативен материал из серозных полостей (96,9%), а также мазки-отпечатки с поверхности разреза опухоли яичников (78,9%). Таким образом, цитологические методы исследования способствуют своевременной диагностике заболевания. Частота совпадений результатов цитологического исследования с данными операционных находок и гистологическим диагнозом превышает 71%.

### Иммунологические методы

Антигены СА-125, СА-19, СА-9 являются основными опухолевыми маркерами для первичной и дифференциальной диагностики рака яичников. Единственным широко используемым в клинике маркером является СА-125. Его содержание может быть повышено и при доброкачественных заболеваниях, таких как эндометриоз. Определение в плазме крови антигена, связанного со злокачественными опухолями (СА-125), необходимо как для диагностики, так и в процессе динамического наблюдения за эффективностью лечения, а также для выявления рецидивов и метастазов рака яичников. Определение СА-125 используют для оценки ответа на химиотерапию. Постоянно повышенный уровень маркера может предшествовать клиническим признакам рецидива, в некоторых случаях — за несколько месяцев. Однако его уровень может быть нормальным, несмотря на мелкие метастазы.

Кроме того, рекомендуется определение щелочной фосфатазы, общих и связанных сиаловых кислот. Кроме того, опухолевые маркеры МСА и

РЗА используются как диагностические показатели запущенного злокачественного поражения половых органов. Определение уровня опухолевых маркеров в сыворотке крови и РТ-теста рекомендуется для диагностики рецидивов заболевания и динамического наблюдения за состоянием ремиссии после комбинированного лечения.

### Лимфография и радиоизотопный метод исследования

Для диагностики опухолей яичников эти методы имеют в настоящее время лишь историческое значение. Лимфография является сложным методом исследования и, кроме того, вызывает длительное выключение лимфатической системы. Однако может быть выполнена при опухолях, метастазирующих в лимфатические узлы (дисгерминома, тератобластома, злокачественная андробластома).

### Дополнительные методы исследования

1. Зондирование и аспирационная биопсия позволяют в некоторых случаях дифференцировать опухоли матки от опухоли яичника.
2. Диагностическое выскабливание матки следует производить в случаях ациклического кровотечения или кровянистых выделений в постменопаузе с целью выявления прораствания опухоли в матку или метастазов, либо для дифференциальной диагностики с гормонально-активными опухолями яичников и первичной опухолью матки.
3. Цистоскопия и ректоскопия позволяют решить вопрос о распространенности процесса.
4. Рентгеноскопия и рентгенография грудной клетки проводится для выявления жидкости в плевральной полости, метастазов в легкие.
5. Исследование желудочно-кишечного тракта показано для исключения первичного рака желудка или кишечника; ирригоскопия и/или колоноскопия позволяет выявить связь прямой и сигмовидной кишки с опухолями яичника.

Все перечисленные методы исследования, как основные, так и дополнительные, должны применяться по соответствующим показаниям, индивидуально по отношению к каждой больной.



## Скрининговое обследование

Так как ранние стадии рака яичников протекают бессимптомно и большинство женщин поступает для лечения в поздние стадии, значительные усилия были направлены на выбор маркера опухолевого роста, пригодного для массовых обследований. До сих пор высокоспецифичного маркера, который подходил бы для раннего выявления эпителиальных опухолей, не существует. В качестве главного метода массовых обследований УЗИ не подходит в силу частого получения ложноположительных результатов. Самым многообещающим методом обследования у женщин групп высокого риска является комбинация определения уровня СА-125 и проведение УЗИ.

При существующем уровне знаний и развития техники массовое обследование населения бесполезно и ненадежно. Больных можно включать в исследования, оценивающие новые методы, но не следует думать, что их ценность доказана.

## Лечение злокачественных опухолей яичников

Проблема лечения злокачественных опухолей яичников постоянно находится в центре внимания онкогинекологов. Необходимо отметить, что за последние 10–15 лет тактика лечения больных раком яичников изменилась и постоянно обсуждается на различных конференциях, съездах и т.п.

Современная тактика лечения больных раком яичников должна быть индивидуальной и требует комплексного применения хирургического, химиотерапевтического и лучевого методов лечения. В зависимости от ряда факторов (гистотипа опухоли, распространенности процесса, переносимости химиотерапии и др.), может быть применено два или три лечебных воздействия в различной последовательности и в различных сочетаниях.

Комбинированный метод лечения этих больных (операция + химиотерапия) является наиболее эффективным, так как выживаемость больных при этом значительно выше, чем при применении только операции или в ее сочетании с лучевой терапией.

## Хирургическое лечение

**Рак яичников I стадии.** На первом этапе проводят хирургическое лечение. Показаны экстир-

пация матки с придатками, резекция большого сальника.

*При высокодифференцированном раке яичников Ia и Ib стадий* можно ограничиться только хирургическим лечением. При Ia стадии у женщин детородного возраста с нереализованной репродуктивной функцией возможна органосохраняющая операция — удаление пораженного яичника или придатков с одной стороны и резекция большого сальника. Больные после такого лечения нуждаются в тщательном наблюдении: динамическое проведение трансвагинального УЗИ, определение СА-125 в сыворотке крови. После рождения ребенка оставшийся яичник и матку, как правило, удаляют.

*При умеренно- и низкодифференцированном раке яичников Ia и Ib стадий и раке яичников Ic стадии* после хирургического лечения показаны превентивная химиотерапия или лучевая терапия.

**Рак яичников II–IV стадий.** При планировании лечения обязательно учитывают общее состояние больной и размеры остаточной опухоли. Лечение в большинстве случаев начинают с проведения операции. Цель операции — максимальное удаление опухоли, поэтому вмешательство называется циторедуктивным. После операции проводят полихимиотерапию.

*Особенностями хирургического лечения этих опухолей являются:*

- разрез брюшной стенки должен быть достаточно большим, чтобы обеспечить хороший доступ к опухоли и не повредить ее капсулу, а также обеспечить выполнение ревизии малого таза и брюшной полости для уточнения стадии процесса и возможности выполнения операции;
- проведение срочного гистологического и цитологического исследования для уточнения диагноза, объема операции и необходимости введения химиотерапевтических препаратов;
- все манипуляции необходимо выполнять бережно, с минимальной травматизацией тканей;
- грубое обращение с опухолью, разминание, удаление ее по частям приводит лишь к быстрой диссеминации.

Лечение больных с генерализованной стадией опухоли (III–IV) остается в центре внимания онкологов. Вопросы о роли и месте лучевой терапии в лечении этих больных еще не решены.

## Лечение рака яичников по схеме РОНЦ РАМН

| Стадия | Объем операции   | Адьювантная химиотерапия  |
|--------|--|---|
| Ia     | Экстирпация или надвлагалищная ампутация матки с придатками, резекция большого сальника  | Полихимиотерапия после операции, 4–5 курсов по схеме CMF, CAF, CAP, CP. Интервал между курсами 3–4 мес. |
| Ib     | Одностороннее удаление придатков матки допустимо при муцинозной цистаденокарциноме с высокой или средней степенью дифференцировки опухоли у молодых женщин при желании иметь детей и возможности постоянного диспансерного наблюдения  | Полихимиотерапия после операции, 4–5 курсов по схеме CMF, CAF, CAP, CP. Интервал между курсами 3–4 мес. |
| Ic–II  | Экстирпация или надвлагалищная ампутация матки с придатками, резекция большого сальника  | Полихимиотерапия 6–7 курсов по схеме CMF, CAF, CAP, CP, Hera CAF с интервалом 3 нед.                    |
| III–IV | При технической возможности выполнения операции показана экстирпация или надвлагалищная ампутация матки с придатками, удаление большого сальника. При ее отсутствии необходимо выполнить любой доступный объем операции: удаление опухоли, резекция большого сальника, удаление частей опухоли | Полихимиотерапия до полной ремиссии, контрольная лапароскопия после получения ремиссии                  |

Приводим схему лечения рака яичников, рекомендованную для практических врачей РОНЦ РАМН (табл. 13.3).

### Химиотерапия

Необходимо отметить, что химиотерапия рака яичников занимает важное место в лечении. Она может использоваться с адьювантной целью, после операции при наличии остаточных опухолей, при распространении процесса и рецидивах. После операции ее начинают как можно раньше. Обычно проводят 5–6 циклов с интервалом в 3–4 нед.

В настоящее время химиотерапия злокачественных опухолей яичников позволяет добиться хороших результатов. В группе больных с полной ремиссией, подтвержденных контрольной лапароскопией 4–5-летняя выживаемость составила 63–74%. Для оценки эффективности химиотерапии после 6–12 курсов лечения рекомендуется проводить лапароскопию. Считается нецелесообразным пытаться проводить химиотерапию у истощенных больных с выраженной анемией. В этих случаях рекомендуется предварительно проводить дезинтоксикационное, общеукрепляющее и симптоматическое лечение.

Комбинированный метод лечения генерализованных форм рака яичников (применение хирургического лечения в сочетании с химио- и лучевой терапией) позволяет в 50% случаев получить положительный эффект.

Препараты платины (цисплатин и его аналог карбоплатин) — соединения тяжелого металла, которые, подобно алкилирующим агентам, вызывают образование поперечных сшивок цепей ДНК. Препараты считаются наиболее эффективными для лечения рака яичников и самыми широко используемыми (изолированно или в комбинациях) цитостатиками.

Паклитаксел (таксол) в настоящее время считается частью стандартного лечения рака яичников. Препарат назначают в комбинации с цисплатином или карбоплатином. Обычно используют четырехчасовую инфузию, перед которой проводят премедикацию (20 мг дексаметазона и 50 мг димедрола) для предупреждения развития реакции гиперчувствительности. Назначают также ранитидин или циметидин.

Химиотерапию рекомендуется проводить в два этапа. Первый этап лечения включает применение препаратов платины:

- цисплатин + циклофосфан;
- карбоплатин + циклофосфан;
- цисплатин + доксорубин + циклофосфан.

Возможна замена цисплатина на карбоплатин в адекватных дозах.

Для проведения второго этапа лечения рекомендуются:

- паклитаксел (таксотер, таксол);
- доцетаксел;
- топотекан.



Гелицитабин из группы пиримидинов рекомендуется при раке яичников для больных, резистентных к препаратам платины.

С учетом того, что у большинства больных раком яичников до лечения и в процессе химиотерапии наблюдается нарушение различных звеньев иммунитета, необходимо проводить иммунотерапию. Для этой цели рекомендуются препараты, обладающие противоопухолевым эффектом, в частности, 2 цитокина (рекомбинантные  $\alpha_2$ -интерферон и интерлейкин-2). Сами по себе они обладают противоопухолевым действием.

При полихимиотерапии и лучевом лечении больных раком яичников рекомендуют эраконд, биоторин — препараты, обладающие гепатопротекторными, антиоксидантными, иммунокорректирующими, адаптогенными свойствами. Эффективно также применение экстракта радиолы розовой и элеутерококка. Применение этих адаптогенов в процессе комбинированного лечения больных привело к снижению частоты возникновения рецидива заболевания в течение одного года наблюдения более чем в 3 раза.

Следовательно, химиотерапию при раке яичников трудно переоценить, поскольку раковые образования высокочувствительны к цитостатикам. Для первичных больных раком яичников рекомендуется применять комбинацию препаратов с включением алкилирующих агентов, платины, адриамицина.

### Рекомендуемые схемы лечения больных химиопрепаратами

#### Схема СНФР:

Циклофосфан (С) 150 мг/м<sup>2</sup> внутрь, во 2–7-й, 9–16-й дни.

Гексаметилмеланин (Н) 150 мг/м<sup>2</sup> внутрь, во 2–7-й, 9–16-й дни.

Циснегатин (Р) 30 мг/м<sup>2</sup>; в/в, в 1 и 8-й дни.

Фторурацил (F) 600 мг/м<sup>2</sup> в/в, струйно, в 1 и 8-й дни.

Циклы повторяют ежемесячно.

Для внутрибрюшинного введения появились новые высокоэффективные препараты. К ним относятся препараты платины, вепезид, митоксантрон (новантрон). Результативной считается комбинация EP:

Вепезид 200 мг/м<sup>2</sup> в/брюшинно, в 1-й день.

Цисплатин 100 мг/м<sup>2</sup> в/брюшинно, в 1-й день.

Циклы повторяют каждые 6 нед.

Асцитическую жидкость после введения препаратов не выпускают. Высокая чувствительность рака яичников к препаратам платины послужила основанием для использования препаратов второго поколения — карбоплатина как для лечения первичных больных, так и для лечения рецидивов заболевания и первично-рефрактерных пациенток и, кроме того, для лечения больных, устойчивых к цисплатину.

#### Схема СРР:

Карбоплатин (Ср) 300 мг/м<sup>2</sup> в/в, в 1-й день

Цисплатин (Р) 100 мг/м<sup>2</sup> в/в, в 3-й день.

Циклы повторяют каждые 4 нед.

Следует обратить внимание и на лечение карбоплатином, который используется только в стационарных условиях вследствие того, что препарат обладает выраженным миелодепрессивным действием.

Препарат вводят по 350 мг/м<sup>2</sup> в/в, 1 раз в 4 нед. или по 100 мг/м<sup>2</sup> в/в, 5 дней подряд.

#### Схема АТ:

Адриамицин (А) 60 мг/м<sup>2</sup> в/в, в 1-й день.

Цисплатин (Р) 50 мг/м<sup>2</sup> в/в, в 1-й день.

Циклы повторяют каждые 3 нед.

#### Схема САР:

Циклофосфан (С) 750 мг/м<sup>2</sup> в/в, в 1-й день

Адриамицин (А) 50 мг/м<sup>2</sup> в/в, в 1 и 5-й дни.

Циклы повторяют каждые 3 нед.

#### Схема РР:

Цисплатин (Р) 20 мг/м<sup>2</sup> в/в, в 1 и 5-й дни

Фторурацил (Р) 200 мг/м<sup>2</sup> в/в, струйно, в 1-й и 5-й дни.

Интервал между курсами 4 нед.

#### Схема РС:

Цисплатин (Р) 100 мг/м<sup>2</sup> в/в во 2, 5, 8-й дни.

Циклофосфан (С) 1000 мг/м<sup>2</sup> в/в, в 1-й день.

Проводятся два цикла с интервалом 5–6 нед.

#### Схема СНАР:

Циклофосфан (С) 600 мг/м<sup>2</sup> в/в, в 1-й день.

Тексаметил (Н) 200 мг/м<sup>2</sup> внутрь, в 8 и 22-й дни

Адриамицин (А) 25 мг/м<sup>2</sup> в/в, в 1-й день.

Цисплатин (P) 50 мг/м<sup>2</sup> в/в, в 1 и 5-й дни.  
Циклы повторяют ежемесячно.

#### Схема IMFL:

Интрон-А (I) 10 млн МЕ в/м в 1-й день и 7 млн МЕ в день, 1–3-й дни.

Митомицин (M) 8 мг/м<sup>2</sup> в/в, в 1-й день.

Фторурацил (P) 750 мг/м<sup>2</sup> в/в, инфузия в 1–3-й дни.

Лейковерин (L) 500 мг/м<sup>2</sup> в/в, инфузия, в 1–3-й дни.

Циклы повторяют каждые 4 нед.

Возможно также введение интрона-А внутривенно в дозе от 5–10 млн МЕ до 50–80 млн МЕ.

Оптимальной схемой лечения рака яичников считается следующая: 75 мг/м<sup>2</sup> цисплатина + 250 мг/м<sup>2</sup> паклитаксела + 750 мг/м<sup>2</sup> циклофосфана с параллельным введением 10 мг/кг G-CSF в течение 9 дней в качестве поддерживающей терапии.

С новых позиций испытываются и терапевтические возможности растительного препарата таксол. Препарат рекомендуется больным, резистентным к химиотерапии первой линии, включающей цисплатин; больным с рецидивами опухоли и при метастазирующем раке яичников. Таксол используется в виде монокимиотерапии в дозе 175 мг/м<sup>2</sup> в/в инфузионно в течение 3 ч один раз в 3 нед. Отмечаются побочные эффекты: миелодепрессия, периферическая нейропатия. Повторный курс назначают после нормализации показателей крови (нейтрофилы, тромбоциты) и ликвидации периферической нейропатии, либо дозу снижают на 20 %.

Изучается возможность применения препаратов интерферона (интерферон-А) в процессе полихимиотерапии для лечения больных, резистентных к платине.

Некоторые авторы считают наиболее эффективным введение химиопрепаратов (цисплатин) интраперитонеально по сравнению с его внутривенным введением. Возможно в сочетании с химиотерапией применение гозерелина (золадекс) для лечения больных с прогрессирующим раком яичников. Рекомендуемая схема применения: 3,6 мг золадекса на 1, 8 и 28-е сутки первого месяца, далее 1 раз в 4 нед., либо декапептил-депо в дозе 3,75 мг в/м 1 раз в месяц в течение 3 мес.

Лучевой метод лечения в этом комплексе рекомендуется как дополнительный при локальных поражениях в ректовагинальном пространстве, метастазах в отдаленные лимфоузлы (паховые, надключичные, подмышечные) и солитарных метастазах в легкие.

**Осложнения химиотерапии.** Осложнения могут возникать в процессе или после лечения. Они обусловлены токсическим или иммунодепрессивным действием цитостатиков. Осложнения проявляются дискомфортом желудочно-кишечного тракта (тошнота, рвота, понос), выпадением волос, угнетением кроветворной системы и местным раздражающим действием при внутривенном введении. При попадании этих препаратов под кожу они вызывают инфильтраты, некрозы, флебиты. Наиболее частым осложнением является угнетение костного мозга, которое выражается в лейкопении, тромбоцитопении и анемии. Поэтому необходим контроль за состоянием периферической крови. Анализ крови должен проводиться каждые пять дней. При снижении количества лейкоцитов, тромбоцитов химиотерапию целесообразно прекратить.

С целью профилактики осложнений при химиотерапии назначают витамины (В<sub>1</sub>, В<sub>2</sub>, В<sub>6</sub>, С), галаскорбин, обладающий Р- и С-витаминной активностью. Переливание крови или ее компонентов (лейкоцитарную и тромбоцитарную массы и плазму) необходимо проводить 1–2 раза в нед.

При уменьшении лейкоцитов до  $3,5 \times 10^9$ /л необходимо назначить гемостимуляторы: лейкоген (по 0,02 г 3 раза в день, в течение 7 дней), затем пентоксил по 0,3 г 3 раза в день и нуклеиновокислый натрий — 5% раствор по 5 мл в/м в течение 10–14 дней.

Цисплатин представляет собой очень токсичный препарат. До применения антагонистов серотонина серьезными осложнениями были тошнота и рвота, иногда длившиеся несколько дней. Хотя одновременно с введением цисплатина внутривенно вводят жидкости, возможно необратимое поражение почек. Сообщалось, что повышенные дозы, накапливающиеся в организме, вызывают периферическую нейропатию и глухоту. Иногда возникают электролитные нарушения, такие как гипомагниемия. В отличие от большинства цитостатиков, угнетения костного мозга обычно не происходит (если нет анемии).



Карбоплатин при раке яичников столь же эффективен, как и цисплатин. Тошнота и рвота при его применении выражены меньше, токсичность для почек незначительна. Нейротоксичность встречается редко, снижение слуха протекает в субклинической форме. Отсутствие почечной токсичности означает, что введение карбоплатина не нужно сочетать с инфузией жидкости. Дозу вычисляют в зависимости от скорости клубочковой фильтрации, используя формулу для расчета площади под кривой.

При увеличении дозы таксола сенсорная нейтропатия и нейтропения встречаются чаще. 24-часовая инфузия часто сопровождается нейтропенией 4-й степени. Другие формы токсичности, такие как миалгия и артралгия, зависят от дозы препарата и никогда не бывают тяжелыми. Тошнота и рвота выражены очень слабо, но независимо от дозы и режима введения препарата обычно происходит полное выпадение волос. Брадикардия и гипотензия, как правило, протекают бессимптомно.

После окончания курса химиотерапии рекомендуется в течение двух недель проводить наблюдение за показателями крови, так как эти препараты обладают кумулятивным действием.

Беспорядочная и бесконтрольная химиотерапия может привести к необратимой аплазии кроветворной ткани и гибели больной.

Выявлены также нарушения в активности процессов перекисного окисления липидов (ПОЛ), особенно у больных со злокачественными опухолями яичников III–IV стадии. Вероятно, происходит накопление токсичных продуктов, воздействие которых на организм приводит к понижению резистентности к опухолевому росту и снижению эффективности лечения. Исходя из этого, для регуляции процессов ПОЛ и повышения резистентности организма рекомендуются препараты, обладающие антиоксидантными свойствами. Это позволяет нормализовать процессы, протекающие в клеточных мембранах всех органов, повысить резистентность больных и результативность лечения.

С целью своевременного выявления токсичности препаратов рекомендуется ультразвуковой гемолиз эритроцитов. Этот метод позволяет выявить изменение прочности мембраны эритроцитов и прогнозировать проявления токсических осложнений при проводимой лекарственной терапии, а также предупреждать токсические осложнения до их клинических проявлений.

## Лучевая терапия

В странах Европы лучевая терапия в лечении рака яичников в настоящее время практически не применяется. Исключением является радиоиммунная терапия, при которой используется радиоактивный иттрий, связанный с моноклональными антителами к антигенам большинства раковых опухолей яичника. Препарат вводят внутривенно. Этот метод лечения остается экспериментальным.

В нашей стране лучевая терапия при раке яичников применяется в качестве дополнительного метода воздействия после операции с целью ликвидации одиночных метастазов, рецидивов в области дугласового кармана и параметрального пространства. При распространении опухолевого процесса на органы брюшной полости и наличии асцита лучевую терапию проводить нецелесообразно, так как при облучении повреждаются и органы брюшной полости.

Современная лучевая терапия злокачественных опухолей является высокоэффективным научно обоснованным методом противоопухолевого воздействия, интегрирующим достижения экспериментальной и клинической онкологии, радиобиологии, физики, радиотерапевтической техники последнего поколения. Лучевая терапия в комплексном лечении рака яичников считается целесообразной как с профилактической, так и с лечебной целью, поскольку значительно увеличивает безрецидивный период и повышает качество жизни.

Рекомендуется использовать гамма-терапию малого таза с СОД 40 Гр, а также облучение брюшной полости и малого таза по методике смешивающихся полос (СОД 24–36 Гр).

На основании анализа литературы можно сделать заключение о том, что почти во всех онкологических учреждениях придерживаются единой установки лечения рака яичников — применение комплексной терапии (хирургической, полихимиотерапии, лучевой терапии). Однако схемы применения существующих методов лечения в ряде учреждений различны.

## Прогноз

Прогноз зависит от возраста женщины, стадии ракового процесса и степени дифференцировки опухоли. Пятилетняя выживаемость больных раком яичников моложе 50 лет независимо от ста-

дии заболевания составляет 40 %, больных старше 50 лет — 15 %. При высокодифференцированном раке яичников 5-летняя выживаемость достигает 40 %, при умереннодифференцированном — 20 %, при низкодифференцированном — 5–10 %. Пятилетняя выживаемость при I–II стадиях достигает 80–100 %, при IIIa стадии — 3–4 %, IIIb стадии — 20 %, IIIc–IV стадиях — 5 %.

### Профилактика рака яичников

Профилактика рака яичников заключается в следующем:

1. Выявление начальных стадий заболевания.

С этой целью необходимо проводить массовые профилактические осмотры женского населения для выявления больных с доброкачественными опухолями яичников, миомой матки, хроническими воспалительными процессами придатков и опухолевидными образованиями.

2. Тщательное обследование больных с хроническими воспалительными процессами матки и ее придатков. Для диагностики следует применять УЗИ, компьютерную или магнитно-резонансную томографию, лапароскопию. Необходимо помнить, что под маской «миома матки» или «хроническое воспаление придатков матки» нередко развивается рак яичника.
3. Своевременное лечение больных с доброкачественными опухолями яичников.
4. Детальное обследование больных, относящихся к группе повышенного риска возникновения рака яичников.

### Вторичные (метастатические) опухоли яичников

Морфологическое строение обычно соответствует первичной опухоли.

Все метастатические опухоли яичников рассматриваются как рак IV стадии (отдаленный метастаз из первичного очага).

Отмечены следующие пути метастазирования:

- лимфогенно-ретроградный;
- гематогенный, особенно для отдаленных опухолей (рак молочной железы, щитовидной железы, бронхов, кожи, саркома костей и др.);
- имплантационно-трансперитонеальный.

Метастатический рак яичников составляет около 20 % всех раков яичников. Встречается в основном в возрасте от 40 до 50 лет. Метастатические опухоли солидного строения могут быть размером от 2–3 см до гигантских. При двустороннем поражении опухоль правого яичника больше левого, так как правый яичник поражается раньше. Форма опухоли овальная, крупнобугристая и редко дольчатая. Имеет хорошо выраженную ножку. Цвет — белесый, серовато-белый, желтоватый с багровым оттенком. Консистенция — плотная, иногда мягкая.

На разрезе опухоль белесая, с желтоватым, сизым или багровым оттенком; иногда состоит из множества узлов; нередко на разрезе определяется некоторая волокнистость. Часто видны очаги отека и распада желтовато-багрового цвета. Иногда полости наполнены слизистой или желтовато-серозной жидкостью.

В зависимости от первичного очага метастатические опухоли яичников разделяются на следующие группы:

1. Метастазы из опухолей эпителиального строения — рак желудка (61–68 %), кишечника, аппендикса, желчных путей, молочной железы (77,5 %), почечной ткани.
2. Метастазы из опухолей соединительнотканного происхождения — саркома костей, фасции, лимфосаркома.
3. Метастазы невrogenного происхождения.
4. Опухоли кроветворной системы (лимфома).
5. Опухоль Крукенберга — метастаз особого вида, характеризующийся наличием наполненных мушином перстневидных клеток в сочетании с «саркомоподобной» пролиферацией стромы яичника. Чаще является метастазом рака желудка, но может быть из других органов, из которых развиваются слизистые карциномы, включая молочную железу и кишечник.

### Клиническая картина

Клиническая картина — нетипичная, характеризуется быстрым ростом опухоли, которая может проявляться раньше первичного очага. Характерным является двустороннее поражение яичников (до 68–90 % всех случаев), у 60–70 % больных отмечается асцит. Размер опухоли превосходит по величине первичный очаг, который может остаться нераспознанным.



Интервал между возникновением первичной опухоли и появлением метастазов в яичниках может достигать нескольких лет. При отсутствии симптомов первичного очага опухоль обнаруживают случайно. Нарушения менструальной функции даже при двусторонних опухолях наблюдаются редко (только при наличии кахексии и процесса диссеминации). Иногда у больных даже может наступить беременность. Это положение заставляет производить обязательный осмотр яичников при кесаревом сечении.

### Объективный статус

При исследовании обнаруживают двусторонние опухоли яичников размером до 15–20 см, плавающие в асцитической жидкости. Матка без особенностей, но плотная за счет инфильтрации лимфатических сосудов раковыми клеткам.

### Ультразвуковое исследование

Эти опухоли в ранней стадии небольших размеров, плотные. Характеризуются появлением рассеянных отражений пониженной интенсивности на фоне неизменной структуры яичника. Возможно также выявление бляшкообразных метастазов с отражением повышенной интенсивности по поверхности неувеличенного яичника. При больших размерах опухоли появляются дегенеративные изменения с наличием жидкостных включений различных размеров и акустической плотности, либо отмечается солидно-кистозное строение образований. При пороговой эхограмме рекомендуется произвести исследование желудка.

### Лечение

Лечение — хирургическое. При первичном очаге в кишечнике можно произвести одновременное удаление первичного очага и удаление матки с придатками. При локализации первичного очага в желудке и других органах операция двухэтапная: вначале на половых органах, через 2–3 нед. — на желудке. Если был удален желудок, то удаление опухолей яичников возможно при условии отсутствия рецидива в культе желудка или при очень большой величине метастаза, вызывающего у больной выраженные болевые ощущения.

Успех лечения кратковременный, так как не удается удалить промежуточные пути метастазирования. После операции необходимо прове-

дение полихимиотерапии в соответствии с чувствительностью первичной опухоли и ее метастазов. При генерализации опухолевого процесса удаление метастатически измененных яичников выполняется только по жизненным показаниям с паллиативной целью. Для предотвращения развития метастатических опухолей рекомендуется:

- обследование яичников при операциях на желудочно-кишечном тракте и наоборот;
- рентгенологическое обследование желудочно-кишечного тракта у больных с истинными опухолями яичников.

## Злокачественные опухоли маточных труб

Первичный рак маточной трубы — чрезвычайно редкая опухоль (0,5–1,4% злокачественных новообразований женских половых органов). Его уверенно можно отличить от рака яичника только в ранней стадии. Так, в одной из работ отмечалось, что при проведенном массовом обследовании на рак яичников выявлено 3 случая ранней стадии рака маточной трубы и 19 опухолей яичников. Относительная частота оказалась в 25 раз выше ожидаемой. Это означает, что рак маточной трубы может оказаться более распространенным, чем считается.

В анамнезе у этих больных имеются указания на воспалительные заболевания маточных труб, первичное бесплодие (в 50% случаев) и, как фактор риска, большое количество беременностей (от 5 до 18%).

Некоторые авторы предполагают, что развитие опухоли маточных труб происходит в условиях дисгормональных нарушений в системе гипофиз—яичник. Возраст больных раком маточной трубы так же указывает на зависимость между повышением уровня гонадотропинов в крови и увеличением частоты опухолей. Средний возраст больных на момент установления диагноза 56 лет. По наблюдениям НИИ онкологии им. Н.Н. Петрова [1989], самой молодой больной было 33 года, наиболее пожилой — 72 года.

### Макро- и микроскопическое строение опухоли

Первичный рак обычно односторонний. Раковая опухоль маточной трубы растягивает ее

просвет и может выступать из фимбриального отдела. Труба иногда приобретает ретортообразную форму и напоминает гидросальпинкс. Раковая опухоль чаще всего локализуется в средней и ампулярной третях трубы, которая пальпаторно определяется в виде ретортообразного тела обычно кистевидной консистенции, что объясняется растяжением трубы жидкостью, скапливающейся в ее полости. В начале развития опухоли поверхность образования обычно гладкая, по мере роста — бугристая.

Нередко возникающие надрывы стенок трубы, особенно при быстром росте опухоли, способствуют образованию плотных спаек с окружающими структурами.

Опухоль локализуется как в правой, так и в левой трубе. Гистологически опухоль обычно очень схожа с серозной аденокарциномой. Возможен рак эпителия маточной трубы *in situ*. Различают папиллярный, железисто-папиллярный, папиллярно-солидный и солидный тип строения опухоли. Распространение опухоли, помимо проникновения в толщу маточной трубы до серозной оболочки, идет по протяжению. При этом в процесс вовлекаются соседние органы и ткани (яичник, матка, тазовая брюшина), а далее — брюшина за пределами малого таза и большой сальник, диссеминация сопровождается асцитом.

Опухоль распространяется так же, как рак яичников, часто имеются метастазы в тазовые и парааортальные лимфоузлы, реже в паховые и надключичные. Не исключается гематогенный путь метастазирования. Большая часть опухолей маточной трубы — это метастазы рака яичников, хотя встречаются метастазы рака молочной железы и желудочно-кишечного тракта.

Деление по стадиям распространения такое же, как и при раке яичников.

### Клиническая картина и диагностика

Клиническая картина не имеет каких-либо специфических симптомов, поэтому до операции правильный диагноз устанавливается редко. Однако примерно в 70% наблюдений одной из первых жалоб больных является жалоба на выделения из половых путей различного характера и интенсивности — кровянистые, сукровичные, гнойно-кровянистые, обильные водянистые (*hy-*

*rops tubae profluens*), проявляющиеся преимущественно в постменопаузе.

Подобные выделения почти всегда заставляют женщину обратиться к врачу, и более чем в половине этих случаев производится диагностическое выскабливание матки. При этом даже при повторно произведенных соскобах далеко не всегда можно обнаружить опухолевую ткань. Это обстоятельство служит причиной того, что женщину нередко отпускают без дальнейших попыток выяснить причину выделений.

Наряду с выделениями, у некоторых больных имеются боли внизу живота, носящие иногда схваткообразный характер. О раке маточной трубы следует думать при наличии кровотечений в постменопаузе, особенно если пациентка жалуется на водянистые выделения и боли внизу живота. В отдельных случаях заболевание начинается остро с повышением температуры до высоких цифр.

При обследовании у больной в области придатков матки обнаруживается образование различной формы и величины, эластической или неравномерной консистенции, умеренно подвижное.

Для раннего выявления рака маточных труб рекомендуется комплексное клиническое обследование с применением дополнительных методов исследования: ультразвукового исследования, компьютерной томографии, гистеросальпингографии и лапароскопии.

При необъяснимом кровотечении в постменопаузе или обнаружении атипичных клеток в цервикальных мазках без визуальных признаков опухоли шейки требуется внимательное бимануальное исследование и УЗИ таза.

Описаны некоторые эхографические признаки единичных наблюдений рака маточной трубы: солидные или кистозные образования. Кистозные образования обычно вытянутой формы с папиллярными разрастаниями. Необходимо отметить, что ввиду редкости данной патологии в литературе практически не встречаются описания ультразвуковой картины, данных КТ, МРТ и других лучевых методов исследования.

Вспомогательным методом диагностики может служить цитологическое исследование аспирата из полости матки. При этом необходимо вначале исключить патологию эндометрия (с помощью гистероскопии и диагностического выскабливания матки). При положительной цитологической



картине и исключении патологии эндометрия наличие придаткового образования позволит говорить о раке маточной трубы. Причем такая диагностика возможна лишь в начальных стадиях заболевания, когда процесс остается локализованным в истмико-ампулярной части трубы.

Если при помощи дополнительных исследований не удалось исключить предполагаемый диагноз (при наличии мешотчатых образований в области придатков матки), показана диагностическая лапароскопия.

### Дифференциальная диагностика

Рак маточной трубы следует дифференцировать с воспалительными заболеваниями придатков и миомой матки.

Кроме того, данное заболевание следует дифференцировать с туберкулезным процессом половых органов, гонококковой и другой бактериальной инфекцией.

Для туберкулеза маточных труб характерным является длительное течение заболевания, нарушение менструальной функции (чаще всего в виде гипоменореи), бесплодие, стойкий субфебрилитет. На гистеросальпингограмме процесс локализуется первоначально в ампулярном, затем — в истмическом отделе трубы. Трубно-маточные отверстия остаются открытыми, так же как при раке маточной трубы. Отличительной особенностью является специфическая рентгенологическая картина, характерная для туберкулеза. Кроме того, туберкулиновые пробы (Манту, Коха) обычно положительны.

Для гонококковой инфекции характерна клиническая картина острого процесса, на гистеросальпингограмме — трубно-маточные отверстия непроходимы, часто выявляется гидросальпинкс. Помогает в диагностике бактериологическое исследование (посев на микрофлору).

При септических инфекционных процессах обычно наблюдается двустороннее поражение маточных труб, включая и матку. Отмечается значительное увеличение размеров трубы с образованием больших пиосальпинксов с вовлечением в процесс яичников. Характерна клиническая картина с высокой температурой, соответствующие изменения в картине крови.

### Лечение

Лечение комплексное. При I стадии рекомендуется радикальная операция — экстирпация

матки с придатками, резекция большого сальника, в последующем полихимиотерапия, как при раке яичника. При II, III, IV стадиях — радикальная операция с последующим равномерным облучением малого таза в дозе 46–48 Гр и полихимиотерапия (схемы полихимиотерапии и длительность проведения те же, что и при раке яичника).

Прогноз из-за быстрого распространения рака и запоздалой диагностики неблагоприятный. Более благоприятный прогноз — при I стадии заболевания и размерах опухоли до 2 см.

### Саркома маточной трубы

Макроскопически может иметь вид цветной капусты. При запаивании ампулы маточной трубы приобретает вид мешотчатой опухоли с серозным или слизисто-геморрагическим содержимым. По виду мало отличается от рака. Микроскопически может иметь строение круглоклеточной, веретенчатой, полиморфноклеточной или фибросаркомы. Рано метастазирует в яичник, сальник, печень, легкие и др.

Клиническая картина такая же, как при раке маточной трубы. Диагноз устанавливается во время операции после гистологического исследования удаленной опухоли.

Лечение комбинированное, как и при раке маточной трубы. Прогноз неблагоприятный.

### Хориокарцинома маточной трубы

Может быть первичной (после внематочной беременности) или вторичной (при метастазировании из матки). Первичная хориокарцинома быстро растет, нередко наблюдается внутрибрюшное кровотечение из распадающейся опухоли, быстро метастазирует в отдаленные органы. Лечение комбинированное: радикальная операция с последующей полихимиотерапией как при хориокарциноме матки.

Прогноз сомнительный из-за несвоевременной диагностики.

### Перспективные исследования

Перспективным направлением диагностики рака яичников для планирования химиотерапии является использование моноклональных антител к белку p185, к различным антигенам (онкогеном

С — ег В-2) и рецепторам на поверхности опухолевых клеток рака яичников.

Проводятся научные исследования по внутрибрюшинному введению активированных *ex vivo* лимфоцитов, способных распознавать антигены, экспрессированные на поверхности опухолевых клеток. Усилия генной терапии направлены на восстановление нормальной функции гена и нормального процесса апоптоза в ткани опухоли яичников.

## Резюме

Карцинома яичников встречается в 16,4–24,8 % случаев злокачественных новообразований у женщин. Частота проявления этого заболевания по отношению к опухолям яичников не превышает 25 %, по отношению к раку шейки матки занимает второе место. Запущенные стадии злокачественных опухолей наблюдаются у 66–88 % больных.

Карцинома яичников у женщин старше 60 лет встречается не чаще, чем в 12,4 % случаев, в репродуктивном возрасте (от 20 до 40 лет) — не более чем в 21,2 %, в возрасте до 20 лет — не чаще 1,2 %. Смертность женщин от рака яичников составляет 48 %. В структуре смертности от онкологических заболеваний рак яичников занимает первое место. Фоном для развития злокачественных опухолей яичников является хроническое воспаление придатков матки.

Пограничные опухоли яичников — это опухоли яичников низкой степени злокачественности. Принято выделять шесть гистологических типов (серозные, муцинозные, эндометриоидные, светлоклеточные (мезонефроидные), опухоль Бреннера и смешанные опухоли).

Диагностические критерии пограничных опухолей: пролиферация эпителия с образованием сосочков и многоядерность; атипизм ядер и митозы; отсутствие инвазии нормальных тканей.

При выявлении пограничной опухоли у молодых женщин показано ее удаление (резекция яичника). Показанием к двустороннему удалению придатков матки (включая пангистерэктомию и ампутацию матки с придатками) является подозрение на злокачественный процесс в яичниках и двусторонние опухоли у женщин в климактерии и постменопаузе.

В возникновении злокачественных опухолей яичников определенное значение имеют эндо-

кринные нарушения — длительная ановуляция, эндокринное бесплодие, генетические факторы, отягощенный семейный анамнез.

Различают три варианта развития заболевания.

*Первичный*: опухоль возникает непосредственно в ткани яичника, имеет солидное строение. Он составляет 4 % всех злокачественных опухолей яичников. *Вторичный*: развивается в доброкачественных опухолях и, в основном, в папиллярных кистомах. *Метастатический*: развивается в 50 % случаев из опухолей желудочно-кишечного тракта, в 30 % — из новообразований молочных желез, в 20 % — из опухолей внутренних половых органов.

Международная клиническая классификация рака яичников по системе TNM и FIGO позволяет определить стадии опухолевого процесса, выбрать оптимальный метод лечения и в настоящее время рекомендуется для практического применения.

Метастазирование при раке яичников происходит контактным, лимфогенным и гематогенным путями.

Рекомендуются следующие методы диагностики: клинические и лабораторные методы исследования; ультразвуковая диагностика распространенности процесса, компьютерная томография; эндоскопические, цитологические, иммунологические методы исследования. Лимфография и радиоизотопный метод имеют в настоящее время лишь историческое значение.

К дополнительным методам исследования относятся зондирование и аспирационная биопсия. Диагностическое выскабливание матки следует производить при наличии ациклических кровотечений или кровянистых выделений в постменопаузе с целью выявления прорастания опухоли в матку или метастазов, либо для дифференциальной диагностики с гормонально-активными опухолями яичников и первичной опухолью матки.

До сих пор высокоспецифичного маркера, который подходил бы для раннего выявления злокачественных эпителиальных опухолей, не существует. Самым многообещающим методом обследования у женщин групп высокого риска является комбинация определения уровня СА-125 и проведения УЗИ.

Современная тактика лечения больных раком яичников должна быть индивидуальной и тре-



бует комплексного применения хирургического, химиотерапевтического и лучевого методов лечения. В зависимости от ряда факторов (гистотип опухоли, распространенность процесса, переносимость химиотерапии и др.), может быть применено два или три лечебных воздействия в различной последовательности и в различных сочетаниях.

Комбинированный метод лечения (операция + химиотерапия) является наиболее эффективным, так как выживаемость больных при этом значительно выше, чем при применении только хирургического метода или его сочетания с лучевой терапией.

После операции необходимо проведение полихимиотерапии в соответствии с чувствительностью первичной опухоли и ее метастазов. При генерализации опухолевого процесса удаление метастатически измененных яичников выполняется только по жизненным показаниям с паллиативной целью. Для предотвращения развития метастатических опухолей рекомендуется осмотр яичников при операциях на желудочно-кишечном тракте и, наоборот, рентгенологическое исследование желудочно-кишечного тракта у больных с истинными опухолями яичников.

Первичный рак маточной трубы — редкая опухоль. В анамнезе у таких больных имеются указания на воспалительные заболевания маточных труб, первичное бесплодие (в 50 % случаев), большое количество беременностей. Распространение опухоли, помимо проникновения в толщу маточной трубы, происходит по протяжению. Часто имеются метастазы в тазовые и парааортальные лимфоузлы, реже в паховые и надключичные. Не исключается гематогенный путь метастазирования. Большая часть опухолей

маточной трубы — это метастазы рака яичников, хотя встречаются метастазы рака молочной железы и желудочно-кишечного тракта. Деление по стадиям распространения такое же, как и при раке яичника.

Клинические проявления рака маточной трубы неспецифичны. О раке маточной трубы следует думать при наличии кровотечений в постменопаузе, особенно если пациентка жалуется на водянистые выделения и боли внизу живота.

Для раннего выявления рака маточных труб рекомендуется комплексное клиническое обследование с применением дополнительных методов исследования. Лечение комбинированное.

Саркома маточной трубы развивается из слизистой или мышечной оболочки трубы. Микроскопически может иметь строение круглоклеточной, веретенчатой, полиморфно-клеточной или фибросаркомы. Рано метастазирует в яичник, сальник, печень, легкие и т.д. Клиническая картина такая же, как при раке маточной трубы. Диагноз устанавливается во время операции после гистологического исследования удаленной опухоли. Лечение комбинированное, как и при раке маточной трубы. Прогноз неблагоприятный.

Хориокарцинома маточной трубы может быть первичной (после внематочной беременности) или вторичной (при метастазировании из матки). Первичная хориокарцинома быстро растет, нередко наблюдается внутрибрюшное кровотечение из распадающейся опухоли, быстро метастазирует в отдаленные органы. Лечение комбинированное: радикальная операция с последующей полихимиотерапией как при хориокарциноме матки. Прогноз сомнительный из-за несвоевременной диагностики.

# Глава 14

---

## Заболевания вульвы и влагалища

---

### Заболевания вульвы

---

### Заболевания влагалища

---

### Резюме

---

#### Заболевания вульвы

##### Доброкачественные заболевания

Заболевания вульвы очень разнообразны и их диагностика достаточно трудна. Гинекологам чаще всего приходится сталкиваться с воспалительными процессами — вульвитом и вульвовагинитом, обусловленными как специфической, так и неспецифической инфекцией. Такие заболевания достаточно легко диагностируются и лечатся.

Зуд вульвы сопровождает большое число заболеваний, в частности, вульвит, вагинит, цервицит, проктит, геморрой, диарею, недержание мочи, аллергия, опрелость, лейкемию, обтурационную желтуху, сахарный диабет, гиповитаминоз-D, ахлоргидрию, дерматозы. Зуд вульвы встречается при психических заболеваниях. Он

может возникать на любых участках кожи. Иногда зуд сопровождается болевыми ощущениями. Большинство женщин на протяжении своей жизни неоднократно предъявляют такие жалобы, страдая теми или иными заболеваниями, по поводу которых они обращаются к различным специалистам — гинекологам, венерологам, дерматологам, онкологам.

У женщин старше 45 лет кроме зуда, боли и воспалительной реакции имеются так называемые «белые» поражения ткани вульвы. Стеснительность не позволяет многим больным, страдающим заболеваниями вульвы, обратиться по этому поводу к врачу, за исключением тех случаев, когда они испытывают боль. Ощущение зуда и боли, по-видимому, возникают в результате раздражения нервных окончаний, расположенных в эпидермальной зоне, химическими веществами, образующимися локально или поступающими



извне. Гистамин и простагландин Е имеют большое значение в возникновении ощущения зуда. Расчесывание при зуде вульвы может привести к замкнутому кругу — зуд приводит к расчесам, вызывающим еще больший зуд, так как травмируются ткани вульвы.

Нередко изменяется цвет и внешний вид наружных половых органов. Это может быть обусловлено отеком вульвы, который вызван воспалительными заболеваниями, обструктивными поражениями и аллергическими проявлениями. Медленное нарастание опухоли вульвы может вызвать подозрение на злокачественное новообразование или кистозные изменения.

«Белые» и «красные» поражения вульвы встречаются наиболее часто. Для обозначения белых поражений вульвы ранее использовали термины крауроз и лейкоплакия вульвы.

*Крауроз* — состояние, проявляющееся в сухости кожи, ее сморщивании. Кожа при этом становится хрупкой и тонкой. *Лейкоплакия* — образование на слизистой оболочке в виде белой утолщенной бляшки, которая иногда может трескаться. Эти термины не определяют специфической патологической сущности заболеваний, их вызывающих, поэтому в настоящее время они практически не используются.

«Белые» поражения вульвы могут возникнуть в результате депигментации, гиперкератоза и акантоза, причины которых представлены ниже.

#### *Причины депигментации:*

- радиация;
- дерматит;
- альбинизм;
- витилиго;
- лейкодерма.

#### *Причины гиперкератоза и акантоза:*

- дистрофия вульвы;
- рак *in situ*;
- инвазивный рак;
- опрелость;
- авитаминоз А.

«Красные» поражения вульвы возникают вследствие воспалительной вазодилатации или неопластической неоваскуляризации в результате следующих заболеваний:

1. Воспалительная вазодилатация:
  - кандидозы;
  - дерматиты и дерматозы;
  - другие грибковые заболевания;
  - аллергический вульвит.

2. Неопластическая неоваскуляризация:
  - плоскоклеточный рак *in situ*;
  - инвазивный плоскоклеточный рак;
  - болезнь Педжета;
  - гемангиома.

Среди заболеваний вульвы, кроме «белых» и «красных» поражений, выделяют язвенные поражения, отек вульвы, новообразования, воспалительные заболевания и врожденную патологию. Наиболее приемлемой можно считать следующую классификацию заболеваний вульвы:

1. *Дистрофия вульвы*: гиперпластическая, склерозирующий лишай, смешанная форма дистрофии.
2. *Кожно-венерические заболевания*: псориаз, экзема, дерматиты, витилиго, сифилис, кондилома, кандидоз, простой герпес и др. (гл. 16).
3. *Новообразования вульвы*: папиллома, дерматофиброма, липома, фиброэпителиальный полип, кисты, сосочковая гидраденома, плоскоклеточный рак и др.

### **Дистрофия вульвы**

Наибольший интерес для гинекологов представляет дистрофия вульвы. Данная патология чаще всего встречается у пациенток в пременопаузе и постменопаузе, сопровождается сильным зудом, белым поражением вульвы. *Дистрофия вульвы*, по определению Международного общества исследователей заболеваний вульвы, — это нарушение роста и созревания эпителия, которые приводят к появлению белых пятен.

Причина этого заболевания неизвестна. Большое значение придается хроническому воспалению вульвы, дефициту гормонов и изменению рецепторных реакций, особенно связанных с возрастом, которые могут играть определенную роль в развитии дистрофии вульвы.

Воспаление кожи вульвы могут вызывать эндогенные и экзогенные повреждающие факторы.

#### *Экзогенные факторы:*

1. Биологические:
  - вирусы, особенно вирус папилломы человека;
  - грибы и другие микроорганизмы.
2. Физические:
  - лучевая энергия;
  - высокая или низкая температура;
3. Химические.

*Эндогенные факторы:*

- продукты азотистого обмена;
- продукты распада опухолей;
- эффекторные клетки иммунной системы;
- медиаторы;
- иммунные комплексы и др.

Воспаление кожи, как и других тканей, всегда развивается в области гистиона — структурно-функциональной единицы соединительной ткани и складывается из последовательно развивающихся фаз: альтерации, экссудации и пролиферации.

Пролиферативное воспаление кожи сопровождается не только пролиферацией клеток дермы, но и эпидермиса, что может привести к образованию лихенификации. Нередко воспалительный процесс в коже завершается образованием рубцов. Последние могут быть поверхностными атрофическими, глубокими втянутыми или гипертрофическими (выступающими). Воспаление в период возрастных изменений протекает на фоне иммунного дефицита, нарушений нейрогуморальной регуляции тканевого обмена, гипоксии, дистрофических и склеротических изменений тканей. В клетках и тканях внутренних органов с возрастом изменяется обмен веществ и нарушаются поверхностные рецепторы клеток, поэтому реакция клеток-мишеней на гормональные воздействия прогрессивно снижается, сопровождаясь дальнейшим угнетением или извращением метаболизма.

Таким образом, воспалительный процесс, протекающий в ткани вульвы, естественные процессы старения, гипоэстрогения, характерная для этого возраста, — это основной фон, на котором развиваются дистрофические заболевания вульвы.

*Плоскоклеточная гиперплазия (гиперпластическая дистрофия)* встречается в основном у женщин в климактерическом периоде. Термин обозначает гистологически подтвержденную гиперплазию клеток плоского эпителия неясной этиологии. Характеризуется наличием утолщенной кожи в области вульвы белого или желтого цвета. Складки вульвы могут увеличиваться, но встречается и их сморщивание, при этом сужения входа во влагалище практически не наблюдается.

При исследовании биоптата вульвы микроскопически выявляется:

- утолщенный эпидермис за счет акантоза и гиперкератоза;

- растянутый сосочковый слой;
- в глубоких слоях кожи — картина хронического воспаления.

*Склерозирующий лишень* может встречаться в любой возрастной группе, хотя чаще всего возникает у женщин в постменопаузе. В отличие от гиперпластической дистрофии кожа в области вульвы при лихене тонкая, пергаментобразная, гладкая, блестящая и хрупкая, легко травмируется. Складки уплотняются, клитор закрывается плотными рубцами, вход во влагалище резко сужается. При исследовании биоптата выявляют:

- нормальный эпидермис;
- сглаженный сосочковый слой;
- отечные поверхностные слои кожи;
- гиалинизацию в глубоких слоях кожи;
- хроническое воспаление;
- отсутствие подкожной жировой клетчатки.

Смешанная дистрофия встречается в 15 % случаев и характеризуется наличием у пациентки, как признаков гиперпластической дистрофии, так и участков со склерозирующим лихенем.

При склерозирующем лихене атипизм клеток встречается очень редко, при гиперпластической дистрофии атипизм может встречаться более чем в 10 % случаев. Различают вульварную интраэпителиальную неоплазию (VIN) I–III, по аналогии с цервикальной интраэпителиальной неоплазией (CIN).

### Диагностика дистрофии вульвы

Диагностика дистрофических изменений вульвы представляет определенные трудности. В комплекс диагностических мероприятий входит:

- клиническое обследование;
- кольпоскопия;
- вульвоскопия;
- PAP-smear test;
- исследование мазков для выявления специфической и неспецифической инфекции;
- морфологическое исследование биоптата вульвы.

*Вульвоскопию* проводят с использованием 2 % водного раствора толуидин-голубого: синие пятна остаются в местах, где существуют атипичные клетки (однако тест малоспецифичен). Проводят также пробу Шиллера, что дает возможность точно определить границы белых участков, поскольку они не окрашиваются йодом.

*Кольпоскопия* позволяет определить наличие сопутствующих атрофических изменений влага-



лища и экзоцервикса и исключить наличие злокачественных образований шейки матки у пациенток с дистрофией вульвы.

*PAP-smear test* для диагностики предраковых состояний вульвы не информативен, так как дает возможность исследовать только поверхностные слои кожи вульвы, что не позволяет судить о тяжести процесса.

Информативную наибольшую ценность имеют *клиническое обследование и морфологическое исследование биоптата вульвы*.

*Биопсия вульвы* может быть проведена с помощью скальпеля при использовании местной анестезии, а также с помощью биоптатора Кейса. Биоптационная игла Кейса дает возможность проводить более щадящую биопсию.

### Лечение дистрофии вульвы

Лечение дистрофических заболеваний вульвы должно быть комплексным. Большое значение придается диете, так как острая, соленая, очень сладкая пища может спровоцировать усиление зуда.

Учитывая определенную роль в поддержании зуда выработки избыточного количества гистамина, рекомендуется проводить десенсибилизирующую терапию. Пациентки с дистрофией вульвы, как правило, длительное время не обращаются к врачам, пытаясь самостоятельно снять зуд вульвы, а поскольку им это не удается, то к врачу они попадают со сформированным «замкнутым кругом». Таким пациенткам необходимо назначение седативных средств.

В комплекс лечения входят и гормональные препараты: кортикостероиды, андрогены и эстрогены.

Кортикостероиды обладают противовоспалительным действием, антигиперпластическим эффектом на пролиферирующие поверхностные слои кожи. Они вызывают гидративное торможение синтеза коллагена, что способствует при длительном использовании образованию рубцов.

Кортикостероиды обладают антиаллергическим, местноаналгезирующим и противозудным свойством.

Из-за образования рубцовой ткани кортикостероиды не используются для длительного лечения, а могут быть назначены на короткий период для быстрого снятия сильного зуда и боли в области вульвы, особенно на фоне выраженной воспалительной реакции, и большей частью у пациенток со склерозирующим лихеном.

Из эстрогенов самый безопасный — эстриол. Он является натуральным эстрогеном, вызывает пролиферативные процессы в нижнем отделе половых путей, не оказывая пролиферативного действия на эндометрий и молочные железы.

Для лечения дистрофии вульвы используют овестин-крем в дозе 500 мкг/сут в течение 2–3 нед. ежедневно, затем используют поддерживающую дозу 1–2 раза в нед. Небольшую часть разовой дозы наносят непосредственно на вульву, остальную часть дозы вводят во влагалище дозатором.

При проведении курса лечения овестином наблюдается отслоение гиперпластических бляшек, иногда данный процесс может сопровождаться усилением болевых ощущений, которые быстро исчезают, о чем необходимо предупредить пациентку.

При длительном лечении гормонами необходимо обращать внимание на пигментацию вульвы. Появление пигментных пятен на фоне гормонального лечения, является плохим прогностическим признаком (возможна малигнизация процесса).

В случае неэффективности консервативного лечения, рекомендуется использовать более радикальные методы: криодеструкцию, лазеркоагуляцию, пластическую операцию.

Криодеструкция может быть использована при небольших площадях поражения. Необходимо отметить, что невозможность контролировать глубину деструкции при этом методе лечения существенно ограничивает его возможности.

Более эффективной считается лазерная коагуляция участков вульвы. Многие исследователи отмечают ее травмирующее действие, так как коагуляция, особенно больших поверхностей пораженной вульвы, вызывает ее рубцовую деформацию. Число рецидивов дистрофических заболеваний вульвы очень велико, так как при лазерной коагуляции удаляется пораженная ткань вульвы, но при этом нет воздействия на причину и механизм развития заболевания. Оставшаяся ткань вульвы в течение непродолжительного времени вновь подвергается дистрофическим изменениям. Пациентки, у которых возникает рецидив заболевания после лазерной коагуляции, страдают больше, чем до вмешательства, так как после такой процедуры половые губы представляют собой рубцово измененную ткань с гиперкератозными бляшками. Зуд при этом не исчезает, что

может способствовать развитию депрессивных состояний.

Многие исследователи считают, что с помощью пластической операции можно добиться положительных результатов. При пластической операции иссекают пораженные участки вульвы, и на это место переносят здоровую кожу с бедра. Она не имеет эстрогенных рецепторов, поэтому число рецидивов заболевания невелико. Большое значение для пациенток приобретает тот факт, что пластическая операция сохраняет форму наружных половых органов.

Необходимо отметить, что дистрофия вульвы — одно из наименее изученных заболеваний женских половых органов. Когда поражения вульвы невелики и диагностируются на ранних стадиях проявления, имеющийся арсенал лечебных мероприятий бывает достаточно эффективным. Дистрофические заболевания вульвы встречаются в последнее время чаще, поэтому гинеколог при обследовании пациенток должен больше внимания уделять состоянию вульвы и выявлять ее патологию на ранних стадиях заболевания, при необходимости определять тактику лечения совместно с дерматологом. Это позволит снизить вероятность малигнизации процесса.

### **Другие дерматозы**

Чаще всего зуд вульвы вызывают диабет, уремия и печеночная недостаточность.

### **Аллергический дерматит**

Обычно кожа красного цвета, отечная, позднее может утолщаться. Возможно вторичное инфицирование. Чаще всего раздражение кожи вызывают туалетное мыло, синтетические ткани и стиральные порошки, хотя существует большое количество других аллергенов и раздражающих веществ.

### **Генерализованные кожные заболевания**

Вульва может поражаться при псориазе, опрелостях, плоском лишае и чесотке. Участки плоского лишая имеют характерный вид: они представляют собой пурпурно-белые папулы с блестящей поверхностью и правильными очертаниями. Существует эрозивный вариант плоского лишая, который, помимо зуда, сопровождается болями и кровоточивостью. Риск малигнизации при этом варианте заболевания несколько увеличивается.

## **Инфекции влагалища**

Инфекции влагалища часто вызывают зуд вульвы, особенно у молодых женщин (см. гл. 16).

### **Атрофия вульвы у молодых женщин**

Атрофия вульвы может наблюдаться и у молодых женщин. Она вызывает сильное беспокойство, так как препятствует половым сношениям или делает их неприятными. Следует провести обследование с целью выявления указанных выше заболеваний. Лечение обычно весьма затруднено.

### **Хронические боли в области вульвы (вульводина)**

Вульводина проявляется чувством жжения в области вульвы. Она может сопровождаться раздражением и болезненностью, иногда боли локализируются в преддверии влагалища. Зуд, как правило, отсутствует. Этиология заболевания неясна. Результаты лечения обычно неудовлетворительны. После исключения возможных причин поражения можно попробовать назначить малые дозы антидепрессантов и провести психотерапию.

### **Язвы вульвы (см. гл. 16)**

*Причины доброкачественных язв вульвы:*

- афтозные язвы;
- генитальный герпес;
- первичный сифилис;
- болезнь Крона;
- болезнь Бехчета;
- псевдосифилитическая язва Липшютца;
- венерическая лимфогранулема;
- мягкий шанкр;
- донованоз;
- туберкулез;

## **Доброкачественные опухоли**

*Киста протока бартолиновой железы* развивается при его закупорке. Лечение — хирургическое (энуклеация кисты). При инфицировании кисты и образовании болезненного абсцесса проводится его вскрытие, дренирование и антибиотикотерапия. Необходимо провести бактериологическое исследование отделяемого из абсцесса на микрофлору и определение чувствительности к антибиотикам.

*К неэпителиальным опухолям* относят *липому* и *фиброму*.



Фиброма имеет соединительнотканное строение, может располагаться на широком основании или иметь длинную ножку. Липома состоит из жировой и соединительной ткани, имеет округлую или овоидную форму, хорошо смещается при пальпации, консистенция мягкая.

Среди *эпителиальных опухолей* выделяют *плоскоклеточные папилломы* и *мягкие бородавки*.

### Лечение

Лечение доброкачественных опухолей наружных половых органов хирургическое. После удаления они обязательно должны подвергаться гистологическому исследованию.

### Предраковые заболевания

*Эпителиальные дисплазии* рассматриваются в качестве предраковых состояний вульвы. Дисплазии делятся на три группы в зависимости от степени нарушения дифференцировки клеток, появления признаков атипии, степени вовлечения толщи эпителиального пласта в патологический процесс — простую, средней степени выраженности и тяжелую. При легкой степени дисплазии изменения отмечаются только в нижней трети эпителиального пласта, при тяжелой степени занимают весь пласт, отмечаются ороговение и митозы в наиболее поверхностных клетках. Койлоциты — «воздушные» клетки с зоной просветления вокруг оттесненного к периферии ядра, утолщенными клеточными мембранами и нередко несколькими ядрами. Койлоцитоз не является признаком дисплазии, он лишь свидетельствует о вирусной инфекции. Решающим в постановке диагноза эпителиальной дисплазии является гистологическое исследование.

Дисплазия вульвы может быть мультицентричной. При этом наблюдаются небольшие гиперпигментированные папулы на больших половых губах. Папулы могут сливаться друг с другом, распространяться на область промежности и перианальную область.

Дисплазия вульвы выявляется чаще у молодых женщин в возрасте 20–30 лет, иногда во время беременности. После родов возможно самопроизвольное выздоровление.

### Лечение

При выявлении эпителиальной дисплазии вульвы методом выбора являются лазерное вы-

паривание, криодеструкция, иссечение патологически измененных участков. В последующем больные подлежат диспансерному наблюдению.

### Преинвазивная карцинома вульвы

Заболевание проявляется в виде очагов лейкоплакии или поверхностного изъязвления. Микроскопически на всех уровнях эпителиального пласта обнаруживаются раковые клетки без инвазии в подлежащую строму.

### Лечение

Показано поверхностное иссечение кожи вульвы с тщательным гистологическим исследованием для исключения инвазивного роста.

### Злокачественные опухоли

#### Рак вульвы

Частота рака вульвы равна 2–3%. Обычно он развивается на фоне лейкоплакии и крауроза. Средний возраст больных — 68 лет. Опухоль может быть локализована в области больших и малых половых губ, клитора, уретры, задней спайки.

Раковая опухоль может иметь узловатую, язвенную, инфильтративную формы и выглядеть как папиллярные разрастания. Опухоль имеет строение плоскоклеточного рака, часто с явлениями ороговения.

Больные жалуются на чувство зуда и жжения в области наружных половых органов. При глубоком распространении опухоли на подлежащие ткани появляются боли различной интенсивности.

Распространение опухоли происходит преимущественно *лимфогенным путем* с поражением главным образом поверхностных и глубоких паховых лимфатических узлов (рис. 14.1). Весьма неблагоприятный прогноз отмечается при поражении опухолью области клитора, при этом происходит интенсивное метастазирование рака в лимфатические узлы малого таза. Лимфатические узлы при их метастатическом поражении приобретают круглую форму, становятся плотными, увеличиваются в размерах. Позднее они могут слиться в плотный неподвижный конгломерат, кожа над которым изъязвляется.

Далее приведены классификации рака вульвы (табл. 14.1–14.3).

Международная классификация рака вульвы по системе TNM

| Стадия   | Признак   |
|--|---|
| <b>T — первичная опухоль</b>                                 |   |
| Tis  | Преинвазивный рак   |
| T1   | Одиночная опухоль, ограниченная вульвой, диаметром 2 см или менее   |
| T2   | Одиночная или мультицентрическая опухоль, ограниченная вульвой, более 2 см в диаметре   |
| T3   | Опухоль любой величины с прорастанием во влагалище, и/или нижнюю треть уретры, и/или промежность, и/или анус                                  |
| T4   | Опухоль любой величины, инфильтрирующая слизистую оболочку прямой кишки и/или фиксированная к костям таза                                     |
| <b>N — регионарные (пахово-бедренные) лимфатические узлы</b> |   |
| N0   | Пахово-бедренные лимфатические узлы не пальпируются   |
| N1   | Пахово-бедренные лимфатические узлы пальпируются, но не увеличены, подвижны (клинически не подозрительны на метастазы)                        |
| N2   | Пахово-бедренные лимфатические узлы пальпируются с одной или обеих сторон, увеличены, плотные и подвижные (клинически определяются метастазы) |
| N3   | Пахово-бедренные лимфатические узлы неподвижны или изъязвлены   |
| <b>M — отдаленные метастазы</b>                              |   |
| M0   | Нет признаков отдаленных метастазов   |
| M1a  | Пальпируются увеличенные плотные, явно метастатические подвздошные лимфатические узлы   |
| M1b  | Определяются другие отдаленные метастазы  |

Таблица 14.2

Классификация рака вульвы (FIGO)

| Стадия | Признак  |
|--------|--|
| I      | Ограничен вульвой и/или промежностью, максимальный диаметр менее 2 см. Паховые лимфоузлы не пальпируются   |
| II     | Ограничен вульвой и/или промежностью, максимальный диаметр более 2 см. Паховые лимфоузлы не пальпируются   |
| III    | Выходит за пределы вульвы и влагалища, нижней части уретры или ануса либо имеются метастазы в паховые лимфоузлы с одной стороны                            |
| IVa    | Захватывает слизистую оболочку прямой кишки или мочевого пузыря, верхнюю часть уретры или кости таза; имеются метастазы в паховые лимфоузлы с обеих сторон |
| IVb    | Наличие любых отдаленных метастазов, включая лимфоузлы таза  |

Таблица 14.3

Классификация рака вульвы (Минздрав СССР, 1985)

| Стадия | Признак   |
|--------|---|
| 0      | Преинвазивная карцинома   |
| I      | Опухоль до 2 см, ограниченная вульвой, регионарные метастазы не определяются  |
| II     | Опухоль более 2 см в диаметре, ограниченная вульвой, регионарные метастазы не определяются  |
| IIIa   | Опухоль любого размера, распространяющаяся на влагалище, и/или нижнюю треть уретры, и/или анус. Регионарные метастазы не определяются   |
| IIIб   | Опухоль той же или меньшей степени распространения со смещаемыми метастазами в пахово-бедренных лимфатических узлах   |
| IVa    | Опухоль распространяется на верхнюю часть уретры, и/или мочевой пузырь, и/или прямую кишку, и/или кости таза. Регионарные метастазы не определяются или смещаемые   |
| IVб    | Опухоль той же степени местного распространения с любыми вариантами регионарного метастазирования, в том числе с несмещаемыми регионарными метастазами или опухоль любой степени местного распространения с определяемыми отдаленными метастазами |



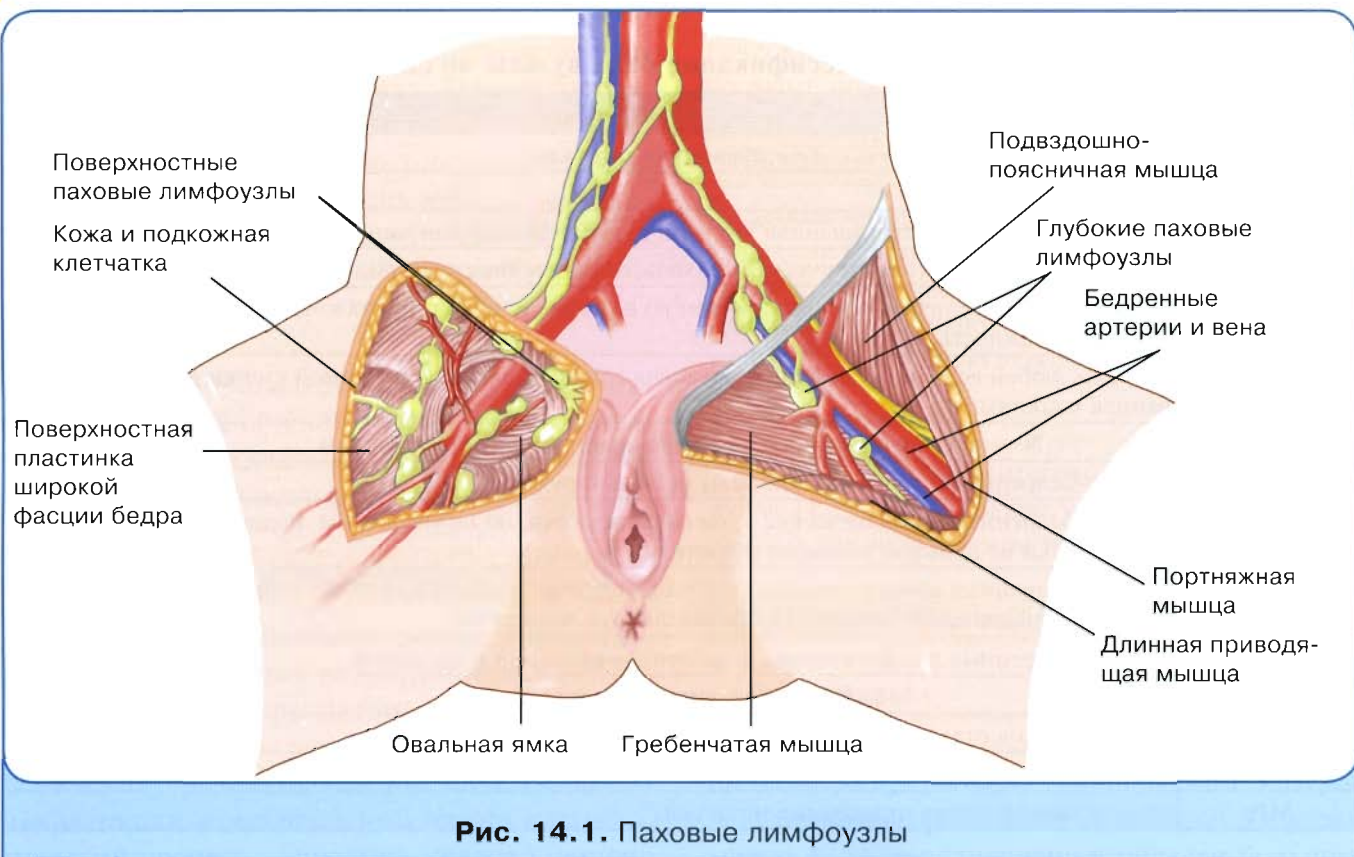


Рис. 14.1. Паховые лимфоузлы

### Лечение

Выбор метода лечения определяется клинической формой, стадией заболевания. Используются хирургический, комбинированный, лучевой и лекарственный методы.

При I стадии больные чаще подвергаются хирургическому и лучевому методу лечения, при II и III стадиях используют комбинированный метод в виде хирургического вмешательства и лучевого воздействия в различной последовательности (рис. 14.2). При наличии противопоказаний к операции применяется лучевой метод воздействия.

Прогноз при раке наружных половых органов неблагоприятен.

### Меланома вульвы

Заболевание встречается весьма редко, составляя лишь 5% всех злокачественных опухолей наружных половых органов, но представляет большую опасность для жизни из-за своего крайне агрессивного течения.

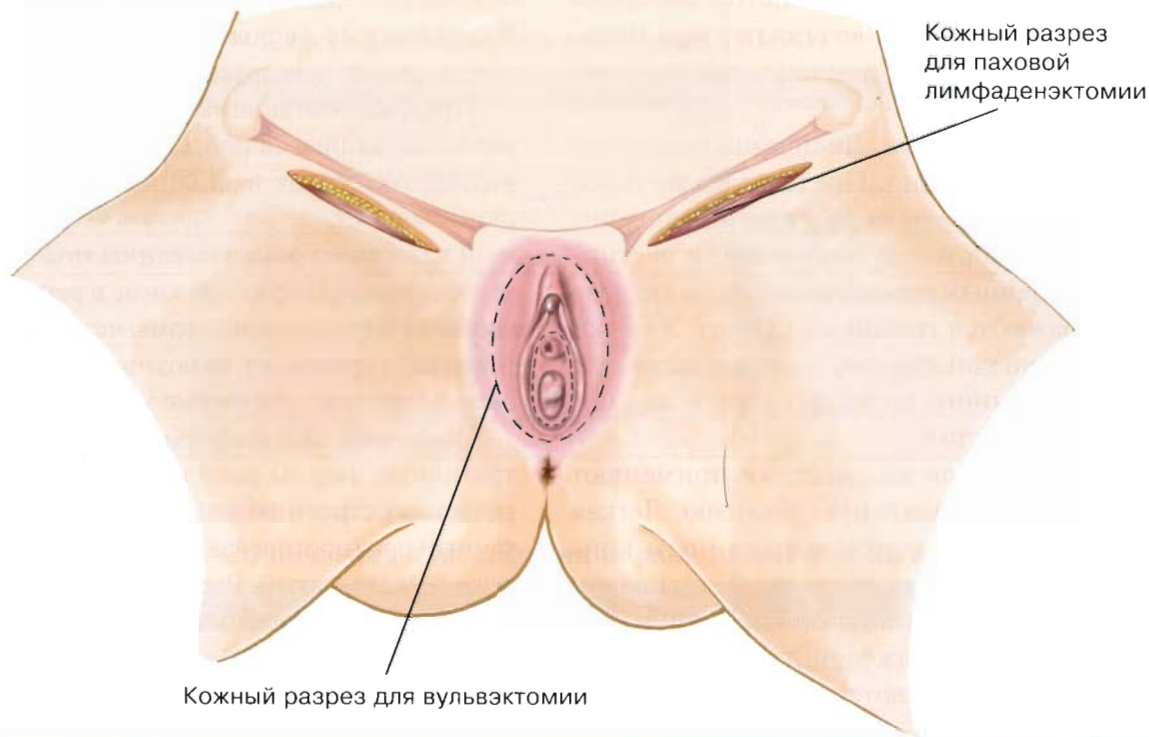
Возникновению заболевания может предшествовать появление различных видов родимых пятен.

*Клиническая картина.* Женщины жалуются на боли, сукровичное отделяемое из очагов поражения. Макроскопически опухоль имеет вид экзофитного эластичного образования округлой формы. Характерной является черная или темно-бурая окраска меланомы. Опухоль располагается чаще в области больших половых губ, реже на малых половых губах и клиторе.

Опухоль может распространяться *лимфогенным и гематогенным путем*. При лимфогенном распространении вначале происходит поражение паховых и бедренных лимфатических узлов; при гематогенном распространении очаги метастазирования разнообразны (легкие, печень, кости).

Диагноз ставится на основании обнаружения характерных пигментных опухолевых очагов, часто окруженных мелкими черными образованиями (сателлитами), а также результатов цитологического исследования, при котором обнаруживаются опухолевые клетки, содержащие бурый пигмент.

*Лечение.* Хирургическое удаление опухоли является основным методом лечения. Результаты лечения улучшаются при использовании противоопухолевых препаратов и иммунотерапии.



**Рис. 14.2.** Расширенная вульвэктомия из трех кожных разрезов. Кожный разрез для паховой лимфаденэктомии проходит параллельно и на 1 см ниже паховой связки

Пятилетняя выживаемость больных раком вульвы составляет 30–38 %.

## Заболевания влагалища

### Доброкачественные опухоли

Различают опухоли из мышечной и соединительной ткани:

- миома;
- фибромиома;
- фиброма.

Они встречаются крайне редко. Опухоли могут возникать в стенке влагалища. Опухоль обычно имеет вид одиночного узла разной величины, преимущественно расположена в передней стенке влагалища. Она может иметь широкое основание, но иногда имеет ножку, напоминая фиброзный полип. Характеризуется плотной консистенцией.

**Клиническая картина.** Симптомы заболевания обычно не выражены, опухоль обнаруживается случайно во время гинекологического исследования.

**Диагностика.** Распознавание опухоли основывается на обнаружении плотного безболезненного узла с четкими границами. После удаления узла обязательно следует подвергнуть его гистологическому исследованию с целью точного суждения о характере процесса.

**Лечение.** Больным с фибромой влагалища показана операция.

### Предраковые состояния влагалища

#### Дисплазия (интраэпителиальная неоплазия) влагалища

Дисплазия влагалища нередко сочетается с дисплазией шейки матки. Вероятно, они имеют общую этиологию — связь с вирусом папилломы человека. Дисплазия влагалища представляет собой переход дисплазии шейки матки на своды влагалища или отдельные очаги, расположенные преимущественно в верхней трети влагалища. Ввиду того, что зона превращения отсутствует во влагалище, вирус папилломы человека поражает незрелый эпителий, появляющийся при



заживлении повреждений слизистой оболочки влагалища. Повреждения возникают при половом акте, при использовании влагалищных тампонов.

**Клиническая картина.** Дисплазия влагалища протекает бессимптомно. Предъявляемые больной жалобы обусловлены другими проявлениями папилломавирусной инфекции, в частности, остроконечными кондиломами. В первую очередь поражаются гребни влагалища. Участки дисплазии овальной формы, с шероховатой поверхностью, немного возвышающейся над поверхностью слизистой.

**Диагностика.** Для диагностики применяют кольпоскопию и прицельную биопсию. Легкая дисплазия характеризуется выраженным койлоцитозом. На участках умеренной дисплазии положительна проба с уксусной кислотой и раствором Люголя. При тяжелой дисплазии появляются сосочки, отмечаются пятнистость и мозаичность.

**Лечение.** При легкой дисплазии влагалища специального лечения не требуется. При умеренной и тяжелой дисплазии проводится лазерная вапоризация. Небольшие очаги дисплазии лучше всего иссекать. В редких случаях, при тяжелой дисплазии с поражением всего влагалища, производят его экстирпацию с последующей реконструктивной операцией.

**Наблюдение.** Поскольку дисплазия влагалища часто сочетается с дисплазией шейки матки, всем больным проводят цитологическое исследование мазков из шейки матки. И, наоборот, при дисплазии шейки матки, проводя кольпоскопию, обязательно внимательно осматривают верхнюю треть влагалища.

## Злокачественные опухоли

### Рак влагалища

Первичный рак влагалища поражает женщин сравнительно редко, составляя 2% всех злокачественных опухолей половых органов. Значительно чаще он встречается в результате распространения злокачественной опухоли из соседних половых органов, главным образом шейки матки. Чаще всего опухоль поражает женщин в возрасте 50–60 лет.

Раковая опухоль располагается преимущественно на задней стенке влагалища, реже на

боковых стенках и еще реже на передней стенке. Влагалищные своды опухоль поражает значительно чаще, чем другие отделы влагалища.

Предрасполагающими моментами к развитию рака влагалища являются травмы, опущение и выпадение стенок влагалища и матки, хронический кольпит.

В патогенезе рака влагалища может сочетаться ряд факторов: инфицирование в репродуктивном возрасте вирусом папилломы человека и вирусом простого герпеса, инволютивные и дистрофические процессы, облучение и иммунодепрессия.

Различают экзофитную, язвенную и инфильтративную формы рака влагалища. По гистологическому строению чаще встречается плоскоклеточный рак (ороговевающий, неороговевающий), реже — железистый. Распространяется опухоль по протяжению на соседние органы (околопочечную клетчатку, мочевой пузырь, ректовагинальную перегородку и прямую кишку), а также лимфогенным путем. При поражении сводов и верхней трети влагалища метастазирование идет как при раке шейки матки — в регионарные тазовые лимфатические узлы; при локализации в нижней трети влагалища метастазы встречаются (как при раке вульвы) в паховых лимфатических узлах. В поздних стадиях метастазирование происходит гематогенно в отдаленные органы: легкие, кости.

Далее приведены классификации рака влагалища (табл. 14.4–14.6).

### Клиническая картина рака влагалища

Вначале заболевание протекает с мало выраженными симптомами. Затем появляются боли, контактные или спонтанные кровотечения. Запущенный рак может привести к образованию пузырно-влагалищного или прямокишечно-влагалищного свища.

У больных с эндофитной, инфильтрирующей формой роста без изъязвления слизистого покрова симптомы проявляются очень поздно. При экзофитной форме роста («цветная капуста») выделения из влагалища появляются рано. По мере роста и распада опухоли появляются боли в области лобка, крестца, в паху, нарушаются функция мочевого пузыря и прямой кишки. При обнаружении изъязвления, сосочковых разрастаний, неподвижного подслизистого инфильтрата плотной консистенции женщину необходимо обследовать в онкологическом учреждении для исключения рака влагалища.

## Классификация рака влагалища (FIGO)

| Стадия | Признак   |
|--------|---|
| 0      | Преинвазивная карцинома ( <i>carcinoma in situ</i> )  |
| I      | Опухоль в пределах стенки влагалища   |
| II     | Опухоль распространяется на окружающие ткани, но не достигает стенок таза   |
| III    | Опухоль распространяется на стенки таза   |
| IV     | Опухоль выходит за пределы малого таза или прорастает соседние органы (поражает слизистую оболочку мочевого пузыря, прямой кишки) |
| IVa    | Опухоль распространяется на соседние органы и/или отмечается непосредственное распространение за пределы малого таза              |
| IVb    | Опухоль поражает отдаленные органы  |

## Международная клиническая классификация рака влагалища по системе TNM

| Стадия   | Признак  |
|--|--|
| <b>T — первичная опухоль</b>                   |  |
| T0   | Первичная опухоль не определяется (удалена при биопсии)  |
| Tis  | Преинвазивная карцинома  |
| T1   | Опухоль ограничена влагалищем  |
| T2   | Опухоль инфильтрирует паравагинальные ткани, но не распространяется на стенки таза                                   |
| T3   | Опухоль распространяется на стенки таза  |
| T4   | Опухоль распространяется на слизистую оболочку мочевого пузыря или прямой кишки и/или выходит за пределы малого таза |
| <b>N — регионарные лимфатические узлы</b>      |  |
| NX   | Недостаточно данных для оценки состояния регионарных лимфатических узлов   |
| N0   | Нет признаков поражения метастазами регионарных лимфатических узлов  |
| N1   | Метастазы в смещаемых лимфатических узлах с одной стороны  |
| N2   | Метастазы в смещаемых лимфатических узлах с обеих сторон   |
| N3   | Метастазы в несмещаемых лимфатических узлах  |
| <b>M — отдаленные метастазы</b>                |  |
| MX   | Недостаточно данных для определения отдаленных метастазов  |
| M0   | Нет признаков отдаленных метастазов  |
| M1   | Имеются отдаленные метастазы   |
| <b>G — гистопатологическая дифференцировка</b> |  |
| GX   | Степень дифференцировки не может быть установлена  |
| G1   | Высокая степень дифференцировки  |
| G2   | Средняя степень дифференцировки  |
| G3   | Низкая степень дифференцировки   |

## Классификация рака влагалища (Минздрав СССР, 1985)

| Стадия | Признак   |
|--------|---|
| 0      | Преинвазивная карцинома ( <i>carcinoma in situ</i> , внутриэпителиальный рак)                             |
| I      | Опухоль диаметром до 2 см, прорастает не глубже подслизистого слоя. Регионарные метастазы не определяются |



| Стадия | Признак   |
|--------|---|
| II     | Опухоль более 2 см в диаметре с той же глубиной инвазии или опухоль тех же или меньших размеров с паравагинальным инфильтратом, не распространяющаяся до стенок таза. Регионарные метастазы не определяются |
| IIIa   | Опухоль любого размера с паравагинальным инфильтратом, распространяющаяся до стенок таза. Регионарные метастазы не определяются   |
| IIIб   | Опухоль той же или меньшей степени местного распространения с подвижными регионарными метастазами   |
| IVa    | Опухоль любого размера, прорастает соседние органы (слизистую оболочку уретры, мочевого пузыря, прямой кишки) и ткани (промежность, кости таза)   |
| IVб    | Опухоль любого размера с фиксированными регионарными и отдаленными метастазами  |

### Диагностика рака влагалища

Диагностика в клинически явных случаях при обычном осмотре не вызывает затруднений.

Дисплазии и преинвазивный рак могут быть заподозрены при кольпоскопии и цитологическом исследовании и подтверждены затем данными прицельной биопсии. Гистологическая верификация опухоли перед началом лечения является обязательной. Для уточнения степени распространенности процесса показаны цистоскопия, экскреторная урография, радиоизотопная ренография, ультразвуковое исследование органов малого таза и брюшной полости, компьютерная томография, рентгенография грудной клетки.

Рак влагалища дифференцируют с пролежнем, сифилитической и туберкулезной язвами, остроконечной кондиломой, доброкачественной папилломой, эндометриозом, с образованиями метастатического характера. Окончательный диагноз ставится после цитологического и гистологического исследований.

### Лечение рака влагалища

При дисплазии и интраэпителиальном раке влагалища возможно проведение хирургического лечения (иссечение при локализации процесса на ограниченном участке), криодеструкция, лазерная, лучевая терапия, аппликации 5% фторурациловой мастью (7 ежедневных аппликаций мастью на все стенки влагалища на ночь, через 2 нед. повторить еще два недельных курса; через 3 мес. — кольпоскопия, цитология, биопсия).

У женщин до 50 лет при I стадии заболевания и поражении только сводов влагалища возможно выполнение комбинированного метода лечения, как при раке шейки матки (облучение + опера-

ция). При опухоли I стадии в верхних отделах влагалища производят, как правило, радикальную гистерэктомию в сочетании с радикальной вагинэктомией и удалением лимфоузлов таза. При последующих стадиях развития опухоли требуется эвисцерация таза.

При инвазивном раке влагалища обычно применяют сочетанную лучевую терапию (дистанционное облучение в сочетании с внутрисполостным введением радиоактивных препаратов или близкофокусной рентгенотерапией). Методика зависит от локализации и степени распространения опухоли. Применяется, как правило, дистанционное облучение в сочетании с внутрисполостным, аппликационным или внутритканевым введением источников. При локализации опухоли в верхней и средней трети влагалища в объем дистанционного облучения включаются подчревные, крестцовые, наружные и общие подвздошные лимфоузлы, а при поражении нижней трети — наружные подвздошные, подчревные, крестцовые, а также паховые лимфоузлы. Дистанционное облучение влагалища и зон регионарного метастазирования проводится, как правило, до суммарной дозы 20 Гр после чего продолжается только на регионарные зоны до суммарной дозы 46–50 Гр. Последнее чередуется с сеансами внутрисполостной гамма-терапии по системе «afterloading» с введением источников в полость матки и своды влагалища разовой дозой 5–8 Гр и суммарной 46–50 Гр. Кроме того, применяются влагалищные аппликации: 3–4 сеанса на одном из шланговых аппаратов разовой дозой 3 Гр. Суммарная доза внутрисполостного облучения составляет 55–60 Гр.

При локализации опухоли в нижней трети влагалища при дистанционном облучении часть

дозы подводится с промежностного поля, обязательно включаются в объем облучения паховые лимфоузлы. Контактная лучевая терапия проводится в виде аппликаций на одном из шланговых аппаратов разовой дозой 3 Гр 2 раза в нед., суммарно — 18–21 Гр и внутритканевого облучения в дозе 40–45 Гр. Суммарная доза в опухоли составляет 60–70 Гр. При распространенном процессе лучевое лечение следует дополнять лекарственной терапией (проспидин, блеомицин, 5-фторурацил, адриамицин, циклофосфан).

Наиболее часто используется схема *CAF*:

- Циклофосфан (С) 100 мг/м<sup>2</sup> внутрь 1–14-й дни;
- Адриамицин (А) 30 мг/м<sup>2</sup> в/в, 1 и 8-й дни;
- Фторурацил (Р) 500 мг/м<sup>2</sup> в/в, 1 и 8-й дни.

Циклы повторяют каждые 28 дней.

Пятилетняя выживаемость при I стадии — 70–87 %, IIa стадии — 50–78 %, IIb стадии — 25–50 %, III стадии — 25–40 %, IV стадии — 0–22 %.

### **Светлоклеточная аденокарцинома влагалища**

Светлоклеточная аденокарцинома влагалища встречается очень редко, и до начала 70-х гг. прошлого века описывалась как казуистическое явление. Значительное увеличение ее частоты было отмечено в начале 80-х гг. прошлого века у девочек и молодых женщин, получивших в антенатальном периоде диэтилстильбэстрол. Этот препарат назначался матерям по время беременности с целью профилактики и лечения некоторых осложнений, главным образом угрозы невынашивания. Чаще эта форма неоплазии влагалища обнаруживается в возрасте от 14 до 22 лет, в единичных случаях — до наступления менархе.

Светлоклеточная аденокарцинома влагалища встречается у 1,5–2 % женщин, получивших антенатально диэтилстильбэстрол. Значительно чаще наблюдаются доброкачественные изменения (аденоз и фиброзные утолщения влагалища, эктопии шейки матки) и пороки развития внутренних половых органов.

### **Клиническая картина**

Для клинически развитых форм аденокарциномы влагалища характерны кровотечения из половых путей, лейкорей. Одновременно могут быть дизурия, нарушения дефекации. Поздними проявлениями являются белый и синий отек нижней конечности, нарушение функции почек

вследствие инфильтрации или метастазов в лимфатических узлах таза.

При раке верхней трети влагалища метастазы развиваются в тех же лимфатических коллекторах, что и при раке шейки матки: наружных, внутренних подвздошных и запирающих узлах. Опухоли нижней трети влагалища метастазируют в пахово-бедренные лимфатические узлы. Опухоли средней трети влагалища метастазируют как в лимфатические узлы таза, так и в пахово-бедренные.

### **Диагностика и лечение**

Диагностика аденокарциномы в клинически явных случаях не вызывает трудностей при внимательном гинекологическом исследовании. Осмотр больных должен производиться зеркалами Симпсона, так как использование зеркала Куско не позволяет тщательно осмотреть стенки влагалища. Дисплазия и преинвазивный рак могут быть заподозрены при кольпоскопии и цитологическом исследовании и подтверждены затем данными прицельной биопсии.

Гистологическая верификация опухоли перед началом лечения обязательна. Для уточнения степени распространения процесса применяются цистоскопия, экскреторная урография, ректороманоскопия, радиоизотопная лимфография, рентгенография грудной клетки.

В лечении светлоклеточной аденокарциномы влагалища и шейки матки предпочтение отдают хирургическим и комбинированным методам.

Общая частота 5-летнего излечения составляет до 78 %. При неэффективности лечения обычно находят рецидивы в малом тазу и легочные метастазы.

### **Саркома влагалища**

Встречается редко. Поражает преимущественно девочек в возрасте до 5 лет (рабдомиосаркома). Протекает чрезвычайно злокачественно. Имеет гроздевидную или полиповидную форму, рано прорастает в мочевого пузырь, мочеиспускательный канал, шейку матки. Гистологически различают веретенноклеточную, круглоклеточную и полиморфно-клеточную структуру опухоли. Признаками заболевания являются наличие грязноватых, а затем кровянистых выделений из влагалища, позже — болей в животе и пояснице. При осмотре в области влагалища обнаруживают возвышающееся образование, кровоточащее при



исследовании. У взрослых (в возрасте 50–60 лет) саркома влагалища имеет узловатую и диффузную формы (чаще лейомиосаркома). При узловатой форме опухоль представляет собой бугристое образование с неровной поверхностью, выступающее в просвет влагалища, соединенное с его стенкой широким основанием или узкой ножкой. При диффузной форме саркома определяется в виде плотного бугристого инфильтрата, иногда с очагами размягчения. Метастазирует саркома по кровеносным сосудам, чаще в легкие, а по лимфатическим путям — в регионарные (паховые и тазовые) лимфоузлы.

### Лечение

При инфильтративной форме — сочетанное лучевое лечение в полном объеме, при узловатой — хирургическое лечение с последующим облучением или только лучевое. При гроздевидной форме саркомы влагалища используют оба метода. Лучевое лечение дополняют полихимиотерапией (проспидин, блеомицин, 5-фторурацил, циклофосфан, платидиам, винкристин, адриамицин). Прогноз неблагоприятный.

### Вторичный рак влагалища (метастатический)

Возникает путем непосредственного перехода или в результате метастазирования из матки, яичников и других органов. Метастатические опухоли чаще локализуются на передней стенке влагалища в нижней его трети. Гистологическая структура вторичного рака в основном соответствует структуре первичного очага. Метастазы рака шейки и тела матки во влагалище хорошо поддаются лучевой терапии.

### Профилактика новообразований влагалища

Профилактические мероприятия принято делить на первичные и вторичные. К методам первичной профилактики относят исключение или уменьшение воздействия этиологических факторов. Вторичная профилактика направлена на выявление и своевременное адекватное лечение предрака.

## Резюме

Наиболее приемлемой можно считать следующую классификацию заболеваний вульвы:

1. Дистрофия вульвы: гиперпластическая, склерозирующий лишай, смешанная форма дистрофии.
2. Кожно-венерические заболевания: псориаз, экзема, дерматиты, витилиго, сифилис, кондилома, кандидоз, простой герпес.
3. Новообразования вульвы: папиллома, дерматофиброма, липома, фиброэпителиальный полип, кисты, сосочковая гидраденома, плоскоклеточный рак.

Воспалительный процесс, протекающий в ткани вульвы, естественные процессы старения, гипозестрогения — это основной фон, на котором развиваются дистрофические заболевания вульвы. Наибольшую информативную ценность представляет *клиническое обследование и морфологическое исследование биоптата вульвы*. В комплекс лечебных мероприятий при дистрофии вульвы включены диета, десенсибилизирующие и гормональные препараты, возможна лазерная вапоризация и иссечение пораженной ткани. Предпочтение отдается консервативным методам лечения, которые достаточно эффективны при раннем выявлении заболевания.

К доброкачественным образованиям вульвы относят кисту бартолиновой железы, неэпителиальные опухоли (липома, фиброма), эпителиальные опухоли (плоскоклеточные папилломы, мягкие бородавки). Лечение хирургическое.

*Эпителиальные дисплазии* рассматриваются в качестве предраковых состояний вульвы. Встречаются чаще у молодых женщин, возможно самопроизвольное выздоровление. При выявлении эпителиальной дисплазии вульвы методом выбора являются лазерное выпаривание, криодеструкция, иссечение патологически измененных участков.

Частота рака вульвы составляет 2–3%. Обычно он развивается на фоне лейкоплакии и крауроза вульвы. Средний возраст больных составляет 68 лет.

Распространение опухоли происходит преимущественно *лимфогенным путем* с поражением главным образом поверхностных и глубоких паховых лимфатических узлов.

Выбор метода лечения определяется клинической формой, стадией заболевания. Используются хирургический, комбинированный, лучевой и лекарственный методы.

К предраковым состояниям влагалища относятся дисплазии легкой, средней и тяжелой

степени. При легкой дисплазии специального лечения не требуется. При умеренной и тяжелой формах дисплазии проводится лазерная вапоризация. Небольшие очаги дисплазии лучше всего иссекать. В редких случаях при тяжелой дисплазии с поражением всего влагалища производят его экстирпацию с последующей реконструктивной операцией.

Первичный рак влагалища поражает женщин сравнительно редко, составляя 2 % всех злокачественных опухолей половых органов. Значительно чаще он встречается в результате распространения злокачественной опухоли из соседних половых органов, главным образом шейки матки. Опухоль поражает женщин чаще всего в возрасте 50–60 лет.

Различают экзофитную, язвенную и инфильтративную форму рака влагалища. По гистологическому строению чаще встречается плоскоклеточный рак (ороговевающий, неороговевающий), реже — железистый. Распространяется опухоль по протяжению на соседние органы (околоматочную клетчатку, мочевой пузырь, ректовагинальную перегородку и прямую кишку), а также лимфогенным путем.

При дисплазии и интраэпителиальном раке влагалища возможно проведение хирургического лечения (иссечение при локализации процесса на ограниченном участке), криодеструкция, ла-

зерная, лучевая терапия, аппликации 5 % фторурациловой мазию.

У женщин до 50 лет при I стадии заболевания и поражении только сводов влагалища возможно выполнение комбинированного метода лечения, как при раке шейки матки (облучение + операция). При опухоли I стадии в верхних отделах влагалища производят радикальную гистерэктомию в сочетании с радикальной вагинэктомией и удалением лимфоузлов таза. При последующих стадиях развития опухоли требуется эвисцерация таза.

При инвазивном раке влагалища обычно применяют сочетанную лучевую терапию.

Саркома влагалища встречается редко. Поражает преимущественно девочек в возрасте до 5 лет (рабдомиосаркома). При инфильтративной форме показано сочетанное лучевое лечение в полном объеме, при узловой — хирургическое лечение с последующим облучением или только лучевое. При гроздевидной форме саркомы влагалища используют оба метода. Лучевое лечение дополняют полихимиотерапией. Прогноз неблагоприятный.

Вторичный рак влагалища (метастатический) возникает путем непосредственного перехода или в результате метастазирования из матки, яичников и других органов. Метастазы рака шейки и тела матки во влагалище хорошо поддаются лучевой терапии.



# Глава 15

## Гинекология детей и подростков

Периоды созревания репродуктивной системы

Методы обследования

Объемные образования малого таза у девочек

Объемные образования малого таза у подростков

Ювенильные маточные кровотечения

Воспалительные заболевания половых органов у девочек

Травмы половых органов у девочек

Резюме

### Периоды созревания репродуктивной системы

В процессе созревания репродуктивной системы выделяют несколько периодов, каждый из которых характеризуется особенностями физического и полового развития, эндокринного статуса. В каждом периоде выделяют критический возраст.

Выделяют следующие периоды:

- нейтральный — с 1 года до 4-х лет;
- препубертатный:
  - ранняя стадия — с 4-х лет до 7 лет;
  - поздняя стадия — с 7 лет до менархе (11–12 лет);
- пубертатный — с менархе (11–12 лет) до 14 лет;
- юношеский — с 14 до 17 лет.

Критическим возрастом считают 4 года, 7 лет, возраст менархе (11–12 лет), 14 и 17 лет.

### Методы обследования

Гинекологическое обследование девочек, а также подростков отличается от обследования женщин.

Гинекологическое обследование девочек можно разделить на три группы:

- профилактический осмотр;
- по расширенным показаниям;
- по абсолютным показаниям.

*Профилактический осмотр* проводится детским гинекологом по месту жительства и включает осмотр наружных половых органов и оценку общего развития ребенка. При выявлении отклонений от нормы показано проведение специальных методов исследования.

*К расширенным показаниям* относятся: аномалии развития половых органов, нарушения общего развития, преждевременное половое созре-

вание или задержка полового развития, острый живот, поражения аноректальной области, пороки развития и инфекции мочевыделительной системы, ночное недержание мочи.

К абсолютным показаниям относятся кровотечения из половых органов, подозрение на наличие инородного тела, опухоли, травмы и инфекции половых органов.

Обследование девочек целесообразно проводить по методике, принятой педиатрами.

## Жалобы и анамнез

У маленьких девочек анамнез собирают в присутствии матери, однако вопросы необходимо задавать девочке, что обеспечивает доверие и спокойствие ребенка перед осмотром.

В подростковом возрасте сбор анамнеза необходимо проводить с девочкой наедине, так как у них часто бывают жалобы личного характера и вопросы к врачу.

*Жалобы:*

- характер жалоб;
- локализация боли;
- интенсивность боли;
- наличие и интенсивность выделений из половых путей.

Если больная в пубертатном периоде, следует выяснить характер менструальной функции:

- срок установления первой менструации;
- цикличность;
- интенсивность;
- болезненность;
- наличие сопутствующих симптомов (судороги, отеки, диспептические явления, крапивница).

При сборе анамнеза важно уточнить:

- течение беременности и родов у матери;
- наличие профессиональной вредности и стрессов у матери;
- перенесенные соматические и инфекционные заболевания девочки;
- глистные инвазии;
- травмы половых органов;
- контакт ребенка с инфекционными больными (туберкулез, гонорея, острые инфекции);
- режим дня и питания девочки;
- любимые занятия и отношения со сверстниками;
- характер семейных отношений родителей;
- наличие конфликтных ситуаций.

## Общее объективное обследование девочки

До осмотра девочки, во избежание физического сопротивления действиям врача, необходимо снять страх ожидания боли. Для этого полезно поговорить с девочкой, приласкать и отвлечь ее разговорами, не имеющими отношения к болезни.

Необходимо обратить внимание на:

- общее состояние;
- температуру тела; \_\_\_\_\_
- характер пульса;
- артериальное давление;
- состояние кожных покровов;
- признаки эндокринных нарушений (ожирение, похудание);
- характер оволосения;
- состояние молочных желез.

Первый осмотр молочных желез должен проводиться после рождения. У некоторых новорожденных они бывают набухшими вследствие реакции на наличие материнских гормонов в их организме и достигают максимума на 2-й неделе жизни.

Стадии развития молочных желез и оволосения рассмотрены в предыдущих главах.

*Осмотр и пальпация живота проводится по стандартной методике (гл. 1).*

## Специальное (гинекологическое) обследование

*Осмотр наружных половых органов.* Первый осмотр наружных половых органов проводится сразу после рождения ребенка. Ошибочное определение пола может существенно повлиять на дальнейшую судьбу ребенка. Необходимо исключить пороки развития наружных половых органов.

У детей прикосновение к половым органам вызывает неприятные ощущения, поэтому целесообразна предварительная обработка обезболивающим аэрозолем. При осмотре необходимо обратить внимание на гигиеническое состояние промежности, ануса для выявления причины воспалительного процесса (паразитарная инвазия).

Осматривая наружные половые органы, следует учитывать признаки гормонального влияния.

Состояние вульвы в нейтральный период — это девственная плева в виде тонкой каймы,



светло-розового цвета с острым краем, бахромки отсутствуют. Частично видна стенка влагалища. Половые губы бледные. Подобная структура вульвы указывает на отсутствие эстрогенного влияния.

*Состояние вульвы в препубертатный период* — девственная плева сочная, несколько дольчатая, образуется смега, малые половые губы с хорошим кровенаполнением (картина заметного влияния эстрогенов).

Девственная плева имеет различный внешний вид:

- кольцевидная;
- полулунная;
- губовидная;
- бахромчатая;
- дольчатая;
- в виде жома, конуса, спирали;
- в виде перепонки без отверстия;
- в виде перепонки с отверстием;
- в виде перепонки с множеством отверстий.

*Ректальное исследование* производится мизинцем: тело и шейка матки прощупываются в виде вытянутого плотного валика. При этом исследовании можно распознать аномалии положения, наличие опухоли или отсутствие матки. Необходимо учитывать возрастные особенности девочки, так как у них нет устойчивого и установившегося положения, формы и размеров внутренних органов, характерных для женщин. Перед обследованием рекомендовано опорожнить кишечник и мочевого пузырь.

Вагиноскопия проводится по следующим показаниям:

- кровотечения из половых путей неясной этиологии;
- рецидивирующий вагинит;
- подозрение на инородные тела;
- подозрение на опухоли влагалища и шейки матки;
- подозрение на внутривлагалищные травмы.

*Осмотр в зеркалах* — проводится в период полового созревания, так как отверстие девственной плевы легко растяжимо. Предварительно проводится обработка области входа во влагалище дикаином (лидокаином). Созданы специальные маленькие, детские зеркала.

*Кольпоскопия.* Проводится при травмах половых органов с применением кольпоскопии для документального подтверждения при проведении судебно-медицинской экспертизы.

## Дополнительные методы исследования

*Зондирование влагалища и полости матки* проводится с целью выявления инородного тела, пороков развития, при подозрении на гемато- или пиометру.

*Аспирационная биопсия* проводится девочкам с ювенильными маточными кровотечениями при подозрении на злокачественные новообразования.

Выскабливание слизистой оболочки тела матки под контролем гистероскопа проводится по строгим показаниям:

- маточные кровотечения, когда консервативные мероприятия, включая гормональный гемостаз, не дали эффекта;
- подозрение на злокачественное новообразование.

Инвазивные методы исследования осуществляются у девочек под кратковременным наркозом.

## Рентгенологические методы исследования

*Рентгенологическое исследование кистей рук* проводят для определения «костного» возраста девочки.

*Данные рентгенографии черепа и турецкого седла* необходимы для исключения опухоли гипофиза.

*Рентгенография надпочечников* проводится при подозрении на опухоль надпочечников, компьютерная томография — для исключения опухоли гипофиза и надпочечников.

## Ультразвуковые методы исследования

УЗИ (производится абдоминальным или ректальным датчиком) органов малого таза, молочных желез и щитовидной железы. УЗИ органов малого таза позволяет диагностировать пороки развития, опухоли матки и яичников и другие гинекологические заболевания. В норме у девочек матка визуализируется как плотное образование с множественными линейными и точечными структурами, имеющее форму овоида, расположенное в центре малого таза позади мочевого пузыря. Размеры матки и яичников у девочек представлены в табл. 15.1 и 15.2.

Таблица 15.1

Длина матки у девочек в зависимости от возраста

| Возраст       | Длина матки, см |
|---------------|-----------------|
| 2–9 лет       | 3,1             |
| 9–11 лет      | 4               |
| 11–14 лет     | 5,1             |
| Старше 14 лет | 6,5             |

Таблица 15.2

Объем яичников у девочек в зависимости от возраста

| Возраст       | Объем яичников, см <sup>3</sup> |
|---------------|---------------------------------|
| 2–9 лет       | 1,69                            |
| 9–13 лет      | 3,87                            |
| Старше 13 лет | 6,46                            |

### Эндоскопические методы исследования

Включают гистероскопию и лапароскопию.

*Гистероскопия* является высокоинформативным методом для выявления внутриматочной патологии.

*Лапароскопия.* Подготовка, техника выполнения, показания и противопоказания являются общепринятыми.

На проведение инвазивных методов исследования необходимо получить письменное согласие родителей девочек.

*Цитогенетическое исследование* — определение полового хроматина, кариотипа. Показано при нарушениях полового развития (нарушение половой дифференцировки, задержка полового развития).

### Лабораторные методы исследования

*Бактериоскопическое исследование* выделений из влагалища проводится после осмотра половых органов у всех девочек. Бактериоскопическое исследование из уретры и прямой кишки проводится при подозрении на гонорею и трихомоноз. Забор материала осуществляют желобоватым зондом или резиновым катетером. Перед введением инструментов вход во влагалище, наружное отверстие уретры и область ануса обрабатывают тампоном, смоченным изотоническим раство-

ром натрия хлорида. Инструменты для взятия материала вводят неглубоко: в уретру на глубину 0,5 см, в прямую кишку — на глубину 2–3 см, во влагалище — по возможности до заднего свода.

*Бактериологическое исследование* выделений из влагалища, уретры и прямой кишки проводится для выявления возбудителя и определения его чувствительности к антибактериальным препаратам.

*Гормональные исследования* необходимы у девочек с ювенильными кровотечениями, при патологии полового созревания, при подозрении на гормонально-активные опухоли яичников.

## Объемные образования малого таза у девочек

### Частота и структура объемных образований яичников у девочек

Проведен ряд исследований, посвященных объемным образованиям яичников у детей и подростков. Наиболее показательны те из них, в которых больные делятся на две группы: до и после полового развития, т.е. соответственно дети и подростки. Именно от того, началось половое развитие или нет, во многом зависит тактика врача. На детский и подростковый возраст приходится менее 5% всех злокачественных опухолей яичников (1% всех злокачественных опухолей в этих возрастных группах). Примерно 60% опухолей яичников в детском и подростковом возрасте оказываются герминогенными. Это в 3 раза чаще, чем у взрослых. Эпителиальные опухоли яичников у детей и подростков встречаются редко.

Функциональные кисты яичников, чаще фолликулярные, могут наблюдаться во время внутриутробного развития, у новорожденных. Они нередки в начале полового развития, в том числе при его нарушениях (чаще при преждевременном половом развитии).

### Клиническая картина

Больные с объемным образованием в малом тазу обычно обращаются к врачу с жалобами на боли в животе различной локализации. У девочек объем малого таза невелик, поэтому объемное образование довольно быстро смещается в брюшную полость. Диагностику объемных образований яичников в этом возрасте затрудняет



их редкость и, следовательно, отсутствие распространенности у врачей, а также неспецифичность симптомов, которые обычно расценивают как проявления более распространенных болезней, например острого аппендицита. При жалобах на боль или неприятные ощущения в животе у девочки следует обязательно провести пальпацию живота и ректальное бимануальное исследование. Из-за удлинения собственной связки яичника повышается риск перекрута ножки объемного образования, который проявляется острой болью в животе. При высоком расположении образования обязательно исключают нефробластому.

### Диагностика и лечение

Основной метод диагностики объемных образований яичников — УЗИ. Однокамерные кисты яичников почти всегда доброкачественные и в течение 3–6 мес. подвергаются обратному развитию (функциональные кисты). Хирургическое лечение при них не показано, рекомендуется наблюдение. Родителей девочки нужно предупредить о возможности перекрута ножки кисты яичника. Частота рецидивов после чрескожной (под контролем УЗИ) или лапароскопической пункции кисты составляет 50 %, в связи с чем ее выполнение нецелесообразно.

Для уточнения диагноза могут потребоваться КТ, МРТ, доплеровское исследование. Поскольку у детей часты герминогенные опухоли, при обнаружении солидных или кистозно-солидных объемных образований показано хирургическое лечение. При хирургическом лечении доброкачественных опухолей во избежание эндокринных нарушений и бесплодия стремятся сохранить максимальный объем ткани яичников.

### Объемные образования малого таза у подростков

#### Частота и структура объемных образований яичников у подростков

Риск злокачественных опухолей яичников у подростков ниже, чем у детей. С возрастом увеличивается частота эпителиальных опухолей и снижается частота герминогенных. Самая частая опухоль яичников у подростков — дермоидная киста (зрелая кистозная тератома). До 20 лет она

составляет более половины опухолей яичников.

Риск опухолей повышается при дисгенезии гонад. При этой патологии обязательно определяют кариотип. Если обнаруживается Y-хромосома, половые железы удаляют, поскольку в 25 % случаев в них развиваются злокачественные опухоли.

У подростков часто наблюдаются функциональные кисты яичников. Они могут оказаться случайной находкой при гинекологическом исследовании, а могут проявиться острой болью вследствие перекрута ножки, микроперфорации или разрыва. Эндометриоз у подростков встречается реже, чем у взрослых. Между тем у подростков он является основной причиной хронической боли внизу живота (50–65 % случаев). Раньше считалось, что у молодых эндометриоз возникает главным образом при пороках развития половых органов, нарушающих отток крови из матки. Позже было показано, что это неверно, и у большинства подростков, страдающих эндометриозом, половые органы развиты правильно. Следует помнить, что у подростков эндометриоз нередко проявляется атипично: в виде красных, желтовато-коричневых или белых пятен на брюшине, небольших полипов, везикул с красным или прозрачным содержимым, рубцов и спаек в области яичников.

### Объемные образования матки

Объемные образования матки у подростков встречаются редко. Миома матки нехарактерна для этой возрастной группы. Пороки развития матки и влагалища, нарушающие отток крови (атрезия девственной плевы, поперечная перегородка влагалища, агенезия влагалища при нормально развитой матке, продольная перегородка влагалища, затрудняющая отток из него, замкнутый рот матки), проявляются вскоре после менархе и нередко оказываются операционной находкой. Возможны периодическая боль внизу живота, отсутствие менструаций, выделения из половых органов, объемное образование в малом тазу или брюшной полости. При обследовании диагностируется гематометра, гематокольпос или и то, и другое одновременно.

### Воспалительные заболевания придатков матки

Подростки, ведущие половую жизнь, имеют самый высокий риск развития воспалительных

заболеваний половых органов. В связи с этим у подростков обязательно исключают воспалительное происхождение объемного образования. Диагноз ставят на основании клинической картины: боль внизу живота, болезненность при пальпации придатков матки и при смещении шейки матки во время бимануального исследования, слизисто-гнойные выделения из половых путей, лихорадка, лейкоцитоз, увеличение СОЭ. У больных с воспалительными заболеваниями половых органов часто выявляют инфекции, передаваемые половым путем, поэтому им рекомендуют специальные методы контрацепции. Риск развития этих инфекций снижает применение спермицидов, мужского презерватива, ОК, а повышает использование ВМК. Объемное образование при воспалительных заболеваниях может представлять собой конгломерат из спаянных друг с другом кишечных петель, маточной трубы и яичника (тубоовариальное образование), заполненную гноем маточную трубу (пиосальпинкс) и расплавленный яичник, к которым подпаяны кишечные петли (тубоовариальный абсцесс). Гидросальпинкс характерен для хронических воспалительных заболеваний половых органов.

## Беременность

Среди причин развития объемного образования малого таза у подростков следует назвать и беременность. Более 85% беременностей у подростков являются нежелательными. Подростки чаще, чем взрослые, отрицают беременность из-за незнания особенностей менструального цикла, а также из опасения, что о беременности узнают родители или сверстники.

Для внематочной беременности характерно наличие объемного образования придатков матки и болей внизу живота. С тех пор, как появились методики количественного определения  $\beta$ -субъединицы ХГ в сыворотке крови, внематочная беременность все чаще диагностируется до ее прерывания. Это позволяет выполнить органосохраняющую операцию эндоскопическим доступом. Риск внематочной беременности зависит от метода контрацепции. Он наименьший у лиц, применяющих ОК.

У подростков, как и у взрослых, встречаются паровариальные кисты. Кроме объемных образований половых органов, в малом тазу могут располагаться опухоли других органов.

## Диагностика

Решающими в дифференциальной диагностике при объемном образовании в малом тазу являются данные анамнеза и результаты гинекологического исследования. Подростки обычно очень боятся первого гинекологического исследования, их волнует также, сохранит ли врач в тайне то, что они ведут половую жизнь.

Лабораторные исследования обязательно включают определение  $\beta$ -субъединицы ХГ в сыворотке крови (проводится даже в том случае, если девушка отрицает, что ведет половую жизнь), общий анализ крови, бактериоскопическое и бактериологическое исследование отделяемого уретры, вагины и цервикального канала.

УЗИ остается самым ценным методом исследования при объемных образованиях малого таза. Несмотря на большую информативность влагалищного УЗИ, его не всегда можно выполнить у подростка. При необходимости проводят КТ или МРТ. При пороках развития особую ценность представляет МРТ, поскольку позволяет до операции уточнить характер и особенности порока. Инструментальные исследования показаны всем больным с жалобами на боли в животе, поскольку диагностические ошибки затрудняют хирургическое лечение (например, достаточно сложно удалить опухоль яичника из доступа для аппендэктомии).

## Лечение

Однокамерные кисты при отсутствии жалоб лечат консервативно, поскольку они, как правило, оказываются функциональными. При наличии жалоб или подозрении на злокачественную опухоль показано хирургическое лечение. Оно по возможности должно быть органосохраняющим. Следует предупреждать образование спаек, которые могут стать причиной бесплодия. Хотя заключение при срочном гистологическом исследовании может быть ошибочным, операция на первом этапе должна быть щадящей. При необходимости после получения результата планового гистологического исследования выполняют повторную операцию.

Хирургическое лечение при воспалительных заболеваниях половых органов у подростков проводят редко. Оно показано только при разрыве тубоовариального абсцесса или неэффе-



тивности комплексной терапии. В этом случае выполняют одностороннее удаление придатков матки, позволяющее сохранить фертильность. Все популярнее становятся лапароскопические операции.

## Ювенильные маточные кровотечения

*Ювенильные маточные кровотечения (ЮМК)* — это дисфункциональные маточные кровотечения периода полового созревания, обусловленные нарушением ритмической продукции гипоталамических нейротормонов, гормонов гипофиза, яичников и других эндокринных желез. Они не связаны с органическими заболеваниями половой системы и других органов.

### Этиология и патогенез

В *этиологии* ЮМК большое значение имеют хронические и острые инфекции (ангина, тонзиллит, грипп, ОРЗ, пневмония, ревматизм, паротит), оказывающие влияние на функциональное состояние гипоталамуса, гипофиза, яичников и матки. Характерным для этой патологии является позднее менархе.

В *патогенезе* ЮМК имеет значение гиповитаминоз (С, В<sub>6</sub>, А, РР, К, Е). Дефицит витамина Е способствует изменению процессов биосинтеза простагландинов, свертывающей системы крови, процессов агрегации тромбоцитов. Недостаток витаминов А, В<sub>6</sub>, С нарушает процессы инактивации эстрогенов в печени, что в свою очередь приводит к нарушению стероидогенеза.

Гестоз при беременности, асфиксия в родах у плода являются серьезным *патогенным фактором* для формирования яичников плода и центральных механизмов репродуктивной системы. Неблагоприятное течение антенатального развития плода может вызвать функциональную неподготовленность центров гипоталамуса, особенно его переднего отдела, что может проявиться нарушением цикличности продукции либеринов, обеспечивающих функцию гипофиза.

### Клиническая картина

По клиническому течению ЮМК разделяются, как и у женщин репродуктивного возраста, на ановуляторные и овуляторные. В периоде поло-

вого созревания чаще наблюдается ановуляторное кровотечение. Оно характеризуется задержкой менструации от 2 до 5 нед. с последующим длительным, беспорядочным кровотечением различной интенсивности. При овуляторных циклах ювенильные кровотечения проявляются в форме меноррагии с задержкой менструации на 1–2 нед. ЮМК могут сопровождаться анемией и вторичными нарушениями свертывающей системы крови.

### Диагностика

Существенное значение в диагностике имеет сбор анамнеза (см. выше). Обследование должно быть комплексным. Девочка должна быть осмотрена гинекологом, педиатром, гематологом, эндокринологом, невропатологом, отоларингологом.

*Общее объективное обследование.* Характерным является ожирение, стрии, что свидетельствует о патологии диэнцефальной области. Чаще встречается интерсексуальный или евнухоидный тип телосложения, реже инфантильное телосложение. Степень биологического созревания, по данным костного возраста, обычно опережает календарный возраст.

*Специальное (гинекологическое исследование).* Наружные половые органы и матка, как правило, гипопластичны.

При УЗИ можно выявить гиперпластический процесс в эндометрии, кистозно-измененные яичники. Всем девочкам проводится ЭЭГ, ЭКГ, рентгенография турецкого седла и/или КТ, исследование функционального состояния печени, почек, яичников, гипофиза, щитовидной железы и надпочечников. Гормональный статус девочек с ЮМК нестабильный, уровень гормонов отражает несостоятельность, особенно лютеиновой фазы.

Для дифференциальной диагностики с заболеваниями крови необходима расширенная коагулограмма. Отличительной чертой при заболеваниях крови являются сведения из анамнеза: первая менструация протекает по типу меноррагии, одновременно наблюдаются кровотечения из десен, носа, подкожные кровоизлияния.

### Лечение

Лечение больных с ЮМК должно быть патогенетически обосновано, к тому же комплексным и индивидуальным.

Лечение больных с ЮМК включает в себя:

- гемостаз;
- коррекцию экстрагенитальных нарушений;
- гормональную терапию;
- физиотерапию;
- хирургические методы.

**Гемостаз.** В отличие от женщин репродуктивного возраста у девочек с ЮМК начинают негормональный гемостаз. Для остановки кровотечения применяют маточные сокращающие средства и препараты, влияющие на свертывающую систему крови:

- викасол по 3–5 мл 1 % раствора в/м или перорально по 10 мг 3 раза в день в течение 3 дней;
- раствор хлористого кальция 10 % — 5–10 мл в/в;
- окситоцин по 0,3 мл в/м 2–3 раза в день;
- экстракт пастушьей сумки, крапивы, калины, водяного перца по 20 кап. 3 раза в день;
- аскорутин по 1 таблетке 2–3 раза в день;
- витамины С, К, РР.

С целью закрепления гемостатического эффекта при тяжелом состоянии больной показана трансфузия плазмы крови, желатиноля, фибриногена. При значительной кровопотере для улучшения реологических свойств крови применяют введение альбумина, оксиэтилированных крахмалов.

**Коррекция экстрагенитальных нарушений:**

- лечение анемии;
- лечение экстрагенитальных заболеваний (санация очагов инфекции);
- снятие у больной отрицательных эмоций, физический и психический покой (электроаналгезия, седативные средства);
- режим труда и отдыха;
- рациональное питание.

**Гормональная терапия.** Гормональный гемостаз проводится у девочек старше 14 лет при неэффективности консервативного гемостаза. Принципы гормонального гемостаза описаны в гл. 5.

Противопоказания для гормонального гемостаза:

- заболевания печени;
- гиперкоагуляция;
- ревматизм в стадии обострения;
- возраст больной до 13 лет.

Для регуляции менструальной функции применяют:

- гестагены во вторую фазу менструального цикла при овуляторных ЮМК;

- низкодозированные ОК в контрацептивном режиме при ановуляторных ЮМК.

### Физиотерапевтические методы лечения

С целью гемостаза используют различные физические факторы:

- электростимуляцию рецепторов шейки матки;
- гальванизацию области молочных желез или вибрационный массаж сосков для возбуждения маммарно-маточного рефлекса у девочек 15–17 лет;
- гальванизацию верхних шейных ганглиев, вызывающую повышение сократительной активности матки;
- эндоназальную гальванизацию, направленную на изменение тонуса центральных регулирующих механизмов с последующей рефлекторной перестройкой функционального состояния периферических эффекторов и нормализацией гормональной активности яичников;
- электрофорез кальция эндоназально (усиливает парасимпатическую активность и тонус гладкой мускулатуры матки и обеспечивает сосудосуживающий эффект).

С целью профилактики рецидива кровотечения рекомендуется:

- вибрационный массаж паравертебральных зон. Оказывает местное вазотропное действие, повышает возбудимость вегетативных ганглиев и активизирует гормональную функцию яичников;
- эндоназальный электрофорез кальция, витамина В<sub>1</sub> (усиливает симпатическую активность).

Для восстановления менструальной функции при ЮМК в сочетании с генитальным инфантилизмом лечение рекомендуется проводить в два этапа.

**Первый этап** — подготовительный, направлен на усиление адаптационно-приспособительных механизмов организма (аэротерапия, прогулки, солнечные ванны, гидротерапия, талассотерапия).

**Второй этап** — основной. Направлен на повышение рецепторной системы половых органов и улучшение функции гипоталамо-гипофизарно-яичниковой системы путем применения различных методов в зависимости от степени инфантилизма.



При незначительно выраженном инфантилизме и некотором снижении функции яичников рекомендуют лечебные грязи, озокерит, сульфидные воды, индуктотермию, токи надтональной частоты в сочетании с электрофорезом меди.

При незначительном инфантилизме, но выраженной гипофункции яичников показаны хлоридные, натриевые ванны, назначают дополнительно электрофорез меди синусоидальным модулированным током, вибрационный массаж поясничной области, паравертебральных зон области нижнегрудных и поясничных позвонков.

При центральном генезе инфантилизма показаны гидротерапевтические процедуры, непрямая электростимуляция диэнцефальной области, электрофорез новокаина в зону верхних шейных симпатических ганглиев, эндоназальная гальванизация.

При ановуляторных кровотечениях и гиперэстрогении в период ремиссии показаны радоновые, йодо-бромные ванны, электрофорез йода или йода и цинка, при гипофункции яичников — санаторно-курортное лечение в условиях горного климата, лечебные грязи, сероводородные, углекислые ванны, вибрационный массаж, ультразвук в импульсном режиме, импульсные токи низкой частоты.

### Профилактика ЮМК

С учетом этиологических факторов необходимо диспансерное наблюдение, своевременное выявление и адекватная санация очагов инфекции, особенно у девочек в период полового созревания.

### Прогноз

У 5–15% больных с ЮМК в дальнейшем отмечается нарушение менструальной и репродуктивной функции, у 38% больных возникает рецидив кровотечения. Возможны осложнения при беременности, родах, развитие гормонально-активных опухолей яичников, миомы матки, гиперпластических процессов эндометрия.

### Воспалительные заболевания половых органов у девочек

Воспалительные заболевания у девочек и подростков выделяют в виде вульвовагинита и вос-

палительного процесса внутренних половых органов.

### Вульвовагинит

Факторами, сопутствующими возникновению вульвовагинита, являются предрасположенность к аллергическим реакциям, осложненный антенатальный и постнатальный периоды, ранний перевод детей на искусственное вскармливание, экссудативный диатез и аллергический дерматит, а также частые заболевания, хронические очаги инфекций, глистные инвазии.

### Классификация вульвовагинита у девочек

#### Инфекционный

1. Неспецифический вульвовагинит.
2. Специфический вульвовагинит:
  - гонорейный;
  - туберкулезный;
  - дифтерийный.

#### Первично-неинфекционный

1. Вульвовагинит, вызванный инородным телом во влагалище.
2. Вульвовагинит, вызванный глистной инвазией.
3. Вульвовагинит, вызванный изменением реактивности организма:
  - нарушением обмена веществ;
  - дисметаболической нефропатией;
  - аллергическими заболеваниями;
  - дисбактериозом кишечника;
  - заболеваниями мочевых путей;
  - острыми вирусными заболеваниями;
  - детскими инфекциями.

В зависимости от продолжительности течения заболевания вульвовагиниты подразделяют на острые (не более месяца), подострые (до 2-х мес.) и хронические (свыше 2-х мес.).

### Клиническая картина

При остром вульвовагините девочки предъявляют жалобы на гнойные выделения из половых путей, зуд, жжение во влагалище и в области наружных половых органов, усиливающиеся при мочеиспускании. Иногда беспокоят боли во влагалище, внизу живота с иррадиацией в крестцо-

во-поясничную область. Помимо дизурических явлений, больные нередко отмечают запоры. При хроническом вульвовагините экссудация и гиперемия уменьшаются, боли стихают, но сохраняются гнойвидные выделения из половых путей и зуд.

Особенности клинических проявлений определяются возбудителем заболевания. При вульвовагините отмечаются творожистые выделения из половых путей, зуд, гиперемия вульвы, дизурические расстройства. Для трихомонадного вульвовагинита характерны обильные жидкие, пенистые выделения беловатого или зеленовато-желтого цвета, зуд, раздражение вульвы, бедер, промежности, боли и жжение при мочеиспускании.

Хламидийный вульвовагинит характеризуется рецидивирующим течением, жжением при мочеиспускании, зудом вульвы, скудными слизистыми, иногда гнойными выделениями из влагалища.

При уреа- и микоплазменном вульвовагините больных беспокоят серозно-гнойные выделения из влагалища, дизурические расстройства. Как правило, специфических клинических проявлений при этой инфекции не бывает.

Гонорейный вульвовагинит у девочек протекает остро. Характерны обильные гнойные выделения из влагалища, жжение, рези при мочеиспускании, тенезмы. При осмотре наружных половых органов отмечается гиперемия вульвы, промежности, кожи внутренней поверхности бедер.

Для герпетического вульвовагинита характерны общие и местные симптомы. Девочку беспокоит головная боль, озноб, недомогание, повышение температуры. Появляются жжение, боль и зуд в области вульвы, характерные пузырьковые высыпания. Они вскрываются через 5–7 дней с образованием эрозивной поверхности, которая в последующем покрывается струпом.

У детей встречается дифтерийный вульвовагинит. Наблюдаются симптомы интоксикации. Девочку беспокоят боль в области вульвы и при мочеиспускании, выделения из влагалища, как правило, скудные серозные с кровянисто-гнойными пленками. При осмотре отмечаются гиперемия, отек, инфильтрация вульвы, на слизистой оболочке влагалища обнаруживаются сероватые пленки, при снятии которых обнажаются участки с эрозивной поверхностью, пальпируются увеличенные, болезненные паховые лимфоузлы.

## Диагностика

Диагностика вульвовагинита основана на характерных жалобах девочки, данных анамнеза, осмотра и лабораторных методов.

## Лечение вульвовагинита

*Лечение включает:*

- гигиенические мероприятия;
- диету с ограничением сладкого и раздражающих пищевых продуктов, с увеличением в рационе фруктов и овощей;
- терапию основного заболевания;
- извлечение инородного тела, если необходимо;
- дегельминтизацию по показаниям;
- санацию экстрагенитальных очагов хронической инфекции;
- проведение общеукрепляющей терапии (поливитамины, селен, иммунал, элеутерококк);
- прием антигистаминных препаратов;
- антибактериальную терапию при хламидийной, уреа-микоплазменной, инфекции (макролиды);
- специфическую терапию трихомонадного, микотического, вирусного, гонорейного, туберкулезного вульвовагинита;
- ультрафиолетовое облучение вульвы;
- местное лечение.

*При местном лечении применяют:*

- сидячие ванночки с настоем трав (ромашка, календула, шалфей, мята, крапива, зверобой);
- инстилляцию во влагалище растворов антисептиков (0,5% водный раствор диоксида, хлоргексидина, мирамистина);
- антибактериальные препараты в виде палочек, мазей (левомиколь, полимексин, неомицин, 5–10% синтомициновая эмульсия);
- репаративные средства (солкосерил, витамины А, Е, актовегин).

## Травмы половых органов у девочек

Травмы половых органов у девочек встречаются чаще в возрасте 2–11 лет в результате падения на тупые и острые предметы, реже насильственные, ятрогенные и вследствие автокатастроф.



Различают травмы наружных и внутренних половых органов, а также сочетанные травмы с повреждением соседних органов и костей таза. Тяжесть повреждений может быть от незначительной до проникающего ранения в брюшную полость.

Диагностика основана на оценке жалоб больной, тщательном сборе анамнеза, общем и специальном исследовании с применением дополнительных методов. Обязательно проведение бактериоскопического исследования отделяемого вагины и уретры, определение параметров гемостазиограммы. Объем дополнительных исследований определяется характером и тяжестью повреждений. При подозрении на травму внутренних половых органов проводится ультразвуковое исследование органов малого таза. Катетеризация мочевого пузыря позволяет уточнить наличие его травмы. Ректальное исследование дает представление о целостности прямой кишки, состоянии костей таза, наличии гематом. Вагиноскопия проводится при подозрении на повреждение влагалища и шейки матки. Рентгенологическое исследование области малого таза проводится при подозрении на наличие переломов костей таза. При подозрении на проникающие ранения брюшной полости показана лапароскопия/лапаротомия. Следует подчеркнуть, что для уменьшения болевой реакции и психологической травмы у девочек обследование целесообразно проводить под масочным наркозом закисью азота или внутривенным наркозом.

## Лечение

Очевидно, что объем лечения зависит от характера и тяжести повреждений, а также от состояния больной. Восстановление целостности ткани проводится по общехирургическим принципам первичной обработки раны. Поверхностные ссадины достаточно обработать раствором антисептика. Рану в области, прилегающей к уретре, необходимо ушить под контролем катетера. При гематоме назначают холод на область повреждения, антибактериальную, противовоспалительную и рассасывающую терапию. При нарастании гематомы показано ее вскрытие, удаление сгустков крови, ушивание кровоточащего сосуда, дренирование полости. Ведение больной в послеоперационном периоде проводится по общепринятым правилам.

Общее лечение зависит от состояния больной, наличия симптомов интоксикации, степени инфицирования раны.

## Резюме

В процессе созревания репродуктивной системы выделяют несколько периодов, каждый из которых характеризуется особенностями физического и полового развития, эндокринного статуса. Критическим возрастом считают 4 года, 7 лет, возраст менархе (11–12 лет), 14 и 17 лет.

Гинекологическое обследование девочек и подростков отличается от обследования женщин. Инвазивные методы исследования проводятся у девочек под наркозом.

На детский и подростковый возраст приходится менее 5% всех злокачественных опухолей яичников. Примерно 60% опухолей яичников в детском и подростковом возрасте оказываются герминогенными. Эндометриоз и объемные образования матки у подростков встречается реже, чем у взрослых. У подростков, ведущих половую жизнь, обязательно исключают воспалительное происхождение объемного образования малого таза и беременность.

Ювенильные маточные кровотечения — это дисфункциональные маточные кровотечения периода полового созревания, обусловленные нарушением ритмической продукции гипоталамических нейrogормонов, гормонов гипофиза, яичников и других эндокринных желез. Лечение больных с ЮМК должно быть патогенетически обосновано, комплексно и индивидуально.

Факторами, предрасполагающими к возникновению вульвовагинита у девочек, являются предрасположенность к аллергическим реакциям, осложненный антенатальный и постнатальный периоды, ранний перевод детей на искусственное вскармливание, хронические очаги инфекций, глистные инвазии. Особенности клинических проявлений определяются возбудителем заболевания.

Лечение вульвовагинита включает гигиенические мероприятия, соблюдение диеты, извлечение инородного тела из влагалища, дегельминтизацию, антибактериальную терапию по показаниям, санацию экстрагенитальных очагов хронической инфекции, общеукрепляющую терапию, прием антигистаминных препаратов,

ультрафиолетовое облучение вульвы, местное лечение.

Травмы половых органов у девочек встречаются чаще в возрасте 2—11 лет в результате падения на тупые и острые предметы, реже насильственные, ятрогенные и вследствие автокатастроф. Объем дополнительных исследований и лечения определяется характером и тяжестью поврежде-

ний, состояния больной. Восстановление целостности ткани проводится по общим хирургическим принципам первичной обработки раны. Общее лечение зависит от состояния больной, наличия симптомов интоксикации, степени инфицирования раны. По показаниям проводят антибактериальную, инфузионно-трансфузионную терапию.



# Глава 16

---

## Воспалительные заболевания женских половых органов

Патогенез

---

Классификация

---

Воспалительные заболевания нижних отделов половых путей

---

Воспалительные заболевания органов малого таза

---

Гнойные воспалительные заболевания придатков матки

---

Генерализованные формы инфекции у больных ВЗОМТ

---

Вирусные инфекции, передаваемые половым путем

---

Другие вирусные инфекции

---

ВИЧ-инфекция

---

Резюме

---

**В**оспалительные заболевания половой системы являются одной из самых распространенных причин обращения женщин к гинекологу. В таких специальностях как гинекология, урология и венерология воспалительные заболевания половых органов давно занимают первое место среди других патологических состояний. В США ежегодно регистрируется 12 млн случаев заболевания инфекциями, передаваемыми половым путем. В нашей стране официальные данные отражают только отдельные формы заболеваний, в частности, гонореи, сифилиса, СПИДа. За последние 7–10 лет число больных сифилисом увеличилось в 7–8 раз, гонореей — в 2 раза.

Заболевания, передаваемые половым путем, оказывают множество неблагоприятных воздействий на здоровье человека, но наиболее значимым из них является урон, наносимый репродуктивной функции. Страдает как мужчина, так и женщина, однако надо признать, что женское здоровье в осуществлении воспроизводства потомства играет бóльшую роль. Воспалительные заболевания являются самой частой причиной негормонального бесплодия, эктопической беременности, невынашивания, болезней и пороков развития плода и, как следствие, большого числа оперативных вмешательств.

В промышленных странах Европы и США ежегодная частота сальпингита у женщин от 15

до 39 лет составляет 10–13 на 1 тыс. женщин; среди них 75 % женщин моложе 25 лет. Острые воспалительные заболевания чаще всего наблюдаются в возрастной группе от 20 до 24 лет, хронические процессы и их последствия встречаются у женщин 25–34 лет. У 50 % женщин, больных хламидиозом, отмечается бесплодие, у 85 % — самопроизвольные выкидыши. В отношении уреаплазменной инфекции эти величины составляют соответственно 30 и 60 %. У 16 % беременных россиянок определяется хламидийная инфекция.

Основной спектр микроорганизмов, ответственных за развитие воспалительных заболеваний половых органов, состоит из следующих представителей: хламидии, гонококки, микоплазмы, уреаплазмы и трихомонады. Ежегодно в мире регистрируется 100 млн случаев заражения хламидиозом, 62 млн — гонореей, 170 млн — трихомонозом. Каждое по отдельности эти заболевания наносят значительный вред здоровью человека. В настоящее время наблюдается неуклонная тенденция к ассоциации этих возбудителей, возникновению так называемых микстинфекций, что, несомненно, существенно ухудшает течение и прогноз заболевания.

По нашим данным, сочетание хламидий с гонококком отмечается у 33,7 % пациенток, с уреаплазмой — у 19,1 %, с трихомонадой — у 31,3 %, хламидийно-кандидозная ассоциация у 9 %. Одновременно три различные инфекции встречаются у 10,6 %, 4–5 инфекций у 5,6 % больных. Нельзя не отметить тот факт, что указанные выше возбудители существенно облегчают передачу ВИЧ-инфекции и становятся кофактором прогрессирования ВИЧ/СПИДа.

Помимо бактерий в возникновении воспалительных заболеваний половых органов большую роль играют грибки. В настоящее время частота влагалищного кандидоза составляет 40–45 %. Около 75 % женщин репродуктивного возраста имеют, по крайней мере, один эпизод вагинального кандидоза в течение жизни. Возбудителями кандидоза являются грибы рода *Candida albicans*: на 153 случая бактериологически подтвержденного вагинального кандидоза у 153 выявлены грамположительные кокки, у 94 — грамположительные и грамотрицательные бациллы, у 53 % — грамотрицательные бациллы. Даже при недоказанной патогенности таких ассоциаций, проведение направленного антимикотического лечения оказывается неэффективным из-за бы-

строго размножения ассоциированных микробов после исчезновения *Candida* и возникновения восходящей инфекции.

Вероятнее всего причиной формирования микстинфекций является неэффективность антибактериальной терапии.

Раннее, адекватное лечение воспалительных заболеваний способно предотвратить развитие тяжелых последствий для репродуктивной функции.

Тем не менее, более важной задачей является просветительская работа, особенно с молодыми людьми, как наиболее сексуально активной возрастной группой. Очень важно делать максимальный акцент на применение барьерных методов контрацепции.

## Патогенез

Так как ряд возбудителей передаются половым путем, первыми поражаются нижние отделы половых органов. В норме во влагалище существуют достаточно надежные механизмы защиты от инвазии патогенных возбудителей. Это в первую очередь микробиоценоз влагалища, который посредством ряда механизмов, таких как создание кислой среды, конкуренции на уровне пищевых субстанций и др., предотвращает возможность размножения патогенной флоры. Физиологическая десквамация эпителия влагалища, синтез иммунных веществ, обеспечение локальной иммунной защиты, как клеточной, так и гуморальной, — также вносит свой вклад в защиту от проникновения инфекционных агентов. Предотвращение проникновения возбудителей в верхние отделы половых органов обеспечивает цервикальная слизь, которая богата антимикробными субстанциями и антителами, а также способна создавать механическое препятствие. Важную защитную роль играет менструация, в процессе которой происходит отторжение функционального слоя эндометрия, что в ряде случаев препятствует длительному пребыванию патогенных микроорганизмов в полости матки, тем самым препятствуя созданию условий для длительной персистенции. При этом лейкоцитарная инфильтрация базального слоя значительно усиливает этот механизм. Различные факторы, как экзогенные, так и эндогенные, способны нарушать защитные механизмы, повышая тем самым риск развития воспалительных заболеваний. К эндогенным факторам можно отнести гормональные



влияния, иммунодефицит различного происхождения, хронические заболевания (сахарный диабет). Частые, необоснованные спринцевания, введение во влагалище инородных предметов, некоторые виды местной контрацепции, несоблюдение личной гигиены — являются экзогенными факторами, способными нарушить тонкие механизмы защиты от инфекции.

По топографии поражения макроорганизма можно выделить поражение нижнего отдела урогенитального тракта и восходящую инфекцию. К поражениям нижнего отдела можно отнести уретрит, парауретрит, бартолинит, кольпит и эндоцервицит.

Распространению инфекции из очагов, расположенных в нижних отделах половых органов, способствуют искусственное прерывание беременности, внутриматочные вмешательства и некоторые виды контрацепции. Для женщин, использующих ВМК, риск воспалительных заболеваний органов малого таза в 4–7 раз более высокий.

Восходящая инфекция чаще всего распространяется:

- 1) каналикулярно, т.е. через цервикальный канал, полость матки, маточные трубы на брюшину и органы брюшной полости;
- 2) лимфогенно, с развитием пельвиоперитонита и дальнейшим лимфогенным распространением (особенно хламидийной инфекции) на брюшину поддиафрагмальной области, аппендикс, желчный пузырь и др.;
- 3) гематогенно, о чем свидетельствует наличие экстрагенитальных осложнений.

В восхождении инфекции могут играть роль как сперматозоиды, так и использование ВМК.

Во многих случаях у пациенток с воспалительными заболеваниями органов малого таза (ВЗОМТ) выявляется полимикробная флора. При наличии ВЗОМТ гонококки из цервикального канала можно выделить в 25–50%, хламидии — в 22–47% случаев. Однако у  $\frac{1}{3}$  больных из цервикального канала не удается выделить никаких микроорганизмов. В 65% случаев из верхних отделов половых путей высевается различная грамотрицательная и анаэробная флора. Тем не менее, предполагают, что в начале патологического процесса лишь один инфекционный агент инициирует воспалительный процесс, изменяет функционирование локальных иммунных механизмов, подготавливая тем самым благоприятную почву для дальнейшего инфицирования

другими микроорганизмами. Судя по всему, наиболее часто такими «инициаторами» выступают гонококки и хламидии.

## Классификация

Воспалительные заболевания половых органов разделяют на специфические и неспецифические. К специфическим относят трихомоноз, хламидиоз, гонорею, сифилис, ВПГ, ВПЧ, ВИЧ, туберкулез и некоторые другие инфекции, передаваемые половым путем. К неспецифическим относятся заболевания, вызванные условно-патогенной флорой.

Ведущими возбудителями воспалительных заболеваний в последние годы принято считать гонококки и хламидии, неспецифические воспалительные заболевания являются сопутствующими инфекциями.

Мы считаем нецелесообразным выделять неспецифические воспалительные заболевания в отдельную группу, так как чаще всего инициирующим моментом в их возникновении являются инфекции, передаваемые половым путем.

По клиническому течению воспалительные процессы делят на острые и хронические.

В зависимости от локализации воспаления различают заболевания нижних (вульвит, бартолинит, кольпит, эндоцервицит) и верхних (эндометрит, сальпингит, сальпингоофорит, параметрит) отделов половых путей.

Кроме того, могут иметь место генерализованные формы заболеваний (диффузный перитонит, сепсис).

## Воспалительные заболевания нижних отделов половых путей

У девочек влагалище выстлано однослойным кубическим эпителием. Реакция содержимого влагалища в этот период нейтральна, микрофлора близка к микрофлоре кожи. В период полового созревания под воздействием эстрогенов эпителий становится многослойным плоским, из микроорганизмов начинают преобладать лактобактерии. Эти изменения сопровождаются снижением величины рН до 3,5–4,5. После менопаузы развивается атрофия эпителия, микрофлора вновь становится похожей на кожную, рН возрастает до 7,0.

Выделения из влагалища представляют собой отделяемое всех отделов половых путей. Они

могут быть как физиологическими, так и проявлением бактериального вагиноза, следствием инфицирования *Candida* или трихомонадами.

#### **Физиологические выделения из влагалища.**

В норме выделения из влагалища имеют белый цвет, на воздухе вследствие окисления они желтеют. Выделения состоят из слущенного эпителия шейки матки и влагалища, слизи, образующейся преимущественно в цервикальных железах, бактерий и жидкости, пропотевающей через стенки влагалища. Более 95% всех микроорганизмов составляют лактобактерии. Кислая среда поддерживается за счет жизнедеятельности лактобактерий, которые вырабатывают молочную кислоту из гликогена. В середине цикла количество влагалищных выделений возрастает, так как повышается образование слизи. Они становятся обильными во время беременности и, иногда, на фоне приема ОК.

### **Вульвит**

*Вульвит* — воспаление наружных половых органов. Чаще встречается у девочек. У взрослых вульвит может возникать при диабете, ожирении, химических воздействиях. Вульва поражается при герпетической инфекции.

Для вульвита характерны гиперемия, отечность вульвы, гнойные или серозно-гнойные выделения и жалобы на зуд, жжение в области наружных половых органов. Лечение зависит от устранения сопутствующей патологии, назначения антисептиков, реже антибиотиков. Местно применяется 0,5% раствор диоксида, раствор фурацилина 1:5 000. В зависимости от выделенной микрофлоры назначают вагинальные свечи, кремы, чаще рассчитанные на микстинфекцию (бетадин, полижинакс, тержинан).

### **Кольпит**

*Кольпит* — воспаление слизистой оболочки влагалища. Встречается очень часто (10–30%) у женщин репродуктивного возраста, в том числе и у беременных. Кольпит может быть кандидозной, трихомонадной, гонококковой этиологии. Значительно реже его причиной является хламидиоз и неспецифическая флора. Относительно часто (не менее 30% от всех заболевших) кольпит возникает вследствие дисбиоза влагалища с вторичным присоединением неспецифической инфекции. На примере кольпита особенно хорошо

видно, что делить воспалительные заболевания половых органов на специфические и неспецифические не имеет смысла, так как изолированно они встречаются редко.

Клинические проявления кольпита в острой стадии достаточно яркие. Больная жалуется на чувство боли и жжение, обильные, чаще гнойно-видные бели, отмечаются гиперемия и отек слизистой оболочки.

Для выявления возбудителя заболевания используют бактериологическое и бактериоскопическое исследования выделений из влагалища, уретры, цервикального канала.

Лечебные мероприятия зависят от выявленного возбудителя. При смешанной инфекции используют антисептики и антибиотики широкого спектра действия: метронидазол в свечах и таблетках, бетадин, далацин, полижинакс, тержинан (в виде крема). Для лечения и профилактики грибковой инфекции применяют клотримазол, флуконазол, залаин (в виде свечей или крема).

После антибактериальной терапии рекомендуется использовать эубиотики для восстановления естественной влагалищной микрофлоры (бифидумбактерин, лактобактерин).

### **Эндоцервицит**

*Эндоцервицит* — воспаление слизистой оболочки цервикального канала. Цилиндрический эпителий цервикального канала шейки матки особенно часто поражается хламидиями, гонококками, вирусом простого герпеса, цитомегаловирусом, вирусом папилломы человека.

Для развития воспаления способствующими факторами являются травмы шейки матки при абортах, родах, диагностических процедурах.

Вирусное поражение шейки матки, особенно вирусом папилломы человека, способствует развитию предрака и рака шейки матки. Выделяют некоторые штаммы вируса особенно неблагоприятные для развития цилиоэпителиальной дисплазии (штаммы 16, 18, 21 типов). Однако в последние годы выявлено патогенное воздействие и других штаммов папилломавирусной инфекции. В острой стадии больные жалуются на гнойно-видные выделения из влагалища, редко боли. При осмотре шейки матки с помощью зеркал и кольпоскопии выявляют гиперемия вокруг наружного зева, гнойно-видные выделения, отечность тканей.



Хронический цервицит чаще всего сочетается с цилиоэпителиальной дисплазией различной степени.

Лечение эндоцервицита в острой стадии проводится антибиотиками и антисептиками в зависимости от выявленного возбудителя — гонококков, хламидий, трихомонад, вирусов. В хронической стадии необходимо лечить цилиоэпителиальную дисплазию.

### Вагинальный кандидоз

Урогенитальный кандидоз является в настоящее время одним из наиболее распространенных микозов у женщин; часто сочетается с различными гинекологическими заболеваниями.

Свыше  $\frac{3}{4}$  женщин перенесли кандидоз хотя бы раз в жизни. У некоторых наблюдаются частые рецидивы.

Факторы, предрасполагающие к генитальному кандидозу:

- иммунодефицит;
- иммуносупрессивная терапия, в том числе назначение стероидных гормонов;
- сахарный диабет;
- спринцевания, тесное нижнее белье;
- повышенный уровень эстрогенов;
- ОК, содержащие большие дозы эстрогенов.

На частоту урогенитальной кандидозной инфекции влияют профессиональные вредности и, в частности, работа в химической и фармацевтической промышленности.

Возбудитель кандидоза способен обитать в кишечнике, под ногтями, во влагалище и на коже. Более 80% случаев кандидоза вызвано *Candida albicans*. Передача заболевания при половом контакте встречается редко, однако микротравмы, полученные во время полового сношения, у предрасположенных женщин могут способствовать развитию кандидоза.

Выделяют острые, стертые и атипичные формы заболевания, а также хронические процессы, резистентные ко многим лекарственным веществам. Одной из особенностей течения генитального кандидоза является сочетание грибов с бактериальной флорой, обладающей высокой ферментативной и литической активностью, что создает благоприятный фон для внедрения грибов в ткани. Нередко заболевание приобретает упорное, хроническое и рецидивирующее течение, резистентное к проводимой терапии. Это

объясняется глубоким проникновением грибов в клетки многослойного эпителия.

В случаях рецидивирующего кандидоза прежде всего следует исключить другие заболевания, особенно простой герпес, вызывающий местное изъязвление и болезненность, и некоторые кожные заболевания.

Среди клинических форм микоза у гинекологических больных часто встречаются кандидозные вульвит и вульвовагинит.

*Клинические проявления:* увеличение количества белей молочного цвета, зуд, жжение в области наружных половых органов, неприятный запах из влагалища, усиливающийся после полового контакта. Чаще отмечаются творожистые белые выделения с запахом дрожжей. При исследовании обращает на себя внимание гиперемия, беловатый крошкообразный налет на слизистой оболочке влагалища, незначительная болезненность при пальпации. Выделения имеют pH 3,5–4,5.

*Диагноз* подтверждается после микроскопии и посева выделений.

### Лечение

В последние годы в лечении генитального кандидоза используют 4 группы антимикотических средств:

- 1) препараты полиенового ряда (нистатин, леворин);
- 2) препараты имидазолового ряда (кетоконазол, клотримазол, миконазол);
- 3) препараты триазолового ряда (флуконазол, интраконазол);
- 4) прочие (гризеофульвин, флуцитозин, нитрофунгин, декамин, препараты йода и др.).

Нистатин и леворин хорошо переносятся больными, однако биодоступность (степень всасываемости из желудочно-кишечного тракта после прохождения печени) не превышает 3–5%. Таким образом, эффективность этих препаратов довольно низка.

К группе полиеновых антимикотиков относится пимафуцин, который содержит в качестве активной субстанции натамицин. Натамицин, разрушая клеточную оболочку гриба, приводит к его гибели. Пимафуцин малотоксичен, не вызывает раздражения кожи и слизистых оболочек и, что очень важно, может применяться при беременности и в период лактации. Его назначают по следующей схеме: кишечно-растворимые таблетки — по 1 таблетке 4 раза в день в течение

5–10 дней, влагалищные свечи — по одной свече на ночь в течение 6 дней. В случаях, когда имеются воспалительные изменения кожи и слизистых оболочек, а также трещины в перианальной области, рекомендуется применение пимафуцина в виде крема, который наносят тонким слоем на пораженные участки 2–3 раза в день. Однако при применении данного препарата довольно высока частота рецидивов.

Среди препаратов имидазолового ряда наибольшую распространенность получили клотримазол (канестен, бифоназол), гино-певарил, гино-травоген и др. Препараты этой группы малотоксичны, высокоэффективны.

Антимикотический эффект клотримазола связан с нарушением синтеза эргостерина, являющегося составной частью клеточной мембраны грибов. Таблетки вводят во влагалище на ночь в течение 6–10 дней, либо препарат используют в виде 1% крема. Препарат противопоказан в первом триместре беременности.

Гино-травоген содержит 600 мг иконазола нитрата. Препарат активен также в отношении грамположительных микроорганизмов, в том числе стафилококков, микрококков и стрептококков. Ввиду этого гино-травоген может использоваться при инфекциях влагалища грибкового и смешанного генеза. Препарат выпускается в виде вагинальных шариков. Шарик вводят глубоко во влагалище один раз на ночь с помощью прилагаемого напальчника.

Гино-певарил содержит эконазола нитрат. Препарат, изменяя проницаемость клеточных мембран гриба, обладает выраженным фунгицидным действием. Кроме того, проникая в клетку, препарат подавляет репликацию РНК и синтез белков. Происходит подавление синтеза ферментов, участвующих в липидном обмене клетки гриба, разрушаются липидосодержащие продукты метаболизма в митохондриях. Препарат быстро растворяется при температуре тела, при этом эконазол сохраняет свою активность через 3–5 дней после разового применения. Вагинальные свечи по 150 мг вводят глубоко в задний свод влагалища на ночь в течение 3 дней. Проводят 2 курса с интервалом в 7 дней.

Весьма перспективен препарат залаин в свечах для интравагинального применения. Залаин содержит новую химическую структуру бензотиофен, который обеспечивает фунгицидную активность в низких концентрациях и эффективность

в отношении штаммов грибов с перекрестной резистентностью к азолам. Залаин также активен в отношении грамположительных бактерий (стафилококков, стрептококков). Действующая концентрация залаина сохраняется во влагалище в течение 7 дней, что обеспечивает лечебный курс при однократном применении препарата. При сопутствующем кандидозном вульвите рекомендуется дополнительное использование залаина местно в виде крема. Отсутствие системной абсорбции при интравагинальном введении обеспечивает возможность применения препарата во время беременности.

К группе триазольных соединений относится дифлюкан (флуконазол). Механизм его действия основан на селективной ингибиции цитохром Р-45 — медиаторных ферментов, что ведет к нарушению синтеза эргостерола, в результате чего ингибируется рост грибов. Биодоступность дифлюкана высока и составляет 94%.

Клион-Д содержит метронидазол и миконазола нитрат, активен в отношении грибковой и смешанной микрофлоры. Препарат назначают по 1 таблетке во влагалище на ночь в течение 10 дней, предварительно смочив таблетку в небольшом количестве воды для лучшего ее растворения.

Для лечения вульвовагинита смешанной этиологии применяют комплексные препараты с широким спектром действия (антимикотическим, антипротозойным, антибактериальным). К таким препаратам относится макмирор, содержащий нифурател и нистатин.

Схема лечения: 1 вагинальная свеча на ночь в течение 8 дней ежедневно. Половому партнеру назначают крем 1 раз в день в течение 6 дней. В отличие от других препаратов макмирор не подавляет рост лактобацилл в процессе лечения, поэтому после курса терапии нормальная флора влагалища восстанавливается быстро.

Также при вульвовагинитах смешанной этиологии эффективно применение суппозиториев бетадина, который обладает выраженным бактерицидным эффектом и нормализует рН вагинальной среды.

Для восстановления нормальной микрофлоры влагалища целесообразно на втором этапе после основного курса антимикотиков использовать интравагинально эубиотики (бифидумбактерин по 1 свече во влагалище на ночь в течение 10 дней).



В комплексной терапии генитального кандидоза используют также витамины, иммуностимулирующие препараты, а также индукторы интерферона. Однако перед назначением последних рекомендуется провести оценку интерферонового статуса с учетом чувствительности к тому или иному иммуномодулятору.

Таким образом, лечение генитального кандидоза должно быть комплексным, с учетом сопутствующих гинекологических и экстрагенитальных заболеваний, и включать в себя антимикотики для перорального и интравагинального применения, витамины, иммуномодуляторы и зубиотики.

При частых рецидивах кандидоза показан общий анализ крови для исключения анемии, определение глюкозы в крови и исследование функции щитовидной железы (хотя обычно эти показатели остаются в пределах нормы).

Бессимптомное носительство *Candida* лечения не требует.

### Бактериальный вагиноз

*Бактериальный вагиноз* можно рассматривать как общий инфекционный невоспалительный синдром, связанный с дисбиозом влагалищного биотопа, характеризующийся чрезмерно высокой концентрацией облигатно и факультативно анаэробных условно-патогенных микроорганизмов и резким снижением или отсутствием молочнокислых бактерий в отделяемом влагалища.

Бактериальный вагиноз — самая частая причина патологических выделений из влагалища у женщин детородного возраста.

У некоторых женщин флора влагалища изменяется очень быстро, бактериальный вагиноз возникает и разрешается самостоятельно. Показано, что бактериальный вагиноз повышает риск воспалительных заболеваний, в том числе после самопроизвольных и искусственных абортов, а также инфекционных осложнений после хирургических вмешательств.

При бактериальном вагинозе количество анаэробных микроорганизмов резко увеличивается. Чаще всего его вызывают *Gardnerella vaginalis*, *Bacteroides (Prevotella) spp.*, *Mobilincus spp.*, *Mycoplasma hominis*; pH влагалищного содержимого повышается до 4,5–7,0. Лактобактерии могут в конце концов исчезнуть. Факторы, способствующие столь резкому изменению экологии влагалища, до сих пор неизвестны.

Основными симптомами бактериального вагиноза являются жидкие выделения белого или желтого цвета с неприятным рыбным запахом, прилипающие к стенкам влагалища. Перед менструацией и после полового сношения запах усиливается. Для клинической постановки диагноза необходимо наличие комплекса критериев:

- pH влагалища более 4,5;
- после добавления к выделениям капли 10 % раствора гидроксида калия появляется рыбный запах;
- при осмотре определяются характерные выделения;
- наличие при микроскопии «ключевых клеток».

«**Ключевые клетки**» — это клетки эпителия, покрытые таким большим количеством бактерий, что их контуры становятся неотчетливыми. При микроскопии мазка, окрашенного по Граму, определяется большое количество грамположительных и грамотрицательных кокков, крупные грамположительные палочки (лактобактерии) встречаются редко или отсутствуют. При посеве материала из верхних отделов влагалища выявляется смешанная анаэробная флора и большое количество *Gardnerella vaginalis*. Так как этот микроорганизм высевается у 50 % женщин с нормальной микрофлорой, он не имеет значения для диагностики.

Для лечения бактериального вагиноза используют препараты, действующие на возбудителей заболевания и не подавляющие рост *Lactobacillus spp.* В настоящее время препаратами выбора для этиотропной терапии являются метронидазол и клиндамицин, обладающие антианаэробным спектром действия. Метронидазол превращается в активную форму, связывается с ДНК и блокирует синтез нуклеиновых кислот.

Предложены следующие схемы лечения.

1. Метронидазол по 500 мг внутрь 2 раза в сутки в течение 7 дней.
2. Метронидазол 2 г внутрь однократно.

Эффективность лечения равна 95 % при применении первой и 84 % при применении второй схемы лечения. Показано также, что назначение метронидазола перед проведением аборта уменьшает заболеваемость эндометритом и другими воспалительными заболеваниями органов малого таза.

Однако пероральное применение препарата нередко вызывает такие побочные эффекты, как металлический вкус во рту, диспептические расстройства, аллергические реакции.

Особенно широкое применение нашел клиндамицин, который представляет собой хлорированное производное линкомицина, обладает широким спектром антибактериальной активности и легче адсорбируется из кишечника. Препарат связывается с рибосомами и ингибирует синтез белка. Активен в отношении облигатно анаэробных микроорганизмов. Клиндамицин назначают по 300 мг внутрь 2 раза в сутки в течение 7 дней. Эффективность применения препарата равна 91 % при пероральном и интравагинальном приеме (2 % вагинальный крем далацин). Однако прием препарата перорально часто осложняется диареей.

Учитывая, что при пероральном применении данных препаратов наблюдается большое число нежелательных побочных реакций, рекомендуется интравагинальное их применение:

- 1) 0,75 % метронидазоловый гель, 5 г интравагинально 2 раза в сутки в течение 5 дней;
- 2) далацин — 2 % вагинальный крем, 5 г интравагинально на ночь в течение 6 дней;
- 3) бетадин — вагинальные суппозитории, по одной свече на ночь в течение 7–14 дней; препарат эффективно элиминирует анаэробную микрофлору и способствует восстановлению нормоценоза влагалища, что обеспечивает меньшую частоту рецидивирования бактериального вагиноза.
- 4) тантум роза — одноразовый флакон-спринцовка со 140 мл раствора 140 мг активного вещества, влагалищные орошения 2 раза в сутки. Активное вещество тантум роза — нестероидное противовоспалительное средство бензидамин гидрохлорид. Препарат обладает бактерицидной активностью по отношению главным образом к *Gardnerella vaginalis*.

Восстановить нормальную микрофлору влагалища очень трудно, поэтому после лечения возможны рецидивы заболевания. Лечение половых партнеров не влияет на частоту рецидивов бактериального вагиноза. Более 80 % женщин излечивает, однако в течение месяца рецидивы возникают в 30 % случаев.

Женщинам с рецидивирующим бактериальным вагинозом помогает длительная терапия (1–2 курса в мес.).

## Трихомоноз

Частота заболевания среди женщин, ведущих активную половую жизнь, нередко достигает 30–

50 %. Трихомонады часто являются переносчиками в верхние отделы половых путей и брюшную полость других форм заболеваний, передаваемых половым путем.

Первичное заражение чаще происходит при половом контакте, однако возможно инфицирование при нарушении правил личной гигиены, через загрязненный медицинский инструментарий и т.д.

Инкубационный период колеблется от 2–5 до 30 и более дней. Возможно бессимптомное носительство в течение нескольких месяцев. У мужчин часто встречается бессимптомное носительство, но возможно развитие негонококкового уретрита. У женщин трихомонады вызывают вульвовагинит, в том числе тяжелый, с гнойными выделениями из влагалища, иногда с неприятным запахом. Во многих случаях одновременно присутствует бактериальный вагиноз.

Трихомоноз может протекать по типу острого, подострого и хронического, латентного воспалительного процесса. Клинически проявляется в виде кольпита, вульвита, вульвитита, цервицита, эндоцервицита, уретрита, цистита и ряда других форм.

Наиболее часто (80–90 %) диагностируют острый трихомонадный кольпит. Клинические признаки не являются специфическими: зуд, пенные выделения (серозные, гнойные, серозногнойные) с неприятным запахом, гиперемия и легкая кровоточивость пораженных тканей.

Вне зависимости от стадии заболевания (острая, подострая, хроническая, латентная), трихомоноз сопровождается тяжелыми повреждениями эпителия (язвы, эрозии) шейки матки, которые могут быть приняты за дисплазию.

При беременности латентная форма заболевания нередко обостряется, воспалительный процесс быстро приобретает распространенный, сочетанный характер (кольпит, цервицит, уретрит и др.).

При осмотре обращают на себя внимание желтоватые или зеленоватые выделения и воспаление влагалища, которое иногда распространяется на вульву и прилежащие участки кожи. Возможны точечные кровоизлияния на шейке матки, из-за которых слизистая оболочка приобретает «земляничный» вид.

Диагноз трихомоноза устанавливают на основании клинических признаков заболевания и обнаружения в исследуемом материале возбудителя.

Для лабораторной диагностики трихомоноза применяют следующие методы:



- микроскопию нативного мазка;
- микроскопию окрашенного мазка;
- культуральные;
- иммунологические.

### Лечение

Лечение уrogenитального трихомоноза является одной из актуальных и серьезных задач. Современные методы лечения основаны на использовании специфических противотрихомонадных средств. При лечении необходимо соблюдать следующие принципы:

- лечение проводят обоим половым партнерам;
- на фоне лечения половая жизнь и прием алкоголя не рекомендуется;
- устраняются факторы, снижающие сопротивляемость организма (сопутствующие заболевания, гиповитаминоз);
- лечению подлежат больные при всех формах заболевания, включая трихомонадоносителей и больных с воспалительными заболеваниями гениталий, у которых трихомонады не обнаружены, но выявлены у половых партнеров.

Эффективными средствами лечения являются метронидазол (трихопол, флагил, клион, метрогил), тинидазол (фазижин), орнидазол (тиберал), нитазол, трихомонацид и др.

**Рекомендуемые схемы лечения неосложненного мочевого трихомоноза.**

**I. Нитроимидазолы (метронидазол, трихопол, флагил):**

1. По 1,0 г 3 раза в день в течение 2 дней, курсовая доза 6,0 г.
2. По 0,5 г 3 раза в день в течение 5 дней, курсовая доза 7,5 г.
3. 2 г в день перорально однократно.
4. 1-й день — по 0,5 г 3 раза в день, 2–4-й дни — по 0,5 г 2 раза в день, 5-й день — по 0,25 г 2 раза в день. Курсовая доза 5,0 г.

При лечении вялотекущего, хронического, рецидивирующего, осложненного мочевого трихомоноза рекомендуются следующие схемы.

**II. Нитроимидазолы (метронидазол, трихопол, флагил):**

1. 1-й день — 1,0 г — утром, 0,5 г — днем, 0,5 г — вечером, 2–4-й дни — по 0,5 г 3 раза в сутки через 8 ч. Курсовая доза 6,5 г.
2. По 0,5 г 4 раза в сутки в течение 5 дней, курсовая доза 10 г.

3. 1–1,5 г в сутки в течение 10 дней, курсовая доза 10–15 г (при избыточной массе тела — более 90 кг — суточная доза повышается до 2 г).
4. 100 мл раствора метронидазола (содержащего 0,5 г препарата) вводят внутривенно капельно в течение 20 мин 3 раза в сутки на протяжении 5–7 дней.

В настоящее время кроме метронидазола применяются другие производные нитроимидазола.

**III. Тинидазол (фазижин)**

1. 0,5 г через каждые 15 мин в течение часа, курсовая доза 2 г.
2. 0,5 г 2 раза в день ежедневно в течение недели.
3. 2 г однократно в течение 2 дней, курсовая доза 4 г.

**IV. Орнидазол (тиберал)**

1. Однократно 1,5 г или 0,5 г 2 раза в день в течение 5 дней, курсовая доза 5 г.

**V. Тенонитразол (африкан-250)**

1. По 0,25 г 2 раза в день в течение 4 дней.

**VI. Ниморазол (наксоджин)**

1. По 0,5 г 2 раза в день в течение 6 дней.
2. Однократно 2 г (4 таблетки).

При хронических, вялотекущих формах трихомоноза рекомендуется неспецифическая иммунотерапия, витаминотерапия, протеолитические ферменты.

Протеолитические ферменты могут быть животного (трипсин, химопсин) и растительного (террилитин) происхождения. Протеолитические ферменты — это высокоактивные биологические препараты, оказывающие фибринолитическое, муколитическое и противовоспалительное действие. Они усиливают действие антибактериальных препаратов и снижают устойчивость к ним микрофлоры. Эти ферменты усиливают противотрихомонадную активность метронидазола в 2–10 раз. Они способствуют ускорению пролиферативных процессов в тканях, активизируют клеточные реакции, усиливают фагоцитарную активность лейкоцитов.

*Кристаллический трипсин* назначают по 10 мг 1 раз в день внутримышечно в течение 5 дней. Затем, или одновременно, проводится этиотропная терапия.

*Террилитин* вводят ректально или вагинально в дозе 600–1 000 ЕД 2–3 раза в день в течение 5–10 дней. Затем, или одновременно, проводится этиотропное лечение.

*Вобензим* — таблетки, покрытые оболочкой, устойчивые к действию желудочного сока. В его

состав входят: бромелаин (45 мг), папаин (60 мг), панкреатин (100 мг), химотрипсин (24 мг), амилаза (10 мг), липаза (10 мг), рутин (50 мг). Назначают по 3 капсулы 3 раза в день на протяжении 1–2 мес.

При лечении трихомонадной инфекции применяют солко-триховак — вакцину из специальных штаммов лактобацилл. Она представляет собой лиофилизат специально отобранных штаммов лактобацилл. Один флакон (разовая доза) содержит 7–109 инактивированных лактобацилл, 5 мг реполимеризованного желатина, 0,2 мг фенола в качестве консерванта.

Основными показаниями являются трихомоноз и бактериальный вагиноз. Вакцину применяют одновременно с химиотерапией, так как образование антител продолжается 2–3 нед. Вакцину можно применять в качестве монотерапии при торпидном течении трихомоноза и в случаях резистентности к химиотерапии. Основная вакцинация — 3 инъекции по 0,5 мл внутримышечно с интервалом в 2 нед. — обеспечивает защиту в течение 1 года. Через год проводится повторная вакцинация (однократно 0,5 мл). После третьей инъекции препарата стабилизируется нормальная влагалищная микрофлора, повышается иммунитет, вследствие чего трихомонады и другие патогенные возбудители исчезают.

### Местное лечение генитального трихомоноза

*Клион-D* — содержит 0,5 г метронидазола и 0,1–5 г нитрата миконазола. Применяют в виде влагалищных таблеток 1 раз в день в течение 10 дней.

*Тержинан* содержит тернидазол (200 мг), неомицина сульфат (100 мг), нистатин (100 тыс. ЕД), преднизолон (3 мг), масла гвоздики и герани. Применяют по 1 вагинальной таблетке 1 раз в день в течение 10 дней. Эффективен при смешанной инфекции влагалища.

*Гиналгин* — активное вещество метронидазол. Применяют в виде влагалищных свечей 1 раз в день в течение 10 дней.

### Диспансеризация

Согласно приказу №286 Минздрава РФ от 07.12.93 г. работу по выявлению больных, диагностике, лечению и профилактике трихомоноза могут проводить врачи в кожно-венерических диспансерах, акушерско-гинекологических, урологических и других лечебно-профилактических учреждениях.

Излеченность устанавливают с помощью бактериоскопического и культурального методов исследования. Первые контрольные исследования проводят через 7–8 дней после окончания лечения. При необходимости проводят провокацию — инъекцию гоновакцины (500 млн микробных тел) или пирогенала (200 МПД) — и через 24, 48, 72 ч исследуют отделяемое уретры, влагалища, прямой кишки.

Второе контрольное обследование проводят сразу же после очередной менструации. Больная находится под наблюдением врача для установления излеченности после окончания лечения при свежем трихомонозе в течение 2 мес., при хроническом — 3 мес.

Больным с невыявленным источником заражения срок контрольного наблюдения увеличивают до 6 мес. При этом проводят ежемесячное клиническое и серологическое обследование для выявления сифилиса, так как метронидазол обладает трепонемоцидным действием и может затруднять его диагностику.

Критерии излеченности:

- отсутствие трихомонад при исследовании выделений из уретры, влагалища, цервикального канала, прямой кишки;
- благоприятные результаты клинического и лабораторного исследования в течение 2–3-х менструальных циклов;
- отсутствие клинических проявлений трихомонадной инфекции.

### Выделения из влагалища у детей

У девочек часто встречаются воспалительные заболевания влагалища, которые обычно не связаны с половым актом. Основной возбудитель — стрептококк (*Shigella spp.*) — вызывает хронический геморрагический вагинит, который часто возникает без предшествующей диареи. Рецидивирующий вагинит характерен при наличии во влагалище инородных тел. Для исключения этой причины или удаления инородного тела может потребоваться осмотр (вагиноскопия).

Часто у детей встречаются острицы (*Enterobius vermicularis*). Распространяясь из ануса, они вызывают сильный зуд, неизбежно приводящий к расчесам. Особенно характерно появление симптомов в ночное время.

**Атрофический вагинит.** К другим причинам выделений из влагалища относят атрофический вагинит.



Он часто встречается у женщин в постменопаузе. В течение пяти лет после прекращения менструаций влажный эпителий атрофируется, лактобактерии вновь замещаются микрофлорой, характерной для кожи. Это может приводить к диспареунии и болезненности влагалища. Препаратами выбора при лечении являются эстрогены (системные или крем с овестинном).

Иногда бактериальный вагинит вызывают стрептококки или другие микроорганизмы. В подобном случае показаны антибиотики.

**Абсцесс большой вестибулярной железы.** Большие вестибулярные (бартолиновы) железы находятся по обеим сторонам влагалища и открываются в его преддверие. При обтурации выводных протоков возникают кисты, которые выглядят как безболезненные припухлости. Инфицирование кист ведет к развитию абсцесса железы. При пальпации в нижнем отделе влагалища определяется болезненный абсцесс и повышение температуры кожи. В посевах выявляется рост различных микроорганизмов, в том числе гонококков, стафилококков, стрептококков, смешанной анаэробной флоры, кишечной палочки.

**Лечение.** Лечение хирургическое; обычно выполняют вскрытие кисты, дренирование ее полости.

## Хламидиоз

Среди инфекций, передаваемых половым путем, в настоящее время наиболее распространенной (20–30%) формой является хламидиоз. Наибольшая заболеваемость наблюдается среди женщин моложе 25 лет. Преобладают бессимптомные формы заболевания (около 50% у мужчин и 80% у женщин). Хламидиоз характеризуется поражениями не только мочеполовой системы, но и наличием ряда серьезных перинатальных и экстрагенитальных заболеваний.

Заражение происходит исключительно половым путем, в то время как внеполовой путь передачи инфекции существенного значения не имеет. Установлена внутриутробная передача инфекции, а также высокая частота инфицирования новорожденных.

Распространение заболевания среди сексуально-активных девушек-подростков обычно превышает 10%, среди женщин молодого возраста — 5%. Причем, 30–54% больных имеют в дальнейшем обострения, связанные с наличием

персистирующей инфекции или реинфекцией.

Частота выявления хламидиоза среди пациенток гинекологических отделений составляет 5–10%, у беременных — 1–8%.

Хламидийная инфекция у женщин связана с серьезными нарушениями репродуктивной функции и инфекционными осложнениями: у 15–40% женщин с хламидийным эндоцервицитом развиваются воспалительные заболевания органов малого таза, у 20% из них возникает вторичное бесплодие, у 18% — длительные боли в малом тазу, у 9% — внематочная беременность.

Хламидии — наиболее частая причина негонорейного уретрита у мужчин. Генитальные штаммы хламидии могут заселять глотку, прямую кишку (хотя только штаммы, вызывающие венерическую лимфогрануому, приводят к серьезному проктиту); кроме того они вызывают конъюнктивит.

*Chlamidia trachomatis* — облигатный внутриклеточный паразит. Серологические типы А–С поражают конъюнктиву, вызывая трахому, D–K вызывают воспалительные заболевания половых органов. Специфические серологические типы L1–L3 вызывают венерическую лимфогрануому. Инфекционные частицы, элементарные тельца поражают цилиндрический эпителий половых органов. Связываясь со специфическим рецептором на поверхности клетки, они проникают внутрь. Только внутри клетки возможно образование включений, содержащих метаболически активные ретикулярные тельца. Хламидии размножаются путем деления пополам. После 48-часового жизненного цикла ретикулярные тельца конденсируются в элементарные тельца, которые выделяются из клетки. Хотя при выраженном заражении хламидии способны разрушать клетки, гибель эпителия в основном связана с воспалительным ответом.

Гуморальный иммунитет является серовар-специфичным и длится недолго. Большее значение имеет клеточный иммунитет (активация цитотоксических Т-лимфоцитов и синтез  $\gamma$ -интерферона).

Хламидиоз обычно проявляется после инкубационного периода в 1–3 нед. и может протекать в виде острого, подострого, хронического или асимптомного заболевания.

Для острого процесса характерны гиперемия слизистых оболочек мочеполовых органов, наличие слизисто-гнойного отделяемого из уретры, влагалища, частого мочеиспускания. Возможная локализация поражений у женщин довольно обширна и включает хламидийный бартолинит,

уретрит, кольпит, цервицит, эндометрит, сальпингит, пельвиоперитонит.

Для идентификации хламидий необходимо специфическое исследование.

Ранее использовались бактериологические методы. В настоящее время широко применяется метод ELISA (иммуноферментный твердофазный анализ), хотя его чувствительность ограничена. Образцы для анализа необходимо брать из канала шейки матки или из участков эктопии шеечного эпителия, чтобы получить клетки цилиндрического эпителия. Твердофазный иммуноферментный анализ мазков из прямой кишки или с конъюнктивы ненадежен; в этих случаях лучше использовать реакцию прямой иммунофлюоресценции. Содержимое цервикального канала для проведения реакции прямой иммунофлюоресценции наносят на предметное специальное стекло и фиксируют спиртом. Методы определения ДНК возбудителя (полимеразная или лигазная цепная реакции) обладают намного большей чувствительностью. Их можно использовать для анализа мочи или мазков из влагалища. Хламидии обнаруживаются чаще, чем при применении твердофазного иммуноферментного анализа мазков из цервикального канала. Таким образом, появились неинвазивные методы массового обследования на хламидиоз.

Серологические исследования для диагностики хламидиоза обычно не применяются, так как антитела вырабатываются не у всех заболевших. Используют метод микроиммунофлюоресценции. У женщин с воспалительными заболеваниями органов малого таза или диссеминированной инфекцией титры антител более высокие. Антитела к хламидиям имеются у 60% женщин с трубным бесплодием. Серологические исследования для диагностики хламидиоза возможно использовать при хронических воспалительных заболеваниях органов малого таза, т.е. когда очаг возбудителя не доступен и/или в качестве контроля эффективности лечения.

При анализе существующих методов диагностики хламидиоза следует отметить разработанные скрининговые тесты для определения *C. trachomatis* в моче, основанные на амплификации специфичной для этого микроорганизма последовательности ДНК, включающие полимеразную цепную и лигазную цепную реакцию. По чувствительности и специфичности эти тесты превосходят культуральное исследование и методы выявления антигенов и, возможно, пред-

ставляют собой прорыв в области диагностики хламидийной инфекции, особенно при бессимптомном течении заболевания.

## Лечение

Несмотря на постоянно появляющиеся новые рекомендации и традиционно рекомендуемые ВОЗ схемы и препараты, лечение остается проблемой. Химиотерапия хламидийной инфекции осложняется неспецифической природой симптомов и наличием полимикробных ассоциаций при воспалительном процессе в урогенитальной области. Поэтому назначение препарата, режим его введения представляет серьезные трудности для клиницистов. Другой сложной проблемой при лечении хламидиоза является наличие рецидивов заболевания, частота которых доходит до 50%. Для эффективного лечения, учитывая, что хламидия является внутриклеточным паразитом, необходимы препараты, способные накапливаться внутри клетки (тетрациклины, макролиды, фторхинолоны).

В настоящее время разработаны эффективные лекарственные средства для лечения генитального хламидиоза (доксициклин, рулид, фромилид, азитромицин, офлоксацин и др.).

Патогенетически оправдано также применение при всех свежих, торпидно текущих и хронических инфекциях нижних отделов мочеполовых путей, а также при ВЗОМТ продигиозана, пирогенала, лактоотерапии, назначаемых до начала антибактериальной терапии хламидиоза и в период ее применения. Для активного лечения хламидиоза рационально использовать период менструального кровотечения.

У беременных женщин с хламидиозом препаратами выбора являются амоксициллин, эритромицин, спирамицин (ровамицин); получены обнадеживающие результаты применения рокситромицина (рулид).

При неосложненном хламидиозе применяют следующие схемы лечения:

- доксициклин 100 мг дважды в сутки в течение 7 дней;
- эритромицин 500 мг в сутки в течение 14 дней (можно применять у беременных);
- азитромицин 1 г однократно;
- офлоксацин 400 мг в сутки в течение 7 дней.

До возобновления половых сношений необходимо обследовать партнера на наличие заболеваний, передаваемых половым путем, и провести курс лечения хламидиоза.



## Гонорея

За последние 20 лет заболеваемость гонореей в развитых странах снизилась и составляет менее 1 % среди женщин детородного возраста. Хроническое бессимптомное течение встречается у половины больных. Наоборот, примерно у 90 % мужчин развивается выраженный уретрит с зеленоватыми гнойными выделениями и дизурией. У женщин гонококки поражают те же отделы половых путей, что и хламидии.

Гонорея характеризуется поражением преимущественно слизистых оболочек мочеполовых органов, полости рта и прямой кишки. Возможно носительство гонококков в глотке или развитие экссудативного тонзиллита. Гонококки способны вызывать у взрослых конъюнктивит. У женщин и гомосексуальных мужчин гонококки вызывают проктит, проявляющийся гнойными выделениями, кровотечениями и болью в заднем проходе.

Различают свежую (острая, подострая, торпидная), хроническую и латентную (гонококконосительство) формы заболевания.

*Neisseria gonorrhoeae* — грамотрицательный диплококк, поражающий цилиндрический или кубический эпителий. При хронической гонорее возникает сложное взаимодействие возбудителя с иммунной системой. При эффективном ответе экспрессия поверхностных антигенов гонококков меняется. Протективного иммунитета, по-видимому, не возникает. Надежных серологических реакций для диагностики гонореи не существует. Если контроль излеченности после антибиотикотерапии отсутствует, быстро возникают резистентные штаммы. Снижение чувствительности к пенициллину вследствие хромосомных мутаций развивается медленно и постепенно. Высокая резистентность к пенициллину передается плазмидами. Первая из описанных плазмид PPNG (*Penicillinase Producing Neisseria gonorrhoeae*) содержала гены, кодирующие пенициллиназу. В последнее десятилетие в развивающихся странах появились мутации, обеспечивающие резистентность к хинолонам.

Установлено, что гонококки могут образовывать L-формы, продуцировать β-лактамазу, что обеспечивает их резистентность ко многим известным антибиотикам и является нередкой причиной хронизации инфекционного процесса.

Основной путь инфицирования — половой, хотя в некоторых случаях возможно внеполовое заражение при нарушении правил личной гигиены или заражение новорожденного при прохож-

дении его через родовые пути инфицированной матери. Инкубационный период при гонорее составляет от 3 до 5 дней, клинические проявления обусловлены поражением слизистых оболочек мочеиспускательного канала, влагалища, прямой кишки, полости рта и др.

Принято выделять гонорею нижнего и верхнего отдела мочеполовой системы. Первая группа заболеваний включает уретрит, вульвит, вестибулит, бартолинит, кольпит, цервицит и эндоцервицит. Ко второй группе относятся эндометрит, сальпингит, аднексит, пельвиоперитонит.

При хронических формах заболевания клинические проявления могут быть незначительными или вообще отсутствовать.

При осложненной гонорее или при наличии гонококкового поражения эндокарда, суставов и др. клинические проявления определяются степенью поражения органов.

Гонорея в 7–15 % случаев является причиной трубной беременности вследствие воспалительных, облитерирующих и стенозирующих изменений в них.

Аборт при наличии гонореи чрезвычайно опасен. Возможно быстрое распространение инфекции на брюшину или даже генерализация процесса.

При хроническом сальпингите и эндометрите гонорея имеет большое значение в развитии бесплодия. При гонококковых поражениях малого таза причиной бесплодия могут быть не только анатомические, но и функциональные изменения. Нарушается функция рецепторного аппарата матки, вследствие чего отсутствуют изменения эндометрия в ответ на гормональное влияние. Кроме того, вследствие гонококкового поражения фолликулярного аппарата яичников нарушается их эндокринная функция.

Диагностика гонореи основывается на результатах комплексной оценки клинической картины и лабораторного подтверждения (бактериологические, иммунохимические, серологические и др. методы исследования).

Методы лабораторного исследования больных гонореей включают также бактериоскопию мазков, культуральное исследование, почасовую бактериоскопию, прямую иммунофлуоресценцию (хламидии, микоплазмы), 2-стаканную пробу, полученные гемограммы, биохимические исследования, микрореакцию на сифилис.

Предположительный диагноз гонореи может быть поставлен при наличии в мазке из уретры, цервикального канала или прямой кишки вну-

триклеточных грамотрицательных диплококков. Гонококки требовательны к условиям культивирования. Им необходима специальная питательная среда с 7% CO<sub>2</sub>, например, кровяной агар, с добавлением антибиотиков для подавления роста других микроорганизмов. Результаты посева могут быть отрицательными, особенно при несвоевременной доставке в лабораторию. Для массовых обследований применяют методы, основанные на выявлении ДНК возбудителя, однако для определения чувствительности к антибиотикам культуральный метод незаменим.

## Лечение

При лечении больных с гонореей основное значение имеют антибиотики и сульфаниламидные препараты, оказывающие бактериостатическое и бактерицидное действие. При острой свежей гонорее достаточно этиотропного лечения, при осложненных, хронических воспалительных процессах показана и патогенетическая терапия.

При смешанной гонорейно-трихомонадной инфекции рекомендуется проводить одновременное лечение гонореи и трихомоноза, при сочетании гонореи с хламидиозом, микоплазмозом вначале необходимо провести лечение гонореи. Более чем в 50% случаев у женщин гонорея сочетается с хламидиозом. Поэтому всем пациенткам с гонореей и их партнерам принято проведение лечения хламидиоза.

Для лечения гонореи, вызванной чувствительными штаммами гонококков, применяются следующие препараты:

- амоксициллин 3 г в сочетании с 2 г пробенецида однократно;
- ципрофлоксацин 500 мг однократно;
- азитромицин 1 г однократно;
- цефтриаксон 250 мг внутримышечно однократно.

Так как существуют устойчивые штаммы, а лечение гонореи иногда оказывается неэффективным, то для контроля излеченности всем женщинам дважды назначают посев, в том числе и из прямой кишки, так как инфекция может распространиться в эту область из влагалища.

## Сифилис

*Сифилис* — хроническая инфекция с чередованием периодов обострения, скрытыми периодами без ярко выраженных клинических симптомов.

После продолжительного периода относительно низкой и стабильной заболеваемости в России с 1989 г. отмечается устойчивая тенденция роста, причем за последние 5 лет число вновь зарегистрированных случаев увеличилось в 7–8 раз.

Половой контакт с больным не определяет обязательное заражение, однако чаще вслед за ним возникает классическое или длительное, нередко бессимптомное, хроническое течение сифилиса. Кроме полового пути, возможны более редкие пути передачи инфекции: бытовой, ятрогенный и внутриутробный.

Характерными для заболевания являются прогрессирующие поражения кожи, слизистых оболочек, а также внутренних органов, костей, нервной системы.

Инкубационный период при сифилисе колеблется от 3 до 5–6 нед. В месте первичного поражения вначале возникает папула, быстро сменяющаяся язвой с блестящим дном и твердым основанием (твердый шанкр), присоединяется регионарный лимфаденит с увеличением узлов (бубон). Первое проявление сифилиса у женщин — безболезненная язва (твердый шанкр) чаще всего расположен на шейке матки и поэтому остается незамеченным. Шанкр может быть множественным. Обычно он появляется через 3–6 нед. после заражения и самостоятельно проходит через несколько недель. Шанкр имеет упругоэластичную консистенцию и сопровождается паховым лимфаденитом.

Первичный симптомокомплекс обычно исчезает без всякого специального лечения, однако гематогенное и лимфогенное распространение возбудителя из первичного очага вскоре приводит к различным вторичным клиническим проявлениям болезни.

В течение 6 мес. после исчезновения шанкра развивается вторичный сифилис, который проявляется сыпью (обычно макуло-папулезной, не вызывающей субъективных ощущений). Высыпания симметричны, захватывают ладони и подошвы. К другому типу проявлений вторичного сифилиса относятся широкие кондиломы, как правило, локализующиеся в области промежности, особенно в перианальной области. Возможна генерализованная лимфоаденопатия. Помимо перечисленных симптомов встречаются алопеция, артрит и менингит. В начале вторичного периода сифилиса может наступить нейросенсорная глухота вследствие разрушения волосковых



клеток внутреннего уха. Вторичные поражения при сифилисе обычно локализуются на коже и слизистых оболочках в виде полиморфных плоских высыпаний (сифилиды), которые нередко сливаясь между собой приводят к образованию язвочек, эрозий, а на голове — к локальной алопеции.

Характерными являются полиаденит и различные воспалительные процессы внутренних органов (гепатит, периостит, пиелонефрит и др.), сопровождающиеся нерезко выраженной симптоматикой.

Следствием стертых клинических проявлений первичной и вторичной стадий заболевания является запоздалая диагностика и несвоевременное лечение сифилиса.

Прогрессирование процесса (третичная стадия) сопровождается гранулематозными поражениями (гумма) внутренних органов и дегенеративными изменениями ЦНС, стенок кровеносных сосудов (аневризма аорты), клапанного аппарата сердца и др.

Частота манифестных форм специфических поражений нервной системы в последнее время значительно снизилась. Увеличилось число стертых и скрытых форм с незначительной или отсутствующей клинической симптоматикой, что объясняется в первую очередь влиянием новых лекарственных средств. Это затрудняет своевременное распознавание специфических поражений ЦНС и приводит к неадекватному лечению.

Проблема трансфузионного сифилиса в настоящее время становится весьма актуальной. Установлено, что бледная трепонема проходит через фильтры, применяемые для изготовления препаратов крови.

Крайне редко сифилис приобретает «злокачественное» течение, при котором первичная и вторичная стадии заболевания сопровождаются выраженной местной и общей симптоматикой, а гранулематозные поражения третичного сифилиса развиваются уже в течение первого года после начала заболевания.

С современных позиций значительный интерес представляет влияние ВИЧ-инфекции на клинические проявления сифилиса и его течение. Установлено, что для сифилиса в этих случаях характерно стремительное развитие поздних проявлений и большой удельный вес редких, атипичных и тяжелых форм.

Особенно это касается вторичного периода, проявления которого могут имитировать разнообразные варианты пиодермии, изъязвлений, микозов, кератодермии подошв и ладоней, псориаза и других дерматозов, а также протекать по типу гранулематоза Вегенера, синдрома Рейно, болезни Крона и лимфаденопатического синдрома.

Вторичные сифилиды у ВИЧ-инфицированных часто сочетаются со специфическими поражениями нервной системы, органов зрения, суставов, лихорадкой и другими нарушениями общего состояния и самочувствия. На фоне ВИЧ-инфекции поражения нервной системы при сифилисе развиваются уже на ранних его этапах, т.е. в пределах первого года после заражения.

С эпидемиологической точки зрения также важно, что в отделяемом твердых шанкров и эрозивных папул у больных с сифилисом на фоне ВИЧ-инфекции обнаруживается необычайно большое количество бледных трепонем.

### Диагностика

Диагностика первичного сифилиса основана на выявлении трепонем при микроскопии в темном поле зрения. Язвы очищают и делают легкий соскоб, чтобы из дна выступили капли серозной жидкости, которую переносят на предметное стекло и смешивают с каплей 0,9% раствора натрия хлорида. Препарат рассматривают при сильном увеличении ( $\times 3\ 800$ ) в темном поле зрения. *T. pallidum* имеет вид подвижных изгибающихся спиралей с частыми витками. Этот вид можно принять за другой тип спирохет, сапрофитов слизистой оболочки, которые отличаются более редкими витками спирали. Сифилис необходимо подтвердить серологически.

Из специфических серологических тестов на сифилис наиболее широко применяются реакции иммобилизации бледных трепонем, иммунофлуоресценции, пассивной гемагглютинации и иммуноферментный анализ.

Наибольшей чувствительностью и специфичностью обладает метод прямой иммунофлуоресценции, но его проведение отнимает много времени и требует квалифицированного персонала. Большинство лабораторий обычно использует метод гемагглютинации или преципитации *T. pallidum*. В дополнение к перечисленным применяют реактивные (неспецифические) методы:

реакцию преципитации инактивированной сыворотки или плазмы с кардиолипидным антигеном. Используют серийные разведения от 1 до 64 (разрешающей способности данных реакций). При раннем первичном сифилисе все серологические реакции могут оказаться отрицательными. Твердый шанкр шейки матки может быть неправильно расценен как раковое поражение. При малейших сомнениях показана биопсия. Для сифилиса характерна массивная инфильтрация лимфоцитами и плазматическими клетками. Выявить наличие спирохет помогают специальные методы окраски, например, серебрение.

При вторичном сифилисе серологические реакции положительны, титр реакции преципитации инактивированной сыворотки с кардиолипидным антигеном равен 1:32 и более. При наличии поражения слизистых оболочек или широких кондилом проводят микроскопию соскобов в темном поле зрения. После лечения первичного или вторичного сифилиса титр реакции преципитации инактивированной сыворотки с кардиолипидным антигеном должен каждые 3 мес. снижаться в 2 раза и в течение двух лет стать отрицательным.

После разрешения симптомов вторичного сифилиса наступает латентный период. Внешние проявления сифилиса отсутствуют, однако серологические реакции продолжают оставаться положительными. Очаги вторичного сифилиса имеют тенденцию к самопроизвольному рассасыванию в течение 2 лет, во время которых способность к заражению сохраняется. Этот период называют ранним латентным сифилисом. Единственным проявлением латентного сифилиса являются положительные результаты серологических исследований. Поражения кожи, слизистых оболочек и внутренних органов на этой стадии инфекции отсутствуют. Если длительность болезни более 1 года или неизвестна, назначают бензатинбензилпенициллин: 2,4 млн ЕД в/м 1 раз в неделю в течение 3 нед. (общая доза на курс лечения 7,2 млн ЕД). Всех больных латентным сифилисом регулярно обследуют для исключения третичного сифилиса, признаками которого являются аортит, гуммы, поражение нервной системы. Через 6 и 12 мес. после лечения ставят нетрепонемные реакции, которые обязательно оценивают количественно. В течение 1–2 лет первоначальный титр антител (обычно более 1:32) должен снизиться не менее чем в 4 раза.

Первичный и вторичный сифилис жизни не угрожают. Их важно своевременно диагностировать, так как существует опасность развития третичного сифилиса. В течение 5 лет после заражения может развиваться менинговазкулярная форма нейросифилиса, проявляющаяся симптомами инсульта. В последующем может появиться спинная сухотка или прогрессивный паралич. При отсутствии лечения ранних стадий сифилиса нейросифилис развивается примерно у 10 % мужчин и у 5 % женщин. Примерно в 20 % случаев спустя много лет развивается сифилис сердечно-сосудистой системы (аневризма грудного отдела аорты или недостаточность аортального клапана).

Существует риск трансплацентарного заражения сифилисом, которое может привести к внутриутробной гибели или серьезным нарушениям у плода. Новорожденных из группы риска тщательно обследуют, включая люмбальную пункцию, и назначают пенициллин внутривенно. Более легкие формы врожденного сифилиса проявляются позднее в виде глухоты (поражение VIII пары черепно-мозговых нервов), интерстициального кератита и нарушений строения зубов. Риск трансплацентарной передачи инфекции при первичном и вторичном сифилисе очень велик (до 70 %), и даже спустя 5–10 лет имеется опасность его возникновения. Для предупреждения позднего врожденного сифилиса лечение больной следует начинать до 20-й нед. беременности.

## Лечение

*T. pallidum* размножается медленно (время деления 20 ч). При раннем сифилисе трепонемцидную концентрацию антибиотиков необходимо поддерживать не менее 12 дней. Препаратом выбора является пенициллин. Существуют различные схемы лечения:

- 1,2 млн ЕД новокаиновой соли бензилпенициллина в сутки в/м в течение 12 дней;
- 2,4 млн ЕД бензатин бензилпенициллина (бициллина, ретарпена, экстенциллина) в/м, повторная инъекция через 7 дней;
- 100 мг доксициклина 2 раза в сутки в течение 14 дней;
- 500 мг эритромицина 4 раза в сутки в течение 14 дней.

Если заражение произошло более года назад, продолжительность терапии увеличивают: препараты пенициллина вводят в течение 21 дня, пе-



роральные антибиотики — в течение 28 дней. Достаточный для лечения нейросифилиса уровень пенициллина в спинномозговой жидкости достигим только при в/в введении высоких доз новокаиновой соли бензилпенициллина (2,4 млн ЕД в сутки) в сочетании с пробенецидом (500 мг 4 раза в сутки). Во время беременности всасывание эритромицина снижается.

Обязательно следует известить сексуальных партнеров и пересмотреть анамнез половой жизни. В некоторых случаях необходимо связаться с партнерами, с которыми женщина встречалась несколько прошлых лет. При подозрении на врожденный сифилис необходимо обследовать также братьев и сестер ребенка.

### Другие осложнения хламидиоза и гонореи

Распространение гонококков или хламидии в брюшной полости может вызвать развитие периаппендицита или перигепатита. Последний чаще встречается у женщин и проявляется синдромом Фитц—Хью—Куртиса (лихорадка, боли в правом подреберье). Часто ошибочно ставится диагноз острого холецистита. Тщательный осмотр помогает выявить симптомы сальпингита. Во время лапароскопии между капсулой печени и висцеральной брюшиной видны тонкие спайки, напоминающие струны арфы. Показан трехнедельный курс антибиотиков.

Диссеминация хламидийной инфекции может вызвать синдром Рейтера или хламидийный реактивный артрит, которые встречаются менее чем в 1% случаев. Обычно развивается асимметричный артрит крупных суставов нижних конечностей. При синдроме Рейтера артрит сопровождается увеитом и высыпаниями, которые в тяжелых случаях напоминают псориазические. Развитие синдрома Рейтера (как и других серонегативных артритов) связано с наличием гаплотипа HLA B27. Диссеминация гонореи проявляется септическим артритом мелких суставов кисти, лучезапястных суставов и скудной папулезной сыпью. Встречается редко, чаще у женщин.

### Воспалительные заболевания органов малого таза

Воспалительные заболевания органов малого таза (ВЗОМТ) — это восходящие инфекции матки, ее придатков и тазовой брюшины. К ним относятся

эндометрит, метроэндометрит, параметрит, сальпингоофорит и пельвиоперитонит.

Возбудители ВЗОМТ — микроорганизмы, поражающие цилиндрический эпителий канала шейки матки. Это прежде всего *Neisseria gonorrhoeae* и *Chlamydia Trachomatis*, реже условно-патогенные анаэробы, вызывающие бактериальный вагиноз (*Pseovotella spp.*, *Peptostretococcus spp.*, *Gardnerella vaginalis*), еще реже — *Haemophilus influenzae*, *Streptococcus-pyogenes* и *Streptococcus pneumoniae*. Заболевание часто развивается на фоне бактериального вагиноза, поскольку размножающиеся во влагалище анаэробы снижают защитные свойства шеечной слизи, что облегчает распространение восходящей инфекции. В связи с широким применением антибиотиков, длительным использованием ВМК, отмечено возрастание роли грибов в развитии гнойного процесса. Актиномицеты — анаэробные лучистые грибы, вызывающие инфекционное поражение различных органов и тканей. Актиномицеты обуславливают особенно тяжелое течение процесса с формированием свищей и перфораций различной локализации.

Анаэробы, энтеробактерии и грибы приводят к наиболее тяжелым воспалительным процессам в придатках матки, нередко с вовлечением в процесс брюшины малого таза.

Ухудшение качества жизни в последние годы у большинства населения (нерациональное питание, недоедание, стрессы) привели к эпидемии туберкулеза в России. Клиницисты, в том числе гинекологи, должны помнить о возможности туберкулезного поражения внутренних половых органов, особенно в группе женщин с низким уровнем жизни.

Опыт показывает, что первое место среди причин, способствующих развитию тяжелого гнойного воспаления тазовых половых органов, занимают внутриматочные вмешательства, и, в первую очередь, внутриматочные контрацептивы.

Второй по частоте причиной развития гнойных осложнений являются предшествующие полостные и лапароскопические вмешательства:

- паллиативные и нерадикальные хирургические операции при гнойных заболеваниях придатков матки, погрешности в ходе выполнения оперативных вмешательств (недостаточный гемостаз, повторное лигирование *ad mass* с оставлением на культях длинных шелковых или капроновых лигатур, иногда в

виде «клубков», продолжительные операции с большой кровопотерей);

- осложнения после самопроизвольных и особенно криминальных аборт.

## Эндометрит

При инфицировании внутренней поверхности матки в основном поражается базальный (ростковый, камбиальный) слой эндометрия.

### Острый эндометрит

Чаще всего возникает после абортов, родов или диагностического выскабливания матки. Клинические признаки проявляются, как правило, на 3–4-й день после занесения инфекции. Повышается температура тела, учащается пульс, появляется познабливание, в крови обнаруживают лейкоцитоз, сдвиг лейкоцитарной формулы влево, ускорение СОЭ. Матка умеренно увеличена, чувствительна при пальпации, особенно по бокам (по ходу крупных лимфатических сосудов). Выделения серозно-гноевидные, нередко длительное время сукровичные, что связано с задержкой регенерации слизистой оболочки. Острая стадия продолжается 8–10 дней. При правильном лечении процесс заканчивается, реже переходит в подострую и хроническую форму. Эндометрит может протекать в легкой или абортивной форме, особенно при применении антибиотиков.

### Хронический эндометрит

Частота хронического эндометрита составляет в среднем 14%. В последние годы наблюдается тенденция к ее повышению, что возможно связано с широким использованием ВМК, ростом числа абортов и различных внутриматочных манипуляций.

Как правило, хронический эндометрит возникает вследствие невылеченного острого послеродового или послеабортного эндометрита, часто его развитию способствуют повторные внутриматочные вмешательства в связи с маточными кровотечениями. Редкой причиной являются оставшиеся части костного скелета плода после прерывания больших сроков беременности или шовный материал после кесарева сечения. Вместе с тем, ряд авторов считают возможным возникновение хронического эндометрита и без острой стадии воспаления.

Клиническая картина показывает, что часто роль первичного возбудителя при хроническом воспалении утрачивается с усилением роли вторичного инфицирования. Нередко течение хронических воспалительных заболеваний может быть отягощено проявлением дисбактериоза вследствие отрицательного побочного действия лекарств и суперинфекции (аутоинфекция условно-патогенными микробами).

В большинстве случаев хронический эндометрит протекает латентно и не имеет клинических проявлений.

Выделяют следующие морфологические варианты:

- *атрофический*, при котором отмечается атрофия желез, фиброз стромы, инфильтрация ее лимфоидными элементами;
- *кистозный*, если фиброзная ткань сдавливает протоки желез, содержимое их сгущается и образуются кисты;
- *гипертрофический*, если слизистая оболочка в результате хронического воспаления подвергается гиперплазии.

При хроническом эндометрите обычно не отмечается каких-либо специфических макроскопических изменений эндометрия. На его поверхности могут наблюдаться серозные, геморрагические или гнойные выделения. Эндометрий может быть утолщен. Редко встречаются фиброзные спайки, которые могут быть причиной частичной облитерации полости матки и бесплодия. В таких случаях при выскабливании матки получают мало материала.

Гистологическими критериями постановки диагноза являются инфильтраты, состоящие преимущественно из лимфоидных элементов и плазматических клеток, а также небольшого количества полиморфно-ядерных лейкоцитов (иногда в просвете маточных желез) и гистиоцитов. Расположение инфильтратов чаще очаговое, вокруг желез и кровеносных сосудов, реже диффузное. «Лимфоидные фолликулы» располагаются не только в базальных и глубоких отделах функционального слоя эндометрия, но и в его поверхностных слоях. Отмечается фиброз стромы: очаговый, который выражается в сгущении или уплотнении волокнистой ткани вокруг сосудов, и диффузный, выражающийся в резком фиброзировании обширных участков эндометрия, главным образом глубоких слоев. Сосудов в строме мало, капилляры артериального типа сужены,



облитерированы за счет пролиферации эндотелиальных элементов и склероза. В некоторых случаях стенки сосудов находятся в состоянии гиалиновой дистрофии. Помимо воспалительного стромального инфильтрата с преобладанием лимфоцитов, при отсутствии предменструальных и других патологических изменений морфологическими признаками эндометрита могут быть поверхностный отек, увеличение плотности стромы, очаговые кровоизлияния с отложением гемосидерина, которые обычно локализуются вблизи мелких артериол, и эозинофилия поверхностного эпителия.

Клиническая картина хронического эндометрита в значительной степени отражает глубину и длительность патоморфологических изменений в слизистой оболочке матки. Характерные особенности структуры и рецепции эндометрия представляют основу механизма возникновения основного симптома заболевания — маточных кровотечений. Вследствие неполноценности трансформации эндометрия нарушается процесс десквамации и регенерации функционального слоя. Нарушение этих процессов является основной причиной пост- и предменструальных кровянистых выделений. Срединные (межменструальные) кровянистые выделения связаны с повышением проницаемости сосудов эндометрия в период овуляции. Такое изменение сосудов наблюдается и у здоровых женщин, но диapedез крови клинически не заметен. У больных проницаемость сосудов может достигать высокой степени или даже возможно повреждение стенок некоторых мелких сосудов.

Диагностика хронического эндометрита базируется на клинических проявлениях заболевания и анамнезе с окончательным подтверждением диагноза путем гистологического исследования соскоба эндометрия. Для получения максимальной информации выскабливание рекомендуется проводить в первую фазу (8–10 день) менструального цикла.

В последние годы для диагностики используют гистероскопию. Описание гистероскопической картины в основном содержит особенности атрофического варианта эндометрита. В связи с инвазивностью и риском обострений хронического процесса при диагностическом выскабливании продолжается поиск иных, более доступных и щадящих методов диагностики. В настоящее время разработаны эхографические

критерии хронического эндометрита. Наиболее частым эхографическим признаком является изменение структуры эндометрия. Это выражается в возникновении в зоне срединного М-эха участка повышенной эхогенности различной величины и формы. Внутри участков нередко выявляют отдельные зоны сниженной эхогенности. Нередко в полости матки выявляется наличие газа, в базальном слое эндометрия определяются небольшие (диаметром 0,1–0,2 см) четкие гиперэхогенные образования, представляющие собой участки фиброза, склероза и кальциноза. Расширение полости матки на величину до 0,3–0,7 см за счет жидкостного содержимого констатируется у 30 % пациенток, причем во всех случаях оно определяется лишь при исследовании в фазе пролиферации. Следует особо подчеркнуть, что у каждой второй больной отмечено наличие нескольких из перечисленных выше эхографических признаков (рис. 16.1–16.8).

### Лечение

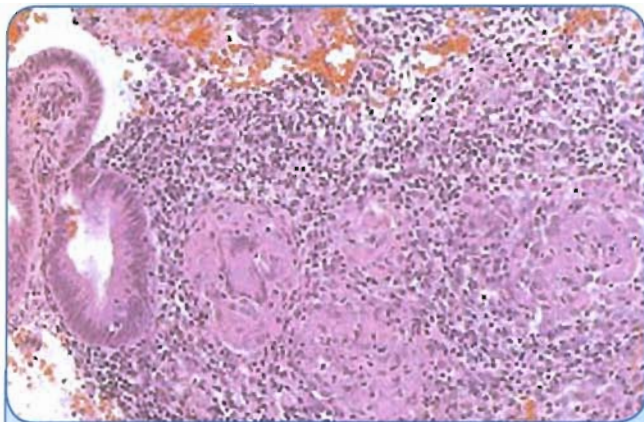
В острой стадии эндометрита назначают антибиотики в соответствии с чувствительностью к ним возбудителя: полусинтетические пенициллины, цефалоспорины, макролиды, фторхинолоны и тетрациклины, обязательно в сочетании с антимикотиками. Дозы и длительность применения антибиотиков определяется тяжестью заболевания. В связи с частотой присоединения анаэробов рекомендуется дополнительное применение метронидазола. При необходимости проводят инфузионную, десенсибилизирующую, общеукрепляющую терапию.

При хроническом эндометрите применяют комплексное воздействие, включающее средства, направленные на терапию сопутствующих заболеваний, общеукрепляющие средства, по показаниям — седативные, десенсибилизирующие препараты, витамины. Ведущую роль играет физиотерапия, улучшающая гемодинамику малого таза, стимулирующая сниженную функцию яичников и активность рецепторов эндометрия.

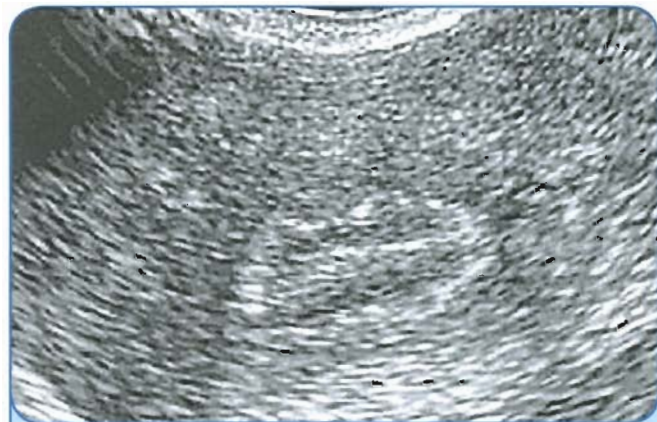
Физиотерапия при непродолжительном заболевании (менее 2 лет) основана на применении микроволн сантиметрового диапазона или магнитного поля, УВЧ. При процессе длительностью более 2 лет рекомендуется ультразвук в импульсном режиме или электрофорез цинка.

При гипофункции яичников и длительности эндометрита до 2 лет предпочтительны микро-

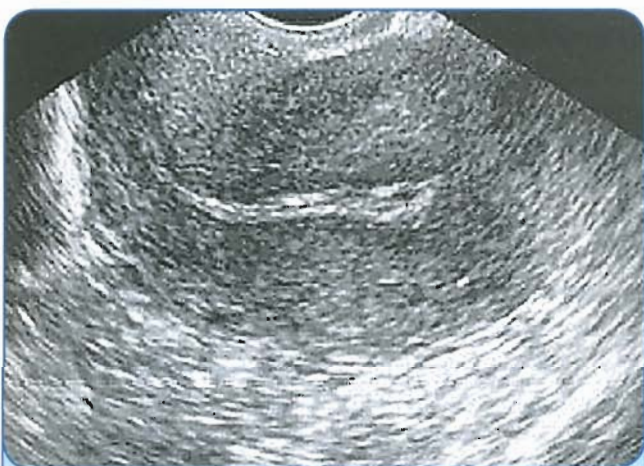



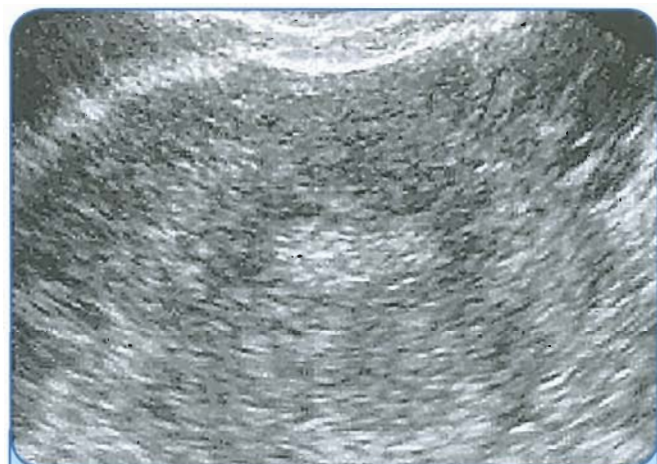
**Рис. 16.1.** Микропрепарат. Острый эндометрит



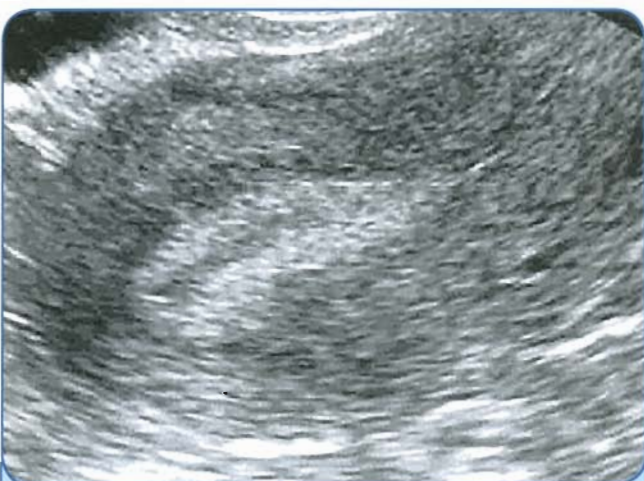**Рис. 16.4.** Эхография. Значительное повышение эхогенности базального слоя эндометрия при хроническом эндометрите



**Рис. 16.2.** Эхография. Послеабортный острый эндометрит



**Рис. 16.5.** Эхография. Диффузно-очаговые изменения в субэндометриальной зоне миометрия при хроническом эндометрите

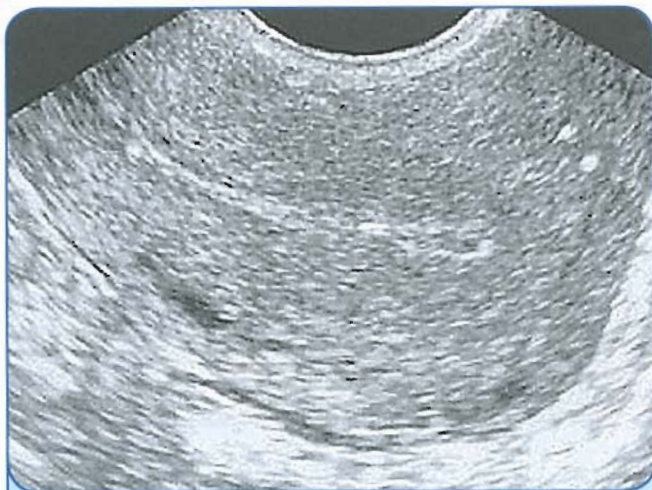

**Рис. 16.3.** Эхография. Выраженная неровность внутреннего и наружного контуров эндометрия при хроническом эндометрите

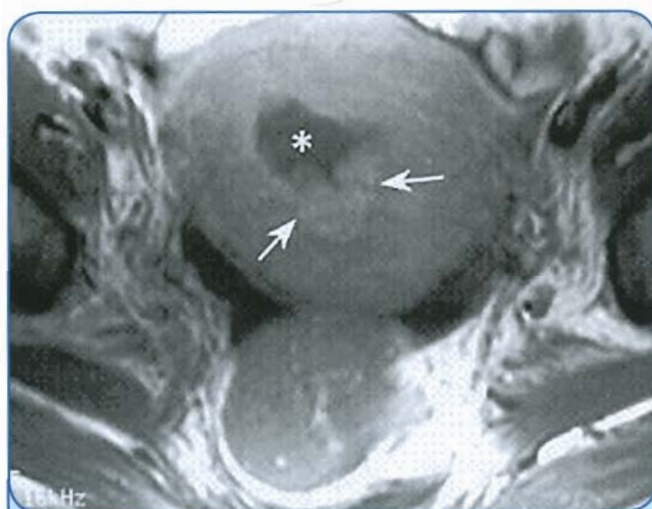


**Рис. 16.6.** Гистероскопия. Атрофия эндометрия





**Рис. 16.7.** Эхография. Атрофия эндометрия



**Рис. 16.8.** МРТ. Неровность контуров эндометрия, жидкость в полости матки при эндометрите

волны сантиметрового диапазона, показано также применение магнитного поля, УВЧ; при течении заболевания более 2 лет рекомендуется ультразвук в импульсном режиме (предпочтительнее) или электрофорез йода. При сочетании хронического эндометрита и сальпингоофорита женщинам молодого возраста рекомендуется применение ультразвука в импульсном режиме, больным старше 35 лет — сочетание электрофореза йода и цинка.

Перспективным является применение внутриорганный низкочастотный фонофореза антибактериальными препаратами и внутриорганный лазеролечения.

Эффективно курортное лечение (пелоидотерапия, бальнеотерапия), показания к которому те же, что и для хронического сальпингоофорита.

### Другие причины эндометрита

#### Туберкулез

Микобактерии туберкулеза могут распространяться лимфогенным и гематогенным путем. Почти всегда имеется очаг туберкулеза в других органах, обычно в легких. Вначале в маточных трубах, а затем и в других отделах половых органов возникают гранулемы. Симптомы могут отсутствовать, пока не разовьется аменорея или бесплодие, либо клиническая картина напоминает воспалительные заболевания органов малого таза (хронические слабовыраженные тазовые боли). Эндометрий поражается в 80 % случаев, яичники — в 20–30 %. Маточные кровотечения встречаются у 10–40 % больных.

У большинства женщин при гинекологическом исследовании не выявляется какой-либо патологии, иногда определяются объемные образования в области придатков матки или фиксированность тазовых органов. Для подтверждения диагноза необходимо гистологическое исследование эндометрия (проводят биопсию или выскабливание). Исследование лучше осуществлять в конце менструального цикла, однако даже при соблюдении данного условия метод не обладает 100 % чувствительностью.

В связи со слабовыраженными симптомами при малейшем подозрении на туберкулез необходимо обследование. У женщин с активным туберкулезом (если они не получают иммуносупрессивную терапию) реакция Манту положительна. Показано рентгеновское исследование легких. Иногда хронический туберкулез может привести к двухсторонней кальцификации маточных труб, видимой при рентгенографии брюшной полости.

#### Актиномикоз

Эта инфекция поражает почти исключительно женщин, применяющих ВМК. Диагноз ставят после цитологического исследования цервикальных мазков. В случае отсутствия симптомов воспалительных заболеваний органов малого таза достаточно тщательного наблюдения. При появлении тазовых болей ВМК удаляют и назначают пенициллин. Без лечения актиномикоз приводит

к образованию воспалительного конгломерата и фиксации тазовых органов спайками.

*Нозологические формы воспалительного процесса в маточных трубах, яичниках, тазовой клетчатке и брюшине:*

- острый сальпингит и оофорит;
- хронический сальпингит и оофорит. Гидросальпинкс;
- сальпингит и оофорит, не уточненные как острый, подострый и хронический;
- абсцесс:
  - маточной трубы;
  - яичника;
  - тубоовариальный;
- оофорит;
- пиосальпинкс;
- воспаление придатков матки (аднекстумор);
- острый параметрит и тазовая флегмона;
- хронический или не уточненный параметрит и тазовая флегмона;
- абсцесс:
  - широкой связки матки,
  - прямокишечно-маточного углубления,
  - позадиматочного пространства;
- тазовая флегмона;
- острый или не уточненный тазовый перитонит.

### Этиология и патогенез воспалительных заболеваний придатков матки, особенности диагностики и клинические варианты. Сальпингоофорит

*Сальпингоофорит* относится к числу самых частых локализаций ВЗОМТ. Каждой пятой женщине, перенесшей сальпингоофорит, угрожает бесплодие. Точные статистические данные о распространенности заболевания затруднительно получить по ряду причин. К ним относятся особенности учета нозологических форм ВЗОМТ («воспалительные заболевания органов тазовых», включающие сальпингит, параметрит, пельвиоперитонит и др.), где сальпингоофорит не выделяется; сравнительно высокая частота заболеваний без типичной симптоматики и те случаи, когда больные не обращаются к врачу и их заболевание не учитывается.

Известно, что чаще всего бактериальной инфекцией поражаются маточные трубы. Это

связано с особенностями их кровоснабжения и анатомического строения. Вместе с тем глубина поражения ткани маточных труб зависит от этиологического фактора, длительности воспалительного процесса и основного патогенетического механизма инфицирования внутренних половых органов.

Наиболее часто патогенные микроорганизмы проникают в маточные трубы восходящим путем, поражая в первую очередь слизистую оболочку (острый эндосальпингит). Реже воспалительный процесс начинается с брюшинного покрова (острый перисальпингит). В единичных случаях возможно проникновение патогенных микроорганизмов непосредственно в мышечную оболочку. В результате в миосальпинксе образуются небольшие гнойные полости (абсцесс маточной трубы), которые препятствуют нормальному восстановлению слизистой оболочки и приводят к фиброзу ткани с последующим нарушением функции маточных труб. При прогрессировании воспаления, независимо от начального механизма инфицирования, в патологический процесс постепенно вовлекаются все слои маточных труб — развивается острый сальпингит.

Характерные признаки ВЗОМТ: лихорадка, боли внизу живота и выявляемая при гинекологическом исследовании болезненность при смещении шейки и пальпации придатков матки. Однако классическая клиническая картина воспалительных заболеваний наблюдается далеко не всегда, что затрудняет диагностику. Во многих случаях проявления незначительны, иногда они отсутствуют. Это приводит к поздней постановке диагноза и повышает риск осложнений.

ВЗОМТ следует исключать при любых симптомах, указывающих на поражение половых органов и мочевых путей, особенно при болях внизу живота, любых выделениях из половых путей, при гиперполименорее, лихорадке с ознобами, учащенном и болезненном мочеиспускании.

При гинекологическом исследовании обнаруживается болезненность при пальпации матки и ее придатков. При поражении тазовой брюшины появляются болезненность при смещении шейки матки (это обусловлено натяжением воспаленной брюшины) и симптом Щеткина—Блюмберга при пальпации нижних отделов живота. Важное диагностическое значение имеет исследование выделений из влагалища и канала шейки матки.



При их микроскопии определяется повышение количества лейкоцитов.

Для уточнения диагноза, особенно в тяжелых случаях, когда любая ошибка может повлечь за собой серьезные осложнения, проводят УЗИ малого таза (выявляет tuboовариальные абсцессы) и диагностическую лапароскопию (позволяет осмотреть придатки матки и исключить другие острые хирургические заболевания).

Больных с ВЗОМТ обычно госпитализируют. Госпитализация обязательна при сомнении в диагнозе, подозрении на tuboовариальный абсцесс, тяжелом состоянии больной, а также в случае невозможности амбулаторного лечения и динамического наблюдения. ВЗОМТ лечат антимикробными средствами широкого спектра действия, активными против *Neisseria gonorrhoeae*, *Chlamydia trachomatis*, грамотрицательной условно-патогенной флоры, анаэробов и стрептококков. Больную можно выписать, если у нее отсутствуют симптомы раздражения брюшины, значительно уменьшилась болезненность при бимануальном исследовании, отсутствует лейкоцитоз и в течение по крайней мере 24 ч нет лихорадки.

Сальпингит начинается с отека слизистой оболочки маточной трубы и гиперемии, эпителий утрачивает реснички. Подслизистую оболочку инфильтрируют нейтрофилы, вслед за ними — мононуклеары и плазматические клетки. Просвет трубы заполняется воспалительным экссудатом, между складками слизистой оболочки возникают спайки. Воспаление распространяется до серозного покрова трубы. Гной может стекать по фимбриям по направлению к яичнику и окружающим органам. Во время лапароскопии при слабовыраженном сальпингите маточные трубы гиперемированны и отечны. В более тяжелых случаях трубы фиксированы к прилежащим органам фибринозным экссудатом и спайками. Воспаление влечет за собой разрушение тканей, возможно формирование трубных или tuboовариальных абсцессов. При пельвиоперитоните из-за многочисленных спаек тазовые органы образуют воспалительный конгломерат. Распространение инфекции обычно ограничивает большой сальник. Развитие спаек может приводить к втягиванию фимбрий внутрь маточных труб и закупорке последних. Спайки могут способствовать расположению тела матки и придатков кзади (ретрофлексия) и фиксировать их. Накопление жидкости в маточной трубе приводит к ее рас-

тяжению, возникает гидросальпинкс, при инфицировании которого развивается пиосальпинкс. Спайки организуются, соединяя тазовые органы в конгломерат. Реснитчатый эпителий маточных труб обычно частично восстанавливается.

Воспалительные заболевания труб и яичников имеют общий патогенез и сходную клиническую картину: выделять отдельно сальпингит и оофорит по клинической симптоматике не представляется возможным. Поэтому применяется термин «сальпингоофорит».

### Клинические проявления

При распространении инфекции на матку, маточные трубы и яичники возникают тазовые боли и глубокая диспареуния (боли в верхних отделах влагалища при половом акте). Эндометрит может вызывать межменструальные кровянистые выделения. Нередко одновременно развивается воспаление мочевых органов. Положительный тест на воспалительные заболевания с мочой не должен отвлекать от диагностики воспалительных заболеваний органов малого таза.

Диагноз воспалительных заболеваний основывается на наличии ряда признаков:

- жалобы на боли в области таза и глубокую диспареунию;
- при гинекологическом исследовании смещение шейки матки болезненно, болезненность матки и придатков может отсутствовать;
- имеются воспалительные заболевания нижнего отдела половых органов (бактериальный вагиноз, трихомоноз) или цервицит;
- в более тяжелых случаях имеется лихорадка, лейкоцитоз, ускорение СОЭ;
- придатки матки пальпируются у 20 % женщин, обычно у более тяжелых больных.

Клинический диагноз оказывается верным не более чем в 70–80 % случаев. Золотым стандартом диагностики является лапароскопия. В начальной стадии сальпингита поражения серозной оболочки маточной трубы может не быть.

Заболевания, с которыми приходится проводить дифференциальную диагностику:

- аппендицит;
- эндометриоз;
- кровотокающее желтое тело;
- внематочная беременность.

В острой ситуации важно исключить внематочную беременность. При малейших сомнениях

следует определить ХГ в моче. При положительном результате проводят УЗИ, чтобы убедиться, что плодное яйцо находится в матке.

При подозрении на хламидиоз или гонорею необходимо взять мазки из цервикального канала. Для определения трихомонад или бактериального вагиноза необходимо исследование мазков из сводов влагалища. Показаниями к лапароскопии являются неясный диагноз, необходимость дренировать абсцесс, неэффективность внутривенного введения антибиотиков в течение 24–48 ч.

Легкие формы воспалительных заболеваний органов малого таза можно лечить амбулаторно. Необходимо использовать комбинацию антибиотиков, действующую на гонококки, хламидии и анаэробные микроорганизмы. Обычно назначают доксициклин по 100 мг в сутки в течение 14 дней и метронилазол по 400 мг дважды в сутки в течение 5 дней. При подозрении на гонорею добавляют 500 мг ципрофлоксацина однократно. Альтернативная схема лечения включает прием 400 мг офлоксацина в сутки в течение 2 нед. и назначение метронилазола по 400 мг 2 раза в сутки в течение 5 дней. При ухудшении общего состояния или при подозрении на абсцесс антибиотики вводят внутривенно (можно начать с комбинации цефалоспоринов и метронилазола). При малейшей возможности инфицирования хламидиями показан двухнедельный курс лечения доксициклином. Для уточнения диагноза может потребоваться лапароскопия. До возобновления половых сношений сексуальных партнеров обязательно проверяют на хламидиоз и гонорею и при необходимости проводят антибиотикотерапию.

### Острый сальпингоофорит

Характеризуется следующими стадиями: I — острый эндометрит и сальпингит без признаков воспаления тазовой брюшины; II — острый эндометрит и сальпингит с признаками раздражения брюшины; III — острый сальпингоофорит с окклюзией маточных труб и развитием tuboovariального образования; IV — разрыв tuboovariального образования. В клинической картине острого сальпингита можно выделить две фазы: первая — токсическая, характер клинических проявлений при которой определяет преобладающая аэробная флора; в течение второй фазы к аэробной флоре присоединяется анаэробная, что

приводит к утяжелению симптомов заболевания и развитию осложнений. Именно во второй фазе сальпингита формируется tuboovariальное образование с гнойным содержимым, угрожающее перфорацией.

### Клиническая картина

Клиническая картина: повышение температуры тела, ухудшение общего состояния, сильные боли внизу живота, озноб при нагноительном характере процесса, дизурические явления и другие симптомы. В первые дни заболевания живот напряжен, болезнен при пальпации, может появляться феномен мышечной защиты. Гинекологическое исследование усиливает боли. Контуры придатков матки определяются недостаточно отчетливо (отечность, перифокальные процессы), они увеличены, пастозны, подвижность их ограничена. В картине крови — сдвиг лейкоцитарной формулы, в протеинограмме — преобладание глобулиновых фракций, ускорение СОЭ, повышение в крови уровня С-реактивного белка.

Возникают изменения в нервной и сосудистой системах, особенно при выраженной интоксикации. Клинические признаки бывают выражены более или менее значительно в зависимости от степени патогенности микроба, выраженности воспалительной реакции и характера экссудата (серозный, гнойный).

Острый воспалительный процесс может закончиться полным выздоровлением при своевременном адекватном лечении. Острый сальпингоофорит может приобрести характер подострого и хронического процесса, продолжающегося длительное время (месяцы, годы).

**Диагностика** основывается на данных анамнеза (патологические роды, аборты, введение ВМК, диагностическое выскабливание и др.), характере жалоб и результатах объективного обследования. Внедрение лапароскопии в современную гинекологическую клинику резко снизило частоту как ложноположительных, так и ложноотрицательного диагноза острого сальпингоофорита. Необходимость лапароскопии очевидна, особенно у молодых женщин, планирующих беременность и роды, ибо это, пожалуй, единственный метод максимально быстрой и точной диагностики, а также применения лечебных внутриполостных процедур.

Эхографический метод не является достаточно информативным. Он позволяет выявить опу-



холевидную форму острого сальпингоофорита (гидросальпинкс, пиосальпинкс, тубоовариальное образование) и является дополнительным методом исследования. Результаты эхографии оценивают только в сочетании с клиническими, анамнестическими и лабораторными данными исследования (рис. 16.9, 16.10).

Применение влагалищных датчиков при сканировании повышает диагностическую ценность ультразвуковой диагностики воспалительных процессов.

Для лапароскопической картины острого сальпингоофорита характерны выраженная гиперемия серозного покрова одной или обеих ма-

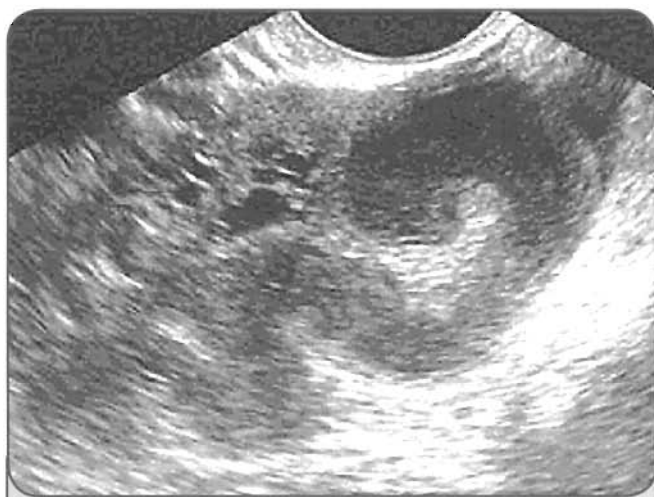точных труб; отек труб и фимбрий; наличие экссудата на поверхности трубы, вытекание его из просвета трубы; фиброзные наложения на брюшине, покрывающей трубы; наличие серозного или гнойного выпота в прямокишечно-маточном углублении.

На основании лапароскопических данных выделяют следующие этапы воспалительного процесса тазовых органов:

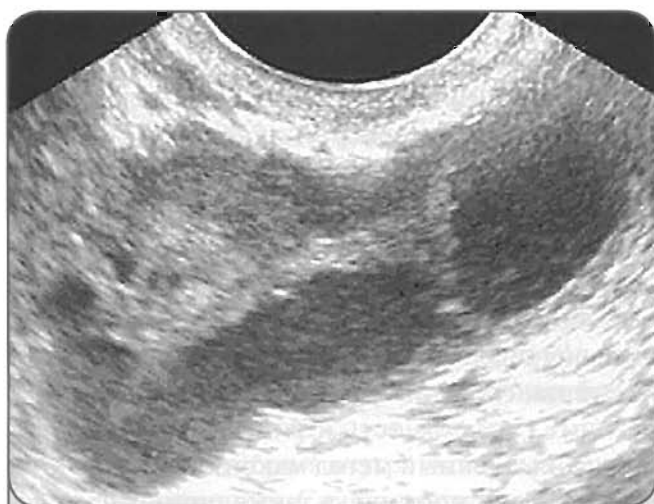- острый катаральный сальпингит;
- катаральный сальпингит с явлениями пельвиоперитонита;
- острый гнойный аднексит с явлениями пельвио- или диффузного перитонита;
- гнойные опухолевидные образования придатков матки;
- разрыв пиосальпинкса или тубоовариального образования, разлитой перитонит.

При гнойно-воспалительных заболеваниях половых органов в 96 % случаев в воспалительный процесс вовлекаются маточные трубы. Глубина и распространенность поражений во многом определяются длительностью воспалительного процесса, биологическими особенностями возбудителя и биоценозом влагалища.

Лапароскопически и патоморфологически наиболее часто диагностируется гнойный сальпингит как изолированное поражение маточных труб или в сочетании с острым и/или хроническим пери- и оофоритом. В 70 % случаев процесс бывает двухсторонним. Особенности морфологических изменений в придатках определяются патогенетическим механизмом инфицирования. Так, при распространении микроорганизмов восходящим путем первоначально развивается эндосальпингит, для которого характерен воспалительный инфильтрат, состоящий главным образом из полиморфно-ядерных лейкоцитов, содержащихся в подэпителиальной соединительной ткани, а местами и в эпителии. Слизистая оболочка маточных труб гиперемирована, отечна, нередко с очагами поверхностного изъязвления. У большинства больных острый (гнойный) процесс быстро переходит на мышечную оболочку трубы и покрывающую ее брюшину (острый гнойный сальпингит и перисальпингит). В этой стадии воспаления в трубном эпителии наблюдаются выраженные деструктивные и одновременно пролиферативные процессы. Последние возникают рано, но в более поздней стадии воспаления бывают особенно выраженными — вплоть



**Рис. 16.9.** Эхография. Жидкостное образование в просвете маточной трубы S-образной формы



**Рис. 16.10.** Эхография. Многокамерная форма сальпингита

до развития аденоматозной пролиферации трубного эпителия. Подобные изменения иногда ошибочно интерпретируют как аденокарциному маточных труб. При бактериологическом исследовании этих больных наиболее часто выделяют грамположительные, грамотрицательные аэробы, неклостридиальную анаэробную инфекцию или ассоциации различных микроорганизмов. При длительном течении воспалительного процесса и значительном скоплении гноя в просвете маточной трубы она растягивается, превращаясь в мешотчатое образование (пиосальпинкс). Накопление гнойного содержимого происходит в результате облитерации интрамурального и ампулярного отделов труб вследствие зарастания фимбриального и маточного конца их при сращении складок эндосальпинкса. Морфологически определяется просвет маточной трубы, заполненный гноем, складки слизистой оболочки спаяны и уплощены — сглажены и местами разрушены, стенка трубы на отдельных участках имеет признаки деструкции, пронизана воспалительным инфильтратом. На поверхности пиосальпинкса определяются спайки. При наличии острого гнойного сальпингита или пиосальпинкса в патологический процесс вовлекаются яичники. Морфологически в строме коркового слоя яичника выявляются расстройства кровообращения, отек, диффузный или очаговый воспалительный инфильтрат. При воспалении яичников иногда могут возникать единичные или множественные абсцессы. Непосредственно прилегающая к абсцессу ткань яичника отечна, инфильтрирована лейкоцитами, иногда эозинофилами. Часто ткань яичника, не пораженная воспалением, содержит фолликулы на различной стадии созревания (в том числе и полноценные яйцеклетки). При слиянии различных по величине абсцессов наступает полное расплавление ткани яичника (пиовар — наполненное гнойным экссудатом образование, в котором наряду с лейкоцитами в небольшом количестве присутствуют макрофаги, лимфоциты и плазматические клетки).

## Лечение

Лечение больных с острым сальпингоофоритом проводится только в стационаре, где создается физический и психический покой, назначают легко усвояемую пищу, адекватное количество жидкости (чай, морс, щелочные минеральные

воды), следят за функцией кишечника и мочевыделительных органов.

Основное место в лечении принадлежит антибиотикам, эффективность применения которых определяется свойствами возбудителя и его чувствительностью к антибиотикам. Весьма важно, чтобы применяемая доза антимикробных препаратов обеспечивала максимальную концентрацию в очаге воспаления. Так, максимальная концентрация ампициллина в слизистой оболочке маточных труб равна  $\frac{1}{4}$  его содержания в крови, т.е. в 10 раз ниже минимальной терапевтической дозы. Доксициллин при пероральном применении содержится в крови и в слизистой оболочке маточных труб почти в одинаковом количестве. Необходимо применять антибиотики с наиболее длительным периодом полураспада. Больным с тяжелым клиническим течением процесса и риском его генерализации, при сочетании грамотрицательной и грамположительной флоры, и подозрении на анаэробную флору необходимо использовать различные сочетания антибиотиков. Препаратами выбора являются цефалоспорины II и III поколения, тетрациклины, макролиды и фторхинолоны.

При подозрении на анаэробную флору применяют метронидазол, обладающий бактерицидным действием против облигатных анаэробов и при инфекции, вызванной *B. fragilis*. В тяжелых случаях метронидазол назначают внутривенно в суточной дозе 1–1,5 г со скоростью введения 5 мл/мин в течение 5–8 дней; в менее тяжелых случаях рекомендуется пероральное применение препарата в дозе 400–500 мг 3 раза в сутки в течение 7–8 дней. По показаниям длительность приема может быть увеличена. При выраженных признаках интоксикации используют инфузионную терапию: парентеральное введение 5% раствора глюкозы, 6 и 10% гидроксипропилированного крахмала, реополиглюкина, белковых препаратов (общее количество жидкости 2–2,5 л).

При необходимости в состав инфузионной среды включают витамины, средства, корригирующие кислотно-щелочное состояние (4–5% раствор бикарбоната натрия — 500–1 000 мл). Показано применение антигистаминных препаратов (димедрол, супрастин).

К физическим методам лечения можно отнести издавна используемый метод — холод на надлобковую область. Холод, действующий на рецепторы указанной области кожи, оказывает



болеутоляющий, противовоспалительный и гемостатический эффект. Его применяют с перерывами (после 2 ч применения делают перерыв на полчаса).

Возможность эффективной терапии представляет лапароскопия. После осмотра органов малого таза в зависимости от обнаружения патологических изменений производят орошение труб изотоническим раствором натрия хлорида, содержащим антисептики и антибиотики, разделение нежных свежих спаек, освобождение из спаек фимбриального отдела труб и яичников. При наличии гноя в полости таза его аспирируют. Оптимальным методом лечения острого гнойного сальпингита, острого тубоовариального абсцесса в репродуктивном возрасте является сочетание комплексной антибактериальной терапии с лапароскопической санацией и активным дренированием малого таза.

При наличии пиосальпинкса у женщин репродуктивного возраста на первом этапе лечения можно считать оправданным дренирование пиосальпинкса под контролем трансвагинальной эхографии, компьютерной томографии или лапароскопии с параллельным использованием комплексной местной и общей антибактериальной терапии. Многие клиницисты, как отечественные, так и зарубежные, при лапароскопии опорожняют абсцессы прямокишечно-маточного пространства и другой локализации в тазу. Гнойное содержимое аспирируют и промывают полость растворами антисептиков и антибиотиков. Этот метод лечения нередко гарантирует восстановление функции маточных труб и яичников и, следовательно, сохраняет репродуктивную функцию. В запущенных случаях, когда сформировалась капсула абсцесса или пиосальпинкса и образовались достаточно плотные сращения, эффективность лапароскопического лечения значительно ниже, а восстановление фертильности весьма проблематично. Однако клиническое улучшение наступает сразу после эвакуации гноя и санации органов таза.

В подострой стадии рекомендуются также аутогемотерапия, инъекции алоэ, физиотерапия: УФ-облучение, электрофорез лекарственных препаратов (калий, магний, цинк), вибромассаж, УВЧ-терапия.

Рекомендуется осторожное применение аппаратной физиотерапии: неинтенсивное УФ-облучение ограниченных очагов кожи вне зон, соот-

ветствующих очагу воспаления, вибромассаж (в комплексной терапии) под контролем клинических, лабораторных показателей ответных реакций организма больной. Физиотерапевтические процедуры проводят на фоне антибактериальной терапии, под контролем клинических и лабораторных показателей. Рациональное использование этих средств помогает успеху лечения, предупреждению перехода воспалительного процесса в хроническую стадию, когда могут возникнуть необратимые изменения (склероз, рубцы, спаечный процесс). В подострой, иногда острой, стадии появляется необходимость хирургического вмешательства с целью удаления гнойных образований (пиосальпинкс, пиовар).

### Хронический сальпингоофорит

Хронический сальпингоофорит является преобладающей формой ВЗОМТ. Процесс может быть продолжением острого, однако, возможно, что вначале не было симптомов, присущих острой стадии. Чаще всего хронический сальпингоофорит является результатом недолеченного острого процесса. Хроническая стадия характеризуется наличием инфильтратов, утратой физиологических функций слизистой и мышечной оболочек маточной трубы, развитием соединительной ткани, сужением просвета сосудов, склеротическими процессами. При длительном течении нередко возникает непроходимость маточных труб с образованием гидросальпинкса или без него (прекращение экссудации в связи со склерозом сосудов), с образованием спаечного процесса вокруг яичников. Могут образовываться перитубарные и периовариальные спайки, препятствующие захвату яйцеклетки.

При гистологическом исследовании маточных труб установили, что в течение первых 2-х лет течения воспалительного процесса происходят компенсаторно-приспособительные изменения микрососудов в виде склероза артериол и гипертрофии венул. В исходе этого процесса возникает атрофия гладкомышечных клеток и склероз венул, что ведет к декомпенсации венозного сброса крови и варикозному расширению сосудов в истмическом отделе маточных труб. Склероз не является «застывшим» процессом. Выделяют инволюционирующую (обратимую), стабилизованную и прогрессирующую (необратимую) формы склероза. Динамическое равновесие

между биосинтезом и катаболизмом коллагена осуществляется фибробластами (основными клеточными элементами соединительной ткани), происходит при обычном течении патологического процесса. Развитие прогрессирующего (необратимого) склероза возникает при следующих условиях: диффузном повреждении паренхимы органа, длительном и обновляющемся действии внешних или эндогенных факторов (вирус, бактерии, токсины и др.), поломке общих и локальных регулирующих систем, врожденных или приобретенных дефектах синтеза и катаболизма коллагена.

Среди факторов, управляющих биосинтезом и метаболизмом соединительной ткани, являются адаптивные гормоны и биологически активные соединения. Известно, что глюкокортикоиды и СТГ гипофиза регулируют реакцию тканей, оказывая влияние на исходы воспаления. Под влиянием СТГ усиливается пролиферация фибробластов, ускоряются образование грануляций и соединительнотканная трансформация воспалительных изменений.

Способностью стимулировать рост фибробластов обладает одно из биологически активных веществ — серотонин. Его введение или избыточная продукция вызывает интенсивное образование фиброза. При этом механизм фиброобразования может быть двояким: либо за счет усиления коллагенсинтезирующей функции фибробластов, либо за счет увеличения числа коллагенпродуцирующих клеток. Установлено, что для прогрессирующего фиброобразования характерно высокое содержание в крови СТГ и серотонина. Регрессирование фиброза под влиянием лечения находит отражение в положительной динамике указанных биохимических показателей плазмы крови.

### Клиническая картина

Клинические проявления хронического сальпингофорита разнообразны, некоторые симптомы связаны преимущественно не с изменениями в придатках матки, а с неврозом, который нередко наблюдается при длительном течении воспаления частых рецидивах заболевания. Основной является жалоба на болевые ощущения (тупые, ноющие), усиливающиеся при охлаждении, интеркуррентных заболеваниях или во время менструаций. Характерны отраженные боли, возникающие по механизму висцеросенсорных и вис-

церокутанных рефлексов. Боль обычно ощущается внизу живота, в паховых областях, области крестца, во влагалище. Нередко интенсивность боли не соответствует характеру изменений в половых органах (остаточные проявления). Боль особенно ощутима по ходу тазовых нервов (невралгия тазовых нервов, вегетативный ганглионеврит, возникшие вследствие хронического воспалительного процесса).

Нарушения менструальной функции (полименорея, олигоменорея, альгодисменорея и др.) наблюдаются у 40–55 % больных и связаны преимущественно с наступающими нарушениями функции яичников (гипофункция, ановуляция). Нарушения менструальной функции чаще возникают у больных с гипофункцией яичников.

Анатомические и функциональные изменения в маточных трубах и гипофункция яичников, присущие хроническому сальпингофориту, часто являются причиной бесплодия. Наблюдаются также патологические исходы наступившей беременности (самопроизвольный выкидыш, внематочная беременность).

### Диагностика

Из данных анамнеза заслуживают внимания указания на наличие ранее перенесенного воспалительного процесса придатков матки после аборта, осложненного течения родов, послеродового и послеоперационного периодов, внутриматочных диагностических процедур, переохлаждения и др. Первично хроническое течение сальпингофорита отмечается у 65 % больных. Четкие критерии, свидетельствующие о его наличии, по данным двуручного гинекологического исследования, отсутствуют. При исследовании важно обращать внимание на положение и подвижность матки, состояние придатков матки, необходима пальпация крестцово-маточных связок и стенок таза.

УЗ-исследование позволяет диагностировать хронический сальпингофорит при наличии жидкости в маточных трубах (гидро- или пиосальпинкс).

Гистеросальпингография обладает относительно высокой диагностической точностью в случае грубых анатомических изменений. Этим методом выявляется около 65 % изменений в маточных трубах, обусловленных хроническим процессом. При применении гистеросальпингографии у 15–20 % больных могут быть как лож-



ноположительные, так и ложноотрицательные результаты.

Высокая частота диагностических ошибок отмечается при длительном и безуспешном лечении. Частота совпадения диагноза при лапароскопии в сопоставлении с другими методами составляет 50–70%.

Под «маской» хронического сальпингоофорита протекают и своевременно не диагностируются такие заболевания, как наружный генитальный эндометриоз, миома матки с воспалительными изменениями, варикозное расширение вен малого таза, кисты, кистомы яичников. При проходимых маточных трубах может отмечаться спаечный процесс в малом тазу, причем не установлена зависимость между степенью проходимости маточных труб и степенью распространения спаечного процесса.

Частота выявления хронического сальпингоофорита, по данным лапароскопии, у женщин с бесплодием составляет 49%. Диагностические ошибки при его распознавании (до лапароскопии) наблюдаются более чем у 20% больных. Лапароскопическая картина хронического сальпингоофорита у больных с бесплодием характеризуется нарушением проходимости маточных труб, наличием перитубарных спаек, гидросальпинкса, нодозного сальпингита и пр. (рис. 16.11–16.17). Выраженность анатомических изменений находится в прямой зависимости от продолжительности рецидивирующего течения воспалительного процесса.

### Лечение

Используются различные методы медикаментозной и немедикаментозной терапии с учетом патогенеза и клинических проявлений заболевания. Лечение имеет целью достижение противовоспалительного и обезболивающего эффекта, повышение защитных сил организма, восстановление нарушенных функций половых органов и вторично возникших расстройств нервной, эндокринной и других систем организма.

В последние годы в лечении хронического сальпингоофорита, особенно рецидивирующего, в стадии обострения применяют иммуномодуляторы (декарис, иммунофан, имудон, ликопид, дериват), индукторы интерферона (циклоферон, виферон, ридостин).

В настоящее время возрастает интерес к немедикаментозным методам, ограничивается ис-

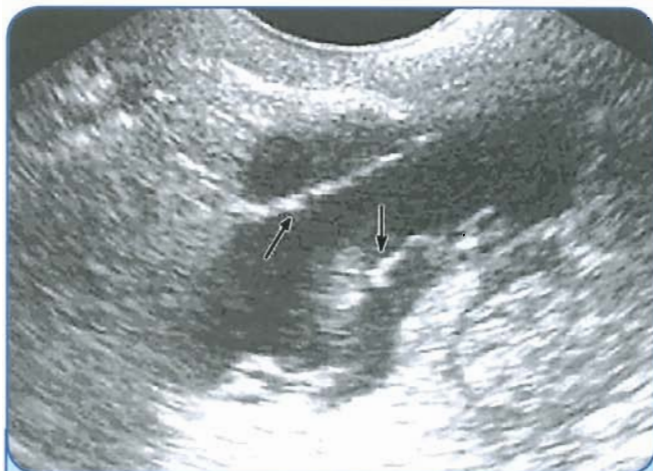


Рис. 16.11. Эхография. Спаечный процесс в малом тазу

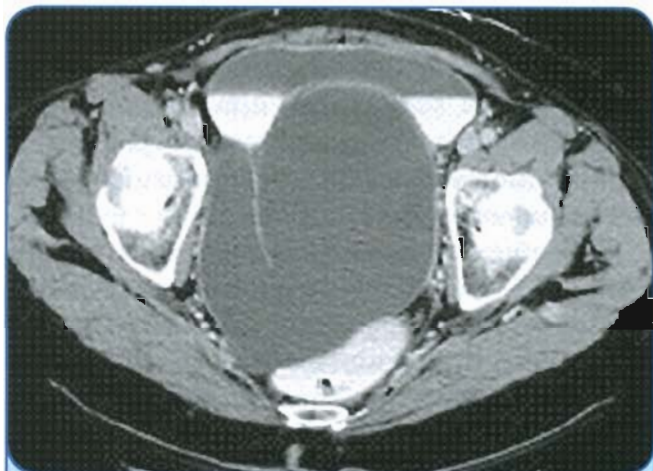


Рис. 16.12. КТ. Скопление жидкости в просвете правой маточной трубы при гидросальпинксе

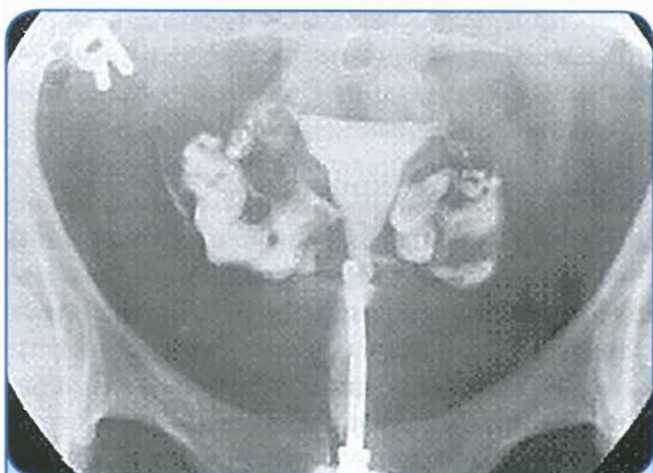
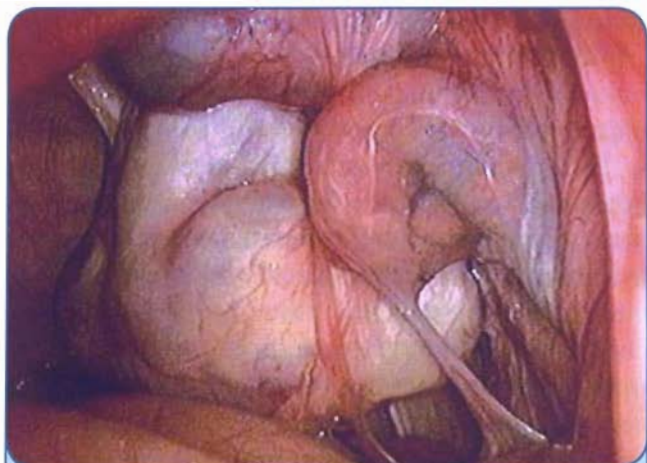
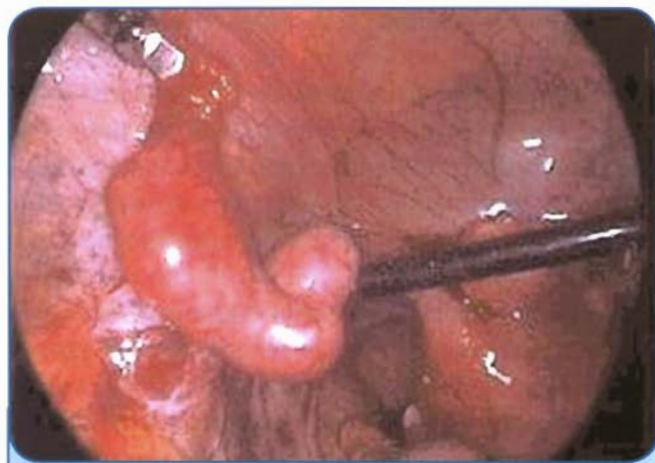


Рис. 16.13. Гистеросальпингография. Неравномерное расширение и деформация маточных труб

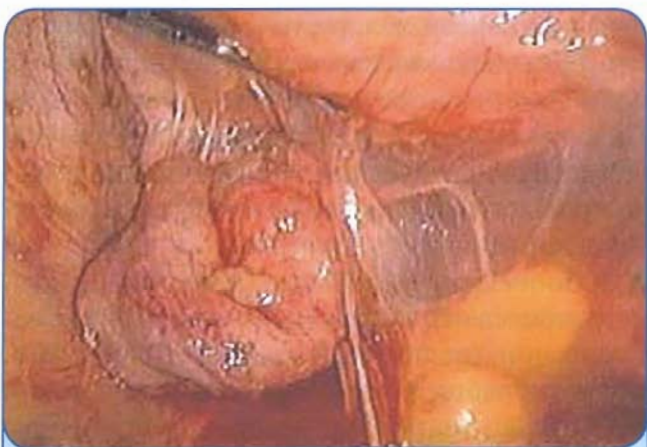




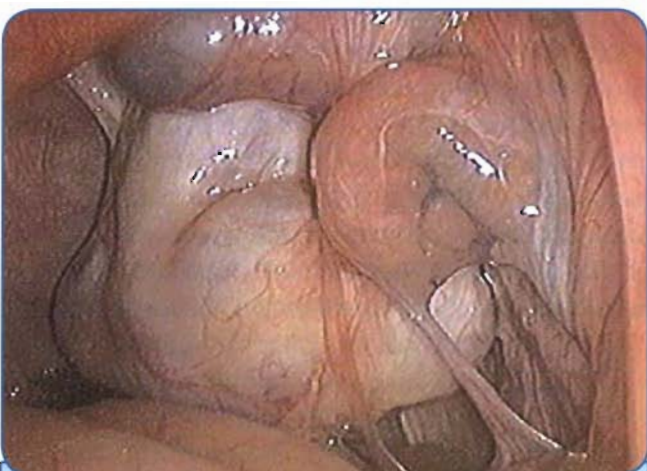
**Рис. 16.14.** Лапароскопия. Гидросальпинкс. Спаечный процесс органов малого таза. Деформация маточной трубы



**Рис. 16.17.** Лапароскопия. Относительно равномерное утолщение маточной трубы при гидросальпинксе



**Рис. 16.15.** Лапароскопия. Выраженный спаечный процесс органов малого таза



**Рис. 16.16.** Лапароскопия. Деформация маточной трубы при спаечном процессе в полости малого таза

пользование антибактериальных препаратов. Медикаментозные средства применяют по показаниям (болеутоляющие, седативные, десенсибилизирующие, общеукрепляющие) в умеренных дозах и ограниченно во времени. Применение антибактериальных препаратов можно считать показанным:

- а) в период обострения, если в клинической картине заболевания выражены признаки усиления воспалительной реакции;
- б) если рациональная терапия антибиотиками (сульфаниламидными препаратами) не проводилась в острой (подострой) стадии при предшествующих обострениях процесса. При этом следует проводить полный курс антибактериальной терапии;
- в) в процессе проведения физиотерапевтических процедур, использовании препаратов, активизирующих кровообращение, обмен веществ и другие репаративные процессы в придатках матки (например, продигозан, тканевые препараты), если существует риск обострения процесса.

Хирургическое лечение хронического сальпингоофорита проводят с целью восстановления фертильности. В сущности, оно является лечением трубного бесплодия. Некоторые процедуры могут быть выполнены при лапароскопии: рассечение или коагуляция спаек, освобождение фимбриальных отделов труб, яичников, удаление экссудата.

Важная роль в лечении воспалительных процессов матки и ее придатков, тазовой брюшины



(остаточные явления) и клетчатки принадлежит физиотерапии, особенно использованию преформированных «аппаратных» физических факторов. Физическим методам лечения присущи значительные преимущества: физиологичность действия, многообразие влияния на организм, возможность изменения ряда функций в нужном направлении.

Большое место в терапии сальпингоофорита занимают современные методы электролечения, которые применяют с учетом особенностей клинической картины заболевания.

В период ремиссии практикуется применение ультразвука, оказывающего фибролитический и болеутоляющий эффект. Эффективно также использование импульсных токов высокой частоты (диадинамических, синусоидальных, модулированных и флюктуирующих). После достижения эффекта больным не старше 35 лет рекомендуется применение магнитного поля высокой или ультразвуковой частоты, аппликаций («труссы») и вагинальных тампонов из лечебной грязи (озокерит), парафина, а также бальнеотерапии (ванны, влажные орошения с сульфидными, хлоридно-натриевыми и другими минеральными водами).

*Прогноз зависит от своевременности диагностики и терапии ВЗОМТ.*

Осложнения при хронических ВЗОМТ:

- расстройства половой и менструальной функции женщины (менометроррагия или аменорея);
- бесплодие первичное или вторичное;
- самопроизвольный выкидыш и преждевременные роды;
- фетоплацентарная недостаточность;
- внутриутробное инфицирование плода, различная пренатальная патология;
- инвалидизация женщин при развитии болевого синдрома.

## Гнойные воспалительные заболевания придатков матки

### Тубоовариальный абсцесс

По клиническому течению заболевания на основании патоморфологических исследований выделяют две клинические формы гнойных воспалительных заболеваний внутренних половых органов: неосложненные и осложненные. К не-

осложненным формам относится только острый гнойный сальпингит, к осложненным — все осумкованные воспалительные тубоовариальные образования.

Диагностика острого гнойного сальпингита должна базироваться на следующих трех обязательных критериях: наличие болей в животе, чувствительность при смещении шейки матки, а также чувствительность в области придатков в сочетании, по крайней мере, с одним из дополнительных критериев (температура выше 38 °С, лейкоцитоз, увеличенный СОЭ). УЗИ не является высокоинформативным методом диагностики острого гнойного сальпингита, однако его следует применять перед инвазивными методами исследования. Лапароскопия является не только наиболее информативным методом диагностики неосложненных форм гнойного воспаления, но и одним из основных хирургических компонентов консервативно-хирургической тактики ведения подобных больных репродуктивного возраста. Подбор адекватной антибактериальной терапии, лапароскопическая санация и дренирование полости малого таза позволяют добиться необходимого эффекта.

Клиническим признаком развития осложнения является нарастание симптомов гнойной интоксикации (появление гектической лихорадки, тошноты, рвоты, постоянного чувства сухости во рту, резкой мышечной слабости). Тубоовариальный абсцесс представляет собой заполненную гноем растянутую маточную трубу (пиосальпинкс) и расплавленный яичник, к которым нередко подпаяны петли кишечника. Это конечная стадия острого ВЗОМТ. Тубоовариальный абсцесс следует заподозрить, если у больной при бимануальном исследовании определяется объемное образование.

Гнойное образование в малом тазу характеризуется нечеткими контурами, неравномерной консистенцией, полной неподвижностью и выраженной болезненностью. Эхографические признаки гнойных тубоовариальных образований:

1. В полости малого таза определяется выраженный спаечный процесс. Патологические образования фиксированы к ребру и задней стенке матки. У большинства больных определяется единый конгломерат без четких контуров, состоящий из матки, патологического образования, подпаенных петель кишечника и сальника.

2. Форма воспалительных образований чаще бывает неправильной, но все-таки приближается к овоидной.
3. Размеры образования от 5 до 18 см, площадь — от 20 до 270 см<sup>2</sup>.
4. Внутренняя структура гнойных воспалительных образований отличается полиморфизмом. Она неоднородна и представлена среднедисперсной взвесью на фоне повышенного уровня звукопроводимости.
5. Контуры гнойных образований могут быть представлены следующими вариантами:
  - эхопозитивная толстая капсула (до 1 см) с четкими контурами;
  - эхопозитивная капсула с участками неравномерной толщины;
  - образование без четких контуров (капсула на всем протяжении четко не прослеживается).

Значительно облегчает диагностику тазовых абсцессов и поражения дистальных отделов кишечника метод дополнительного контрастирования прямой кишки.

Диагностические возможности КТ и магнитно-резонансной томографии являются самыми высокими среди всех неинвазивных методов исследования.

Если при раннем и адекватном комплексном лечении гнойного сальпингита возможно полное выздоровление больных и восстановление репродуктивной функции, то при гнойных tuboовариальных образованиях перспективы на последующее деторождение резко снижены, а выздоровление наступает только после хирургического лечения.

При несвоевременном хирургическом лечении и дальнейшем прогрессировании гнойного процесса появляются такие осложнения, как перфорация абсцесса в половые органы и переднюю брюшную стенку с образованием простых и сложных генитальных свищей или микроперфорация абсцесса в брюшную полость с образованием межкишечных и поддиафрагмальных абсцессов.

Гнойно-инфильтративные поражения клетчатки малого таза — параметрит, панцеллюлит.

Развитие и прогрессирование параметрита характеризуется несколькими стадиями. Процесс начинается с гиперемии, расширения кровеносных и лимфатических сосудов, серозного пропитывания тканей, появления и прогрессирования отека. Постепенно экссудат замещается чрезвычайно плотным инфильтратом (стадия

уплотнения экссудата). Это происходит за счет выпадения фибрина. Наиболее частой формой параметрита у больных с гнойными образованиями придатков матки является задний и боковой, хотя в некоторых случаях в процесс вовлекаются и другие отделы параметрия. Как правило, течение параметрита у этих больных ограничивается стадией инфильтрации.

Однако в некоторых редких случаях (3,1 %) может наступить гнойное расплавление параметральной клетчатки. Такое абсцедирование всегда резко отягощает течение основного заболевания:

1. Пораженный параметрий резко болезнен и инфильтрирован, причем инфильтрат достигает костей таза и распространяется по направлению к передней брюшной стенке.
2. Боковой свод влагалища резко укорочен.
3. Шейка матки располагается асимметрично относительно средней линии и смещена в сторону, противоположную поражению параметрия и абсцедированию.
4. Смещение органов малого таза (конгломерата) практически невозможно из-за обширности инфильтрата и распространения процесса в параметрий. Одним из вариантов вскрытия такого абсцесса является его опорожнение в мочевого пузырь.
5. Во время прямокишечно-влагалищного исследования отмечается пролабирование инфильтрата или абсцесса в сторону прямой кишки; состояние слизистой над ним (подвижна, ограничено подвижна, неподвижна) отражает факт и степень вовлечения в воспалительный процесс передней стенки или боковых стенок прямой кишки.

Только срочное оперативное вмешательство может спасти больную в сложившейся ситуации. В связи с этим при развитии гнойного параметрита, как осложнения гнойных воспалительных заболеваний придатков матки, требуется срочная операция. Объем вмешательства и принципы ведения больных индивидуальны.

## Осложнения гнойных tuboовариальных образований

### Генитальные свищи

Перфорация абсцесса в тазовые органы наблюдается у больных с длительным и рециди-



вирующим течением гнойного процесса в придатках матки. Прорыву гнойника в полый орган предшествует так называемое состояние «предперфорации». Для него характерно появление следующих клинических проявлений:

- ухудшение общего состояния на фоне ремиссии имеющегося гнойного воспалительного процесса;
- повышение температуры до 38–39°C;
- появление ознобов;
- боли внизу живота «пульсирующего», «дергающего» характера; затем их интенсивность значительно возрастает и из пульсирующих они становятся постоянными;
- тенезмы, жидкий стул или учащенное мочеиспускание, микрогематурия или пиурия.

Наиболее часто свищи формируются в различных отделах толстой кишки, чаще в верхнеампулярном отделе или ректосигмоидном углу, реже — в слепой и сигмовидной кишке. Интимное прилегание этих отделов кишки непосредственно к капсуле абсцесса и отсутствие между ними слоя клетчатки приводят к более быстрой деструкции стенки кишки и образованию свищей.

При гнойных образованиях придатков матки имеются характерные изменения в кишечнике: отек и гиперемия слизистой оболочки, точечные геморрагии, иногда в сочетании с эрозиями. Характер и глубина изменений кишечника (вплоть до сужения просвета) находятся в прямой зависимости от давности и тяжести основного воспалительного процесса в придатках матки. Однако уже на ранних этапах заболевания в результате спаечного процесса нарушается нормальная функция различных отделов кишечника.

Придатково-пузырные свищи встречаются значительно реже, так как брюшина пузырно-маточной складки и предпузырная клетчатка расплавляются значительно медленнее. Такие свищи чаще диагностируются на стадии их формирования по клиническим признакам так называемой угрозы перфорации в мочевого пузыря.

При угрозе перфорации абсцесса в мочевого пузыря у пациенток последовательно появляются следующие клинические симптомы:

- учащенное мочеиспускание;
- затем после каждого мочеиспускания возникают сильные боли, которые постепенно усиливаются, становятся постоянными, приобретают нестерпимый, режущий характер;

- нарастают лейкоцитурия и протеинурия, моча становится мутной.

Появление обильных гнойных выделений из мочеиспускательного канала свидетельствует о вскрытии абсцесса в пузырь.

Следует подчеркнуть, что промедление с операцией в этих случаях недопустимо, несмотря на ее технические трудности и неблагоприятный исходный фон.

### Пельвиоперитонит

Может быть частичным (перисальпингит, периоофорит, периметрит) или диффузным, распространяющимся на париетальную и висцеральную брюшину малого таза. Термин «пельвиоперитонит» относится к воспалению всей брюшины малого таза. Возбудителями заболевания обычно является патогенная и условно-патогенная микрофлора.

Пельвиоперитонит обычно возникает вторично вследствие проникновения микроорганизмов из маточной трубы (при сальпингите), причем этот (каналикулярный) путь является преимущественным для гонококков, несколько реже — для гноеродных микробов. Первичный очаг инфекции может быть не только в маточных трубах, но также в яичниках, матке, клетчатке малого таза, в аппендиксе и других органах, откуда инфекция поступает лимфогенным или гематогенным путем, а также путем контакта и по продолжению (гнойный аппендицит и др.). Воспаление брюшины малого таза может возникать при нагноении позадиматочной гематомы, кисты или кистомы (перекручивание ножки опухоли с последующим инфицированием), перфорации пиосальпинкса.

Выделяют серозно-фибринозный и гнойный пельвиоперитонит. Острая стадия серозно-фибринозного процесса характеризуется расстройством микроциркуляции, гиперемией, отеком брюшины, появлением серозного экссудата, к которому примешиваются фибрин, альбумин, сегментоядерные лейкоциты. В эндотелии брюшины возникают дистрофические изменения. По мере стихания острой воспалительной реакции происходит ограничение воспалительного процесса пределами малого таза, чему способствует образование спаек между париетальной брюшиной малого таза, маткой, ее придатками, также сальником, петлями тонкой кишки, сигмовидной кишки, мочевым пузырем. Между спайками иногда могут сохраняться полости, заполненные

экссудатом. Отложение большого количества фибрина и сравнительно быстрое ограничение процесса характерно для гонорейного пельвиоперитонита.

При гнойном пельвиоперитоните ограничение процесса происходит медленнее, гнойный экссудат проникает в прямокишечно-маточное углубление брюшины, образуя абсцесс Дугласова пространства (рис. 16.18–16.20).

Клиническая картина характерна для острого воспалительного процесса: высокая температура тела (особенно при гнойном процессе), учащение пульса, плохое самочувствие, сильные боли внизу живота, познабливание (озноб), вздутие живота, напряжение мышц передней брюшной стенки, положительный симптом Щеткина—Блюмберга. Перистальтика кишечника ослаблена, язык суховат, бывает тошнота, икота, рвота. Отмечается резкое повышение СОЭ, лейкоцитоз, сдвиг формулы влево, изменения в содержании белков и электролитов в крови. При правильном лечении спустя 1–2 дня или несколько позднее общее состояние улучшается, постепенно снижается интенсивность клинических проявлений, гематологических и других показателей воспалительного процесса. При гинекологическом исследовании в первые дни отмечается только ригидность и болезненность заднего свода влагалища, в последующие дни в этой области выявляется экссудат, выпячивающийся в виде купола задней свод. Пельвиоперитониту сопутствует сальпингоофорит, эндометрит, что обуславливает образование воспалительного конгломерата с соседними органами. Ограниченное количество экссудата может подвергнуться резорбции или осумкованию. Абсцесс прямокишечно-маточного кармана может вскрыться в прямую кишку, брюшную полость, создавая угрозу разлитого перитонита.

Распознавание основано на данных анамнеза, клинических симптомах, бактериологическом исследовании пунктата, полученного при аспирации экссудата (если он доступен).

Эхографическими критериями перитонита являются:

- наличие свободной жидкости в латеральных каналах брюшной полости — эхонегативного содержимого, не имеющего капсулы и меняющего форму при перемене положения тела;
- появление большого количества газа и жидкости в перерастянутых петлях кишечника;

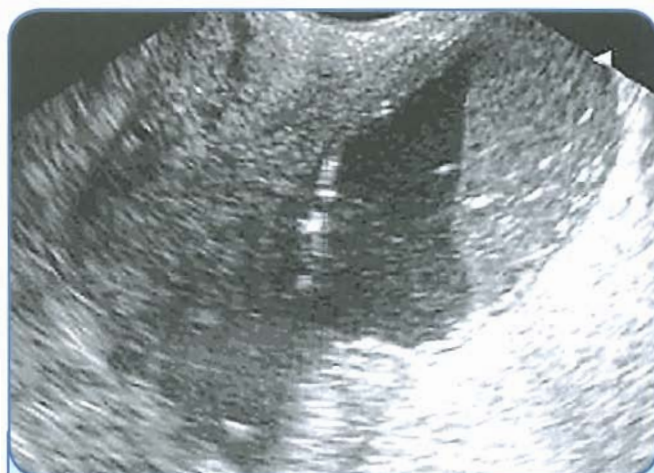


Рис. 16.18. Эхография. Пельвиоперитонит

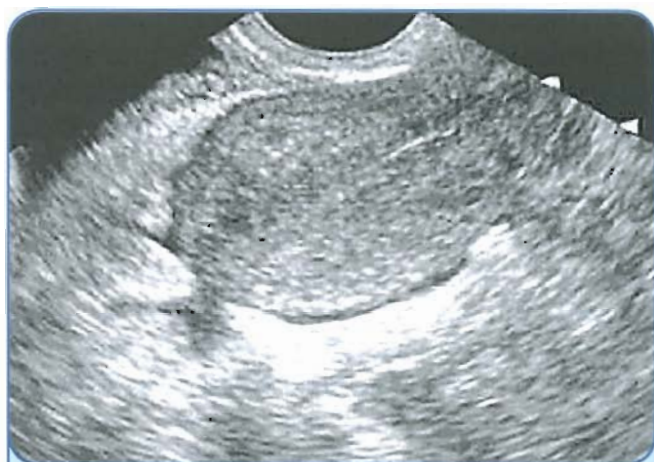

Рис. 16.19. Эхография. Скопление жидкости в полости малого таза при пельвиоперитоните

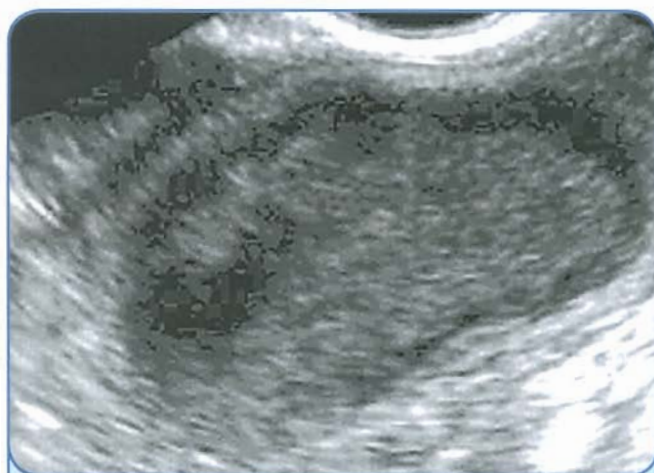


Рис. 16.20. Эхография. Абсцесс малого таза



- резкое ослабление или отсутствие перистальтических волн.

## Лечение

Основано на принципах комплексной терапии сальпингоофорита. Полный покой, холод на нижний отдел живота, антибактериальная терапия по возможности с учетом возбудителя (цефалоспорины II–III поколения, тетрациклины, макролиды, фторхинолоны) в сочетании с метронидазолом, инфузионная терапия (внутривенное введение полиглюкина, гемодеза, раствора глюкозы, плазмы крови, белковых препаратов). Назначают антигистаминные препараты (димедрол, супрастин и др.), проводится коррекция кислотно-основного состояния и водно-электролитного обмена (щелочные растворы, препараты калия). Для восстановления перистальтики кишечника применяют прозерин, церукал, гипертонические клизмы, гепарин в малых дозах. Контролируют деятельность сердечно-сосудистой, нервной, мочевыделительной системы.

При наличии гнойных образований придатков матки консервативное лечение острого пельвиоперитонита можно рассматривать только как первый этап комплексной терапии, направленной на купирование воспалительного процесса в малом тазу и создание оптимальных условий для предстоящей операции.

Что касается разлитого перитонита, то, как только этот диагноз поставлен, необходимо начать подготовку к операции. Больные с разлитым перитонитом нуждаются в срочной или форсированной подготовке, которую необходимо начинать немедленно и проводить не менее часа.

## Генерализованные формы инфекции у больных ВЗОМТ

### Сепсис

Сепсис характеризуется непрерывным или периодическим поступлением в кровь микроорганизмов из гнойного очага, микробной или тканевой интоксикацией с развитием тяжелых полиорганных нарушений и, часто, образованием в различных органах и тканях новых очагов гнойного воспаления. Для больных ВЗОМТ более характерно проявление сепсиса в виде септического шока.

Септический шок может развиваться на любом этапе заболевания. Его возникновение в случаях начавшегося разлитого перитонита или в процессе операции осложняет течение заболевания и часто является непосредственной причиной смерти больных.

Важным признаком септического процесса является прогрессирующее снижение артериального давления при отсутствии значительной кровопотери.

Развитие септического шока обусловлено тремя факторами:

- наличием септического очага или резервуара с достаточным количеством возбудителей или их токсинов;
- снижением общей резистентности организма;
- наличием входных ворот и «факторов прорыва» инфекционного агента, способствующих проникновению возбудителей и токсинов в кровь.

При длительно существующих хронических очагах анаэробной инфекции наблюдается и анаэробный хронический сепсис.

Известна классическая клиническая триада Нюрнберга у больных анаэробным сепсисом:

- бронзовая или шафранная окраска кожных покровов;
- темный цвет мочи (цвет мясных помоев);
- темно-коричневый цвет плазмы крови (лаковая кровь).

Для анаэробного сепсиса характерны следующие клинические и лабораторные данные:

- неоднократные ознобы, сопровождающиеся быстрым подъемом температуры тела до 40–41 °С;
- парестезии или сильные мышечные боли, которые усиливаются даже при легком прикосновении;
- сознание часто заторможено, наблюдается возбуждение, бред, галлюцинации;
- почти всегда выявляются признаки сердечно-сосудистой недостаточности. У 20% больных выслушивается систолический шум над верхушкой сердца, особенно у больных с септическим эндокардитом, что является плохим прогностическим признаком;
- тахипноэ (более 30 дыханий в 1 мин), обусловленное как легочной недостаточностью, так и гемической гипоксией вследствие массивного гемолиза эритроцитов;

- на коже через несколько часов после развития сепсиса могут появиться цианотичные или багово-красные пятна, чередующиеся с участками мраморной окраски, а при ДВС-синдроме — крупные и мелкие кровоизлияния;
- к концу первых суток болезни кожа становится землистого цвета, еще через несколько часов — желтовато-бронзовой;
- значительное снижение общего белка (до 38–40 г/л), повышение уровня трансаминаз и общего билирубина, при этом последние показатели в сочетании с увеличением размеров печени свидетельствуют о печеночной недостаточности;
- олигурия (ниже 20 мл/час) с последующей стойкой анурией и острой почечной недостаточностью;
- гемолитическая анемия (гемоглобинемия, гипербилирубинемия, гемоглобинурия).

Указанные выше изменения встречаются при послеродовом и особенно послеабортном сепсисе. У больных с гнойным поражением придатков матки встречаются чрезвычайно редко, но мы сочли нужным их привести, чтобы подчеркнуть особую тяжесть и значимость анаэробного сепсиса.

Таким образом, как гнойные tuboовариальные образования, так и их осложненные формы являются тяжелыми полиорганными заболеваниями, требующими активной хирургической тактики и длительной последующей реабилитации.

Качество обследования играет решающую роль в выборе адекватного объема оперативного вмешательства и исходе заболевания.

Считаем наиболее целесообразным трехэтапную систему обследования больных с осложненными ВЗОМТ.

- 1 этап — клиническое обследование, включающее бимануальное и ректовагинальное исследование, бактериологическую и лабораторную диагностику.
- 2 этап — трансабдоминальная и трансвагинальная эхография органов малого таза, брюшной полости и почек, эхография с дополнительным контрастированием прямой кишки.
- 3 этап — дополнительные инвазивные методы обследования — цистоскопия, колоноскопия, фистулография, рентгенологическое исследование кишечника и мочевой системы.

*При подходе к выбору тактики ведения больных чрезвычайно важными являются следующие принципиальные положения:*

1. При любой форме гнойного воспаления неприменим термин «консервативное» лечение, подразумевающий только медикаментозную терапию.
2. Лечение может быть только комплексным, консервативно-хирургическим, состоящим из:
  - патогенетически направленной медикаментозной подготовки;
  - своевременного хирургического вмешательства, направленного на удаление очага деструкции;
  - интенсивного и рационального ведения послеоперационного периода;
  - ранней послеоперационной реабилитации нарушенных функций организма.
3. При наличии осумкованного гнойного образования придатков матки хирургическое лечение для больных жизненно необходимо и является основным компонентом в определении исхода заболевания. Выбор метода хирургического пособия, доступа, объема операции в каждом конкретном случае определяется индивидуально — от лапароскопического дренирования до пангистерэктомии.

Предоперационная подготовка направлена на купирование острых проявлений воспалительного процесса, подавление агрессии микробного возбудителя, коррекцию метаболических нарушений. Поэтому основным компонентом в комплексном лечении является адекватный подбор антибактериальных препаратов.

*Принципы антибактериальной терапии:*

- Поскольку среди возбудителей гнойно-септической инфекции преобладают ассоциации неспорообразующих анаэробных микроорганизмов, грамотрицательной и грамположительной микробной флоры в сочетании с хламидиями, уреаплазмой и микоплазмой, очевидна необходимость применения антибактериальных препаратов широкого спектра действия или комбинации препаратов, влияющих на основные патогенные микроорганизмы. Монотерапия антибиотиками узкого спектра действия нецелесообразна, кроме редких случаев, подтвержденных адекватным микробиологиче-



ским исследованием или наличием специфической инфекции.

- При наличии антибиограммы возможно проведение направленной антибактериальной терапии.
- Комбинированное назначение антибиотиков целесообразно для расширения антибактериального спектра при лечении тяжелых инфекций до установления бактериологического диагноза. Основным правилом является подбор препаратов по принципу: «бактерицидный препарат сочетается с бактериостатическим», при этом применяемые антибактериальные средства должны действовать на систему β-лактамаз выделенных штаммов бактерий.
- Следует учитывать, что при комбинированном назначении антибиотиков кумулируются не только их положительные, но и отрицательные свойства, поэтому предпочтение отдают наименее токсичным препаратам.
- Режим введения препарата должен обеспечивать поддержание терапевтической концентрации его в очаге на протяжении всего лечения. При гнойном воспалении показана энергичная терапия максимальными суточными дозами, длительность терапии не должна быть меньше 7–10 дней.
- При выявлении специфических инфекций необходимо лечение половых партнеров пациенток с острой инфекцией.
- Терапия должна быть при прочих равных условиях рентабельной.

В настоящее время наиболее эффективными и принятыми во всем мире для лечения больных с генерализованной формой инфекции органов малого таза являются комбинации антибактериальных препаратов. К ним относятся цефалоспорины второго и третьего поколения, которые хорошо действуют на гонококки и энтеробактерии в комбинации с тетрациклинами, действующими на хламидии и микоплазмы.

Режимом выбора являются комбинации:

- Клиндамицин + гентамицин.
- Клиндамицин + азтреонам.
- Цефуросим + метрогил.
- Цефуросим + гентамицин.
- Цефуросим + доксициклин.
- Цефуросим + метрогил + гентамицин.

- Фортум + доксициклин.
- Клафоран + доксициклин.

Для коррекции биоценоза кишечника и влагалища предпочтительно назначение пробиотиков (бифидумбактерин, лактобактерин, колибактерин, бификол, ацилакт). При субкомпенсированных формах дисбактериоза назначают по 5 доз 3 раза в день, при декомпенсированных формах — в сочетании со стимулятором роста нормальной микрофлоры кишечника (хилак форте по 40–60 капель в день или пантеонат кальция) и ферментами (фестал, энзистал, мезим-форте, панзинорм) по 1 таблетке при каждом приеме пищи.

В острой стадии воспалительного процесса целесообразно проведение дезинтоксикационной терапии. При легкой степени интоксикации интенсивная терапия не проводится. Обычно назначается легкоусвояемая высококалорийная белковая диета с достаточным потреблением жидкости (2–2,5 л). При тяжелой степени интоксикации инфузионную терапию проводят в течение 7–10 дней: первые 3 дня ежедневно, затем через день в объеме 1 500–2 000 мл в сутки. При средней степени интоксикации объем инфузионной терапии уменьшают наполовину (до 500–1 000 мл в сутки), терапия также продолжается 7–10 дней.

Дезинтоксикационная терапия включает применение корректоров электролитного обмена: изотонического раствора натрия хлорида, раствора Рингера–Локка, йоностерила, раствора глюкозы и заменителей, коллоидов — реополиглюкина, плазмастерила, гемодеза и свежезамороженной плазмы.

При помощи инфузионной терапии достигается не только дезинтоксикационный эффект, но и происходит возмещение белковых потерь, улучшение реологических свойств крови и микроциркуляции, нормализация водно-электролитного обмена.

Патогенетически обоснованным является назначение неспецифических препаратов, действующих на сам очаг гнойного воспалительного процесса. К ним относятся нестероидные противовоспалительные средства.

Восстановлению нарушенных метаболических и гемостазиологических функций организма способствует назначение препаратов, улучшающих метаболические процессы в клетках и тканях, регулирующих окислительно-восстановительные

процессы, участвующих в жировом, белковом, углеводном обменах — биогенных препаратов актовегина или солкосерила, коферментов — кокарбоксылазы, рибофлавина, кальция пантотената, липоевой кислоты; применение препаратов, улучшающих микроциркуляцию, снижающих периферическое сопротивление сосудов, вязкость крови, оказывающих дезагрегирующий эффект (трентал, курантил, эскузан), а также антигистаминных (димедрол, супрастин, тавегил) и седативных средств. В последнее время с целью иммунокоррекции применяют индукторы и корректоры интерферона (виферон, лейкинферон, циклоферон, ридостин, комплексный иммуноглобулиновый препарат).

Длительность проведения предоперационной подготовки определяется сугубо индивидуально в зависимости от стадии острого воспалительного процесса, выраженности интоксикации и наличия сопутствующих осложнений (пельвиоперитонит, абсцесс Дугласова пространства). Медикаментозная терапия при гнойном сальпингите является не только элементом предоперационной подготовки, но и базовым лечебным мероприятием. Поэтому она должна продолжаться не менее 10–12 дней.

На фоне проводимой медикаментозной терапии в первые 2–3 суток необходимо эвакуировать гнойный экссудат (хирургический компонент лечения). Наиболее эффективным и современным методом хирургического лечения гнойного сальпингоофорита является лапароскопия, которая показана больным при некоторых осложнениях воспалительного процесса (пиосальпинкс, пиовар, гнойное tuboовариальное образование) и давности заболевания не более 2–3-х нед.

Обязательным является санация малого таза растворами антисептиков и трансвагинальное дренирование в течение 2–3 суток после операции. При наличии абсцесса яичника показано его удаление. Показанием к удалению придатков служат необратимые гнойно-некротические изменения в них.

При наличии абсцедирования интенсивное консервативное лечение не должно продолжаться более 2 нед., при развитии угрозы перфорации — более 12–24 ч. При тяжелых осложнениях гнойных образований придатков матки в виде разлитого перитонита и септического шока, которые являются абсолютным показанием к срочной операции, предоперационная подготовка

должна продолжаться не более 1,5–2 ч. В процессе предоперационной подготовки больная с перитонитом должна получить как минимум 1200 мл жидкости, включая 400 мл реополиглюкина или гемодеза, 400 мл плазмы или альбумина и 400 мл сложного солевого раствора с проведением трансфузионной терапии во время анестезии и интенсивной терапии в послеоперационном периоде. Адекватным хирургическим вмешательством является лапаротомия, удаление гнойного очага, адекватное дренирование брюшной полости. В основе хирургической тактики должно лежать следующее правило: чем старше больная, тем радикальнее следует проводить операцию, несмотря на тяжесть самого хирургического вмешательства.

### Вирусные инфекции, передаваемые половым путем

#### Вирус простого герпеса

Герпетическая инфекция — наиболее распространенное вирусное заболевание человека. Частота обнаружения серологических признаков предшествующей инфекции составляет 80–90 %, в том числе в 10–20 % случаев из них имеются различные клинические проявления герпетической инфекции.

Возбудитель герпетической инфекции половых путей — вирус простого герпеса (ВПГ). Герпетические поражения половых путей у женщин обусловлены чаще всего вирусом ВПГ-2, до 8–40 % случаев заболеваний может быть вызвано и вирусом ВПГ-1.

К особенностям герпетической инфекции относятся пожизненное носительство в организме, рецидивирующий характер и прогрессирующее течение.

Инфицирование происходит при близких интимных контактах, наиболее типично заражение при половых сношениях (генитальных, орогенитальных, анальных) и при поцелуе. Инкубационный период составляет 3–14 дней.

Характерной для женщин является локализация генитального герпеса в области малых и больших половых губ, клитора, влагалища, шейки матки.

У большинства женщин диагноз генитального герпеса вызывает тревогу. Они ощущают себя



зараженными неизлечимой болезнью, передаваемой половым путем, которую они неизбежно передадут своим будущим партнерам, что затруднит взаимоотношения. Многие женщины осведомлены о том, что герпес может передаваться новорожденным, приводя к ужасным последствиям. Необходимо сочувственно выслушать и успокоить пациентку, иногда для этого требуется несколько консультаций.

### Микробиологическая диагностика

Традиционно считалось, что вирус простого герпеса 1-го типа вызывает поражение слизистой оболочки рта, вирус 2-го типа является причиной генитального герпеса. В настоящее время 50 % случаев генитального герпеса вызывает ВПГ-1. У 20 % персонала дерматовенерологических клиник обнаружены антитела к ВПГ-1, у 50–60 % — антитела к ВПГ-2. О своем заражении герпесом, даже о язвах половых органов, знают менее половины больных, имеющих антитела к ВПГ.

Инфекция часто протекает бессимптомно, ее проявления возникают лишь через много лет после заражения. Несмотря на частичный иммунитет, возможно последовательное заражение обоими типами ВПГ.

В настоящее время необходимо выделить несколько групп методов лабораторной диагностики ВПГ: вирусологический, цитоморфологический, выявление антигенов ВПГ (реакция связывания комплемента, нейтрализации, пассивной гемагглютинации, радиоиммунный анализ и др.), регистрация иммунного ответа к ВПГ, молекулярная генетическая диагностика (полимеразная цепная реакция).

Материалом для вирусологического исследования является серозная жидкость из пузырьков, которую набирают через тонкую иглу в шприц, и отделяемое из язв, которое берут ватным тампоном. Вирус обнаруживается при электронной микроскопии или при культивировании в монослое клеток. Для определения типа культивированного вируса используют моноклональные антитела.

Используется также заражение культур 12–13-дневных куриных эмбрионов и экспериментальных животных (мыши, кролики, морские свинки и др.) с последующей изоляцией возбудителя или оценкой характерных изменений в исследуемом материале. Серологический, иммунофлуоресцентный и иммунопероксидазные методы,

определение антител к очищенным антигенам ВПГ-1 и ВПГ-2 с помощью иммуноферментного анализа также способствуют подтверждению клинического диагноза.

### Клинические формы генитального герпеса

Генитальный герпес может проявляться в нескольких клинических формах: манифестной, атипичной, abortивной, субклинической.

Для манифестной формы характерна классическая клиническая картина: появляются боли, зуд, локальная эритема, присоединяются и общие клинические проявления в виде лихорадки, недомогания, головной и мышечной боли. Затем, в течение нескольких дней при отсутствии лечения, возникают пузырьки, небольшие язвочки, имеющие тенденцию к слиянию. Язвенная поверхность заживает в течение нескольких дней, не оставляя рубца. Поражения часто сопровождаются регионарной аденопатией и могут обнаруживаться на вульве, в паховых складках, на коже промежности, ягодицах, бедрах и области тазобедренных суставов, а также на слизистой оболочке влагалища, уретры и шейки матки.

Общая продолжительность полного цикла первичного заболевания продолжается до 5–6 нед.: нарастание симптоматики в течение первой недели, стабилизация и обратное развитие (2 нед.), еще в течение 2 нед. происходит бессимптомное слушивание пораженного эпителия.

Разновидностями атипичной формы генитального герпеса являются отечная и зудящая форма. В этих случаях очаг поражения представлен глубокими рецидивирующими трещинами вульвы и подлежащих тканей малых и больших половых губ, которые обычно самостоятельно эпителизируются в течение ближайшей недели.

Abortивная форма характерна для пациенток, ранее получавших противовирусное лечение и вакцинотерапию. В связи с этими особенностями очаг поражения минует некоторые классические стадии процесса и может проявиться в виде зудящего пятна или папулы, существующих в пределах 2–3-х дней.

Для субклинической формы генитального герпеса характерна микросимптоматика (поверхностные трещины, зуд) или полное отсутствие клинических симптомов. Эта форма выявляется в связи с обследованием супружеских пар по по-

воду наличия других инфекций, передаваемых половым путем, или бесплодия.

## Первичный герпес

Первичный герпес развивается в течение 3 нед. после заражения. Обычно возникает распространенное поражение вульвы, влагалища и шейки матки. После оральных и анальных контактов наблюдается первичный герпес глотки или прямой кишки.

Возникают болезненные пузырьки, сливающиеся с образованием язв. Очаги, расположенные рядом с уретрой, вызывают сильную боль и могут привести к задержке мочи. Частично это может быть обусловлено поражением крестцовых нервов. Вначале возникает поражение небольшого участка вульвы, напоминающее рецидивирующий герпес. Поэтому всем пациентам, впервые обратившимся к врачу с герпесом, даже при подозрении на вторичный эпизод, принято проводить пятидневный курс противовирусной терапии. Диагноз герпеса обязательно подтверждают с помощью электронной микроскопии или культурального исследования мазков, взятых из зоны поражения. При первичном герпесе партнерам советуют обратиться к врачу, даже если язвы уже зажили.

Назначают анальгетики, ванночки с соевым раствором и препараты, тормозящие репликацию вируса. При сильной боли помогает гель лигнокаина. Самый дешевый противовирусный препарат с доказанной эффективностью — ацикловир; его назначают по 200 мг 2 раза в сутки в течение 5 дней. Фамцикловир и валацикловир обладают большей биодоступностью, но они значительно дороже. Язвы заживают в течение недели.

## Рецидивирующий герпес

После развития первичного очага поражения вирус герпеса заселяет нейроны ганглиев задних корешков спинного мозга, давая начало латентной инфекции. Когда образуются новые вирусные частицы и по аксонам достигают кожи, возникает рецидив инфекции (пузырьки и язвы обычно на одних и тех же местах). Иногда поражаются отдаленные участки кожи, иннервируемые нервом того же дерматома.

В зависимости от тяжести поражения выделяют следующие формы герпеса:

- бессимптомное носительство;
- мелкие язвы, напоминающие маленькие ссадины, в области вульвы;

- локализованные скопления пузырьков и язв диаметром 1–2 см;
- распространенное или хроническое изъязвление, напоминающее первичный герпес у беременных;
- крупные атипичные хронические язвы, возникающие на фоне иммунодефицита.

Герпетические язвы, персистирующие более месяца, относят к СПИД-индикаторным болезням.

Герпес часто диагностируют на основе исследования мазков из отделяемого мелких язв у женщин, поступивших в клинику по другому поводу или считающих, что у них рецидив кандидоза. Даже при отрицательном первом исследовании женщине следует сообщить о вероятности герпеса. Как только появится сходный участок поражения, необходимо взять материал для культурального исследования с целью подтверждения диагноза.

Пациентки, у которых диагноз герпеса установлен, могут обратиться для лечения рецидива. Применение противовирусных препаратов при рецидивирующем герпесе обычно бесполезно, скорость заживления не увеличивается. Язвы необходимо обрабатывать 0,9% раствором натрия хлорида и до их полного заживления воздерживаться от половых сношений.

Изредка наблюдаются частые рецидивы герпеса (более 6–8 раз в год) или снижение трудоспособности во время обострения. У многих больных перед появлением пузырьков и язвочек наблюдается продромальный период. Обычно он сопровождается ощущением покалывания, хотя встречаются и неврологические нарушения (боли в бедре или промежности).

Противовирусная терапия позволяет снизить частоту обострений, хотя не устраняет их полностью и не препятствует передаче инфекции.

Назначают ацикловир по 400 мг 2 раза в сутки длительно. Альтернативная схема лечения — эпизодическое назначение препаратов. Советуют хранить дома упаковку препаратов на 5 дней. Лечение начинают при первых признаках начинающегося рецидива. Это помогает ослабить проявления герпеса.

Иногда герпес может быть диагностирован через несколько дней после исчезновения симптомов. Во время такого бессимптомного периода возможна передача герпеса половым партнерам.



## Лечение

В настоящее время патогенетические особенности течения тяжелых острых и рецидивирующих герпесвирусных заболеваний не позволяют возлагать сколько-нибудь оправданные надежды на гарантируемый и прогнозируемый успех какого-либо другого метода, кроме современной противогерпетической химиотерапии, представленной ацикловиром и его аналогами (внутрь, внутривенное введение, местное лечение). В последние годы осуществлен синтез и разработка новых противовирусных ациклических нуклеозидов (фамцикловир, ганцикловир, валацикловир и др.).

Использование для лечения герпетической инфекции и профилактики ее рецидивов противогерпетических вакцин, иммуномодуляторов, индукторов интерферона часто обречено на неудачу в связи с наличием селективного дефекта иммунной системы у пациенток с генитальным герпесом. Следует рекомендовать воздерживаться от половой жизни до исчезновения клинических проявлений, использование презерватива на этот период является обязательным при всех сексуальных контактах.

## Осложнения

Диагноз герпеса может вызвать душевные страдания. Беседа с врачом помогает примириться с диагнозом. Изредка необходима помощь психолога или психиатра.

Неврологические нарушения во время первичного герпеса встречаются редко. Описаны асептический менингит, поперечный миелит и автономная нейропатия. Асептический менингит чаще вызывается ВПГ-1, в то время как энцефалит у взрослых — ВПГ-2. Выздоровление обычно наступает в течение 1–2 мес.

Серьезное осложнение — герпетический кератит, который может привести к помутнению роговицы и слепоте, особенно при неправильном лечении (использование стероидных гормонов без применения противовирусных препаратов). Орган зрения могут поражать как ВПГ-1, так и ВПГ-2. Заражение обычно происходит путем занесения вируса из участков высыпаний. Герпетическая язва лучше видна после закапывания флюоресцеина, она имеет характерную древовидную, ветвящуюся форму. Возможны рецидивы.

## Другие вирусные инфекции

### Вирус папилломы человека

Из 70 выявленных типов вирусов папилломы человека (ВПЧ) 27 вызывают инфекцию аногенитальной области. Среди последних чаще всего встречаются типы 6, 11, 16, 18, 31, 33, 35 и 42.

Вирус папилломы человека считается агентом, отвечающим за предраковые поражения половых органов, а также за развитие плоскоклеточного рака у мужчин и женщин. Однако их роль в канцерогенезе не достаточно ясна.

Инфекции аногенитальной области вызывают ВПЧ-6 и ВПЧ-11 (низкого онкогенного риска). Наиболее частыми возбудителями генитальной карциномы являются ВПЧ-16 и ВПЧ-18, поэтому они рассматриваются как факторы высокого риска развития рака шейки матки. В популяции от 5 до 40% молодых женщин являются бессимптомными носителями ВПЧ-16.

Ранее считалось, что папилломавирусная инфекция вызывает только генитальную инфекцию и передается только половым путем.

Однако эта точка зрения была пересмотрена в связи с тем, что вирусы обнаружены и у сексуально неактивных слоев населения (девственниц, детей).

Эпидемиологические исследования подтвердили прямую корреляцию между развитием рака шейки матки и сексуальной активностью. Большое количество половых партнеров, раннее начало половой жизни, наличие вируса папилломы человека ведут к увеличению риска развития рака шейки матки. Нельзя исключить также возможную этиологическую роль взаимодействия ВПГ-1 с ВПЧ, что значительно увеличивает его риск.

Инкубационный период ВПЧ-инфекции колеблется от 1 до 9 мес.

Выделяют клиническую, субклиническую и латентную формы аногенитальной ВПЧ-инфекции. *Клиническая форма* характеризуется наличием видимых бородавчатых поражений с клинической симптоматикой. *Субклиническая* может быть выявлена только с помощью кольпоскопии, цитологического или гистологического исследования. При *латентной форме* возможно обнаружение ДНК вируса только методом молекулярной гибридизации, морфологические или гистологические изменения в этих случаях отсутствуют.

Заболевание обычно протекает доброкачественно, но может наблюдаться перерождение

остроконечных кондилом в карциному. Так, установлена значительная частота сочетания остроконечных кондилом с раком шейки матки и яичников.

Методы лабораторной диагностики ВПЧ-инфекции включают определение антигенов, серологический метод, ДНК-гибридизацию, полимеразную цепную реакцию.

Для лечения остроконечных кондилом обычно используют физические методы, в частности, криотерапию. Аппликация подофиллина 1–2 раза в нед. в течение 6 нед. приводит к излечению в 50–60 % случаев. Очищенный экстракт подофиллотоксина можно использовать для лечения в домашних условиях: его наносят на пораженные участки дважды в день в течение 3 дней. После заживления вновь возможно изъязвление, поэтому препараты следует использовать с осторожностью. Для защиты окружающей кожи ее смазывают вазелином. Если терапия не приносит успеха, кондиломы удаляют с помощью лазера, электрокаутеризации или иссекают. Многие женщины знают о связи остроконечных кондилом с развитием рака шейки матки. Им необходимо объяснить, что большинство остроконечных кондилом вызывается неонкогенными разновидностями вируса и что риск рака шейки матки возрастает незначительно. Следует провести цитологическое исследование цервикальных мазков, если в последние 3 года оно не производилось. В ежегодном контроле цервикальных мазков или другом углубленном обследовании нет необходимости. Однако женщинам с кондиломами шейки матки необходимо произвести кольпоскопию, а также обследовать недавних половых партнеров на наличие остроконечных кондилом и инфекций, передаваемых половым путем. Во время курса лечения остроконечных кондилом и в течение 3 мес. после него рекомендуется пользоваться барьерными методами контрацепции. О возможности передачи инфекции от бессимптомных носителей известно слишком мало, чтобы давать какие-либо рекомендации.

Какой бы способ лечения не применялся, кондиломы могут рецидивировать до тех пор, пока не разовьется достаточный иммунный ответ, что может занять несколько недель и даже месяцев. Такая выживаемость вируса пугает некоторых пациенток. Особенно трудно лечить больных с иммунодефицитом, например, при ВИЧ-инфекции или злокачественных опухолях. Им может помочь введение интерферона или местное

применение крема, стимулирующего местное образование цитокинов. Появился новый класс противовирусных препаратов — аналогов нуклеотидов, активных в отношении ВПЧ.

### Остроконечные кондиломы

Большинство остроконечных кондилом вызывается штаммами ВПЧ, передаваемыми половым путем. Для длительного исчезновения кондилом необходим достаточный уровень клеточного иммунитета. Инфекция персистирует годами, рецидивы возможны в любое время.

### Контагиозный моллюск

Возбудитель — вирус группы оспы, который вызывает образование безболезненных узелков телесного цвета диаметром до 5 мм с вдавлением в центре. Контагиозный моллюск часто встречается у детей, высыпания через несколько месяцев исчезают. Взрослые могут заразиться контагиозным моллюском при половом сношении. Высыпания иногда путают с остроконечными кондиломами. Для лечения используют криотерапию или выскабливание и аппликацию фенола. Жидкость, содержащаяся в пузырьках, заразна, поэтому выдавливать их нельзя. При иммунодефиците возникают обширные сливные очаги поражения. Так как для выздоровления необходимо развитие иммунного ответа, в настоящее время контагиозный моллюск у пациентов с иммунодефицитом практически неизлечим. Обнаружено, что *in vitro* против вируса активны аналоги нуклеотидов, что позволяет надеяться на разработку противовирусных препаратов.

## ВИЧ-инфекция

Синдром приобретенного иммунодефицита (СПИД) впервые описан в Сан-Франциско в 1983 г. СПИД вызывается вирусом иммунодефицита человека. В настоящее время в мире инфицировано более 20 млн человек. В странах с высокой заболеваемостью СПИД является лидирующей причиной смертности среди молодежи. Последствия СПИДа разрушительны («позорное» заболевание, передаваемое половым путем и трансплацентарно). Даже если ребенок не инфицирован, смерть одного или обоих родителей угрожает его развитию и выживанию во многих странах мира. Наибольшая заболеваемость от-



мечена в странах Африки, расположенных южнее пустыни Сахара, где в некоторых городах инфицирована треть беременных. С эпидемией СПИДа рука об руку происходит рост заболеваемости туберкулезом.

Иммунодефицит может проявляться поражением любого органа, поэтому при атипичном течении других заболеваний показано обследование на ВИЧ. В данной главе основное внимание уделяется гинекологическим аспектам ВИЧ-инфекции.

### Синдром приобретенного иммунного дефицита

СПИД — конечная стадия заражения вирусом иммунодефицита человека (ВИЧ-1, ВИЧ-2).

Возбудитель СПИДа передается половым путем, при переливании ВИЧ-инфицированной крови, внутривенном введении лекарственных препаратов или наркотиков, от больной матери к ребенку (внутриутробно, при грудном вскармливании).

По данным ВОЗ, способы передачи ВИЧ-инфекции по частоте распределяются следующим образом: половой (70–80%), перинатальный (5–10%), использование одной иглы у наркоманов (5–10%), переливание крови (3–5%), случайные уколы иглой у медицинских работников (менее 0,01%).

Половой акт (без презерватива) с лицом, инфицированным ВИЧ, подвергает неинфицированного партнера риску заражения, однако степень его (при вагинальном сексе 0,2%) несопоставима с внутривенным введением инфицированных материалов.

Передача ВИЧ-инфекции от мужчины женщине, примерно в 2 раза вероятнее, чем от женщины мужчине. Это объясняется большей поверхностью возможного инфицирования (влагалище, шейка матки), кроме того, в сперме концентрация ВИЧ гораздо выше, чем в отделяемом из влагалища.

Инфицированная кровь и ее компоненты, в том числе не подвергнутый специальной обработке фактор VIII, вводимый больным гемофилией, дают близкий к абсолютному риск заболевания (95%). После заражения антитела к ВИЧ чаще появляются в промежутке от 2 нед. до 3 мес.

Инкубационный период длится от нескольких месяцев до 10 и более лет, что связано с большим количеством факторов. Так, при инфицирова-

нии во время гемотрансфузии инкубационный период значительно сокращается. У детей инкубационный период вдвое короче, чем у взрослых, а при внутриутробном заражении заболевание проявляется в течение первого года жизни.

Острой стадии ВИЧ-инфицирования предшествует сероконверсия, которая сопровождается лихорадкой невыясненной этиологии, общей слабостью, утомляемостью, лимфаденопатией, потливостью в ночное время, головной болью, кашлем, упорной диареей, снижением массы тела, острой энцефалопатией, гепатоспленомегалией и др. Кроме того, у 75% больных эта стадия заболевания может характеризоваться следующими первичными кожными проявлениями: эритематозными высыпаниями на туловище, кореподобной сыпью на верхней части туловища и лице, сыпью на ладонях и подошве, напоминающей вторичный сифилис. Встречаются также энантема, эрозии, изъязвления и кандидоз слизистых оболочек полости рта, глотки, пищевода и половых органов.

Латентный период течения СПИДа характеризуется отсутствием каких-либо ярко выраженных клинических признаков заболевания, а его продолжительность зависит от значительного количества факторов.

Для персистирующей лимфаденопатии, которая обнаруживается у 83–85% больных, характерно различной степени выраженности диффузное увеличение лимфатических узлов (подмышечные, шейные, паховые, надключичные, локтевые и др.).

Ассоциированный со СПИДом симптомокомплекс характеризуется недомоганием, усталостью, сонливостью, потерей аппетита, иногда неприятными ощущениями в области живота, редко — гастроэнтеритом, диареей. Нередко наблюдается лихорадка, потливость по ночам, головная боль, зуд кожных покровов. При объективном исследовании обнаруживается увеличение лимфатических узлов, некоторое увеличение и болезненность селезенки. Нередко наблюдаются дерматиты, экзема, стафилодермия, микотические и вирусные заболевания, сосудистые изменения, папулезные высыпания, которые часто служат первым признаком СПИДа.

Собственно СПИД, как заключительная стадия ВИЧ-инфекции, проявляется оппортунистическими инфекциями, вызванными условно-патогенными микроорганизмами, а также поражениями кожи, слизистых оболочек и ЦНС,

злокачественными новообразованиями (саркома Капоши, первичная лимфома головного мозга, лимфома Беркита, иммунобластическая саркома или лимфома и др.).

Часто встречающимся патологическим состоянием, отражающим поражение ЦНС, является СПИД-энцефалопатия, или СПИД-деменция. Позднейшие стадии этого заболевания напоминают сенильную деменцию или болезнь Альцгеймера. Установлено, что клинические проявления заболевания (СПИД-деменции) не являются результатом оппортунистической инфекции, а вызываются действием самого ВИЧ.

Диагностика СПИДа проводится с учетом данных эпидемиологического анамнеза, клинических симптомов, оценки иммунного статуса больных и обнаружения специфических антител в крови, а в ряде случаев получения культуры ВИЧ.

Терапия СПИДа заключается в создании благоприятной для больного психологической обстановки, своевременной диагностике и лечении фоновых заболеваний, тщательном диспансерном наблюдении и своевременном начале специфической терапии.

В настоящее время используются комбинации различных противовирусных препаратов. Кроме основных групп, включающих аналоги нуклеозидов (зидаудин, зальцитабин, диданозин, ставудин, ламивудин), ингибиторов ВИЧ-протеиназы (саквинавир, ритонавир) и обратной транскриптазы (невипарин, атевирдин), разрабатывается множество новых соединений.

Профилактика СПИДа может быть обеспечена пропагандой средств предупреждения заражения ВИЧ и санитарным просвещением населения. Основу профилактики составляет постоянная работа с группами повышенного риска, включающая несколько основных направлений: ВИЧ-тестирование и консультирование, специальные просветительские программы.

Необходимо обеспечение доступности стерильных игл и шприцев, создание поддерживающих лечебных программ, включая химиотерапию.

## Резюме

В структуре гинекологических заболеваний воспалительные поражения половых органов занимают 1-е место.

Основными микроорганизмами, ответственными за возникновение воспалительных забо-

леваний, являются хламидии, гонококки, микоплазмы, уреоплазмы и трихомонады.

Выделяют поражение нижнего отдела уrogenитального тракта и восходящую инфекцию. Она чаще всего распространяется каналикулярным, лимфогенным и гематогенным путем. В восхождении инфекции могут также играть роль сперматозоиды и использование ВМК.

ВЗОМТ — восходящая инфекция матки, ее придатков и тазовой брюшины (эндометрит, метроэндометрит, параметрит, сальпингоофорит и пельвиоперитонит).

К осложнениям хронического воспаления относятся расстройства половой и менструальной функции женщины (менометроррагия или аменорея), бесплодие первичное или вторичное, самопроизвольные выкидыши и преждевременные роды, фетоплацентарная недостаточность, внутриутробное инфицирование плода, различная пренатальная патология и др.

Выделяют две клинические формы гнойных воспалительных заболеваний внутренних половых органов: неосложненные и осложненные. К неосложненным формам относится только острый гнойный сальпингит, к осложненным — все осумкованные гнойные tuboовариальные образования.

Сепсис характеризуется непрерывным или периодическим поступлением в кровь микроорганизмов из гнойного очага, микробной или тканевой интоксикацией с развитием тяжелых полиорганных нарушений и, часто, образованием в различных органах и тканях новых очагов гнойного воспаления. Для больных ВЗОМТ более характерно проявление сепсиса в виде септического шока.

Наиболее распространенным вирусным заболеванием человека является герпетическая инфекция. Частота обнаружения серологических признаков предшествующей инфекции составляет 80–90%. Особенности герпетической инфекции можно сформулировать следующим образом: пожизненное носительство в организме, рецидивирующий характер и прогрессирующее течение.

СПИД — конечная стадия заражения вирусом иммунодефицита человека (ВИЧ-1, ВИЧ-2).

Возбудитель СПИДа передается половым путем, при переливании ВИЧ-инфицированной крови, внутривенном введении лекарственных препаратов или наркотиков, от больной матери к ребенку (внутриутробно, при грудном вскармливании).



# Глава 17

## Аномалии положения половых органов

### Виды аномалий

### Синдром опущения промежности

### Резюме

**А**номалии положения половых органов — стойкое отклонение от их нормального положения, как правило, сопровождающееся рядом патологических явлений.

#### Виды аномалий

#### Позиция и наклонение матки

*Антепозиция* — смещение матки кпереди. Встречается как физиологическое явление при переполненной прямой кишке, а также при опухолях и выпоте, находящихся в прямокишечно-маточном пространстве.

*Ретропозиция* — смещение матки кзади. Это положение может быть вызвано переполненным мочевым пузырем, воспалительными образованиями, кистами и опухолями, расположенными спереди от матки.

*Латеропозиция* — боковое смещение матки. Вызывается в основном воспалительными инфильтратами околоматочной клетчатки, опухолями придатков матки.

При патологическом наклонении (верзия) тело матки смещается в одну зону, шейка матки — в другую. Наблюдаются *антеверзия* (тело матки отклонено кпереди, шейка матки — кзади), *ретроверзия* (тело матки наклонено кзади, шейка матки — кпереди), *декстрроверзия* (тело матки наклонено вправо, шейка матки — влево), *синистроверзия* (тело матки наклонено влево, шейка матки — вправо).

Патологические наклонения матки вызываются воспалительными процессами брюшины, клетчатки и связок.

#### Перегиб матки

В норме между телом и шейкой матки имеется тупой угол, открытый кпереди. *Гиперантефлекс-*

*сия* матки — патологический перегиб тела матки кпереди. Между телом и шейкой матки имеется острый угол (70°). Часто это врожденное состояние, связанное с общим половым инфантилизмом, реже — результат воспалительного процесса в области крестцово-маточных связок. Наблюдаются болезненные менструации, нередко бесплодие, боли в крестце и внизу живота.

Диагноз устанавливается на основании клинического и гинекологического исследований. Матка маленькая, резко отклонена кпереди, шейки ее конической формы, часто удлинена. Влагалище узкое, своды уплощены.

Лечение заключается в устранении причины, вызвавшей эту патологию.

*Ретрофлексия* — перегиб тела матки кзади. Угол между телом и ее шейкой открыт кзади.

*Ретродевиация* матки — часто встречающееся сочетание ретрофлексии и ретроверзии. Различают подвижную и фиксированную ретродевиацию. Подвижная ретродевиация матки может быть проявлением анатомо-физиологических нарушений в организме. Выявляется у молодых женщин и девушек с астеническим сложением (тонкий костный скелет, удлинённая грудная клетка, энтероптоз) при инфантилизме и гипоплазии половых органов. У этих женщин снижен тонус поддерживающего, подвешивающего и закрепляющего аппарата матки. Эти нарушения могут возникнуть после родов, особенно при неправильном ведении послеродового периода, и после ряда патологических процессов (тяжелые заболевания, резкое похудание и т.д.). Фиксированная ретродевиация обычно является следствием воспалительного процесса в малом тазу.

У многих женщин ретродевиация матки не вызывает никаких симптомов и выявляется случайно. Некоторые жалуются на боли в крестце, альгоменорею, бели, тяжесть внизу живота, дизурические явления, запор. Диагностика ретродевиации не представляет трудностей. Положение матки определяют при бимануальном гинекологическом исследовании. В некоторых случаях приходится дифференцировать это состояние с опухолями матки, яичников или с трубной беременностью. Дополнительное исследование позволяет уточнить диагноз.

Женщины с ретродевиацией, не предъявляющие жалоб, не нуждаются в лечении. При наступлении беременности матка по мере увеличения принимает правильное положение. При появ-

лении симптомов заболевания показаны витаминотерапия, занятия физической культурой и спортом.

В некоторых случаях прибегают к исправлению положения матки, которое производят при опорожненном мочевом пузыре и прямой кишке. Тело матки пальпируют глубоко в прямокишечно-маточном углублении. Как при гинекологическом исследовании, два пальца правой руки вводят во влагалище. Указательным пальцем оттесняют шейку матки кзади, а средним надавливают на тело матки, стараясь вытолкнуть ее из полости таза.левой рукой захватывают дно матки и выводят ее в правильное положение. Поскольку при этом не устраняется причина, вызвавшая ретродевиацию, стойкого терапевтического эффекта достигнуть обычно не удается. В некоторых случаях для удержания матки в правильном положении применяют пессарии.

При фиксированной ретродевиации необходимо проводить терапию воспалительного процесса или его последствий.

### Поворот и перекручивание матки

При повороте матка повернута вокруг своей продольной оси. Причинами этого являются воспаление в области крестцово-маточных связок, их укорочение, наличие опухоли, располагающейся кзади и сбоку от матки. Лечение заключается в устранении причин, вызвавших поворот матки.

Перекручиванием матки называется поворот ее при фиксированной шейке. Матка может подвергнуться перекруту при наличии одностороннего овариального образования (киста, кистомы) или подбрюшинно расположенного миоматозного узла.

*Элевация* — смещение матки вверх — возникает при опухолях яичников, заматочной гематоме и других патологических процессах. В физиологических условиях элевация матки может быть вызвана переполненными мочевым пузырем и прямой кишкой.

### Синдром опущения промежности

Синдром опущения промежности проявляется смещением вниз плоскости тазового дна, которое приводит к выпадению органов малого таза (влагалища, матки, прямой кишки), анальной



недостаточности, недержанию мочи. Ежегодно выполняются тысячи операций по поводу выпадения органов малого таза. Однако, несмотря на важность проблемы, еще очень мало известно о патогенезе синдрома опущения промежности, нет его однозначного определения и четкой классификации.

### Выпадение половых органов

Выпадение половых органов — это их смещение книзу. Смещаться может целый орган или какая-либо из его стенок.

Частота выпадения матки и влагалища составляет 12–30% у повторнородящих и 2% у нерожавших женщин. Риск подвергнуться операции в течение жизни составляет 11%.

Помимо общего термина «выпадение половых органов» существует целый ряд частных. Они далеко не всегда точны и удобны, но настолько укоренились, что избежать их употребления не удастся. Недостатком этих терминов является и то, что они фокусируют внимание на определенном органе, не уточняя причину дефекта.

*Цистоцеле* — выбухание задней стенки мочевого пузыря в просвет влагалища.

*Цистоуретроцеле* — сочетание цистоцеле со смещением проксимальной части мочеиспускательного канала.

*Ректоцеле* — выбухание прямой кишки в просвет влагалища.

*Энтероцеле* — выбухание петли тонкой кишки в просвет влагалища.

### Опущение и выпадение влагалища и матки

Проблема опущения и выпадения влагалища и матки продолжает оставаться в центре внимания хирургов-гинекологов, так как, несмотря на многообразие различных методов хирургического лечения, еще имеют место рецидивы заболевания, связанные не только с несостоятельностью восстановленных мышц тазового дна, но и с несовершенством проведенного оперативного лечения. Решение этой проблемы особенно важно при лечении больных репродуктивного и трудоспособного возраста. Хирургическое лечение, которое позволяет полностью реабилитировать больных с опущением и выпадением влагалища и матки, имеет не только медицинское, но и социальное значение.

*Опущение матки* — такое положение этого органа, когда шейка матки располагается ниже интерспинальной линии.

Положение органов малого таза обычно оценивают в баллах от 0 до 3 или от 0 до 4. Ноль баллов соответствует норме, наивысший балл — полному выпадению органа. При выпадении матки выходит за пределы половой щели полностью (полное выпадение) или частично, иногда только шейка (неполное выпадение).

### Классификация опущения и выпадения влагалища и матки (М.С. Малиновского)

Выпадение I степени:

- стенки влагалища доходят до входа во влагалище;
- наблюдается опущение матки (наружный зев шейки матки находится ниже спинальной плоскости).

Выпадение II степени:

- шейка матки выходит за пределы половой щели;
- тело матки располагается выше ее.

Выпадение III степени (полное выпадение):

- вся матка находится ниже половой щели.

Д.О. Отт впервые охарактеризовал выпадение матки как тазовую генитальную грыжу и подчеркнул, что устранение смещений и выпадений органов малого таза достигается прежде всего восстановлением и укреплением мышц тазового дна. В настоящее время эта точка зрения общепризнанна.

### Этиология

На положение органов таза влияют многие факторы:

- врожденная несостоятельность связочного и поддерживающего аппарата матки и заболевания соединительной ткани;
- аномалии развития мюллеровых протоков;
- большое количество родов;
- травмы промежности в родах;
- спаечный процесс в малом тазу;
- опухоли и опухолевидные образования органов малого таза;
- хронические запоры;
- плоскостопие;
- курение (хронический бронхит);
- ожирение или резкое похудание;

- тяжелый физический труд;
- профессиональный спорт;
- общая астения;
- старческий возраст.

**Врожденные дефекты соединительной ткани.** У 2% нерожавших женщин имеется выпадение матки и влагалища, сопровождающееся клиническими проявлениями. Это наводит на мысль о врожденной слабости соединительной ткани.

**Роды и повышенное внутрибрюшное давление.** Наиболее важной причиной выпадения половых органов является родоразрешение через естественные родовые пути. Показано, что у женщин с выпадением матки и влагалища имеется механическое повреждение фасции и мышцы, поднимающей задний проход, нарушена иннервация, что представляет собой результат родоразрешения через естественные родовые пути. Чем больше родов в анамнезе, тем чаще встречается опущение и выпадение. По данным ВОЗ, выпадение матки и влагалища у женщин, имеющих 7 детей, встречается в 7 раз чаще, чем у имеющих одного ребенка. Выпадение во время беременности встречается редко, вероятно оно обусловлено влиянием прогестерона и релаксина. Повышенное внутрибрюшное давление увеличивает нагрузку на тазовое дно, поэтому хронический кашель или запоры являются факторами риска выпадения половых органов.

**Послеоперационное выпадение влагалища.** Недостаточная фиксация сводов влагалища во время гистерэктомии приводит к их выпадению в 1% случаев. Механическое смещение в результате таких операций, как кольпосуспензия, может приводить к развитию цистоцеле или ректоцеле.

**Возрастные изменения.** С возрастом количество коллагена снижается, что приводит к ослаблению фасции и соединительной ткани. В постменопаузе вследствие дефицита эстрогенов этот процесс усиливается.

В очень редких случаях эта патология развивается у нерожавших женщин и даже у девственниц, что является следствием конституциональных особенностей организма.

У нерожавших женщин это может быть связано с тяжелым физическим трудом, астеническим телосложением и пониженным питанием.

Длительное повышение внутрибрюшного давления вследствие тяжелой физической работы и запора также способствует возникновению этой

патологии. Предрасполагающими моментами являются ранний физический труд в послеродовом периоде, частые роды, ретроверзия матки, резкое похудание, инфантилизм, атрофия тканей в пожилом и старческом возрасте.

Растяжение, расслабление и несостоятельность подвешивающего, фиксирующего (удерживающего) аппарата матки (связки матки, параметральные и паравагинальные ткани) в возникновении опущения и выпадении матки имеют второстепенное значение.

## Патофизиология

Постоянное положение матки и влагалища поддерживается тремя механизмами:

- фиксацией к стенкам таза с помощью связок и фасции;
- сокращениями мышцы, поднимающей задний проход;
- увеличением наклона влагалища кзади при повышении внутрибрюшного давления, вследствие чего «непроизвольный клапан» закрывается.

Повреждение любого из перечисленных механизмов может привести к выпадению матки и влагалища. Внутренняя фасция таза образуется из парамезонефрального протока и гистологически отличается от фасций тазовых мышц, хотя она и прикрепляется между двумя из них. Внутренняя фасция таза представляет собой широкий листок, прикрепленный латерально к сухожильной дуге фасции таза и мышце, поднимающей задний проход, и натянутый от симфиза до седалищных остей. Эта фасция лежит непосредственно под брюшиной, окружает внутренние органы и заполняет пространство между брюшиной сверху и мышцей, поднимающей задней проход, снизу. Утолщаясь, фасция образует связки, например, крестцово-маточные (кардинальные). Эти связки, по-видимому, представляют собой основной компонент фиксирующего аппарата матки. Участок фасции, поддерживающий мочевой пузырь и лежащий между ним и влагалищем, называется лобково-шеечной фасцией, а часть фасции, которая препятствует выпячиванию передней стенки прямой кишки и лежит между ней и задней стенкой влагалища, — прямокишечно-влагалищной фасцией. Мышца, поднимающая задний проход, описана в гл. 1.



## Клиническая картина

### Симптомы

*Неспецифичные:* появление выпячивания, неприятные ощущения во влагалище, кровоточивость/воспаление при образовании язв, диспареуния или невозможность полового акта.

При очень выраженном цистоуретроцеле в результате перегиба мочеточников может изредка развиваться почечная недостаточность.

*Специфичные:* для цистоуретроцеле характерны учащенное или затрудненное мочеиспускание, императивные позывы, недержание мочи при напряжении и инфекция мочевых путей. Ректоцеле проявляется неполным опорожнением кишечника, пальцевидным выпячиванием и болезненным спазмом мышц промежности.

Опущение матки, как правило, сопровождается опущением стенок влагалища. При полном выпадении матки происходит выворот влагалищных стенок. Изолированное выпадение стенок влагалища имеет место в отсутствие матки. В редких случаях могут наблюдаться выпадение недоразвитого влагалища в отсутствие матки и выпадение искусственного влагалища, созданного из сигмовидной кишки.

При отсутствии жалоб лечение не проводят, больную предупреждают о том, что у нее имеется патология тазового дна, которая впоследствии может потребовать лечения. Проявления выпадения половых органов разнообразны. Чаще всего больные жалуются на чувство распирания или инородного тела во влагалище, тянущую боль или чувство тяжести в поясничной области. Симптомы, как правило, исчезают в положении лежа, отсутствуют или менее выражены утром и нарастают в течение дня, особенно если больная много времени проводит на ногах. Некоторые проявления могут указывать на локализацию дефекта опорных структур влагалища. При ослаблении передней стенки влагалища возникает патологическая подвижность шейки мочевого пузыря и мочеиспускательного канала, что может приводить к недержанию мочи при напряжении. При полном выпадении передней стенки влагалища возможно затрудненное мочеиспускание вследствие сдавления или перегиба мочеиспускательного канала. При ректоцеле прямая кишка нередко не полностью опорожняется, что больные обычно называют запором. В тяжелых случаях

больным приходится вправлять переднюю стенку прямой кишки. Следует подчеркнуть, что запоры у женщин обычно вызваны не ректоцеле, а другими причинами.

Выпавшие стенки влагалища становятся сухими, грубыми, орозоленными, отечными, складки влагалища сглаживаются, легко травмируются, слизистая оболочка приобретает белесоватый цвет. На шейке матки и стенках влагалища при выпадении половых органов нередко образуются трофические язвы с резко очерченными краями и гнойным налетом на дне. Отмечается затруднение оттока венозной крови, ее застой, что приводит к отеку и увеличению объема влагалищной части шейки матки. Выпавшая матка также отечна, цианотична вследствие нарушения лимфооттока и кровообращения. При горизонтальном положении больной матка легко вправляется. Нередко развивается инфекция мочевых путей.

Опущение и выпадение матки развиваются медленно, но носят прогрессирующий характер, особенно, если женщина выполняет тяжелую физическую работу.

## Диагностика и дифференциальная диагностика

Полное выпадение влагалища и матки не представляет трудностей для диагностики. Диагноз устанавливают на основании жалоб больной и данных гинекологического исследования. У женщин с опущением стенок влагалища и матки при разведенных бедрах половая щель зияет, отмечается расхождение леваторов, задняя стенка влагалища непосредственно прилежит к стенке прямой кишки.

При исследовании тщательно оценивают состояние опорных структур влагалища и подробно описывают его. Осмотр и бимануальное исследование проводят как на гинекологическом кресле, так и в положении стоя, поскольку в последнем случае выпадение более выражено. При осмотре в положении стоя больная стоит одной ногой на полу, другой опирается на низкую скамейку. Для исключения энтероцеле проводят ректовагинальное исследование. При этом легко пальпируется петля тонкой кишки, находящаяся в прямокишечно-маточном углублении.

Во время осмотра в зеркалах обращают внимание на состояние стенок влагалища. Для осмо-

тра используют ложкообразное зеркало (например, зеркало Симса) и подъемник. Створчатые зеркала не применяют. Осмотр в зеркалах позволяет определить дефекты опорных структур влагалища. Для этого необходимо внимательно осмотреть все его стенки. Следует помнить, что большой дефект может скрывать более мелкие. Например, при выраженном цистоцеле не всегда заметно небольшое ректоцеле.

### Лабораторное и инструментальное исследование

Единой схемы обследования нет. При нарушении мочеиспускания необходимы микроскопия мочевого осадка, бактериологическое исследование мочи, анализа мочи по Нечипоренко, цистометрия, цистоскопия, экскреторная урография. Взаимосвязь между нарушением мочеиспускания и выпадением половых органов сложна. У некоторых женщин с цистоуретроцеле имеется недержание мочи. По мере того как выпадение и перегиб мочеточников усиливаются, недержание мочи проходит, но возникает затруднение мочеиспускания (гл. 23). При подозрении на почечную недостаточность показано определение уровня мочевины и креатинина в сыворотке крови и УЗИ.

### Дифференциальная диагностика

Дифференциальная диагностика опущения и выпадения стенок влагалища и матки проводится со следующими заболеваниями:

- киста влагалища;
- выворот матки;
- родившийся миоматозный узел.

### Лечение

Тактика лечения выпадения половых органов определяется индивидуально.

Если дефекты опорных структур незначительны и внутренние половые органы при натуживании не опускаются ниже плоскости входа во влагалище (жалобы при этом обычно отсутствуют), лечение не проводят.

### Консервативная терапия

При небольшой степени опущения матки показаны лечебная физкультура для укрепления мышц тазового дна, общеукрепляющая терапия, полноценное питание, водные процедуры, ле-

чебная гимнастика, массаж матки, перевод с тяжелой физической работы на более легкую.

**Ортопедические методы.** Применяют различного рода пессарии, пояса, бандажи.

**Маточные кольца.** Маточные кольца бывают разных размеров и формы. К сожалению, при подготовке гинекологов этому методу лечения уделяется недостаточно внимания. Между тем маточные кольца используются достаточно часто и, как и влагалищные диафрагмы, требуют индивидуального подбора. Применение маточных колец на фоне атрофического вагинита невозможно, и больные быстро прекращают носить маточное кольцо. Чтобы избежать этого, в постменопаузе за 4–6 нед. до введения маточного кольца местно назначают эстрогены. Их продолжают применять в течение всего периода ношения кольца.

Среди осложнений этого метода лечения следует отметить вагинит и пролежень стенки влагалища с образованием свища. Причиной этих осложнений в большинстве случаев является не маточное кольцо как таковое, а пренебрежение гигиеническими процедурами. Больных, использующих маточные кольца, особенно пожилых, необходимо регулярно осматривать. Частота обследования определяется индивидуально, обычно первое проводят через неделю, а затем при отсутствии жалоб каждые 4–6 мес. Силиконовые круглые маточные кольца можно оставлять во влагалище на несколько месяцев. Другие маточные кольца для предупреждения образования пролежня больные должны на ночь удалять. После подбора маточного кольца больную обучают самостоятельно вводить и удалять его.

Показания к применению пессариев:

- желание пациентки;
- как пробный метод лечения;
- желание женщины сохранить репродуктивную функцию;
- неудача медикаментозной терапии;
- беременности и послеродовой период (до инволюции матки);
- ожидание операции.

### Хирургическое лечение

Лечение выпадения половых органов традиционно было хирургическим. Цель операции — на длительное время устранить все дефекты опорных структур. При выборе метода оперативного вмешательства следует исходить из того, что



является причиной этой патологии, и в каждом случае подбирать метод индивидуально.

С конца прошлого столетия при опущении матки и влагалища, чтобы исправить это положение, предложено очень много модификаций операции.

Ряд операций в настоящее время имеет лишь историческое значение. К ним относятся такие вмешательства, при которых матку подвешивают к передней брюшной стенке посредством проведения круглых маточных связок через апоневроз, сшивая их над апоневрозом и подшивания матки апоневротическим лоскутом или фиксации матки к апоневрозу.

Разработаны многочисленные методы хирургического лечения. Их подробное описание имеется во многих руководствах по оперативной гинекологии. Здесь же приведены некоторые общие принципы.

У большинства больных с выпадением половых органов имеется несколько дефектов опорных структур, и все они должны быть устранены одновременно. Операции по поводу выпадения половых органов обычно выполняют влагалищным доступом. Если имеется сопутствующее недержание мочи при напряжении, предпочтительнее абдоминальный доступ.

**Влагалищная экстирпация матки.** При выпадении матки обычно выполняют влагалищную экстирпацию матки. Существует несколько модификаций этой операции. Преимущество влагалищной экстирпации матки в том, что одновременно из того же доступа можно выполнить переднюю или заднюю кольпографию, коррекцию энтероцеле. Особое внимание во время операции обращают на ушивание прямокишечно-маточного углубления. Предпочтительна кульдопластика по Макколу. При этом к культе влагалища фиксируют крестцово-маточные связки, что создает дополнительную опору. Те же замечания касаются и абдоминальной экстирпации матки у больных с выпадением половых органов.

**Манчестерская операция.** Альтернативу влагалищной экстирпации матки при ее выпадении представляет манчестерская операция. Она была предложена А. Донелдом в 1888 г. и впоследствии модифицирована У. Фотергиллом. Во время этой операции отсепааровывают мочевой пузырь, производят ампутацию шейки матки. Затем к культе шейки матки спереди подшивают культы кардинальных связок, ушивают образовавшийся де-

фект и выполняют переднюю и заднюю кольпографию. Манчестерская операция показана больным с высоким риском осложнений из-за сопутствующих заболеваний, не планирующих в дальнейшем иметь детей.

**Гистеропексия.** Эта операция выполняется женщинам, планивающим в дальнейшем иметь детей, при неэффективности консервативного лечения. Существует множество модификаций гистеропексии, хотя далеко не все они одинаково эффективны. Так, операции Бальди–Вебстера и Джильяма, а также вентрофиксация матки имеют только историческое значение. Вопреки ожиданиям сообщается об успешных результатах таких вариантов гистеропексии, когда матка фиксируется к крестцово-остистым связкам или крестцово-маточные связки — к передней продольной связке крестца. В последнем случае операция носит название *сакрагистеропексии*, а крестцово-маточные связки подшиваются к крестцу не непосредственно, а с помощью синтетической сетки или участка фасции. Отдаленные результаты этих операций пока изучены недостаточно.

**Закрытие дефектов опорных структур влагалища.** При выпадении передней стенки влагалища выполняют *переднюю кольпографию*, которая ликвидирует дефекты висцеральной фасции таза по средней линии под шейкой мочевого пузыря. Если выпадение передней стенки влагалища обусловлено нарушением фиксации висцеральной фасции таза к его стенкам, то ее подшивают к сухожильной дуге. Эта операция обычно выполняется из абдоминального доступа, хотя в настоящее время некоторые хирурги применяют и влагалищный доступ. При ректоцеле и энтероцеле показана задняя кольпография. Операцию выполняют влагалищным доступом.

**Операции при полном выпадении влагалища.** Полное выпадение (выворот) влагалища возникает, как правило, у больных, перенесших экстирпацию матки. Лечить эту патологию сложно. Консервативное лечение невозможно из-за значительной степени выпадения, которое со временем прогрессирует, а также из-за риска тяжелого, хотя и редкого, осложнения — выпадения органов брюшной полости или малого таза через влагалище.

**Экстирпация влагалища.** Эта операция показана пожилым больным, не ведущим и не собирающимся в дальнейшем вести половую жизнь.

**Кольпопексия.** Кольпопексию выполняют женщинам, ведущим половую жизнь. Операцию производят влагалищным или абдоминальным доступом. В первом случае купол культи влагалища (обычно справа) фиксируют 1–2 швами к правой крестцово-остистой связке. При абдоминальном доступе купол культи влагалища забрюшинно фиксируют к передней продольной связке крестца, используя для этого участок фасции или синтетическую сетку. Эта операция называется *сакрокольпопексией*. Обе операции имеют хорошие отдаленные результаты. Поскольку положение фиксированного влагалища при этих операциях разное, то рецидивы после них имеют разные проявления. Так, после фиксации культи влагалища к крестцово-остистой связке рецидив обычно проявляется выпадением передней стенки влагалища, а после сакрокольпопексии — выпадением задней стенки (см. гл. «Оперативная гинекология»).

**Профилактика** опущения и выпадения половых органов:

- предупреждение заболеваний в детском возрасте и в период полового созревания;
- рациональное питание;
- выработка правильной осанки (наклонение таза);
- танцы, спорт (коньки, ролики, плавание, художественная гимнастика);
- во время беременности и в послеродовом периоде выполнение физических упражнений, направленных на укрепление мышц тазового дна;

- рациональное ведение родов и послеродового периода;
- анатомически правильное ушивание разрывов промежности;
- устранение чрезмерной физической нагрузки.

## Резюме

Аномалии положения половых органов — стойкое отклонение от их нормального положения, как правило, сопровождающееся рядом патологических явлений.

Выпадение — это смещение органа или его части ниже нормального положения. Среди повторнородящих женщин оно встречается очень часто.

К выпадению ведет изменение основных элементов, поддерживающих влагалище, — связок, фасции и мышцы, поднимающей задний проход. Главный этиологический фактор — травмы половых путей во время родов.

Большинство женщин с выпадением матки и влагалища предъявляют неспецифические жалобы (появление выпячивания и боли в спине). При цистоуретроцеле мочеиспускание часто нарушается. Ректоцеле часто вызывает симптомы нарушения функции кишечника.

Основной метод лечения — оперативный. Цель операции — на длительное время устранить все дефекты опорных структур. При выборе метода оперативного вмешательства следует исходить из того, что является причиной этой патологии, и в каждом случае подбирать метод индивидуально.



## Нейроэндокринные синдромы

Предменструальный синдром

Синдром посттотальной (субтотальной) овариэктомии

Нейрообменно-эндокринный синдром (гипоталамический синдром, метаболический синдром)

Синдром послеродового гипопитуитаризма (синдром Шихена)

Альгоменорея

Синдром гиперандрогении

Резюме

### Предменструальный синдром

Первая публикация, давшая формальное определение этому синдрому, относится к 1931 г. (Frank). Циклические эмоциональные расстройства, прибавка массы тела, геморрагии различного типа, отеки и эпилепсия были описаны автором в совокупности как предменструальный синдром.

Спустя 10 лет Грей [Gray, 1941] описал психо-сексуальные расстройства как одно из проявлений синдрома.

По данным М.Н. Кузнецовой [1973], частота предменструального синдрома зависит от популяции обследованных женщин. Так, у соматически здоровых женщин детородного возраста частота его выявления составляет 28,8%. Особенно высока она у женщин с туберкулезом половых органов (79,7%).

У больных соматическими заболеваниями наряду с симптомами предменструального синдрома в эти же дни перед менструацией отмечено ухудшение их течения.

Время появления симптомов чаще всего определяется второй фазой менструального цикла, а именно за 7–10 дней до начала менструального кровотечения.

### Клиническая картина

В предменструальные дни могут появляться симптомы расстройства любой системы женского организма. Но наиболее часто встречающимися симптомами являются:

- напряжение, отек и боли в молочных железах;
- головные боли, головокружение;
- прибавка массы тела;

- дискомфорт в животе: вздутие, понос, боли, задержка стула;
- жажда;
- тошнота, рвота;
- изменение аппетита: тяга к спиртному, острым блюдам, сладкому;
- боли во всем теле или в конечностях, спине, суставах, пояснице;
- гиперстезия в разных частях тела;
- возбуждение;
- летаргия;
- бессонница;
- депрессия;
- усталость;
- агрессивность.

Этиология и патогенез предменструального синдрома до настоящего времени остаются невыясненными. Взгляды на этиологию и патогенез этого синдрома менялись с изменением наших знаний о физиологии и патофизиологии менструального цикла.

Первыми были теории психологических стрессов, поскольку самыми частыми симптомами синдрома являются психоневрологические расстройства. Долгое время предменструальный синдром считали уделом городских жительниц и особенно представительниц интеллектуального труда, однако позднее его стали обнаруживать у жительниц села.

Остается в силе теория сексуальной неудовлетворенности, а также теория связи синдрома с редкими беременностями.

С развитием методов определения гормонов в плазме крови появилось множество предположений о гормональном дисбалансе, особенно недостатке прогестерона как ведущем факторе в этиологии синдрома. Вместе с тем, наряду с дефицитом прогестерона, многие авторы находили нормальную или даже повышенную продукцию прогестерона. Этиологическим фактором считали также изменение секреции пролактина, эндорфинов, вазопрессина и др.

Дефицит витаминов А и В очень широко обсуждался как этиологический фактор аллергических реакций и неврологических симптомов.

В качестве универсальных факторов для всех типов предменструального синдрома предлагались теории о дисбалансе ритмов серотонина в головном мозге, а также водно-электролитных сдвигах и нарушении обмена углеводов.

Действительно, практически каждое из описанных нарушений может приводить к появлению тех или иных симптомов. Так, избыток эстрогенов может быть ответственным за задержку воды и натрия. Дисбаланс эндорфинов и серотонина может проявляться психоневрологическими расстройствами, также как избыток прогестерона может сопровождаться депрессией.

С появлением методов определения секреции простагландинов (ПГ) господствующей стала теория нарушения их продукции.

Поскольку простагландины являются универсальными тканевыми гормонами, которые синтезируются практически во всех органах и тканях, нарушение их синтеза может проявляться множеством различных симптомов. Многие симптомы предменструального синдрома сходны с состоянием избытка ПГ. В каждой системе нарушение синтеза ПГ проявляется в зависимости от того, какова физиологическая роль этих гормонов и какие ключевые позиции непосредственно регулируются с помощью ПГ.

Предполагается, что основным механизмом, вызывающим боли в начале менструального кровотечения, является повышенная чувствительность миометрия к ПГ в период падения концентрации прогестерона. На фоне нормального содержания прогестерона во второй фазе цикла миометрией практически не чувствителен к ПГ, тогда как в условиях резкого падения его содержания в предменструальные дни чувствительность миометрия к ПГ повышается.

Повышение сократительной активности миометрия в предменструальные дни является физиологическим явлением. Однако у пациенток с дисменореей сократительная активность в этот период повышается настолько, что вызывает ощущение болей разной интенсивности. Кроме того, известно, что простагландиновые эндопероксидазы не только стимулируют гладкомышечные волокна к сокращению, но также повышают чувствительность нервных окончаний к болям путем снижения порога чувствительности к болевым химическим и механическим агентам. Иными словами по силе сигналы не воспринимаются организмом как болевые, но в условиях повышенной активности простагландиновых пероксидаз вызывают резкие болевые ощущения. Подобный механизм, вероятно, ответственен за возникновение болей в мышцах, суставах, костях и молочных железах, а не только в возникновении дисменореи.



В системное проявление предменструального синдрома почти всегда вовлекаются молочные железы. В предменструальный период происходит увеличение их объема на 30–40 %, соответственно повышаются температура и напряжение тканей железы.

### Диагностика

Диагностика предменструального синдрома не представляет трудностей. Обычно обо всех выраженных симптомах — боли, изменение настроения, — пациентки рассказывают сами. При наводящих вопросах или предоставлении им возможности отвечать на вопросы в анкете число симптомов обычно возрастает.

### Лечение

В результате длительного клинического применения различных видов терапии права гражданства остались за диетотерапией, препаратами прогестерона, препаратами, тормозящими овуляцию, и ингибиторами синтеза ПГ, в редких случаях применяют психотропные средства.

Наиболее рациональной представляется следующая схема терапии:

- I этап — диета, гимнастика;
- II этап — диета, психотерапия, гимнастика + витамин А;
- III этап — диета, гимнастика + ингибиторы синтеза ПГ (индометацин, напроксен);
- IV этап — диета, гимнастика + препараты, близкие к прогестерону (дюфастон, прожестожель);
- V этап — диета, гимнастика + ановуляторные препараты (аРГ-Гн, комбинированные эстроген-гестагенные препараты).

Диета включает в себя богатое белком дробное питание до 5–6 раз в день с исключением продуктов, содержащих кофеин (кофе, шоколад, крепкий чай), с включением фруктов и овощей, богатых калием (курага, сухофрукты и компоты из них, морковь со сметаной).

Показана замена животных жиров растительными маслами.

Витамины В: 1 % раствор 1 мл 15–20 инъекций внутримышечно.

Витамин А: ретинола ацетата 3 300 МЕ 1 драже 3 раза/сут.

Витамин Е: 30 % — 200 мг внутримышечно, в капсулах — 1 капсула 3 раза/сут.

### Синдром посттотальной (субтотальной) овариэктомии

Прежнее определение — посткастрационный синдром — комплекс патологических симптомов (нервно-психических, вегетососудистых и обменно-эндокринных), возникающих после тотальной овариэктомии.

### Патогенез

Важную роль в развитии синдрома играет вся нейроэндокринная система, принимающая участие в адаптации организма в ответ на овариэктомию. Особое значение в адаптации организма имеет кора надпочечников, в частности, сетчатая и пучковая зоны, в которых синтезируются глюкокортикоиды и половые стероиды. Важную роль в развитии синдрома играет также преморбидный фон и фоновое функциональное состояние гипоталамо-гипофизарно-адреналовой системы.

После экстирпации матки с придатками синдром развивается в 2 раза чаще и протекает в тяжелой форме.

### Клиническая картина

Симптомы синдрома возникают обычно через 2–3 нед. после овариэктомии и достигают полного развития спустя 2–3 мес. и более. В первые 2 года после операции у 72,8 % женщин преобладают нейровегетативные нарушения, у 16 % — психоэмоциональные расстройства, у 11,2 % — обменно-эндокринные. В последующие годы частота обменно-эндокринных нарушений возрастает, психоэмоциональные расстройства сохраняются длительное время, а нейровегетативные уменьшаются. Дефицит эстрогенов способствует повышению риска возникновения и прогрессирования заболеваний гормонально-зависимых органов и сердечно-сосудистой системы (гипертония, ишемическая болезнь сердца, дисгормональная кардиопатия). Атрофический кольпит, цисталгия и такие обменные нарушения, как ожирение, гепатохолецистит, остеопороз, изменения кожного и волосяного покрова, появляются в более поздние сроки после операции. Нарушения гормонального гомеостаза обуславливают появление выраженных метаболических нарушений: изменение липидного обмена, свертываемости крови, ферментных систем, обмена

витаминов, микроэлементов, метаболизма сосудистой стенки и развития атеросклероза.

## Лечение

Лечение должно быть комплексным и включать немедикаментозные, медикаментозные и гормональные средства. Такое деление в определенной степени условно. Молодые женщины после тотальной овариэктомии наряду с негормональной терапией должны получать препараты половых гормонов до возраста естественной менопаузы (с учетом общих противопоказаний). Терапия половыми гормонами должна включать эстрогены и гестагены в циклическом режиме или комбинированные эстроген-гестагенные препараты. Предпочтительны трехфазные или двухфазные контрацептивные препараты, вызывающие циклические изменения в эндометрии. Целесообразно применение препаратов, используемых для заместительной гормональной терапии. Применение эстрогенсодержащих препаратов является профилактикой развития атеросклероза, остеопороза и атрофических процессов в урогенитальном тракте.

В последние годы выделяют синдром, возникающий после удаления матки (постгистерэктомический).

Предполагают, что после гистерэктомии нарушается кровоснабжение яичников вследствие чего развиваются гипотрофические процессы и гипоэстрогения. Как показала практика, после удаления матки у части женщин появляются психоэмоциональные и вегетососудистые нарушения.

Лечение постгистерэктомических изменений включает психотерапию, прием транквилизаторов и проведение заместительной гормонотерапии.

## Нейрообменно-эндокринный синдром (гипоталамический синдром, метаболический синдром)

Различные наименования нейрообменно-эндокринного синдрома (НОЭС) объясняются несколькими причинами. Этиопатогенически синдром обусловлен гипоталамическими нарушениями. В последние годы более четко показаны генетические предпосылки к заболеванию. Особое внимание обращается на резистентность

к инсулину и роль избыточной массы тела в развитии таких тяжелых осложнений, как инсулинонезависимый сахарный диабет, гипертоническая болезнь, атеросклероз, инфаркты, инсульты. При этом снижение массы тела нередко ведет к существенному клиническому улучшению, а в ряде случаев — к выздоровлению.

В связи с этим инсулинрезистентность и ожирение как метаболические проявления синдрома нередко обозначаются как самостоятельный метаболический синдром. Последнее название можно считать приемлемым, однако обследование и лечение больных не может ограничиваться одной целью — снижением массы тела. У женщин приобретает особое значение восстановление репродуктивной функции, лечение гиперандрогении.

Эта патология характеризуется нарушением гормональной функции надпочечников и яичников на фоне прогрессирующей прибавки массы тела и диэнцефальной симптоматики. Пациентки с НОЭС составляют примерно треть женщин с нарушением менструальной и генеративной функции на фоне избыточной массы тела.

Важная роль отводится определенному преморбидному фону, который характеризуется врожденной или приобретенной функциональной лабильностью гипоталамо-гипофизарной системы, на что указывает наличие у родственников различных эндокринных заболеваний, нарушений репродуктивной функции, а также большая частота перенесенных нейроинфекций, интоксикаций и других заболеваний. Эта патология была известна как гипоталамический синдром, диэнцефальный синдром пубертатного периода. В зависимости от этиологических факторов и времени их воздействия на гипоталамо-гипофизарную систему выделяют пубертатную, постпубертатную и постгестационную форму НОЭС.

## Патогенез

Патогенез обусловлен нарушением нейромедиаторной регуляции гипоталамической секреции рилизинг-гормона АКГГ и гонадотропинов. Поскольку нейромедиаторы ответственны также за психоэмоциональные реакции, то нарушение функции ЦНС всегда клинически проявляется так называемыми диэнцефальными (гипоталамическими) симптомами: нарушением сна, аппе-



тата, жаждой, головокружением, лабильностью настроения, головными болями, гипертензией и др. В сложных механизмах патогенеза участвуют гипоталамус, гипофиз, надпочечники, яичники и жировая ткань.

Под влиянием различных факторов (стрессы, нейроинфекции, операции, травмы, роды, аборты и т.д.) происходит увеличение синтеза и выделения  $\beta$ -эндорфина и уменьшается образование дофамина. Следствием является постоянно повышенная секреция АКТГ и пролактина. По тем же механизмам нарушается секреция РГ-Гн, а следовательно, и гонадотропная функция. В надпочечниках повышается образование всех гормонов коры: глюкокортикоидов (кортизол), минералокортикоидов (альдостерон) и половых гормонов. Гиперфункция коры надпочечников характерна для болезни Кушинга, кардинальным признаком которой является гиперплазия коры надпочечников как результат гиперфункции клеток аденогипофиза, секретирующих АКТГ. Однако при НОЭС гиперфункция коры надпочечников не достигает такой степени и функциональные нарушения не переходят в морфологические — гиперплазию коры надпочечников.

В настоящее время проблема нейроэндокринной патологии приобретает особое значение. Это в первую очередь связано с принявшим массовый характер ожирением и непосредственно связанным с ним диабетом II типа. В последние годы установлено влияние метаболических нарушений на сердечно-сосудистую систему, в частности, учащение инфарктов и инсультов у полных людей. Прослежено развитие инсулинрезистентности и сахарного диабета на фоне достаточной выработки инсулина поджелудочной железой (инсулинонезависимый сахарный диабет).

Еще в 70-е гг. прошлого века было показано, что на фоне послеродового нейроэндокринного синдрома закономерно развивается синдром поликистоза яичников, проходящий определенные стадии — гипертекоза и текоматоза. У некоторых женщин может возникать не поликистоз, а текома яичников.

В патогенезе НОЭС существенную роль играет гиперфункция надпочечников, развивающаяся на фоне повышения уровня АКТГ.

Гиперкортицизм приводит к гипертензии, нарушению углеводного, жирового и белкового обмена, к нарушению толерантности к инсулину (инсулинрезистентность и компенсаторная гипе-

ринсулинемия), дислипидемии, глюконеогенезу. Кортизол способствует так называемому специфическому ожирению с преимущественным отложением жировой ткани в области плечевого пояса, живота и мезентерии внутренних органов (синонимы: висцеральное, мужское, андройдное ожирение). Типичными клиническими проявлениями гиперкортицизма являются трофические полосы растяжения на коже живота, бедер, интенсивность окраски которых (от бледно-розовых до багровых) положительно коррелирует с уровнем кортизола.

В результате нарушения гонадотропной функции в яичниках нарушается рост и созревание фолликулов, развивается их кистозная атрезия, гиперплазия клеток теки и стромы, формируются вторичные поликистозные яичники.

Роль жировой ткани в патофизиологии НОЭС сводится к экстрагональному синтезу андрогенов и эстрогенов, который положительно коррелирует с ИМТ. Внегонадно синтезируемые эстрогены ответственны за развитие гиперпластических процессов в эндометрии. Кроме того, относительная гиперэстрогения и гиперандрогения усугубляется повышением биологического потенциала половых стероидов за счет снижения продукции глобулинов, связывающих половые стероиды, индуцированного инсулином.

### Клиническая картина

Клиническая картина характеризуется нарушением менструального цикла на фоне прогрессирующей прибавки массы тела на 10–25 кг. Возраст менархе не отличается от такового в популяции (12–13 лет). Отличительным признаком постпубертатной и постгестацинной формы является вторичное нарушение менструального цикла после воздействия различных факторов. Нарушение менструального цикла начинается с задержек менструации, которые становятся все длительнее. При формировании поликистозных яичников развивается олигоменорея и хроническая ановуляция, что клинически проявляется усилением гирсутизма, вторичной аменореей. Следует отметить большую частоту дисфункциональных маточных кровотечений (до 17%). Одним из важных дифференциально-диагностических критериев является вторичное бесплодие и наличие «диэнцефальных» жалоб. Только у пациенток с пубертатной формой (наиболее

тяжелой) нарушение менструального цикла отмечается с периода менархе на фоне прогрессирующего ожирения с выраженными клиническими и эндокринологическими симптомами гиперкортицизма. Основными этиологическими факторами при этом являются частые нейроинфекции, особенно тонзиллогенная. Важным признаком является наличие полос растяжения на коже от бледно-розового до багрового цвета. Характерны изменения кожи по типу «нигроидного акантоза», проявляющегося в виде шероховатых пигментированных участков в местах трения и складок (паховые, подмышечные, под молочными железами, на животе), что патогномично инсулинрезистентности. Гирсутизм и угревая сыпь также более выражены, чем при СПКЯ, что обусловлено влиянием не только яичниковых, но и надпочечниковых андрогенов. Стержневые волосы отмечаются не только по белой линии живота, околососковых полей и внутренней поверхности бедер, но часто в области подбородка, бакенбард, на груди и спине.

### Диагностика

Диагностика НОЭС основывается на данных клинической картины и фенотипических особенностях (нарушение менструального цикла на фоне прогрессирующей прибавки массы тела, кушингоидное ожирение и «диэнцефальные» жалобы). При трансвагинальной эхографии в случае длительности заболевания менее 5 лет выявляются мультифолликулярные яичники, при длительности заболевания более 5 лет определяются признаки вторичных поликистозных яичников (множество фолликулов диаметром от 4 до 8 мм, расположенных диффузно или периферически по отношению к увеличенной в объеме гиперэхогенной строме). Рентгенография черепа (гиперостоз, усиление пальцевых вдавлений и сосудистого рисунка) и ЭЭГ с функциональными нагрузками (изменение биоэлектрической активности мозга) подтверждают гипоталамический генез патологии. Содержание гормонов в крови отличается от такового при СПКЯ и андрогенитальном синдроме повышением содержания АКТГ, кортизола, пролактина, инсулина. Уровень ЛГ и ФСГ может быть нормальным. Кроме того, характерно повышение концентрации тестостерона и ДГЭА-С в крови и 17-КС в моче за счет смешанного генеза гиперандрогении (над-

почечники, жировая ткань, а при формировании вторичных поликистозных яичников, последние также являются источниками андрогенов). Это зачастую приводит к необоснованному назначению дексаметазона, что усугубляет проявления гиперкортицизма. Метаболические нарушения характеризуются гипергликемией, гиперинсулинемией, дислипидемией (повышение уровня триглицеридов, ЛПНП и ЛПОНП, снижение уровня ЛПВП). При определении концентрации глюкозы и инсулина натощак и в процессе проведения глюкозотолерантного теста (пероральный прием 100 г глюкозы) у всех пациенток выявляется гиперинсулинемия, у большинства (85%) — интолерантность к глюкозе, у 11% — инсулинонезависимый сахарный диабет. При биопсии эндометрия отмечают гиперпластические процессы и аденоматоз (до 25%), что, несомненно, обусловлено выраженными метаболическими нарушениями. Поэтому клиницисты должны относиться к этим пациенткам с онкологической настроенностью.

Дифференциальная диагностика проводится, прежде всего, с болезнью Кушинга. При последней отмечают высокий уровень АКТГ, кортизола и пролактина, а также УЗИ-признаки гиперплазии коры надпочечников. Необходимо также исключить стромальный текаматоз. Клиническая картина этой патологии характеризуется ожирением, выраженным вирильным синдромом с «нигроидным акантозом» и инсулинрезистентностью. Значительно повышено содержание андрогенов при нормальной концентрации ЛГ и ФСГ, размеры яичников могут быть нормальными. Характерным признаком являются рецидивирующие гиперпластические процессы эндометрия, неподдающиеся гормонотерапии. Единственным лечением стромального текаматоза является хирургическое лечение (клиновидная резекция яичников), которое, однако, мало эффективно для индукции овуляции. При экзогенно-конституциональном ожирении типичен универсальный (женский) тип распределения жировой ткани и, самое главное, не характерно нарушение менструальной и генеративной функции. Пубертатную форму НОЭС необходимо дифференцировать с СПКЯ. Для НОЭС характерны более высокие значения ИМТ (более 35) и выраженные клинические и эндокринно-метаболические проявления гиперкортицизма, свойственные для болезни Кушинга.



## Лечение

Лечение представляет определенные трудности, поскольку восстановления менструальной и генеративной функции можно добиться только на фоне нормализации массы тела и метаболических нарушений. Наиболее частой ошибкой практических врачей является стимуляция овуляции на фоне избыточной массы тела. Важным в успехе лечения является раннее выявление заболевания на стадии функциональных нарушений, до формирования поликистозных яичников. В этом случае снижение массы тела на фоне редуцированной диеты и медикаментозной терапии, направленной на нормализацию нейромедиаторной функции ЦНС, приводит к восстановлению овуляторных менструальных циклов и фертильности. При первой же беседе с пациенткой ее надо убедить в необходимости соблюдения редуцированной диеты как первого этапа лечения. Следует напомнить, что голодание у этой категории больных противопоказано, поскольку имеющиеся метаболические нарушения приводят к потере белка в процессе глюконеогенеза. Кроме диеты, рекомендуются умеренные физические нагрузки, что способствует не только снижению массы тела, но и повышению чувствительности периферических тканей (скелетных мышц) к инсулину.

В сочетании с диетой рекомендуется назначение регуляторов нейромедиаторного обмена в ЦНС: препараты адренергического действия (дифенин по 100 мг 2 раза в день, хлоракон 0,5 г 3 раза в день), серотонинергическим действием обладает перитол (0,005 г) по 1 таблетке в день; дофаминергический обмен нормализует парлодел по 1,25–2,5 мг в день. Препараты назначают в течение 3–6 мес. У больных с олигоменореей применяют гестагены с 16-го по 25-й день цикла (дюфастон, утрожестан по 20 мг в день) в течение 3–6 мес., что разрывает «порочный круг» ановуляции, способствующей пролиферации клеток жировой ткани. При выявлении интолерантности к глюкозе рекомендуется метформин (сиофор) по 1 500 мг в сутки 3–6 мес. Эффективно также назначение верошпирона по 75 мг в день в течение 6 и более месяцев. Препарат оказывает диуретическое, гипотензивное и антиандрогенное действие. Целесообразно использовать ксеникал (орлистат) — специфичный, длительно действующий ингибитор желудочной и панкре-

атической липаз, препятствующий расщеплению и последующему всасыванию жиров пищи. Его назначают по одной капсуле во время еды 1–2 раза в день в течение 9–10 мес.

После снижения массы тела на фоне диеты и/или медикаментозной терапии у части пациенток восстанавливается овуляторный менструальный цикл и фертильность, что свидетельствует о функциональной стадии НОЭС. На период нормализации массы тела и метаболических нарушений рекомендуется предохранение от беременности, которая на фоне НОЭС может осложниться тяжелым гестозом.

Стойкая ановуляция после нормализации массы тела и метаболических нарушений указывает на формирование вторичных поликистозных яичников. В этом случае рекомендуется стимуляция овуляции консервативным или хирургическим путем. Поскольку бесплодие чаще является вторичным, перед проведением стимуляции овуляции обязательно исключение трубного фактора. Индукцию овуляции можно проводить на фоне парлодела (1,25–2,5 мг в день). Лечение гиперпластических процессов эндометрия проводится с обязательной коррекцией метаболических нарушений гестагенами (норколут 10 мг или провера 30 мг с 5-го по 25-й день цикла, депо-провера 150 мг 1 раз в месяц в течение 10 мес.) или агонистами РГ-Гн (золадекс, декапиптил 4–6 инъекций 1 раз в 28 дней). Контрольная биопсия эндометрия проводится через 3 и 6 мес. после начала лечения. При рецидивирующей гиперплазии эндометрия показана клиновидная резекция вторичных поликистозных яичников. При лечении гирсутизма на фоне метаболической терапии рекомендуется назначение флутамида (250 мг в день в течение 6 мес.), верошпирона (6–8 таблеток в день), андроксура (50 мг в день) или низкодозированных ОК (марвелон, мерсилон, логест) в течение 6–12 мес. Комбинированная терапия флутамидом и низкодозированными ОК усиливает их антиандрогенный эффект. При прогрессирующем, выраженном, гирсутизме показана клиновидная резекция яичников.

При своевременном выявлении и лечении НОЭС прогноз благоприятный, в противном случае в пременопаузальном периоде имеется высокий риск развития аденокарциномы эндометрия, сердечно-сосудистых заболеваний и инсулинонезависимого сахарного диабета.





## Лечение

Лечение состоит в проведении заместительной гормональной терапии препаратами глюкокортикоидных и тиреодных гормонов в зависимости от клинических и гормональных проявлений гипофункции надпочечников и/или щитовидной железы (преднизолон, L-тироксин). Доза и длительность лечения индивидуальная в зависимости от тяжести симптомов. При гипофункции яичников проводится заместительная гормонотерапия натуральными эстрогенами (фемостон, дивина и др.), эффективны препараты с андрогенным (анаболическим) действием (генодиан-депо). В комплексе с гормонотерапией назначают витамины, анаболики, биостимуляторы и симптоматическое лечение различными психотропными препаратами. Важная роль отводится общим оздоровительным мероприятиям, полноценному питанию.

Профилактика направлена на выявление и лечение осложнений беременности, в частности акушерских кровотечений и гнойно-септических заболеваний. Необходима своевременная и адекватная терапия возникших послеродовых и послеабортных осложнений.

## Альгоменорея

*Альгоменорея* (дисменорея) — нарушение менструального цикла, выражающееся в схваткообразных, реже ноющих болях внизу живота, в области крестца, поясницы во время менструации и сопровождающееся общим недомоганием. Альгоменорея относится к числу наиболее распространенных видов гинекологической патологии. Болезненные менструации наблюдаются у 31–52% женщин в возрасте 14–44 лет, причем примерно у 10% из них боли настолько интенсивны, что женщины теряют трудоспособность.

Альгоменорею принято разделять на *первичную*, или функциональную, не связанную с анатомическими изменениями внутренних половых органов, и *вторичную*, обусловленную патологическими процессами в органах малого таза. Вторичная альгоменорея является симптомом ряда заболеваний, чаще всего эндометриоза, пороков развития внутренних половых органов, сопровождающихся нарушениями оттока менструальной крови, а также хронических воспалительных заболеваний придатков матки.

С внедрением эндоскопических методов исследования (лапароскопии) появилась возможность диагностировать причины болей во время менструаций, о которых клиницисты ранее не были осведомлены. Так, у 17–30% женщин с альгоменореей, особенно в сочетании с бесплодием, при лапароскопии обнаруживаются единичные эндометриоидные гетеротопии в области крестцово-маточных связок, в области яичников и реже — других локализаций.

Первичная альгоменорея обычно начинается через 1–2 года после менархе, когда устанавливаются овуляторные менструальные циклы. Эта форма альгоменореи встречается у молодых, но может наблюдаться и у женщин 30–40 лет. Первичной альгоменореей чаще страдают женщины астенического телосложения с пониженной массой тела, легко возбудимые, эмоционально лабильные, склонные к обморокам.

Вторичная альгоменорея обычно возникает в старшем возрасте, иногда на фоне ановуляции.

## Первичная альгоменорея

### Патогенез

Схваткообразные боли объясняются спастическими сокращениями матки, вызывающими ишемию миометрия. У женщин с первичной альгоменореей выше тонус матки, сильнее ее сокращения и ниже маточный кровоток. Основной причиной спастических сокращений мышц матки, вызывающих ишемию и соответственно схваткообразные боли во время менструации, является нарушение синтеза простагландинов. Эти тканевые гормоны обладают способностью вызывать сокращение миометрия.

Болезненные менструации не единственный симптом альгоменореи. Спастическая головная боль, тошнота, рвота, диарея, потливость позволяют считать, что гиперпростагландинемия имеет не только локальный характер.

Первичная альгоменорея наблюдается при овуляторных циклах. Содержание прогестерона и эстрадиола в крови больных первичной альгоменореей не отличается от такового у женщин с безболезненными менструациями.

Психологические причины могут повышать индивидуальную чувствительность к боли.

## Клиническая картина

Боли появляются через 1–1,5 года после менархе, т.е. по времени совпадают с установлением овуляторных циклов. Боли начинаются в первый день цикла или за несколько часов до менструации, могут сохраняться в течение 48–72 ч, имеют схваткообразный характер, локализуются внизу живота и нередко иррадируют в поясницу и в область внутренней поверхности бедер. Помимо болей, альгоменорея нередко сопровождается тошнотой, рвотой, жидким стулом, слабостью, мигреноподобной головной болью. Боль при альгоменорее, в отличие от боли при раздражении брюшины, уменьшается при массаже живота, надавливании на него и при движениях.

Основные физиологические показатели в норме. Возможна болезненность при пальпации надлобковой области. Кишечные шумы обычные, болезненность при пальпации эпигастральной области и симптом Щеткина—Блюмберга отсутствуют. Во время приступа болезненность отмечается только при пальпации матки. Пальпация придатков матки и смещение шейки матки безболезненны. Органические изменения органов малого таза отсутствуют.

## Диагностика

Диагноз обычно основывается на сведениях анамнеза, нормальных результатах общего объективного обследования и УЗИ. При гинекологическом исследовании патологические изменения внутренних половых органов не выявляются. Иногда у больных отмечается умеренная гипоплазия матки, остроугольная *anteflexio* или *retroflexio* матки. Однако это необязательные и непостоянные признаки.

## Лечение

В настоящее время для лечения первичной альгоменореи в основном применяют препараты, подавляющие синтез простагландинов: напроксин, индометацин (метиндол), бруфен, бутадиион, ацетилсалициловая кислота. Примерно в 80 % случаев при первичной альгоменорее нестероидные противовоспалительные средства эффективны. Прием лекарств рекомендуется начинать за 2–3 дня до начала менструации и в первый день цикла. Их назначают каждые 6–8 ч в течение нескольких суток. При необходимости повышают дозу, один препарат заменяют другим. Назначать

их следует в течение 3–4 менструальных циклов, чтобы избавить больную от страха ожидания боли и убедить ее в эффективности лечения. При неэффективности нестероидных противовоспалительных средств в течение 4–6 мес. их отменяют. Эти препараты противопоказаны при язвенной болезни и непереносимости аспирина, их побочные эффекты обычно незначительны (тошнота, диспепсия, понос, изредка утомляемость).

При первичной альгоменорее эффективны также оральные контрацептивы. При отсутствии противопоказаний эти препараты являются средством выбора для больных, желающих предохраняться от беременности. Эффективность ОК при первичной альгоменорее составляет 90 %. Они подавляют пролиферацию эндометрия и имитируют раннюю фолликулярную фазу, когда концентрация простагландинов минимальна. На большом клиническом материале установлено, что наиболее эффективны препараты с большим содержанием гестагенов или более активными гестагенами. Препараты назначают в обычном контрацептивном режиме по 1 таблетке в течение не менее 3 мес.

В качестве дополнительных методов используют электрофорез новокаина в области солнечного сплетения (8–10 процедур через день в течение цикла).

При первичной альгоменорее эффективны иглоукалывание и чрескожная электростимуляция. Иглорефлексотерапию проводят вначале в течение всего менструального цикла (1 курс), затем только во второй его фазе (2–3 курса). Именно применение иглорефлексотерапии дает наиболее успешные результаты при этой гинекологической патологии.

Хирургические методы лечения первичной альгоменореи — пресакральная нейрэктомия или рассечение крестцово-маточных связок — применяются редко.

## Вторичная альгоменорея

Вторичная альгоменорея обычно возникает через несколько лет после менархе. Однако диагностически значим не возраст, при котором началось заболевание, а цикличность боли и ее связь с гинекологическим заболеванием. Боль при вторичной альгоменорее обычно начинается за 1–2 нед. до менструации и сохраняется в течение нескольких суток после ее окончания.



Патогенез вторичной альгоменореи зависит от ее причины, и не всегда объясним. Чаще всего боль обусловлена сокращениями матки, вызванными находящимся в ее полости объемным образованием, или обструкцией канала шейки матки.

*Причины вторичной альгоменореи:*

- Эндометриоз. Он часто вызывает альгоменорею, выраженность которой не соответствует распространенности эндометриоза.
- Аденомиоз является классической причиной тяжелой альгоменореи.
- Воспалительные заболевания органов малого таза.
- Внутриматочные спайки (синдром Ашермана).
- Стеноз канала шейки матки.

## Диагностика

Диагноз вторичной альгоменореи можно легко поставить на основании данных анамнеза. Однако причину, лежащую в ее основе, при непосредственном обследовании больной бывает нелегко определить.

В диагностике причины альгоменореи могут помочь следующие исследования:

- Бактериологическое исследование содержимого цервикального канала, перитонеальной жидкости (используется при подозрении на воспалительные заболевания органов малого таза).
- УЗИ органов малого таза помогает выявить эндометриоз яичников, а также отсутствие их смещаемости при воспалительных заболеваниях органов малого таза.
- Гистеросальпингография или гистероскопия используется для обнаружения внутриматочных спаек.
- Лапароскопия — часто единственный метод диагностики, который позволяет выполнять также и лечебные манипуляции.

## Лечение

Патогенетически обоснованной терапией больных с вторичной альгоменореей является воздействие на основное заболевание. В качестве симптоматической терапии возможно использование анальгетиков по той же схеме, что и при первичной альгоменорее.

НПВС и ОК при вторичной альгоменорее гораздо менее эффективны, чем при первичной.

## Синдром гиперандрогении

Этим термином обозначают повышенный уровень мужских половых гормонов (андрогенов) в крови женщин. Андрогены — это стероидные соединения с андрогенной и анаболической активностью.

*К андрогенам относятся:*

- дегидроэпиандростерон и его сульфат;
- андростендион;
- D4-андростендиол;
- D5-андростендиол;
- тестостерон;
- 5 $\alpha$ -дегидротестостерон.

Синтез D5 происходит преимущественно в надпочечниках. Синтез D4 — в основном в яичниках.

*Источники андрогенов в организме женщин:*

- яичники (клетки внутренней теки и стромы);
- сетчатая зона коры надпочечников.

Их синтез происходит под стимулирующим действием ЛГ и АКТГ. Основной андроген надпочечников — дегидроэпиандростерон (ДГЭА) и его сульфат (ДГЭА-С), яичников — тестостерон (Т) и андростендион (А). Кроме того, андрогены образуются в результате периферического метаболизма стероидов в коже, печени, мышцах. Периферическое взаимопревращение яичниковых и надпочечниковых гормонов ведет к трансформации низкоактивных андрогенов в более активные: из ДГЭА и ДГЭА-С в андростендион и в конечном счете в тестостерон и дегидротестостерон.

Половину суточной продукции тестостерона составляет яичниковый и надпочечниковый синтез, вторая половина образуется в результате периферического превращения его предшественников в печени, мышцах, жировой ткани и коже.

*Синдром гиперандрогении подразумевает появление у женщин под действием андрогенов признаков, характерных для мужчин:*

- рост волос на лице и теле по мужскому типу;
- появление на коже акне;
- выпадение волос на голове (алопеция);
- снижение тембра голоса (барифония);
- изменение телосложения (маскулинизация) с расширением плечевого пояса и сужением объема бедер.

## Синдром поликистозных яичников

Изменение телосложения вместе с гипоплазией молочных желез отражает процесс дефеминизации. Нарастание гиперандрогении ведет к гипертрофии клитора, его вирилизация (округление головки или пенисообразный клитор) отражает крайнюю степень гиперандрогении.

Под синдромом гиперандрогении понимают сочетание нескольких симптомов вирилизации, причем нередко на фоне дефеминизации.

Клиническая оценка степени гиперандрогении весьма затруднена в связи со сложностью определения большинства признаков гиперандрогении. Кроме того, отдельные симптомы андрогенизации далеко не всегда отражают наличие гиперандрогении, так как биологический эффект действия гормонов многоступенчат и зависит от уровня самого гормона, от связанной или свободной его формы, от активности  $\alpha$ -редуктазы, лимитирующей скорость превращения тестостерона в его биологически активную форму — дегидротестостерон, от количества андрогенных рецепторов в клетке. Нарушения на любом из указанных этапов могут вызвать появление отдельных симптомов различной выраженности.

Оценка выраженности гирсутизма проводится по шкале Ферримана—Голлвея по бальной системе в 11 андрогензависимых областях с подсчетом «гирсутного числа», которое коррелирует с концентрацией свободного тестостерона и служит наглядным клиническим маркером гиперандрогении.

У здоровых женщин колебания величины гирсутного числа составляют от 1 до 12 баллов (в среднем  $4,5 \pm 0,11$ ). Гирсутизм на предплечье и голени и гирсутизм после 45 лет расценивается как норма.

Под истинной гиперандрогенией понимают повышение продукции андрогенов эндокринной железой (яичниками или надпочечниками) и повышение их уровня в периферической крови и экскреции с мочой.

Истинная гиперандрогения может быть связана с овариальным или надпочечниковым источником и иметь функциональный или опухолевый генез.

К функциональной овариальной гиперандрогении относится синдром поликистозных яичников (СПКЯ).

Гиперандрогения и хроническая ановуляция при синдроме поликистозных яичников могут быть связаны с эндокринными нарушениями на уровне яичников, надпочечников, гипоталамуса, гипофиза и периферических тканей.

Основным источником андрогенов при этом синдроме являются яичники. Возможно, центральным звеном патогенеза гиперандрогении является повышение активности 17-гидроксилазы, фермента, превращающего 17-гидрокси-прегненолон в дегидроэпиандростерон и 17-гидрокси-прогестерон в андростендион. Гиперандрогения способствует и повышенной секреции ЛГ, приводящая к гиперсекреции андрогенов в яичниках. Для синдрома поликистозных яичников характерно следующее изменение содержания гормонов:

1. Уровень свободного и общего тестостерона в сыворотке соотносится с уровнем ЛГ.
2. Концентрация тестостерона и андростендиона в сыворотке крови снижается при применении аналогов гонадолиберина. Следует отметить, что для снижения уровня андрогенов необходимы большие дозы аналогов гонадолиберина, чем для снижения уровня эстрадиола.

Гиперандрогения при синдроме поликистозных яичников имеет яичниковое происхождение. Уровень тестостерона в сыворотке крови обычно превышает норму не более чем в 2 раза. Высокое содержание андрогенов в ткани яичников подавляет рост фолликулов. В результате снижается количество гранулезных клеток и активность ароматазы в ткани яичников.

Надпочечники также играют роль в патогенезе синдрома поликистозных яичников. Наблюдаемое при этом заболевании значительное повышение уровня дегидроэпиандростерона сульфата при введении тетракозактида (синтетический аналог АКТГ) и начало заболевания в период полового развития позволяют некоторым авторам считать синдром поликистозных яичников патологией адренархе. То, что основным событием адренархе является повышение 17,20-лиазной активности, 17-гидроксилазы в надпочечниках и начало синтеза дегидроэпиандростерона, косвенно подтверждает эту точку зрения. Базальный уровень дегидроэпиандростерона сульфата в сыворотке повышен только у 50 % больных синдромом поликистозных яичников.



Изменения кожи и подкожной клетчатки при синдроме поликистозных яичников сводятся к следующему:

1. Наличие и тяжесть гирсутизма определяет активность 5-редуктазы кожи.
2. При синдроме поликистозных яичников в липоцитах повышена активность ароматазы и 17-гидроксистероиддегидрогеназы. Это изменение, а также повышенная масса тела способствуют усилению образования эстрогенов в периферических тканях.
3. Уровень эстрадиола в сыворотке крови соответствует таковому в фолликулярную фазу менструального цикла, а содержащее эстрогена значительно повышается за счет образования в периферических тканях из андростерона. В результате этого величина отношения уровня эстрогена и эстрадиола увеличивается.

Изменения гипоталамо-гипофизарной системы при синдроме поликистозных яичников можно охарактеризовать следующим образом:

1. Повышение секреции ЛГ (частоты и амплитуды выбросов) обусловлено повышением частоты и амплитуды импульсной секреции гонадолиберина.
2. Уровень ФСГ при увеличении секреции гонадолиберина не увеличивается, поскольку секреция ФСГ по механизму отрицательной обратной связи подавляется эстроном. Вследствие этого увеличивается величина соотношения уровня ЛГ и ФСГ.
3. Примерно у 25 % больных синдромом поликистозных яичников имеется гиперпролактинемия. В некоторых случаях бромокриптин снижает уровень ЛГ и восстанавливает овуляцию.

### Инсулинрезистентность

При синдроме поликистозных яичников повышен риск инсулинрезистентности и гиперинсулинемии. Нарушение толерантности к глюкозе или сахарный диабет наблюдаются у 20 % больных. Самая частая причина инсулинрезистентности — ожирение, однако ее развитию, по видимому, способствуют и другие эндокринные нарушения при синдроме поликистозных яичников. Это подтверждается тем, что инсулинрезистентность, как правило, не встречается при гиперандрогении иного происхождения. Между тем лечение аналогами гонадолиберина, эффек-

тивное при гиперандрогении, не устраняет инсулинрезистентность у больных синдромом поликистозных яичников.

Маркером инсулинрезистентности является *acanthosis nigricans*. Это ворсинчато-бородавчатое разрастание и гиперпигментация кожи вульвы, подмышечных впадин, шеи, кожи под молочными железами и на внутренней поверхности бедер. Некоторые авторы выделяют сочетание инсулинрезистентности, *acanthosis nigricans* и гиперандрогении в отдельный синдром, называемый HAIR-AN (HA — *hyperandrogenism*, IR — *insulin resistance*, AN — *acanthosis nigricans*). У больных с этим синдромом обычно наблюдаются высокие уровни свободного тестостерона и инсулина, содержание глюкозы плазмы через 120 мин после приема глюкозы (пероральный тест на толерантность к глюкозе) превышает 11,1 ммоль/л (200 мг %).

Врачу важно помнить о том, что при синдроме поликистозных яичников повышен риск нарушения толерантности к глюкозе и сахарного диабета. В связи с этим больным с синдромом поликистозных яичников и ожирением необходимо регулярно (1–2 раза в год) проводить пероральный тест на толерантность к глюкозе. Улучшение обмена углеводов наблюдается при уменьшении массы тела. Оно способствует также снижению уровня андрогенов и восстановлению овуляции. Показано, что при уменьшении массы тела на 10 кг содержание инсулина снижается на 40 %, уровень свободного тестостерона — на 35 %.

Инсулин влияет на стероидогенез в яичниках независимо от гонадотропных гормонов. Рецепторы инсулина обнаружены на клетках стромы яичников. У 50 % больных с синдромом поликистозных яичников выявлено нарушение аутофосфорилирования рецептора инсулина.

### Диагностика

Диагноз СПКЯ можно поставить на основании совокупности клинико-лабораторных симптомов.

#### Клинические симптомы СПКЯ:

- бесплодие (100 %), первичное бесплодие (90 %);
- ановуляция (100 %);
- олигоменорея с менархе (86 %);
- гирсутизм (56 %);
- ожирение (54 %).

*Гормональные признаки СПКЯ:*

- уровень прогестерона, характерный для ановуляции (100 %);
- индекс ЛГ/ФСГ > 2,5 (80 %);
- повышенный уровень тестостерона (60 %).

*Ультразвуковые признаки СПКЯ:*

- множество кист в паренхиме яичников (86 %);
- яичниково-маточный индекс (82 %);
- уменьшение переднезаднего размера матки (80 %);
- двухстороннее увеличение объема яичников (80 %).

*Лапароскопические признаки СПКЯ:*

- гладкая утолщенная капсула (92 %);
- множество подкапсульных кист (92 %);
- выраженный сосудистый рисунок (91 %);
- двухстороннее увеличение яичников (90 %);
- отсутствие свободной перитонеальной жидкости (86 %).

*Морфологические признаки СПКЯ:*

- на разрезе корковое вещество белое, утолщено, с множеством кист, диаметр которых обычно не превышает 1 см;
- склероз коркового вещества. Корковое вещество бедно клетками. Большое количество атретических тел и фолликулов;
- в строме могут определяться лютеинизированные клетки;
- отсутствие желтого тела;
- утолщение белочной оболочки.

Разделение СПКЯ на 3 группы — центрального, надпочечникового и яичникового генеза — имеет определенную условность вследствие отсутствия абсолютных критериев, присущих той или иной форме патологии. Тем более, что при длительном течении заболевания развиваются вторичные изменения, что способствует сочетанию нарушений в центральных и периферических звеньях репродуктивной системы. Разделяя больных с СПКЯ на 3 группы, можно использовать следующие критерии.

СПКЯ центрального генеза: возраст менархе соответствует популяционной норме. Нарушения менструального цикла с менархе у 11,4 % женщин, остальные женщины нарушения менструального цикла связывали со стрессом (44,6 %), снижением массы тела (23 %), занятиями спортом (10 %). Тип телосложения правильный женский, гирсутизм наблюдается у 28 %, гиперандрогения — у 21 %, повышение индекса ЛГ/ФСГ — у 30 %. По-

ложительная реакция на нейромедиаторы (дифенин) отмечается у 39 %, утолщение капсулы при лапароскопии — у 9,8 % больных.

СПКЯ надпочечникового генеза: возраст менархе выше популяционной нормы, нарушение менструального цикла у 66 % женщин, у 34 % имеется сохраненный ритм менструаций, у 27 % были беременности. Тип телосложения андрогенный, гирсутизм наблюдается у 65 %, гиперандрогения — у 93 %, яичники увеличены у 32 %, проба с АКТГ положительна у всех больных.

СПКЯ яичникового генеза: возраст менархе превышает популяционную норму, нарушения менструального цикла с менархе у всех больных, ожирение с характерным распределением подкожно-жировой клетчатки (62 %), гирсутизм (54 %), гиперлипидемия (23 %), нарушение толерантности к глюкозе (14,5 %), увеличение размеров яичников и утолщение их капсулы у всех больных.

**Риск других заболеваний**

При синдроме поликистозных яичников повышен уровень триглицеридов и снижен уровень холестерина ЛПВП. Это в сочетании с ожирением и инсулинрезистентностью повышает риск возникновения ИБС. Показана связь между синдромом поликистозных яичников и развитием артериальной гипертонии и сахарного диабета. Хроническая ановуляция и длительная гиперэстрогения при синдроме поликистозных яичников повышают риск развития рака тела матки. Опухоль обычно высокодифференцированная, выявляется на ранних стадиях, 5-летняя выживаемость более 90 %. Длительная гиперэстрогения повышает также риск развития рака молочной железы.

**Лечение**

В контексте восстановления фертильности при СПКЯ сегодня существуют два реально действующих направления. Первое направление — использование медикаментозных гормональных препаратов, обеспечивающих фолликулогенез в яичниках с образованием одного или нескольких зрелых фолликулов и их овуляцию. Эффективность консервативных методов составляет около 50 %.

Вторым направлением является проведение оперативных вмешательств на яичниках, позволяющих восстановить овуляцию и фертильность у больных с СПКЯ.



Бесспорно, что для восстановления фертильности наиболее целесообразны эндоскопические операции. Разработаны следующие операции: клиновидная резекция яичников, демедуллектомия, декапсуляция яичников, лазерная каутеризация и вапоризация, электропунктура и др.

Смыслом этих оперативных вмешательств является разрушение или удаление части яичника, продуцирующего андрогены, в результате чего восстанавливаются нормальные взаимоотношения между центральными структурами и яичниками.

Предлагается следующая тактика лечения бесплодия при СПКЯ:

1. Установление диагноза СПКЯ на основании совокупности известных клинических и лабораторных параметров.
2. Проведение индукции овуляции адекватными методами под тщательным клинико-лабораторным контролем в течение 4–6 мес.
3. Проведение хирургического вмешательства на яичниках лапароскопическим доступом при неадекватной реакции на применение индукторов овуляции или при отсутствии беременности в течение 4–6 мес. консервативного лечения. При этом оптимальными условиями для хирургического лечения являются лапароскопический доступ, удаление или разрушение мозгового слоя яичников как источника андрогенов, минимизация риска образования спаек и повреждения фолликулярного аппарата яичников.
4. Оценка эффективности произведенной операции в течение 4–6 мес. (восстановление регулярного ритма менструаций, констатация наличия овуляции, наступление беременности).
5. В случае отсутствия данных, свидетельствующих о восстановлении овуляторного менструального цикла, показано назначение индукторов овуляции.

### Консервативные методы лечения

Снижение массы тела имеет существенное значение в восстановлении менструального цикла и овуляции.

При инсулинрезистентности и гиперинсулинемии пациенткам (как с избыточной, так и с нормальной массой тела) показано следующее:

- рациональное питание (низкокалорийная диета до 1 500–2 200 ккал/сут);
- обучение в школах коррекции метаболических нарушений;
- меридиа — 1–15 мг 1 раз в сутки в течение 3–6 мес.;
- ксеникал — 120 мг по 1 капсуле в сутки в течение 3–6 мес.;
- метформин — по 500 мг, 1 таблетке 3 раза в сутки в течение 3–6 мес.;

Прием этих препаратов можно сочетать с гестагенами:

- дюфастон по 10 мг 2 раза в день с 16-го по 25-й день менструального цикла в течение 3–6 мес.;
- утрожестан — по 100 мг 3 раза в сутки с 14-го или 16-го дня по 25-й день менструального цикла в течение 3–6 мес.

После снижения массы тела для коррекции нарушений менструального цикла в течение определенного периода времени может применяться циклическое назначение гестагенов или оральных контрацептивов.

Последние снижают секрецию стероидных гормонов яичниками и надпочечниками и уменьшают оволосение у 70 % больных с гирсутизмом.

Прогестерон, входящий в состав ОК, подавляет секрецию ЛГ, способствуя тем самым снижению синтеза андрогенов в яичниках.

Эстрогены стимулируют синтез глобулина, связывающего половые стероиды, что способствует снижению уровня свободного тестостерона в сыворотке крови.

Кроме того, эстрогенный компонент ингибирует 5-редуктазу кожи, нарушая тем самым превращение тестостерона в дегидротестостерон.

ОК снижают также секрецию андрогенов корой надпочечников.

При назначении ОК для лечения гирсутизма следует помнить, что входящие в их состав гестагены в большинстве случаев обладают андрогенными свойствами. Они наиболее выражены у норэтистерона и норгестрела и связаны, вероятно, с их структурным сходством с тестостероном. В связи с этим ОК следует подбирать так, чтобы андрогенное действие не устраняло антиандрогенное. Появившиеся в последнее время ОК, содержащие гестагены последнего поколения (дезогестрел, гестоден и норгестимат), обладают слабым андрогенным действием. Современные низкодозированные ОК столь же эффективно,

как и высокодозированные, устраняют гирсутизм и угри, а также снижают уровень тестостерона и повышают содержание глобулина, связывающего половые стероиды. Кроме того, ОК способствуют устранению дисфункциональных маточных кровотечений и альгоменореи, снижению риска развития железодефицитной анемии, рака яичников и тела матки.

**Медроксипрогестерон** эффективен при гирсутизме. Он действует на гипоталамо-гипофизарную систему, уменьшая секрецию гонадолиберина и гонадотропных гормонов. В результате этого снижается уровень тестостерона и эстрогенов. Медроксипрогестерон назначают по 20–40 мг/сут внутрь или 150 мг в/м 1 раз в 6–12 нед. Уменьшение оволосения отмечают у 95 % больных. Среди побочных действий медроксипрогестерона нужно отметить аменорею, головную боль, отеки, увеличение массы тела, изменение биохимических показателей функции печени и депрессию.

Назначение **аналогов гонадолиберина** помогает уточнить источник гиперандрогении (яичники или надпочечники). Эти препараты избирательно и значительно снижают секрецию яичниковых андрогенов и эстрогенов. Их содержание во время лечения соответствует таковому после двухсторонней овариэктомии. Так, лейпрорелин уменьшает количество и толщину волос как при гирсутизме, обусловленном синдромом поликистозных яичников, так и при конституциональном гирсутизме. Одновременное назначение ОК или эстрогенов предупреждает приливы, атрофические вагинит, остеопороз и снижает риск ИБС. Эстрогены не повышают оволосение, но и не усиливают действие аналогов гонадолиберина.

**Глюкокортикоиды.** При синдроме поликистозных яичников эффективен дексаметазон. Он уменьшает как гирсутизм, так и угри. Препарат назначают в дозе 0,25 мг внутрь на ночь каждый день или через день. При необходимости дозу повышают так, чтобы уровень дегидроэпиандростерона сульфата в сыворотке не превышал 400 мкг %. Поскольку дексаметазон в 40 раз активнее кортизола, для предупреждения угнетения гипофизарно-надпочечниковой системы постоянно определяют уровень кортизола в сыворотке крови. Во избежание развития синдрома Кушинга доза дексаметазона не должна превышать 0,5 мг/сут.

**Кетоконазол** подавляет стероидогенез. В дозе 200 мг/сут он значительно снижает уровень андростендиона, общего и свободного тестостерона в сыворотке крови.

**Спиринолактон (верошпирон)** — антагонист альдостерона, обратимо связывается с его рецепторами в дистальных канальцах. Спиринолактон является калийсберегающим диуретиком и первоначально использовался для лечения артериальной гипертензии. Однако этот препарат обладает целым рядом других свойств, благодаря которым широко применяется при гирсутизме. К ним относятся:

1. Блокада внутриклеточного рецептора дегидротестостерона.
2. Подавление синтеза тестостерона.
3. Ускорение метаболизма андрогенов (стимуляция превращения тестостерона в эстрадиол в периферических тканях).
4. Подавление активности 5-редуктазы кожи.

Спиринолактон значительно снижает уровень общего и свободного тестостерона в сыворотке крови при синдроме поликистозных яичников. Содержание глобулина, связывающего половые стероиды, не меняется. Спиринолактон уменьшает содержание тестостерона уже после первых нескольких суток применения. Этим можно объяснить быстрое замедление роста волос. При использовании спинолактона в дозе 100 мг/сутки в течение 6 мес. улучшение отмечается у 70–80 % больных. Этот препарат уменьшает ежедневный прирост волос и их количество, а также диаметр андрогензависимых волос. Спиринолактон обычно назначают по 25–100 мг внутрь 2 раза в сутки. При назначении препарата по 200 мг/сут диаметр волос уменьшается значительно, чем при назначении 100 мг/сут. Максимальное уменьшение оволосения отмечается на 3–6-м мес. лечения, эффект обычно сохраняется в течение 12 мес. Для полного удаления волос затем рекомендуют электроэпиляцию.

Самое частое побочное действие спинолактона — нарушения менструального цикла по типу метроррагий. При приеме препарата в дозе 200 мг/сут маточные кровотечения возникают у 68 % больных. Уменьшение дозы способствует восстановлению менструального цикла. Изредка наблюдаются крапивница, боль в молочных железах и алопеция. При приеме препарата в высоких дозах возможна тошнота и слабость.



Поскольку спиронолактон является калийсберегающим диуретиком, его не следует применять при хронической почечной недостаточности и гиперкалиемии. Во время лечения следует регулярно определять уровни калия и креатинина в сыворотке крови.

У 6% больных с аменореей во время лечения спиронолактоном восстанавливается менструальный цикл. В связи с этим необходима контрацепция. Это особенно важно, поскольку при наступлении беременности на фоне лечения у плода мужского пола может развиться псевдогермафродитизм.

**Ципротерон** относится к гестагенам, обладающим мощным антиандрогенным действием. Препарат обратимо связывается с рецепторами тестостерона и дегидротестостерона. Он также индуцирует микросомальные ферменты печени, ускоряя тем самым метаболизм андрогенов. Ципротерон характеризуется слабой глюкокортикоидной активностью и может снижать уровень дегидроэпиандростерона сульфата в сыворотке крови.

В странах Европы при синдроме поликистозных яичников уже в течение многих лет с успехом применяется комбинация ципротерона и этинилэстрадиола. Она статистически значимо снижает уровни тестостерона и гонадотропных гормонов в сыворотке крови, а также повышает уровень глобулина, связывающего половые гормоны. Ципротерон назначают по 50 мг/сут внутрь с 5-го по 16-й день, а этинилэстрадиол — по 0,05 мг/сут внутрь с 5-го по 26-й день менструального цикла. После достижения эффекта дозу ципротерона постепенно (с интервалами в 3–6 мес.) снижают. При этом наблюдается регулярное менструальноподобное кровотечение и обеспечивается надежная контрацепция. Комбинация эффективна даже при выраженном гирсутизме и угрях.

Среди побочных действий ципротерона следует отметить увеличение массы тела, снижение полового влечения, периодические кровянистые выделения из половых органов, тошноту и головную боль. При одновременном назначении этинилэстрадиола эти побочные эффекты наблюдаются реже. В эксперименте показано, что ципротерон может вызывать опухоли печени, поэтому FDA не разрешила его использование в США.

**Флутамид** — это нестероидный антиандроген, применяемый при раке предстательной железы. Он слабее связывается с рецепторами ан-

дрогенов, чем спиронолактон и ципротерон. Назначение в высоких дозах (250 мг внутрь 2–3 раза в сутки) позволяет повысить его эффективность. Флутамид также в некоторой степени угнетает синтез тестостерона. При неэффективности комбинированных ОК добавление флутамида приводит к уменьшению оволосения, снижению уровня андростендиона, дегидротестостерона, ЛГ и ФСГ. Побочные действия комбинации флутамида и ОК включают сухость кожи, приливы, повышение аппетита, головокружение, головную боль, тошноту, утомляемость, снижение полового влечения и нагрубание молочных желез.

**Циметидин** обладает слабым антиандрогенным действием. Препарат конкурентно связывается с рецепторами андрогенов. Раньше считалось, что циметидин уменьшает избыточное оволосение при гирсутизме. Более поздние исследования не подтвердили это.

**Финастерид** также обладает антиандрогенным действием, однако действует не на рецепторы андрогенов, а ингибирует 5-редуктазу. В США он применяется при аденоме предстательной железы. При сравнении спиронолактона (100 мг/сут внутрь) и финастерида (5 мг/сут внутрь) показано, что оба препарата статистически значимо и одинаково эффективно уменьшают оволосение при гирсутизме, хотя на уровни андрогенов они действуют по-разному. Для определения места финастерида в лечении гирсутизма необходимы дальнейшие исследования.

При гиперинсулинемии с успехом применяют антидиабетический препарат метформин, особенно у полных женщин с хронической ановуляцией.

### Хирургические методы лечения

**Клиновидная резекция яичников.** Клиновидная резекция яичников приводит к кратковременному снижению уровня андростендиона в сыворотке крови и более длительному, но менее значительному снижению уровня тестостерона. После этой операции несколько уменьшается гирсутизм.

По данным более ранних исследований, после клиновидной резекции яичников беременность наступает у 85% больных. Однако по современным представлениям, беременность наступает у гораздо меньшего числа женщин. Кроме того, после клиновидной резекции яичников часто развивается спаечный процесс.

**Лапароскопическая электрокоагуляция яичников.** Лапароскопическая электрокоагуляция яичников представляет собой альтернативу клиновидной резекции яичников. Эта операция проводится больным с тяжелым синдромом поликистозных яичников при неэффективности медикаментозной индукции овуляции. Раньше каждый яичник коагулировали игольчатым электродом в 5–8 местах в течение 5–6 с при мощности 300–400 Вт. Частота овуляции после лечения достигала 90 %, а оплодотворения — 70 %. В дальнейшем для снижения риска спаечного процесса каждый яичник стали коагулировать в 4 местах. Частота наступления беременности при этом осталась такой же, частота самопроизвольного аборта не превышает 14 % (обычно при синдроме поликистозных яичников она достигает 30–40 %).

После лапароскопической электрокоагуляции яичников отмечается снижение уровня андрогенов и ЛГ, а также повышение содержания ФСГ в сыворотке крови. Для определения показаний к лапароскопической электрокоагуляции необходимы дальнейшие исследования. Перед операцией больных обязательно предупреждают о риске спаечного процесса и его влиянии на детородную функцию.

**Удаление волос.** Волосы удаляют с помощью специальных кремов, воска (депилятории), бритвы, выщипывания и электроэпиляции. Все эти методы, кроме электроэпиляции, обеспечивают временное удаление волос. Депиляторными кремами пользуются многие женщины, хотя они достаточно часто вызывают контактный дерматит. Для его предупреждения рекомендуют глюкокортикоидные кремы.

Бритьё — эффективный метод удаления волос. Вопреки распространенному мнению, оно не усиливает рост волос и не меняет их структуру. Частое выщипывание (волос при этом часто удаляется не полностью) может вызвать воспаление волосяных фолликулов, что в дальнейшем осложняет электроэпиляцию. Для одновременного выщипывания волос на больших участках тела используют воск. После применения воска волосы не растут в течение 6 нед. Это дольше, чем после бритвы или применения депиляторных кремов.

Волосы можно обесцвечивать перекисью водорода, иногда нашатырным спиртом. Метод не всегда эффективен. Обычно волосы обесцвечиваются и становятся мягкими, однако иногда они

не теряют, а просто меняют цвет, возможен также контактный дерматит.

Единственный метод постоянного удаления волос — электроэпиляция. Процедура проводится специально обученным персоналом. Под увеличением в каждый волосяной фолликул вводят электрод. Фолликул разрушают высокочастотным переменным током. После разрушения фолликула волос удаляют пинцетом. Повторный рост волос наблюдается в 15–50 % случаев. К недостаткам метода относят болезненность, возможность образования рубцов и гиперпигментации, а также высокую стоимость.

### Функциональная надпочечниковая гиперандрогения

К функциональной надпочечниковой гиперандрогении относится:

- неклассическая форма врожденной дисфункции коры надпочечников — дефект 21-гидроксилазы;
- системные заболевания, при развитии которых имеет место стимуляция сетчатой зоны коры надпочечников (АКТГ-эктопированные опухоли, болезнь Иценко–Кушинга, гиперпролактинемия, акромегалия).

### Недостаточность 21-гидроксилазы

Заболевание наследуется аутосомно-рецессивно, причем имеется связь отдельных его форм с определенными аллелями HLA, поскольку гены HLA и ген, кодирующий 21-гидроксилазу, локализованы на 6-й хромосоме. Этим объясняется тот факт, что родственники, страдающие недостаточностью 21-гидроксилазы, обычно идентичны по HLA. Существует несколько форм недостаточности 21-гидроксилазы: классическая (при рождении определяются наружные половые органы промежуточного типа), сольтерьяющая и неклассическая, или поздняя (проявляется гетеросексуальным половым развитием, наступающим в обычные сроки).

При недостаточности 21-гидроксилазы нарушается превращение 17-гидроксипрогестерона в 11-дезоксикортизол и прогестерона в 11-дезоксикортикостерон. Накопление 17-гидроксипрогестерона и прогестерона приводит к усилению секреции андрогенов. Поскольку развитие наружных половых органов зависит именно от их уровня, при классической форме недостаточ-



ности 21-гидроксилазы больные женского пола рождаются с наружными половыми органами промежуточного типа. У них увеличен клитор, частично сращены большие половые губы, имеется мочеполовой синус. Внутренние половые органы (матка, маточные трубы, яичники) имеют нормальное строение. У части новорожденных быстро развивается синдром потери соли, проявляющийся гипонатриемией, гиперкалиемией и артериальной гипотонией. В отсутствии лечения у больных классической или сольтеряющей формой заболевания отмечается быстрый рост в препубертатном периоде, быстрое закрытие эпифизарных зон роста и, следовательно, низкорослость. Характерно гетеросексуальное преждевременное половое развитие. При правильном лечении возможны нормальная беременность и рождение здоровых детей. Диагноз классической и сольтеряющей форм недостаточности 21-гидроксилазы ставят при сочетании наружных половых органов промежуточного типа со значительным повышением уровня 17-гидроксипрогестерона в крови.

### Лечение

При врожденной гиперплазии коры надпочечников назначают препараты не образующихся гормонов.

Для подавления избыточной секреции АКТГ и уменьшения синтеза андрогенов корой надпочечников применяют лечебные суточные дозы преднизалона с учетом возраста: в возрасте 1–3 лет — 0,005 г; 4–6 лет — 0,005–0,007 г; 7–10 лет — 0,007–0,01 г; 11–14 лет — 0,0075–0,01 г; 15–18 лет — 0,01–0,015 г. В среднем лечебная доза преднизалона составляет 5 мг/сут, дексаметазона — 0,5 мг в сутки. Поскольку к преждевременному закрытию эпифизарных зон роста при этом заболевании могут привести как низкие, так и высокие дозы глюкокортикоидов, во время лечения необходимо тщательное наблюдение за скоростью роста и регулярное определение костного возраста.

При синдроме потери соли необходима заместительная гормональная терапия минералокортикоидами. В случае недостаточности 21-гидроксилазы их назначают и при классической форме без потери соли. Хирургическое лечение (пластика клитора и влагалища при его атрезии) показано больным с наружными половыми органами промежуточного типа.

После начала лечения недостаточности 21-гидроксилазы глюкокортикоидами менструальный цикл нормализуется. Намного тяжелее поддается лечению гирсутизм.

### Системные заболевания, при развитии которых имеет место стимуляция сетчатой зоны коры надпочечников

Следует помнить об АКТГ-эктопированных опухолях, при которых в начале заболевания появляются андрогензависимые синдромы, однако вскоре преобладают симптомы гиперкортизолемии.

При андрогенпродуцирующих опухолях яичников и надпочечников речь идет об новообразованиях, морфогенез которых связан с текальными и стромальными клетками яичников или клетками сетчатой зоны коры надпочечников (андростерома, кортикостерома, первичный рак коры надпочечников).

Примерно 50 % тестостерона образуется в результате периферического метаболизма его предшественников (прегормонов). Поэтому повышение «слабых» андрогенов надпочечникового генеза завершается их превращением в активный тестостерон в ходе метаболизма и повышает общий андрогенный фон организма. При ожирении происходит ускорение периферического метаболизма, что также ведет к гиперандрогении.

Тестостерон плохо растворим в воде и транспортируется кровью связанным с белками. Около 60 % тестостерона связано с альбумином и другими белками, 30 % — с глобулином, связывающим половые стероиды. Последний представляет собой пептид, который синтезируется в печени. Концентрация его в плазме крови повышается под действием эстрогенов в 5–10 раз и снижается под влиянием тестостерона в 2 раза. Выявлено, что гиперинсулинемия, как важный патогенетический механизм овариальной гиперандрогении, достоверно снижает продукцию этого белка. Подобный эффект наблюдается при избытке глюкокортикоидов, гормона роста и при введении гестагенов.

### Резюме

Предменструальный синдром — это состояние, для которого характерны нервозность, раздражительность, эмоциональная нестабильность,

депрессия, возможны головные боли, отеки, болезненность молочных желез. Продолжается 7–10 дней перед наступлением менструации и исчезает через несколько часов после ее начала. Приоритетным направлением в лечении предменструального синдрома являются: диетотерапия, препараты прогестерона, препараты, подавляющие овуляцию, и ингибиторы простагландинов.

Синдром посттотальной (субтотальной) овариэктомии — это симптомокомплекс нервно-психических, вегетососудистых и обменно-эндокринных расстройств. Лечение больных должно быть комплексным и включать немедикаментозную и медикаментозную (негормональную и гормональную) терапию. Важно, чтобы молодые женщины получали заместительную гормональную терапию до возраста естественной менопаузы с учетом общих противопоказаний.

Нейрообменно-эндокринный синдром (гипоталамический синдром, метаболический синдром) характеризуется нарушением гормональной функции надпочечников и яичников на фоне прогрессирующей прибавки массы тела и диэнцефальной симптоматики. В сложных механизмах патогенеза участвуют гипоталамус, гипофиз, надпочечники, яичники и жировая ткань. Особое внимание обращается на резистентность к инсулину и роль избыточной массы тела в развитии таких тяжелых заболеваний, как инсулинонезависимый сахарный диабет, гипертоническая болезнь, атеросклероз, инфаркт миокарда, инсульт. Дифференциальная диагностика проводится с болезнью Кушинга и стромальным текаматозом. Лечение представляет определенные трудности и направлено, прежде всего, на нормализацию массы тела и коррекцию метаболических нарушений. После снижения массы тела у части пациенток может восстановиться овуляторный менструальный цикл. Сохранение

стойкой ановуляции после нормализации массы тела указывает на формирование вторичных поликистозных яичников, что требует проведение стимуляции овуляции консервативным или хирургическим путем.

Синдром послеродового гипопитуитаризма обусловлен снижением функции гипофиза в результате нарушения кровообращения за счет спазмов сосудов на фоне ДВС-синдрома после массивного кровотечения или бактериального шока. Лечение состоит в заместительной гормонотерапии препаратами глюкокортикоидных и тиреоидных гормонов, натуральными эстрогенами в зависимости от клинических и гормональных проявлений гиподисфункции надпочечников, щитовидной железы и яичников.

Альгоменорея — болезненные менструации. Выделяют первичную и вторичную альгоменорею. Для лечения первичной аменореи применяют препараты, подавляющие синтез простагландинов, и ОК (марвелон). Лечение вторичной альгоменореи заключается в терапии основного заболевания.

Гиперандрогения — это повышение уровня мужских половых гормонов в крови женщин. Истинная гиперандрогения может быть овариального и надпочечникового источника и иметь функциональный или опухолевый генез. К функциональной овариальной гиперандрогении относится синдром поликистозных яичников. К функциональной надпочечниковой гиперандрогении относится неклассическая форма врожденной дисфункции коры надпочечников — дефект 21-гидроксилазы, системные заболевания, при развитии которых имеет место стимуляция сетчатой зоны коры надпочечников. Лечение больных с овариальной гиперандрогенией направлено на снижение массы тела и коррекцию метаболических нарушений в сочетании с гестагенами. После нормализации массы тела назначают препараты с антиандрогенным действием.



# Глава 19

## Менопауза

### Определение понятия «менопауза» и «климактерический период»

#### Этиология

#### Патофизиология

#### Преждевременная яичниковая недостаточность

#### Хирургическая менопауза

#### Другие причины менопаузы

#### Климактерический и постменопаузальный синдромы

#### Резюме

### Определение понятий «менопауза» и «климактерический период»

Термин «менопауза» означает дату последней менструации — самого явного внешнего проявления фертильности женщины. Диагноз обычно ставят ретроспективно, после того как менструации отсутствовали в течение года. Менопауза может быть естественной, искусственной или преждевременной. В экономически развитых странах средний возраст менопаузы 51 год.

Согласно многочисленным демографическим прогнозам ВОЗ, в XXI в. ожидается увеличение числа пожилых людей, в связи с чем возникает настоятельная необходимость в организации национальных и международных программ здравоохранения для женщин пожилого возраста. Их конечной целью является улучшение качества

жизни женщин. Таким образом, любые нарушения обмена веществ и другие последствия менопаузы, при которых нужно вмешательство врача, существенно влияют на здоровье женщин. В этой сфере требуются значительные материальные затраты национальной системы здравоохранения. Определение менопаузы, которое было дано выше, — это только одно из целого ряда анатомических, физиологических и психологических изменений, относящихся к климактерическому периоду. Последний является отрезком времени, в процессе которого прекращается репродуктивная и менструальная функции. Климактерический период определяется инволюционными процессами, ослаблением и, в определенной степени, прекращением гормональной функции яичников. Гонадотропная функция гипоталамо-гипофизарной системы первоначально сохраняется на достаточно высоком уровне, однако к

концу климактерического периода она также снижается.

Климактерический период сопровождается множеством субъективных и объективных симптомов и изменениями обмена веществ, главной причиной которых является значительное снижение уровня эстрогенов в крови.

В климактерии выделяют следующие периоды:

- пременопауза (45–51 г.);
- менопауза (50–51 г.);
- перименопауза (45–53 г.);
- постменопауза (53–69 лет).

Пременопаузой называют период от начала угасания функции яичников до даты последней менструации (менопаузы). На протяжении пременопаузы число фолликулов в яичниках снижается и способность к зачатию падает.

Менопауза — дата последнего менструального кровотечения. Устанавливается только спустя 12 месяцев без менструаций (ретроспективно).

Перименопауза — период до и после менопаузы. Включает в себя 5–6 лет до менопаузы и два года после даты последнего менструального кровотечения.

Постменопауза — период от менопаузы до 65–69 лет.

За климактерическим периодом следует старость.

## ЭТИОЛОГИЯ

*Естественная менопауза* наступает в среднем в возрасте 50–51 года. У стареющих яичников снижается реакция на гипофизарные гонадотропины (ФСГ и ЛГ). Вначале это проявляется в уменьшении продолжительности фолликулярной фазы (циклы становятся короче), в снижении частоты овуляторных циклов и выработки прогестерона, в меньшей регулярности менструаций. В дальнейшем рост фолликулов прекращается, уровень гонадотропинов в крови по механизму обратной связи значительно возрастает. Концентрация эстрогенов и прогестерона в крови заметно снижается, уровень андрогенов (андростендиона) уменьшается в 2 раза, однако концентрация тестостерона снижается лишь незначительно. Этот переходный период, начинающийся еще до менопаузы, означает завершение репродуктивной стадии жизни женщины.

*Преждевременная менопауза* наступает в возрасте до 40 лет в связи с нарушением функции яичников, причина которого неизвестна. Раннюю менопаузу связывают с курением. Ее наступление могут ускорить также облучение, химиотерапия, хирургические вмешательства, приводящие к ухудшению кровоснабжения яичников.

*Искусственная менопауза* — следствие овариэктомии или облучения тазовой области, включая яичники.

## Патофизиология

Подавляющее большинство примордиальных фолликулов подвергается атрезии, в течение репродуктивного периода жизни женщины овулирует только около 400 фолликулов из 400 тыс. имевшихся к моменту полового созревания. Основное количество циркулирующего в крови эстрадиола у женщин в пременопаузе выделяет именно развивающийся фолликул. Средний уровень эстрадиола в этот период обычно равен 400–500 пмоль/л. Основное количество эстрадиола образуется из андростендиона и тестостерона в гранулезных клетках, выстилающих фолликул изнутри. Превращение андрогенов в эстрадиол катализируется ферментами каскада ароматизирования, активность которых усиливается ФСГ. Клетки теки также вырабатывают эстрадиол из андрогенов, образование последних из холестерина стимулируется ЛГ.

Первый признак приближающейся менопаузы — снижение фертильности, которое начинается примерно с 4-го десятилетия жизни. Эндокринные изменения начинаются с падения образования ингибина, гликопротеина, ингибирующего секрецию ФСГ передней долей гипофиза. Вследствие того, что гипофиз освобождается от его сдерживающего влияния, концентрация ФСГ в плазме крови начинает превышать верхнюю границу для пременопаузы (менее 5 МЕ/л). Позднее повышается и уровень ЛГ, который становится больше 12 МЕ/л. В пожилом возрасте содержание обоих гонадотропинов в плазме крови остается высоким. Важно отметить, что в постменопаузе образование андрогенов в значительной мере стимулируется ФСГ и ЛГ, а основным способом синтеза эстрогенов становится превращение андростендиона в эстрон, которое происходит в жировой ткани. Прекращение циклических кровотечений может проходить по-



разному. Менструации могут прекратиться резко или после длительной олиго-аменореи. Менструальный цикл может наблюдаться даже после продолжительного периода аменореи. При появлении менструаций после 6 мес. аменореи речь идет о кровотечениях в постменопаузе. В данном случае показано обследование.

### Преждевременная яичниковая недостаточность

Вторичная аменорея вследствие прекращения образования эстрогенов в яичнике может развиваться в любом возрасте. Преждевременным считается ее начало до 40 лет. У таких пациенток уровень эстрадиола в плазме крови обычно менее 150 пмоль/л, содержание ФСГ и ЛГ высокое, имеются симптомы недостаточности эстрогенов. Термин «синдром резистентных яичников» относится к группе женщин, у которых яичники выглядят нормальными, имеется большое количество примордиальных фолликулов. Истощенные яичники, напротив, не отличаются от постменопаузных. Синдром истощенных яичников связан с аутоиммунными эндокринопатиями (аутоантитела к другим органам имеются у половины больных). Точное место воздействия антител на систему гипоталамус—гипофиз—яичники остается неизвестным.

### Хирургическая менопауза

Очевидно, что после удаления обоих яичников (по любой причине) немедленно наступает менопауза. После гистерэктомии у женщин в пременопаузе даже при сохранении обоих яичников их недостаточность может наступить преждевременно. Исследования показали, что после гистерэктомии менопауза наступает на 2–3 года раньше. Однако на момент операции предсказать развитие преждевременной менопаузы невозможно. В этом случае менопауза протекает скрытно; диагноз ставят на основании появившихся симптомов и эндокринных изменений.

Продолжаются споры о том, следует ли во время гистерэктомии у женщин старше 45 лет производить также и оофорэктомию. Главный аргумент в пользу удаления яичников — абсолютная возможность предупредить развитие рака яичников. Основным доводом в пользу сохра-

нения яичников является факт сохранения выделения эстрогенов из развивающихся фолликулов до естественной менопаузы, после которой продолжается образование эстрогенов в строме яичников.

### Другие причины менопаузы

Физиологическое прекращение секреции стероидов яичниками наблюдается во время лактации, когда в ответ на кормление грудью циклически выделяется пролактин, который ингибирует воздействие гонадотропинов на яичники и, возможно, стероидогенез в яичниках. Использование аРГ-Гн для лечения эндометриоза или для предоперационной подготовки к удалению фибромиомы матки приводит к практически полному подавлению секреции стероидов яичниками. Их применение в течение более 6 мес. может вызвать серьезные нарушения обмена веществ, например, значительное уменьшение массы костной ткани.

Лечение злокачественных новообразований у молодых женщин может привести к менопаузе двумя путями. У женщин в пременопаузе, подвергающихся лучевой терапии по поводу рака молочной железы, менопаузу вызывают с тем, чтобы подавить выделение эстрогенов. В будущем данный метод лечения может быть вытеснен использованием полных антагонистов эстрогенов. Противоопухолевые препараты, используемые при лечении рака молочной железы или лимфом, могут задерживать и даже полностью подавлять циклические изменения в яичниках. С пациенткой, поступившей по поводу указанных заболеваний, необходимо обсудить влияние препаратов на фертильность и выделение гормонов яичниками.

### Климактерический и постменопаузальный синдромы

Климактерический синдром является симптомокомплексом, осложняющим физиологическое течение климактерического периода. В симптомокомплекс входят нейропсихические, обменно-эндокринные, вегетативные нарушения.

Его развитие чаще отмечается у женщин, перенесших длительные и тяжелые стрессовые

ситуации, живущих в трудных бытовых и семейных условиях, болеющих хроническими заболеваниями.

Частота климактерического синдрома довольно высокая и составляет 65–70%.

В последние годы стало очевидным снижение активности яичников в пременопаузе и почти полное прекращение выработки фолликулами эстрогенов к концу постменопаузы. Кроме того, многие специалисты считают, что снижается чувствительность фолликулов к эндогенным гонадотропным стимулам. Наряду со снижением уровня эстрогенов и прогестерона, прекращается выработка ингибина, который выделен из фолликулярной жидкости и является блокатором синтеза ФСГ гипофизом.

В процессе физиологического климактерического периода, состоящего из пременопаузы, менопаузы и постменопаузы, снижается функция яичников и синхронно повышается гонадотропная активность. Существенных изменений в гипоталамо–гипофизарно–кортикоидной системе при физиологическом течении климактерического периода не происходит.

При климактерическом синдроме нарушаются процессы адаптации на гипоталамо-гипофизарном уровне, по-видимому, изменяются адаптационные процессы в целом на уровне подкорковых образований, о чем свидетельствуют изменения биогенных аминов, опиоидов.

Значительно снижается соотношение ЛГ/ФСГ, повышается уровень ТТГ, у части больных увеличивается содержание АКТГ, установлена и гиперпролактиновая форма климактерического синдрома.

Очевидно, что климактерический синдром является результатом функциональной неполноценности высших регулирующих центров на фоне возрастного снижения функций половых желез.

### Клиническая картина

Клиническая картина климактерического синдрома характерна многообразием проявлений, которые можно объединить в три группы — нейropsychические, вегетативно-сосудистые и эндокринно-обменные.

Для правильной диагностики климактерического синдрома нужно иметь в виду, что он может развиваться в пременопаузе и не позднее 1–2 лет

после прекращения менструаций. В более позднем периоде постменопаузы климактерический синдром возникает крайне редко.

Классификация климактерического синдрома не вмещает все варианты течения заболевания, практическая значимость их в первую очередь важна в отношении определения тяжести заболевания.

Наиболее удобна классификация климактерического синдрома по степени тяжести. Тяжесть климактерического синдрома определяется количеством «приливов». К легкой форме синдрома относится заболевание с числом «приливов» до 10 в сутки при общем удовлетворительном состоянии и сохранении работоспособности. При среднетяжелом течении отмечается 10–20 «приливов», ухудшение общего состояния, работоспособности, появляются головные боли, боли в области сердца. При тяжелой форме климактерического синдрома «приливы» очень частые — более 20 в сутки, наблюдается ряд других симптомов, приводящих к частичной или полной потере работоспособности.

Наиболее тяжело климактерический синдром протекает у больных с сердечно-сосудистыми заболеваниями, особенно гипертонической болезнью и заболеваниями желудочно-кишечного тракта, гепатобилиарной системы. У больных снижается работоспособность, жалобы многообразны и зависят во многом от основного заболевания, течение которого ухудшается.

Заслуживает внимания специальный менопаузальный индекс Куппермана в модификации Е.В. Уваровой. Первоначально выясняют, к какой группе нарушений относятся те или иные проявления синдрома.

К первой группе относят нейровегетативные нарушения — повышение артериального давления, головную боль, приступы тахикардии, зябкость, озноб, сухость кожи, «приливы», жар, нарушение сна, симпатико-адреналовые кризы.

Ко второй группе относят обменно-эндокринные нарушения (ожирение, гипотрофия половых органов, нарушение функции щитовидной железы, надпочечников), боли в мышцах и суставах.

В третьей группе (психоэмоциональные нарушения) наблюдаются ухудшение памяти, снижение работоспособности, раздражительность, плаксивость, плохое настроение.

Каждый симптом оценивают по степени выраженности от 0 до 3 баллов, после чего опреде-



ляют степень тяжести климактерического синдрома. Если количество баллов в первой группе нейровегетативных нарушений меньше 10, можно считать, что климактерический синдром отсутствует; 11–20 баллов соответствуют его легкому течению, 20–31 — течению средней тяжести, 31 и более баллов — тяжелой степени.

Обменно-эндокринные и психоэмоциональные нарушения оцениваются однотипно. Индекс, равный 0, означает отсутствие нарушений, 1–7 баллов соответствует легкой степени климактерического синдрома, 8–14 — средней, 15 баллов и более — тяжелому проявлению синдрома.

С помощью менопаузального индекса можно оценить результаты лечения.

У 86 % больных с климактерическим синдромом имеет место неблагоприятный преморбидный фон — тяжелые условия жизни, неблагоприятная ситуация в семье. Частота осложненной формы климактерического синдрома довольно высока (66,9 %).

Из гинекологических заболеваний, осложняющих течение климактерического периода, следует отметить гиперплазию и предрак эндометрия, дистрофические поражения наружных половых органов, мастопатию.

Дистрофические изменения наружных половых органов нередко обозначают термином «крауроз» в связи с нарастающей сухостью слизистых оболочек, кожи, которые в конечном итоге приобретают склерозированный «пергаментный» вид и консистенцию. В развитии крауроза выделяют три периода — отека и эритемы, гипотрофии и атрофии, склероза.

Первая стадия отека и эритемы нередко сопровождается появлением болевых ощущений, зуда, усиливающихся по ночам. При второй стадии ткани наружных половых органов подвергаются гипотрофии, становятся тонкими, теряют блеск и эластичность, приобретают коричневую окраску. Малые половые губы атрофируются, кожа напоминает высохшую бумагу.

Вторая стадия крауроза переходит в третью с атрофией наружных половых органов, развитием рубцового склероза вульвы, вход во влагалище суживается, ткани рубцуются. Гистологическое исследование тканей подтверждает их атрофию, на фоне которой может возникать гиперкератоз, в частности, лейкоплакии. Нередко крауроз и лейкоплакию объединяют в понятие предрака половых органов. Однако гистологические

различия позволяют считать предраковым состояние эпителия и эпидермиса, приводящее к лейкоплакии, на фоне которого может развиваться раковое поражение наружных половых органов.

Патогенез лейкоплакии сложен и не может считаться выясненным. Наряду со снижением функции яичников, отмечаются изменения функции надпочечников, щитовидной железы, иммунитета.

Лечение крауроза представляет большие сложности, в связи с чем целесообразно провести ряд профилактических мероприятий. Следует соблюдать общий режим, правила личной гигиены — не использовать синтетическое и шерстяное белье, не проводить обмывания с мылом. Предпочтительны обмывания наружных половых органов отваром ромашки, календулы, раствором пищевой соды. Целесообразно использовать теплые сидячие ванны с добавлением медицинской ромашки. Местно применяют мази, содержащие димедрол и анестезин, используется также низкоэнергетическое лазерное облучение, особенно эффективное при первой стадии заболевания.

В последние годы с успехом применяют кортикоидные препараты (мази). Гормональную терапию проводят путем назначения эстрогенов (этинилэстрадиол в течение 3 нед. по 2,5 мг, постепенно снижая дозу). Можно применять мази с эстрогенами.

Крауроз вульвы встречается относительно редко, в то время как нарушения трофики тканей, особенно слизистых оболочек, у женщин в период перименопаузы и постменопаузы выявляются значительно чаще, проявляясь «сухим» ринитом, сухостью влагалища, сухостью кожи рук и др.

Истончение слизистой оболочки влагалища, а также мочепузырного треугольника в мочевом пузыре в этом возрасте закономерно, но иногда возникают тяжелые атрофические или язвенные процессы.

Важное место в клинической картине заболевания занимают различные нервно-психические расстройства. У 13 % больных отмечается астено-невротический синдром, у части из них имеет место депрессия.

У трети больных климактерический синдром возникает на фоне гипертонической болезни, при этом часто наблюдается головная боль, снижение памяти, головокружение. Более половины больных гипертонической болезнью и климакте-

рическим синдромом отмечают ухудшение течения гипертонии.

Для большинства больных климактерическим синдромом характерны вегетативные расстройства постоянного и пароксизмального характера — кризовое течение гипертонической болезни, симпатико-адреналовые кризы, пароксизмальная тахикардия.

У 60 % больных климактерическим синдромом отмечается избыточное отложение подкожного жирового слоя. Параллельно с ожирением выявляется нарушение гемостаза за счет активации прокоагулянтного звена системы гемостаза. Возрастает риск тромбозов, особенно в связи с операциями, травмой, инфекцией.

Миокардиодистрофия с болевым синдромом отмечается у 12–14 % больных с климактерическим синдромом. На ЭКГ отмечается снижение зубца Т, нередко присоединяются нарушения проводимости и реполяризации.

## Диагностика

Диагноз климактерического синдрома основывается на характерных жалобах и клинических проявлениях и не представляет большой сложности. При осложненном климактерическом синдроме необходима дифференциальная диагностика с ишемической болезнью сердца, симптоматической гипертонической болезнью, опухолью гипофиза, надпочечников и яичников.

Ишемическая болезнь сердца исключается с помощью функциональных проб — велоэргометрической, с обзиданом, нитроглицерином. Особенно показательно улучшение показателей ЭКГ и общего состояния на фоне лечения эстрогенами.

При симптоматической гипертонической болезни необходимо исключить заболевание почек.

## Лечение

Лечение климактерического синдрома проводится в зависимости от степени тяжести.

Следует подчеркнуть, что проведение терапии необходимо у всех больных, однако ее следует дифференцировать. Первоначально проводится немедикаментозная терапия, затем — медикаментозная, при отсутствии эффекта — гормональная.

У больных с тяжелым течением климактерического синдрома лечение комплексное с включением всех компонентов.

При всех формах климактерического синдрома необходимы физические нагрузки — ходьба, гигиеническая гимнастика. Целесообразно широко использовать водные процедуры — ванны, прохладные обтирания, душ, радоновые и минеральные воды.

Чаще применяют таблетированные эстрогены в прерывистом режиме (3 нед. приема по 1–2 таблетке в день, с 10-дневным перерывом; курс лечения 5–6 мес.).

Рекомендуется после эстрогенов назначать гестагены для ликвидации пролиферативного влияния эстрогенов. В перерыве между приемом эстрогенов можно назначить норколут по 1–2 таблетке в сутки в течение 10 дней.

## Показания к заместительной гормональной терапии

Ликвидация клинических проявлений климактерического синдрома не означает выздоровления, так как с возрастом дефицит эстрогенов нарастает и болезненные проявления прогрессируют. Наряду с климактерическим синдромом в менопаузе возникают урогенитальные нарушения, заболевания сердечно-сосудистой системы, явления остеопороза.

Группа авторов под руководством В.И. Кулакова и Е.М. Вихляевой [1996] предложила новое понятие — менопаузальный синдром, — включающее все болезненные проявления дефицита эстрогенов. Это позволяет понять особую роль лечебного действия заместительной гормональной терапии: в последние десятилетия длительность жизни женщин увеличилась, и в настоящее время женщины проводят в состоянии эстрогенного дефицита почти треть своей жизни.

Профилактика и лечение патологических процессов, сопровождающих климактерий, улучшение качества жизни в зрелом возрасте является серьезной задачей акушеров-гинекологов.

В нашей стране женщины зрелого возраста чаще обращаются к терапевтам, невропатологам с проблемами, в решении которых им должны были бы помочь гинекологи, так как в климактерическом периоде состояние организма женщины во многом зависит от дефицита эстрогенов. К числу наиболее существенных последствий и



клинических проявлений эстрогенного дефицита относятся климактерический (менопаузальный) синдром, урогенитальные расстройства, постменопаузальный остеопороз, ишемическая болезнь сердца, атеросклероз.

В последние годы стало очевидным, что сам по себе климактерический синдром не определяет необходимой терапии, так как другие изменения, свойственные климактерическому периоду не менее важны для профилактики и лечения.

Частота урогенитальных расстройств в возрасте 55–60 лет достигает 50 %, после 75 лет превышает 80 %. Сухость и зуд во влагалище беспокоят 78 % женщин, дизурические явления и недержание мочи — 68 %, диспареуния отмечена в 26 %, рецидивирующие влагалищные инфекции — в 22 % случаев. Чаще всего женщины с урогенитальными расстройствами обращаются за помощью не к гинекологам, а к урологам. Заместительную гормональную терапию нередко не проводят, а другие методы лечения недостаточно эффективны. В числе возрастных урогенитальных расстройств выделяют атрофический вагинит (гипотрофия слизистой оболочки, отсутствие лактобацилл, высокое рН содержимого влагалища — 5,0–6,1); снижение сексуальной активности; уродинамические нарушения (частое мочеиспускание, частые ночные позывы к мочеиспусканию, недержание мочи при физической нагрузке, кашле, поднятии тяжестей, неполное опорожнение мочевого пузыря, болезненное мочеиспускание).

Серьезной проблемой менопаузы является остеопороз. Первичный или инволюционный остеопороз — это системное поражение скелета у лиц пожилого возраста (50 лет и старше).

Первичный остеопороз развивается в виде двух клинических вариантов — постменопаузального и старческого или сенильного. Частота первичного остеопороза в развитых странах составляет 25–40 %. К 70-летнему возрасту не менее 40 % женщин в Европе имеют в анамнезе не менее одного перелома, обусловленного остеопорозом. Частота переломов костей у женщин возрастной группы 50–56 лет возрастает в 4–7 раз по сравнению с мужчинами аналогичного возраста и продолжает возрастать по мере старения.

Сенильный остеопороз развивается после 70 лет и характеризуется преимущественным поражением трубчатых костей с учащением переломов шейки бедра. Дефицит половых гормонов

в климактерии может оказывать как прямое, так и опосредованное влияние на состояние костной ткани.

Заболевания сердечно-сосудистой системы занимают одно из ведущих мест среди причин заболеваемости и смертности у женщин в постменопаузе. Стенокардия, инфаркт миокарда, нарушения мозгового кровообращения до менопаузального возраста существенно реже встречаются у женщин по сравнению с мужчинами. Позднее, после наступления менопаузы, частота вышеперечисленных заболеваний становится и у мужчин, и у женщин одинаковой. Со времени менопаузы в каждое последующее десятилетие частота смерти женщин от сердечно-сосудистых заболеваний повышается в 3–5 раз.

Неблагоприятное влияние менопаузы на риск развития заболеваний сердца и сосудов связывают с происходящими в переходном возрасте изменениями липидного спектра крови (снижение липопротеинов высокой плотности, повышение уровня липопротеинов низкой плотности и холестерина).

К факторам риска развития сердечно-сосудистых заболеваний кроме гиперхолестеринемии и нарушения спектра липопротеинов крови относятся ожирение, гипозэстрогения, сахарный диабет, гипотиреоз, артериальная гипертензия, малоподвижный образ жизни, стрессовые ситуации, курение, избыточное потребление алкоголя, повышение уровня фибриногена в плазме крови. Понятно, что далеко не все факторы риска связаны с гипозэстрогенией, однако все обменные и гормональные изменения развиваются в ответ именно на это состояние.

Основным методом лечения менопаузальных расстройств — климактерического синдрома, урогенитальных нарушений, постменопаузального остеопороза, атеросклероза и ишемической болезни сердца — является заместительная гормональная терапия. Наряду с гормонотерапией необходимы витамины, рациональная диета, физические упражнения, отказ от вредных привычек.

Для лечения остеопороза, кроме половых гормонов, назначают бисфосфонаты, кальцитонин, витамин D.

Абсолютными противопоказаниями для проведения заместительной гормональной терапии являются рак молочной железы и эндометрия, нарушения функции печени, тромбофлебит.

Решение о заместительной гормональной терапии принимается самой пациенткой на основе информации врача. Необходима неоднократная квалифицированная консультация, всестороннее изучение особенностей анамнеза, семейных заболеваний, социального статуса, образа жизни, противопоказаний и возможностей альтернативной терапии.

Длительность заместительной гормональной терапии — 3–5 лет. В процессе ее проведения необходимо контролировать состояние молочных желез (ежегодный осмотр, маммография по показаниям), эндометрия (УЗИ и аспирационная биопсия 1 раз в год), яичников (УЗИ).

При заместительной гормональной терапии применяют следующие препараты: климен (эстрадиола валерат 2 мг — 11 дней, эстрадиола валерат 2 мг + ципротерона ацетат 1 мг — 10 дней); климонорм (эстрадиола валерат 2 мг — 9 дней, эстрадиола валерат 2 мг + левоноргестрел 0,15 мг — 12 дней); циклопрогинова (эстрадиола валерат 1–2 мг — 9 дней, эстрадиола валерат 1–2 мг + норгестрел 0,15 мг — 12 дней); дивина (эстрадиола валерат 1–2 мг — 11 дней, эстрадиола валерат 1–2 мг + медроксипрогестерона ацетат 10 мг — 10 дней); трисеквенс (17β-эстрадиол 2 мг — 12 дней, 17β-эстрадиол 2 мг + норэстерона ацетат 1 мг — 10 дней, 17β-эстрадиол 1 мг — 6 дней); эстрофем (17β-эстрадиол 2 мг — 28 дней).

Таким образом, для заместительной гормональной терапии используются комбинированные (эстроген-гестагенные) препараты. Известно, что дефицит эстрогенов было бы целесообразнее заменить не эстроген-гестагенными, а эстрогенными препаратами. Особенно это важно в отношении регуляции липидного обмена и профилактики развития сердечно-сосудистых заболеваний. Однако возможность гиперплазии эндометрия под влиянием эстрогенов позволяет использовать их в «чистом» виде лишь у женщин после оперативного удаления матки.

Для заместительной гормонотерапии назначают препараты природных эстрогенов в сочетании с гестагенами.

Для ежемесячных инъекций наиболее удобен депонированный препарат гинодиан-депо (эстрадиола валерат 4 мг + прастерона энантат 200 мг).

В непрерывном режиме применяют — ливиал 2,5 мг в день, клиогест (17β-эстрадиол 2 мг + но-

рэстерона ацетат 1 мг), фемостон (17β-эстрадиол 2 мг + дидрогестерон 10 мг).

Местно используют влагалищные таблетки и суппозитории (0,25 или 0,5 мг эстриола) или влагалищные кремы.

Чрескожным методом введения пользуются для поступления в организм женщины 25, 50 или 100 мкг эстриола в сутки (пластырь «Климара»).

Заместительная гормональная терапия постоянно совершенствуется. Изучаются группа препаратов, активирующих эстрогенные рецепторы и не влияющих на пролиферацию тканей молочных желез (ролаксифен), а также действие тканевых активаторов эстрогеновой рецепции (тиболон-ливиал). Немало противников заместительной гормонотерапии, считающих ее опасной из-за возможности венозных тромбозов, увеличения рака молочной железы. Однако связь осложнений с заместительной гормонотерапией остается сомнительной.

## Резюме

Термин «менопауза» означает дату последней менструации — самого явного внешнего проявления фертильности женщины. Диагноз обычно ставят ретроспективно, после того как менструации отсутствовали в течение года. Менопауза может быть естественной, искусственной или преждевременной. В экономически развитых странах средний возраст начала менопаузы 51 год. Преждевременной менопаузой считается ее начало до 40 лет.

После удаления обоих яичников (по любой причине) немедленно наступает менопауза. После гистерэктомии у женщин в пременопаузе даже при сохранении обоих яичников их недостаточность может наступить преждевременно.

Менопауза — это только одно из целого ряда анатомических, физиологических и психологических изменений, относящихся к климактерическому периоду. Климактерический период это переход от репродуктивного периода к пострепродуктивному и занимает десятилетие (45–55 лет). Он сопровождается множеством субъективных и объективных симптомов и изменениями обмена веществ, главной причиной которых является значительное снижение уровня эстрогенов в крови. В климактерии выделяют



следующие фазы: переход к менопаузе (пременопауза), менопауза, перименопауза, постменопауза. Климактерический период определяется общими законами старения женского организма, он генетически запрограммирован.

Климактерический синдром является симптомокомплексом, осложняющим физиологическое течение климактерического периода. В симптомокомплекс входят нейропсихические, обменно-эндокринные, вегетативные нарушения.

Лечение проводится всем больным с климактерическим синдромом. Первоначально прово-

дится немедикаментозная терапия, затем — медикаментозная, при неуспехе — гормональная. Заместительная гормональная терапия постоянно совершенствуется. Для заместительной гормонотерапии используются препараты естественных эстрогенов в сочетании с гестагенами.

У больных с тяжелым течением климактерического синдрома лечение комплексное с включением всех компонентов. При всех формах климактерического синдрома необходима физическая нагрузка (ходьба, гигиеническая гимнастика).

# Глава 20

## Экстренная хирургическая помощь в гинекологии

### Классификация острых гинекологических заболеваний

#### Клиническая картина

#### Острые воспалительные заболевания придатков матки и их осложнения

#### Острое нарушение кровоснабжения опухолей внутренних половых органов

#### Наружное кровотечение из половых путей

#### Концепция оказания медицинской помощи при острых гинекологических заболеваниях

#### Резюме

**В** структуре гинекологических заболеваний особое место занимают патологические состояния, требующие оказания неотложной медицинской помощи. Данные о частоте острых гинекологических заболеваний варьируются в очень широких пределах и составляют от 1 до 26% от общего числа пациенток гинекологического стационара. Несвоевременная или неадекватная диагностика, запоздалая коррекция экстремальных состояний могут привести к серьезным осложнениям, а иногда и к летальному исходу. Для решения сложных вопросов необходимо тесное сотрудничество гинекологов с врачами других специальностей. По данным Госкомстата РФ, абсолютное количество внематочных беременностей в 2001 г. составило 44 524, из них летальный исход произошел в 24 случа-

ях (5% среди причин материнской смертности). Своевременная диагностика, правильное решение возникающих организационных вопросов и оказание квалифицированной помощи является залогом успешного лечения гинекологических больных.

### Классификация острых гинекологических заболеваний

**I. Острые гинекологические заболевания, сопровождающиеся клинической картиной острого живота.**

1. Внутренние кровотечения:
  - внематочная беременность;
  - апоплексия яичника;
  - перфорация матки.



2. Острые воспалительные заболевания внутренних половых органов:
  - эндометрит;
  - воспаление придатков матки;
  - пельвиоперитонит и перитонит.
3. Нарушение питания опухолей внутренних половых органов:
  - перекрут ножки опухоли яичника;
  - нарушение питания узла миомы.

## II. Наружные кровотечения из половых путей.

1. Кровотечения из полости матки.
2. Кровотечения при заболеваниях наружных половых органов.

В структуре гинекологических заболеваний выделяют внезапно возникающие патологические процессы, которые сопровождаются клинической картиной так называемого острого живота. Это понятие объединяет различные заболевания, которые могут быть связаны с любым органом брюшной полости, в том числе и внутренними половыми органами. В проведении экстренных мероприятий нуждаются прежде всего именно эти больные.

### Структура и частота гинекологических заболеваний, сопровождающихся клинической картиной острого живота

В структуре острых гинекологических заболеваний (диагноз верифицирован во время лапароскопии или лапаротомии) ведущее место принадлежит внематочной беременности (47%) и острым воспалительным заболеваниям придатков матки (24%). Третье место занимает апоплексия яичника (17%). Реже встречается перекрут придатков матки (7%), миома матки с нарушением питания узла (4%), перфорация матки, как следствие различных внутриматочных манипуляций (1%).

Острые гинекологические заболевания в 90% случаев наблюдаются у женщин среднего репродуктивного возраста (25–35 лет), что обуславливает необходимость проведения органосохраняющих операций.

*Факторы риска возникновения острых гинекологических заболеваний:*

- искусственный аборт;
- воспалительные заболевания внутренних и наружных половых органов;
- отягощенный акушерский анамнез;

- полостные операции на матке и придатках;
- использование внутриматочных контрацептивов;
- бесплодие в браке;
- невынашивание беременности;
- внематочная беременность в анамнезе.

### Клиническая картина

По клиническому течению выделяют две формы течения острых гинекологических заболеваний:

- заболевания с ярко выраженной клинической картиной острого живота (27%);
- латентные (стертые, малосимптомные) заболевания (73%).

Такое деление условно, но данный подход позволяет лучше оценить все многообразие клинических проявлений острых гинекологических заболеваний.

*Характерные жалобы больных с клинической картиной острого живота:*

- интенсивные боли внизу живота;
- иррадиация боли в поясничную область, прямую кишку, внутреннюю поверхность бедра;
- внутреннее кровотечение, сопровождающееся острыми болями внизу живота.

*При объективном обследовании* отмечается бледность кожных покровов и слизистых оболочек, частый слабый пульс, АД может быть снижено. Температура тела нормальная (61%) или повышенная (39%).

*При пальпации* живот мягкий, болезненный над лонным сочленением или в подвздошных областях, перкуторно — притупление звука в отлогих местах (67%). Симптом Щеткина—Блюмберга слабо выражен (59%).

*При влагалищном исследовании* размер матки чаще увеличен (61%). Отмечается резкая болезненность при смещении матки, ее шейки и пальпации заднего свода (91%). Иногда пальпируется резко болезненное округлое образование слева или справа от матки. «Катастрофа» в животе не вызывает сомнений. Состояние больных тяжелое или средней тяжести.

Однако у большинства женщин на начальных этапах острые заболевания имеют латентные (стертые, малосимптомные) проявления.

*Особенности жалоб больных при латентном (стертом, малосимптомном) течении острых гинекологических заболеваний:*

- непостоянный характер жалоб. Периоды практически полного благополучия могут сменяться эпизодами возникновения тех или иных жалоб;
- боли внизу живота различной интенсивности с иррадиацией (67 %);
- задержка менструации на сроки от 3–5 дней до 2–3-х мес. (59 %);
- кровянистые выделения из половых путей (33 %);
- гнойные выделения из половых путей (26 %);
- повышение температуры тела (18 %);
- дисфункция кишечника, тошнота и однократная рвота (14 %);
- дизурические расстройства (12 %).

Какие-либо жалобы отсутствуют у 6 % больных.

Трудность задачи состоит в том, чтобы на этапе стертости клинических проявлений заболеваний распознать патологию, провести своевременную диагностику и малоинвазивное органосохраняющее оперативное лечение.

## Эктопическая беременность

*Беременность, при которой оплодотворенное яйцо имплантируется вне полости матки, называется внематочной (эктопической).* Несмотря на достижения медицинской науки и практики, эктопическая беременность остается серьезной проблемой в гинекологии. В последние 20 лет наблюдается увеличение частоты этого осложнения беременности. Оно обусловлено увеличением числа аборт, воспалительных заболеваний женских половых органов, нейроэндокринных нарушений, психоэмоционального напряжения, использованием ВМК. Частота воспалительных процессов в этиологии внематочной беременности составляет от 42 до 80 %.

Абсолютное количество внематочных беременностей в РФ в 1999–2001 гг. составило около 150 тыс., из них 103 с летальным исходом (среди причин материнской смертности от 5 до 9 % ежегодно). По данным центра по контролю заболеваемости, в США за последние 20 лет отмечено значительное (в 5 раз) повышение частоты внематочной беременности, составившей 16 на 1 тыс. беременностей. У женщин, перенесших внематочную беременность, последующая также может оказаться эктопической (вероятность

выше по сравнению со здоровыми женщинами в 7–13 раз).

Внематочная беременность наблюдается чаще с правой стороны у женщин детородного возраста от 23 до 40 лет. Она может быть как при первой беременности, так и при повторной, после нормальной и после внематочной беременности. Последняя встречается у 7,5–22 % женщин. У 36–80 % она является фактором, предрасполагающим к развитию вторичного бесплодия.

*В классификации ВОЗ, основанной на локализации плодного яйца, выделяют следующие формы эктопической беременности:*

000.0 Абдоминальная (брюшная) беременность.

000.1 Трубная беременность:

- беременность в маточной трубе;
- разрыв маточной трубы вследствие беременности;
- трубный аборт;

000.2 Яичниковая беременность.

000.8 Другие формы внематочной беременности:

- шейная;
- в роге матки;
- интралигаментарная;

000.9 Неуточненная.

Самой частой формой эктопической беременности является трубная (98–99 %).

В зависимости от места внедрения оплодотворенной яйцеклетки трубную беременность подразделяют на беременность в *ампулярном, истмическом, интерстициальном* отделах трубы.

Частота интерстициальной трубной беременности составляет чуть меньше 1 % внематочных беременностей. Больные с этой формой в большинстве случаев обращаются к врачу позже, чем с ампулярной или истмической. Частота беременностей в маточном углу возрастает до 27 % у пациенток с предыдущей сальпингэктомией, имеющих в анамнезе ЭКО. С интерстициальной трубной беременностью связана большая часть смертей, обусловленных внематочной беременностью вообще, поскольку она часто осложняется разрывом матки.

Основные жалобы больных с эктопической беременностью:

- задержка менструации (73 %);
- кровянистые выделения из половых путей (49 %);



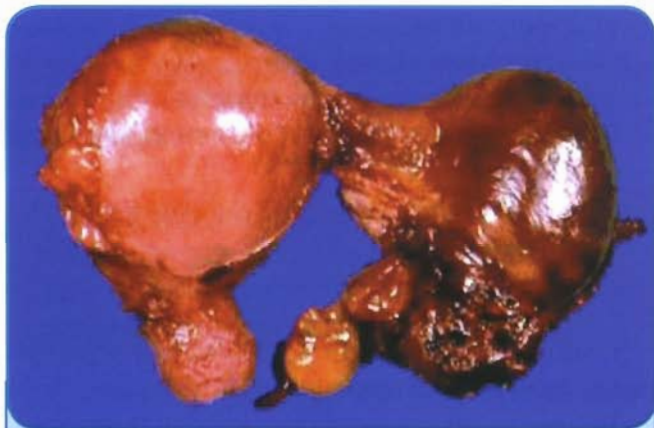- боли различного характера и интенсивности (68 %);
- сочетание трех симптомов (65 %);
- тошнота.

По течению внематочной беременности различают:

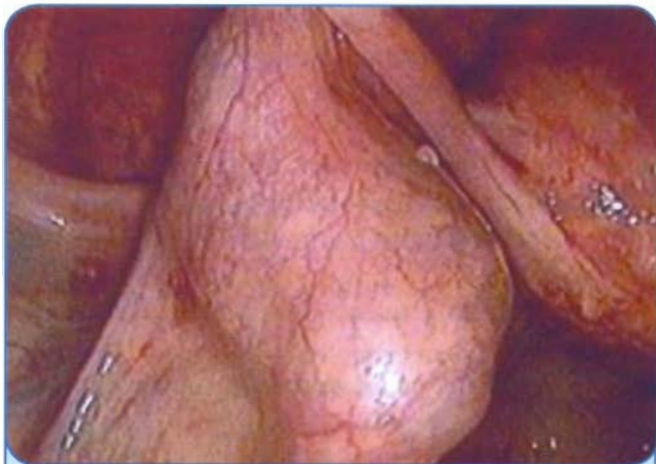- прогрессирующую трубную беременность;
- прервавшуюся трубную беременность по типу разрыва внутреннего плодместилища (тубный аборт);
- прервавшуюся трубную беременность по типу разрыва маточной трубы (рис. 20.1–20.8).

### Диагностика

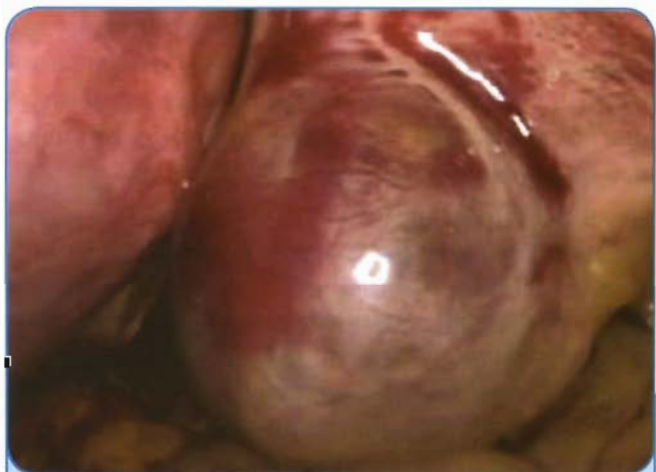При бимануальном исследовании определяется образование в области придатков матки (почти в 50 % случаев).



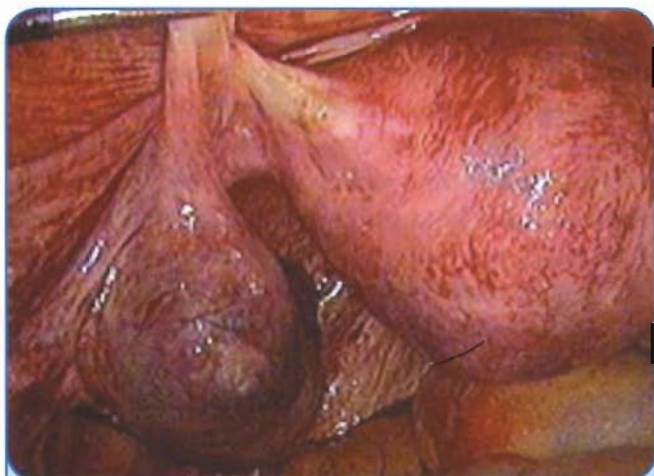
**Рис. 20.1.** Макропрепарат. Внематочная беременность. Гематосальпинкс при трубной беременности



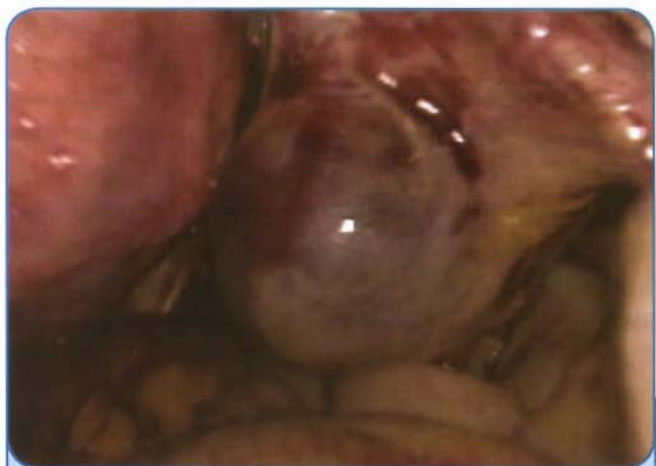**Рис. 20.3.** Лапароскопия. Локальное утолщение маточной трубы при трубной беременности



**Рис. 20.4.** Лапароскопия. Внематочная беременность

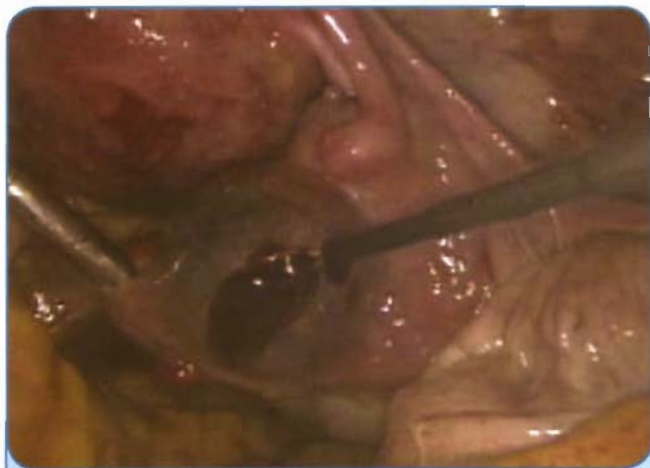


**Рис. 20.2.** Трубная беременность

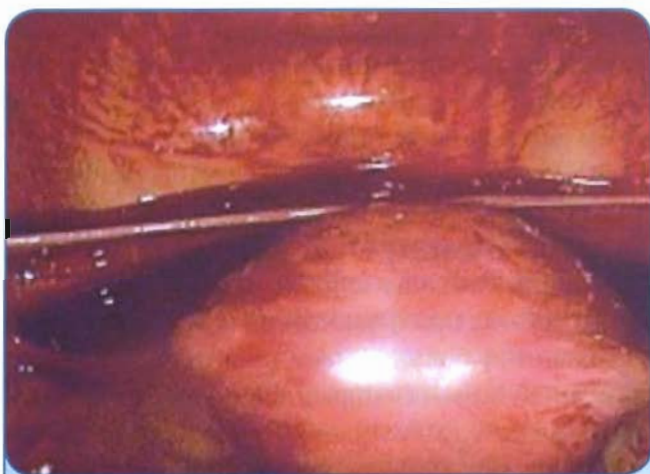


**Рис. 20.5.** Лапароскопия. Прервавшаяся внематочная беременность

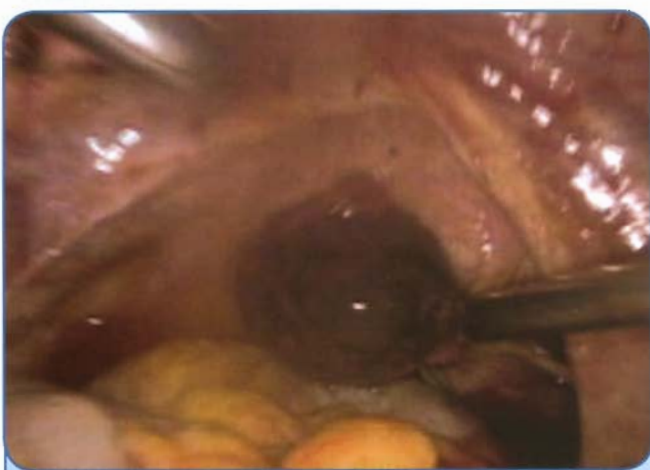




**Рис. 20.6.** Лапароскопия. Вскрытие плодместилища при трубной беременности



**Рис. 20.7.** Лапароскопия. Скопление крови в результате трубного аборта



**Рис. 20.8.** Лапароскопия. Плодное яйцо

Для ранней диагностики проводят:

- трансвагинальное ультразвуковое исследование;
- определение уровня  $\beta$ -субъединицы ХГ в сыворотке крови.

Чувствительность этого теста позволяет определить беременность через 10 дней после овуляции. Рост  $\beta$ -субъединицы ХГ у 46 % пациенток происходит медленно. Наличие или отсутствие внутри матки плодного яйца подтверждается при трансвагинальном ультразвуковом исследовании. Комбинация трансвагинального УЗИ и определения уровня  $\beta$ -субъединицы ХГ позволяет диагностировать беременность у 98 % больных в первые 6 нед.

Ультразвуковая диагностика эктопической беременности включает в себя измерение толщины эндометрия, соногистерографию, цветную доплерометрию. Беременность в маточном углу может быть заподозрена при асимметрии матки, асимметричной позиции плодного яйца, выявленных при УЗИ.

Уровень прогестерона не показателен.

Клиническая картина прогрессирующей беременности диагностируется не более чем у 30 % больных. Нередко не только клиническая, но и экоскопическая картина прогрессирующей внематочной беременности атипична и стерта и возникает необходимость применения лапароскопии. Высокая частота прервавшейся трубной беременности подтверждает необходимость и важность ее ранней диагностики.

Диагностически точным методом исследования в 100 % случаях является лапароскопия.

Для дифференциальной диагностики неразвивающейся или прерывающейся маточной и внематочной беременности проводят выскабливание полости матки. При внематочной беременности в соскобе выявляется децидуальная ткань без ворсин хориона, феномен Ариас—Стеллы (гиперхромные клетки в эндометрии). При прерывающейся маточной беременности в соскобе имеются остатки или части плодного яйца, элементы хориона.

При трубном аборте в отсутствие лапароскопии показана пункция брюшной полости через задний свод влагалища. Если при пункции получена несвертывающаяся кровь, диагноз трубного аборта следует считать вероятным. При подозрении на «старую» внематочную беременность целесообразно при кульдоцентезе введение 10 мл изотонического раствора натрия хлорида с после-



дующей аспирацией пунктата. Получение окрашенной кровью пунктата подтверждает диагноз внематочной беременности. Вместе с тем, при пункции брюшной полости через задний свод влагалища возможны как ложноположительные, так и ложноотрицательные результаты, что затрудняет правильную диагностику. Следует особо подчеркнуть, что пункция брюшной полости через задний свод *неинформативна* при прогрессирующей внематочной беременности.

### **Прогрессирующая трубная беременность**

Внематочная беременность вызывает в организме женщины такие же изменения, как и маточная: задержку менструации, нагрубание молочных желез, появление молозива, тошноту, извращение вкуса. Отмечается цианоз преддверия и слизистой оболочки влагалища, а также шейки матки. Матка увеличена, размягчена, слизистая оболочка матки трансформируется в децидуальную оболочку. В яичнике формируется желтое тело беременности. Иммунологическая реакция на беременность положительная. Постановка диагноза прогрессирующей трубной беременности в ранние сроки исключительна трудна. Однако имеются признаки, характерные больше для внематочной беременности, чем для маточной:

- содержание хорионического гонадотропина несколько ниже, чем при маточной беременности аналогичного срока;
- увеличение размеров матки не соответствует предполагаемому сроку беременности;
- в области придатков матки пальпируется опухолевидное образование тестоватой консистенции, болезненное при исследовании.

Достоверными диагностическими признаками являются УЗИ (определение плодного яйца в трубе) и лапароскопия.

Динамическое наблюдение за больной с подозрением на прогрессирующую внематочную беременность проводится только в стационаре с круглосуточно действующей операционной, так как прерывание беременности происходит внезапно и сопровождается кровотечением в брюшную полость.

При сборе анамнеза уточняют характер менструального цикла, число и исход предшествующих беременностей, применявшиеся методы контрацепции, оценивают риск внематочной беременности.

При динамическом наблюдении (в отсутствии УЗИ и лапароскопии) и повторных гинекологических исследованиях (не реже 1 раза в 3–4 дня) отмечается увеличение размеров образования в области придатков при отставании величины матки. Дифференцировать прогрессирующую внематочную беременность следует с воспалительным процессом придатков матки. Реакцию на хорионический гонадотропин в случае отрицательного результата следует повторять неоднократно. В современных условиях основным лечением прогрессирующей трубной беременности является органосохраняющая операция эндоскопическим доступом.

*Прогрессирующую трубную беременность дифференцируют:*

- с маточной беременностью ранних сроков;
- с дисфункциональным маточным кровотечением в период аменореи;
- с хроническим воспалением придатков матки;
- с апоплексией яичника.

### **Разрыв маточной трубы**

Для разрыва маточной трубы характерна острая клиническая картина заболевания. Внезапно, иногда при физической нагрузке или акте дефекации, у больной наступает острый приступ боли внизу живота с иррадиацией в прямую кишку, появляются холодный пот, бледность кожных покровов, наступает кратковременная потеря сознания, снижение артериального давления. Пульс становится слабым и частым. Френикус-симптом положительный, если в брюшной полости имеется не менее 500 мл крови, появляются симптомы раздражения брюшины. Состояние больной обусловлено геморрагическим и болевым шоком.

В боковых отделах живота определяется приглушение перкуторного звука (свободная кровь в брюшной полости). Живот умеренно вздут, отмечаются нерезко выраженное напряжение мышц передней брюшной стенки и болезненность нижних отделов живота, чаще на стороне разрыва трубы. При гинекологическом исследовании (его следует проводить крайне осторожно во избежание повторного болевого шока, усиления кровотечения и коллапса) обычно определяется незначительное увеличение матки, пальпация ее и движения шейки матки резко болезненны. Через боковой свод влагалища в

области придатков определяется опухолевидное образование тестоватой консистенции без четких контуров. Задний свод уплощен или даже выпячен во влагалище. Пальпация заднего свода резко болезненна. Из шеечного канала вскоре после приступа появляются незначительные темно-кровянистые выделения (в первые часы они могут отсутствовать). Через несколько часов после приступа боли из матки начинает отторгаться децидуальная ткань, которая представляет собой почти полный слепок полости матки. Состояние больной может на какое-то время стабилизироваться или даже улучшиться, но по мере увеличения внутреннего кровотечения развивается картина тяжелого коллапса и шока. Тяжесть состояния больной обусловлена объемом кровопотери, однако при этом большое значение имеет способность адаптации пациентки к кровопотере.

Информативным диагностическим тестом является кульдоцентез, с помощью которого может подтвердиться наличие свободной крови в брюшной полости. Полученная при пункции кровь имеет темный цвет, содержит мягкие сгустки и не свертывается, что отличает ее от крови, полученной из кровеносного сосуда (кровь алого цвета с быстрым образованием сгустков). Если в результате пункции через задний свод кровь не получена, то это еще не отвергает диагноз внематочной беременности, так как возможно неправильное выполнение пункции или отсутствие крови в позадидаточном углублении ввиду спаек и сращений в области малого таза. Гемоперитонеум является показанием для экстренной операции. Разрыв трубы является относительным противопоказанием для органосохраняющей операции. Геморрагический шок II–III степени является показанием к лапаротомии. В связи с вышеизложенным выбор доступа оперативного вмешательства при разрыве маточной трубы зависит от состояния больной.

*Прерывание беременности по типу разрыва трубы дифференцируют:*

- с апоплексией яичника;
- с перфорацией язвы желудка и двенадцатиперстной кишки;
- с разрывом печени и селезенки;
- с перекрутом ножки кисты или опухоли яичника;
- с острым аппендицитом;
- с острым пельвиоперитонитом.

## Трубный аборт

Клиническая картина трубного аборта складывается из сочетания объективных и субъективных признаков беременности и симптомов ее прерывания. Обычно после небольшой задержки менструации появляются схваткообразные, периодически повторяющиеся приступы болей внизу живота, чаще односторонние. Из половых путей появляются скудные темно-кровянистые выделения, обусловленные отторжением децидуальной оболочки матки. Трубный аборт, как правило, протекает длительно, часто без острых клинических проявлений. В начале заболевания кровь при отслойке плодного яйца из маточной трубы поступает в брюшную полость небольшими порциями, не вызывая резких перитонеальных симптомов и анемизации больной. Однако лабильность пульса и артериального давления, особенно при перемене положения тела, является достаточно характерным признаком. Дальнейшая картина трубного аборта определяется повторным кровотечением в брюшную полость, образованием заматочной гематомы и анемией. Появляются симптомы раздражения брюшины.

Существует мнение, что если трубная беременность развивается в ампулярном отделе, ее прерывание происходит по типу внутреннего разрыва плодместилища (трубный аборт), а при имплантации плодного яйца в интерстициальном или истмическом отделе трубы — по типу разрыва маточной трубы.

*Беременность, прервавшуюся по типу разрыва внутреннего плодместилища (трубный аборт), необходимо дифференцировать:*

- с абортом;
- с обострением хронического сальпингоофорита;
- с дисфункциональным маточным кровотечением;
- с перекрутом ножки опухоли яичника;
- с апоплексией яичника;
- с острым аппендицитом.

Все указанные выше заболевания сопровождаются клинической картиной острого живота. Тяжесть состояния и клинические проявления у одних больных определяются объемом внутреннего кровотечения, у других — степенью интоксикации. На этом основывается дифференциальная диагностика. *Основным методом диагностики является своевременно проведенная лапароскопия.*



## Лечение

Внедрение в практику лапароскопической хирургии привело к снижению количества лапаротомических операций по поводу эктопической беременности до 7–8% от общего числа оперативных вмешательств (в ведущих клиниках страны).

Объем оперативного вмешательства (туботомия или тубэктомия) в каждом случае решается индивидуально.

При решении вопроса о возможности проведения органосохраняющих операций необходимо учитывать следующие факторы:

- характер оперативного доступа (лапароскопия или лапаротомия);
- желание пациентки иметь беременность в будущем;
- морфологические изменения стенки трубы («старая» внематочная беременность, истончение стенки трубы на всем протяжении плодместилища);
- повторная беременность в трубе, ранее подвергнутой органосохраняющей операции;
- локализация плодного яйца в интерстициальном отделе маточной трубы;
- выраженный спаечный процесс органов малого таза;
- эктопическая беременность после реконструктивно-пластических операций на маточных трубах по поводу трубно-перитонеального бесплодия.

Очень важна лапароскопическая оценка другой трубы: при неизменной трубе риск повторной трубной беременности равен 9%, в то время как при патологических изменениях трубы он возрастает до 52%. Такой метод диагностики, как сальпингоскопия, позволяет оценить состояние слизистой оболочки трубы и имеет прогностическое значение.

Пациенткам с геморрагическим шоком должна быть проведена классическая лапаротомия, во всех остальных случаях методом выбора является лапароскопия. В случае разрыва трубы гемоперитонеум должен быть аспирирован. Для предупреждения кровотечения возможно произвести инъекцию вазопрессина в мезосальпинкс и в место локализации плодного яйца в трубе.

**Основные операции на трубах при эктопической беременности. Сальпинготомия.** Условия:

- сохранение фертильности;
- стабильная гемодинамика;

- размер плодного яйца менее 5 см;
- плодное яйцо расположено в ампулярном, инфундибулярном или истмическом отделе.

Трубу вскрывают продольным разрезом длиной 1–2 см вдоль по зоне максимального натяжения. Плодное яйцо отсепааровывают аквадиссектором и удаляют аквапуратором или зажимом. Разрез выполняют монополярным электродом (игла или крючок) или лазерным скальпелем. Плодное яйцо удаляют через 10 мм троакар, иногда используют пластиковый мешок. Промывание изотоническим раствором натрия хлорида. Край разреза коагулируют биполярным электродом. Швы накладывают при необходимости (зияние раны на маточной трубе).

**Выдавливание плодного яйца** производят при его локализации в фимбриальном отделе маточной трубы.

**Рассечение маточного угла** производят при локализации плодного яйца в интерстициальном отделе трубы.

**Сальпингэктомия.** Показания:

- содержание  $\beta$ -субъединицы ХГ  $> 15$  тыс. МЕ/мл;
- эктопическая беременность в анамнезе;
- размер плодного яйца  $> 5$  см.

При значительных патологических изменениях другой трубы (гидросальпинкс, сактосальпинкс) рекомендуется двухсторонняя сальпингэктомия. Возможность ее выполнения необходимо заранее обговаривать с пациенткой, и получить письменное согласие на указанный объем оперативного вмешательства. Выполняют коагуляцию биполярным коагулятором у устья трубы, затем коагулируют мезосальпинкс у дистального края трубы и ее пересекают. Особое внимание уделяют ветвям аркуатных анастомозов яичниковых и маточных сосудов. Накладывают швы или эндопетли или используют степлеры для профилактики кровотечения. Резецированный участок трубы с плодным яйцом удаляют в пластиковом мешке.

Рог матки укрепляют дополнительным швом для предупреждения разрыва миометрия. Лапароскопическая резекция угла матки требует значительного опыта хирурга.

В послеоперационном периоде возможны выделения из половых путей в течение 24–36 ч. Целесообразно назначение антибиотиков. На 2-й день после операции определяют уровень  $\beta$ -субъединицы ХГ, который должен снизиться, как минимум, на 70%. Исследование повторяют

на 7-й день после операции, чтобы определить наличие остатков активной ткани трофобласта. При уровне  $\beta$ -субъединицы ХГ  $> 20$  МЕ/мл контрольное исследование повторяют через 2 нед. При положительном ответе консервативное или хирургическое лечение проводят повторно.

### Консервативные методы лечения эктопической беременности

*Условия для консервативного лечения эктопической беременности:*

- прогрессирующее трубное беременность;
- размер плодного яйца не более 2–4 см.

Считается, что медикаментозная терапия эктопической беременности перспективна. Однако метод не получил широкого распространения, в частности, в связи с низкой частотой диагностики прогрессирующей трубной беременности. В современной практической гинекологии приоритетным является хирургический метод лечения.

В большинстве случаев для консервативного ведения больной с внематочной беременностью применяют метотрексат, реже используют хлорид калия, гипертонический раствор глюкозы, препараты простагландинов, мифепристон. Лекарственные препараты применяют парентерально и местно (вводят в маточную трубу через боковой свод влагалища под контролем УЗИ, при лапароскопии или трансцервикальной катетеризации маточной трубы).

Метотрексат — противоопухолевое средство группы антиметаболитов. Среди побочных действий при его применении следует отметить лейкопению, тромбоцитопению, апластическую анемию, язвенный стоматит, понос, геморрагический энтерит, алопецию, дерматит, повышение активности печеночных ферментов, гепатит, пневмонию. При внематочной беременности препарат вводят в малых дозах, не вызывающих тяжелых побочных реакций. Если планируется несколько введений метотрексата, назначают его антидот фолиат кальция.

Метотрексат применяют по 1 мг/кг/сут внутримышечно через день, фолиат кальция — 0,1 мг/кг/сут внутримышечно через день, начиная со 2-го дня лечения. Введение метотрексата прекращают, когда уровень  $\beta$ -субъединицы ХГ в сыворотке крови снижается на 15% в сутки. Фолиат кальция вводят последний раз на следующий день после отмены метотрексата. По

окончании лечения по указанной схеме уровень  $\beta$ -субъединицы ХГ определяют еженедельно до его нормализации. Если ее содержание перестало снижаться и отмечается повышение, метотрексат назначают повторно. Эффективность лечения по указанной схеме 96%.

Показания для назначения метотрексата:

1. Повышенный уровень  $\beta$ -субъединицы ХГ в сыворотке крови после органосохраняющей операции на маточной трубе, выполненной по поводу внематочной беременности (персистирующая внематочная беременность).
2. Стабилизация или повышение уровня  $\beta$ -субъединицы ХГ в сыворотке крови в течение 12–24 ч после отдельного диагностического выскабливания или вакуум-аспирации, если размер плодного яйца в области придатков матки не превышает 3,5 см.
3. Определение при влагалищном УЗИ плодного яйца в области придатков матки диаметром не более 3,5 см при уровне  $\beta$ -субъединицы ХГ в сыворотке крови более 2 тыс. МЕ/л в отсутствие плодного яйца или скопления жидкости в полости матки.

Больную наблюдают амбулаторно. При выраженных длительных болях внизу живота определяют гематокрит и производят влагалищное УЗИ. Последнее позволяет уточнить, произошел ли разрыв трубы. Для оценки состояния плодного яйца на фоне лечения метотрексатом УЗИ не проводят. Оценивать результаты УЗИ при внематочной беременности следует осторожно, поскольку скопление жидкости в прямокишечно-маточном углублении наблюдается как при развивающейся, так и при прервавшейся внематочной беременности. При быстром снижении гематокрита или нарушениях гемодинамики показано хирургическое лечение. После лечения метотрексатом рекомендуется контрацепция в течение 2-х мес.

Учитывая побочное действие метотрексата при необходимости многократного введения в достаточно больших дозах для лечения эктопической беременности, предпринимались попытки совершенствования методики. В 1987 г. W. Feichtinger и Kemeter разрешили проблему, обеспечив максимальный эффект при минимальной дозе метотрексата, с помощью локальных инъекций



препарата под контролем трансвагинального мониторинга. Препарат вводят в просвет плодного яйца после предварительной аспирации амниотической жидкости. Разовая доза составляет от 5 до 50 мг и определяется сроком беременности. Для усиления терапевтического эффекта метотрексата рекомендовали применение его суспензии. Применение суспензии позволило снизить частоту персистирующей беременности на 44 % по сравнению с использованием чистого метотрексата.

Однако практический опыт и данные литературы убеждают, что ультразвуковой сальпингоцентез сопряжен с высоким риском повреждения сосудистой сети мезосальпинкса и маточной трубы. Поэтому в настоящее время целесообразно проведение лапароскопического сальпингоцентеза.

*Преимущества лапароскопической тубоскопии:*

- объективная оценка состояния «беременной» маточной трубы;
- определение наиболее безопасной точки прокола трубы;
- обеспечение гемостаза путем инъекции в мезосальпинкс гемостатиков и/или точечной коагуляции области предполагаемого прокола.

*Организационные и лечебные технологии, позволяющие произвести органосохраняющие операции при трубной беременности:*

- раннее обращение пациентки в женскую консультацию или поликлинику;
- проведение диагностических мероприятий ( $\beta$ -ХГ, УЗИ) и наблюдение не более двух суток в женской консультации и поликлинике;
- своевременная госпитализация и проведение лапароскопии не позднее 24 ч после госпитализации;
- наличие круглосуточной эндоскопической службы в стационаре.

### **Абдоминальная (брюшная) беременность**

К редким формам эктопической беременности относится *брюшная беременность* (0,3–0,4 %). Локализация брюшной беременности различна (сальник, печень, крестцово-маточные связки, прямокишечно-маточное углубление). Она может быть первичной (имплантация происходит на органах брюшной полости) и вторичной (пер-

воначально имплантация происходит в трубе, а затем вследствие трубного аборта оплодотворенная яйцеклетка изгоняется из трубы и вторично имплантируется в брюшной полости). Различие это представляет чисто теоретический интерес, и установить первоначальную имплантацию можно только путем гистологического исследования, так как к моменту операции труба бывает уже макроскопически неизменной.

### **Яичниковая беременность**

*Яичниковая беременность* является одной из редких форм эктопической беременности, ее частота составляет 0,1–0,7 %. Различают две формы: интрафолликулярную и эпиоофоральную. При первой форме оплодотворение и имплантация происходят в фолликуле, при второй — на поверхности яичника.

### **Другие формы внематочной беременности**

*Шеечная беременность.* Частота шеечной беременности колеблется от 1 на 2 400 до 1 на 50 тыс. беременностей. Считается, что ее риск повышают предшествующий аборт или кесарево сечение, синдром Ашермана, прием матерью во время беременности диэтилэстрола, миома матки и ЭКО. Ультразвуковые признаки шеечной беременности:

- отсутствие плодного яйца в матке или наличие ложного плодного яйца;
- гиперэхогенность эндометрия (децидуальная ткань);
- неоднородность миометрия;
- форма матки в виде песочных часов;
- расширение канала шейки матки;
- плодное яйцо и плацентарная ткань находятся в канале шейки матки;
- внутренний зев закрыт.

После подтверждения диагноза определяют группу крови и резус-фактор, устанавливают венозный катетер. Далее врач старается получить письменное согласие больной на выполнение при необходимости экстирпации матки. Все это вызвано высоким риском массивного кровотечения. Имеются сообщения об эффективности при шеечной беременности интраамниального и системного применения метотрексата. Диагноз шеечной беременности часто ставят только во время диагностического выскабливания по поводу предполагаемого аборта в ходу или неполного

аборта, когда начинается обильное кровотечение. Для остановки кровотечения в зависимости от его интенсивности используют тугую тампонаду влагалища, прошивание боковых сводов влагалища, наложение кругового шва на шейку матки, введение в канал шейки матки катетера Фолея и раздувание манжетки. Применяют также артериальную эмболизацию, перевязку маточных или внутренних подвздошных артерий. При неэффективности этих мероприятий производят экстирпацию матки.

*Беременность в рудиментарном роге матки* встречается в 0,1–0,9 % случаев. Анатомически эта беременность может быть отнесена к маточной, однако в связи с тем, что в большинстве случаев рудиментарный рог не имеет сообщения с влагалищем, клинически такая беременность протекает как эктопическая.

*Интралигаментарная беременность* составляет 1 на 300 случаев внематочной беременности. Интралигаментарная беременность возникает обычно вторично, при разрыве маточной трубы по брыжеечному краю и проникновении плодного яйца между листками широкой связки. Наступление этой формы эктопической беременности возможно также при свище, соединяющем полость матки и параметрий. Плацента может располагаться на матке, мочевом пузыре или стенке таза. Если удалить плаценту невозможно, ее оставляют. Имеются сообщения об успешном родоразрешении при доношенной интралигаментарной беременности.

### Редкие варианты эктопической беременности

*Сочетание маточной и внематочной беременности.* Частота сочетания маточной и внематочной беременности колеблется от 1 на 100 до 1 на 30 тыс. беременностей. Она выше после индукции овуляции. Определив плодное яйцо в матке, при УЗИ нередко не обращают внимания на второе плодное яйцо. Результаты многократного исследования уровня  $\beta$ -субъединицы ХГ не отличаются от таковых при нормальной беременности. В большинстве случаев производят операцию по поводу внематочной беременности и не прерывают маточную. Возможно также введение в плодное яйцо, расположенное в маточной трубе, хлорида калия (при лапароскопии или через боковой свод влагалища). Метотрексат не применяют.

*Многоплодная внематочная беременность* встречается еще реже, чем сочетание маточной и внематочной беременности. Известно множество вариантов количества и локализации плодных яиц. Описано около 250 случаев внематочной беременности двойней. В большинстве случаев это ампулярные или истмические трубные беременности, однако описаны также яичниковая, интерстициальная трубная и брюшная беременность. Внематочная беременность двойней и тройней возможна после резекции маточной трубы и экстракорпорального оплодотворения. Лечение такое же, как и при одноплодной беременности.

*Беременность после экстирпации матки.* Самый редкий вид внематочной беременности — беременность после влагалищной или абдоминальной экстирпации матки. Имплантация эмбриона в маточной трубе происходит незадолго до или в первые сутки после операции. Внематочная беременность возможна в любые сроки после операции при наличии сообщения брюшной полости с культей шейки матки или влагалища.

*Хроническая внематочная беременность.* Хроническая внематочная беременность — это состояние, когда плодное яйцо после гибели не полностью организуется, и в маточной трубе остаются жизнеспособные ворсины хориона. Хроническая внематочная беременность возникает в тех случаях, когда лечение по каким-либо причинам не проводилось. Ворсины хориона вызывают повторные кровоизлияния в стенку маточной трубы, она постепенно растягивается, но обычно не разрывается. При хронической внематочной беременности 86 % больных отмечают боль внизу живота, 68 % — кровянистые выделения из половых путей. Одновременно оба симптома наблюдаются у 58 % женщин. У 90 % больных менструации отсутствуют в течение 5–16 нед. (в среднем 9,6 нед.), почти у всех определяется объемное образование в малом тазу. Изредка при хронической внематочной беременности возникает сдавление мочеточников или кишечная непроходимость. Наиболее информативный метод диагностики хронической внематочной беременности — УЗИ. Уровень  $\beta$ -субъединицы ХГ в сыворотке крови низкий или нормальный. Показана сальпингэктомия. Сопутствующее асептическое воспаление приводит к развитию спаечного процесса, в связи с этим вместе с маточной трубой нередко приходится удалять и яичник.



*Самопроизвольное выздоровление.* В некоторых случаях внематочная беременность прекращается, а плодное яйцо постепенно исчезает или происходит трубный аборт. Хирургическое лечение при этом не требуется. Частота такого исхода внематочной беременности и условия, предрасполагающие к нему, неизвестны. Невозможно также оценить его прогноз. Уровень  $\beta$ -субъединицы ХГ не может служить ориентиром, поскольку разрыв маточной трубы иногда происходит на фоне его снижения.

*Персистирующая внематочная беременность* наблюдается после органосохраняющих операций на маточных трубах. При гистологическом исследовании эмбрион, как правило, отсутствует, в мышечной оболочке обнаруживают ворсины хориона. Имплантация происходит медиально от рубца на маточной трубе. Возможна имплантация ворсин хориона в брюшной полости. В последнее время частота персистирующей внематочной беременности возросла. Это объясняется широким распространением органосохраняющих операций на маточных трубах. Характерно отсутствие снижения  $\beta$ -субъединицы ХГ после операции. Рекомендуются определение  $\beta$ -субъединицы ХГ или прогестерона на 6-е сутки после операции и затем каждые третьи сутки. Риск персистирующей внематочной беременности зависит от типа операции, исходного уровня  $\beta$ -субъединицы ХГ, срока беременности и размеров плодного яйца. Задержка менструации менее чем на 3 нед. и диаметр плодного яйца менее 2 см повышают риск персистирующей внематочной беременности. При этой форме эктопической беременности проводят как хирургическое (повторная сальпингэктомия или, чаще, сальпингэктомию), так и консервативное лечение (применение метотрексата). Многие авторы предпочитают консервативное лечение, поскольку ворсины хориона могут находиться не только в маточной трубе и, следовательно, не всегда определяются во время повторной операции. При нарушении гемодинамики показана операция.

## Апоплексия яичника

Под *апоплексией яичника* (синонимы — разрыв или гематома яичника) подразумевают внезапное кровоизлияние в яичнике, сопровождающееся нарушением целостности его тканей и острым внутренним кровотечением. Апоплексия может

возникнуть вследствие изменений в сосудах и тканях яичника, чему способствуют гиперемия, варикозно расширенные, склерозированные сосуды, воспалительные процессы, мелко-кистозные изменения яичников и др.

Среди причин внутрибрюшного кровотечения на долю апоплексии приходится 0,5–2,5%. Наиболее часто заболевание встречается у женщин в возрасте 20–36 лет и связано с разрывом гематомы желтого тела или реже — с разрывом гематомы фолликула.

Частота постановки правильного клинического диагноза апоплексии яичника составляет лишь 4–5%. Диагностические ошибки объясняются тем, что клиническая картина этого заболевания не характерна и развивается по типу других острых заболеваний брюшной полости, главным образом внематочной беременности и аппендицита.

*Различают следующие клинические формы апоплексии яичника:*

- болевую, или псевдоаппендикулярную, для которой характерен болевой синдром, сопровождающийся тошнотой и повышением температуры;
- анемическую, напоминающую разрыв трубы при внематочной беременности, при которой ведущим симптомом является внутреннее кровотечение.

Считается, что обе формы встречаются с одинаковой частотой. Описана также третья форма — «смешанная», характеризующаяся сочетанием признаков первых двух форм. Поскольку различная степень кровотечения наблюдается во всех случаях апоплексии яичника, то разделение на указанные выше формы является не совсем правомерным.

В связи с этим, более целесообразно клинические формы апоплексии яичника классифицировать в соответствии с тремя степенями тяжести заболевания, определяемыми характером и выраженностью патологических симптомов и величиной кровопотери.

*В зависимости от величины кровопотери и выраженности патологических симптомов апоплексии яичника различают:*

- легкую форму (кровопотеря 100–150 мл);
  - форму средней тяжести (кровопотеря 150–500 мл);
  - тяжелую форму (кровопотеря более 500 мл).
- Эта классификация наиболее приемлема, так

как более четко определяет тактику врача при этой патологии.

### Клиническая картина

Обычно заболевание начинается остро (часто после полового сношения) с появления внезапных, иногда очень сильных, болей внизу живота с преимущественной локализацией на стороне пораженного яичника. Боли могут возникнуть во время физического напряжения. При осмотре больной отмечает напряжение передней брюшной стенки, выраженные симптомы раздражения брюшины. Внезапное развитие приступа имеет место у большинства больных. Редко в дни перед приступом больные отмечают слабые тупые боли или «покалывание» в одной из паховых областей, что можно связать с небольшими внутрияичниковыми кровоизлияниями или усиленной гиперемией и отеком яичника.

*Ведущие симптомы апоплексии яичника:*

- боли внизу живота и поясницы;
- кровянистые выделения из влагалища, обычно быстро прекращающиеся вслед за исчезновением болей;
- кровотечение в брюшную полость с развитием анемии.

*Провоцирующими моментами могут быть:*

- физическое напряжение;
- половое сношение;
- травмы.

### Диагностика

Диагноз апоплексии яичника устанавливается на основании данных анамнеза и осмотра больной. Наиболее информативными методами являются УЗИ и лапароскопия. Специфичность доплерографии составляет 71,6 %, чувствительность — 77,3 %. Лапароскопическая диагностика обладает довольно высокой точностью (98 %). Ошибки в диагностике заболевания при эндоскопии объясняются наличием ряда признаков, сходных с таковыми при внематочной беременности (визуализация крови в малом тазу, наличие образования багрового цвета в области придатков матки). Кроме того, оба патологических состояния нередко сочетаются с хроническим воспалительным процессом придатков матки, сопровождающимся образованием обширных сращений в малом тазу, что существенно затрудняет осмотр внутренних половых органов.

*Апоплексию яичника необходимо дифференцировать:*

- с нарушенной трубной беременностью;
- с острым аппендицитом;
- с перекрутом ножки кисты яичника;
- с непроходимостью кишечника;
- с перфоративной язвой желудка;
- с острым панкреатитом;
- с почечной коликой;
- с пиосальпинксом.

При дифференциальной диагностике следует учитывать, что анемическая форма заболевания, как правило, принимается за нарушенную трубную беременность, болевая — за аппендицит. Окончательный диагноз почти всегда устанавливается лишь во время операции.

Апоплексию яичника следует дифференцировать также с перекрутом ножки кисты яичника, сопровождающимся картиной острого живота, и — что встречается значительно реже — с непроходимостью кишечника, перфоративной язвой желудка, острым панкреатитом, почечной коликой.

Что касается дифференциальной диагностики апоплексии яичника с пиосальпинксом, то у большинства больных гнойное воспаление придатков матки возникает вследствие резкого обострения имевшегося ранее воспалительного процесса. Клиническая картина этого заболевания определяется в первую очередь наличием гнойного очага в малом тазу (сухой язык, высокая температура, озноб и др.).

### Лечение

Необходим дифференцированный подход при выборе метода лечения. При легкой форме апоплексии яичника, сопровождающейся незначительным внутрибрюшным кровотечением, возможно применение консервативного лечения. Однако следует отметить, что оно в силу отсутствия удаления сгустков крови и промывания брюшной полости (т.е. всего того, что возможно во время лапароскопии) приводит к развитию спаечного процесса органов малого таза в 85,7 %, бесплодия в 42,8 % и рецидива апоплексии яичника в 16,3 % случаев. При легкой форме апоплексии в настоящее время тактика пересматривается в пользу проведения лапароскопии в тех случаях, когда женщина заинтересована в сохранении репродуктивной функции.



*Хирургическая картина апоплексии яичника характеризуется наличием ряда критериев:*

- в малом тазу визуализируется кровь в различном объеме, возможно, со сгустками;
- матка при отсутствии беременности не увеличена, ее серозный покров розовый;
- в маточных трубах нередко выявляются признаки хронического воспалительного процесса в виде перитубарных спаек. Спаечный процесс в некоторых случаях может быть выраженным;
- поврежденный яичник при осмотре либо нормальных размеров, либо увеличен за счет образования (кисты), не превышающего 7–10 см в диаметре, багрового цвета;
- по краю яичника или кисты — разрыв размером не более 1,5 см. Область повреждения в момент осмотра либо кровоточит, либо прикрыта сгустками.

В редких случаях диагноз апоплексии яичника не устанавливают даже во время операции. Чаще это бывает при обнаружении во время аппендэктомии воспаленного отростка, который удаляют без предварительного осмотра придатков матки.

Операцию следует выполнять максимально консервативно. Яичник следует удалять только при массивном кровоизлиянии, целиком поражающем ткань яичника. В случае разрыва желтого тела беременности следует ушить его, не производя резекцию, во избежание прерывания беременности.

Нередко апоплексия сочетается с внематочной беременностью и острым аппендицитом. Апоплексия может быть двухсторонней. В связи с этим во время операции обязателен осмотр обоих яичников, маточных труб и аппендикса.

## Перфорация матки

Перфорация матки, как следствие внутриматочных вмешательств, диагностируется у 1% больных. У 0,7% больных она является следствием внутриматочных манипуляций (искусственный аборт, диагностическое выскабливание, гистероскопия), у 0,3% больных — следствием введения ВМК.

*Основные жалобы больных:*

- резкие боли в нижних отделах живота;
- мажущие кровянистые выделения из половых путей;
- подъем температуры до 37,5°C.

*Перфорация матки может быть:*

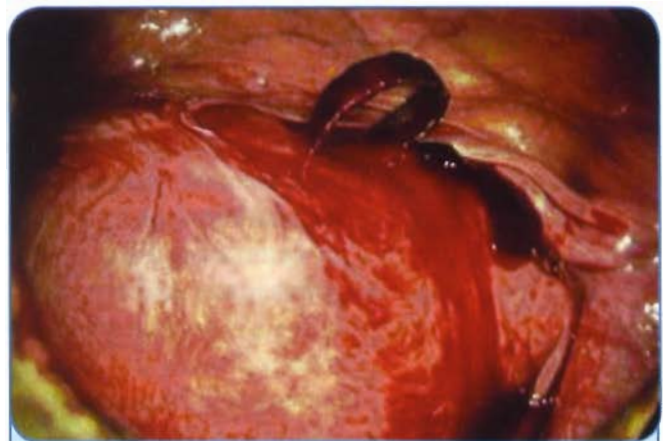
1. Полная (повреждается вся стенка полости матки):
  - неосложненная (без повреждения органов малого таза и брюшной полости);
  - осложненная (с травмами кишечника, сальника, мочевого пузыря, придатков матки и др.).
2. Неполная (серозная оболочка матки остается неповрежденной) — рис. 20.9.

Наиболее опасна перфорация матки кюреткой и абортангом, имеющими острые края, при которой наиболее часто встречаются повреждения внутренних органов. Перфорация расширителем Гегара менее опасна, так как он имеет закругленный конец и вероятность повреждения внутренних органов минимальна.

В практике встречаются случаи, когда перфорационное отверстие прикрыто соседним органом малого таза или брюшной полости (например, большим сальником). В этом случае клинические симптомы стерты.

## Диагностика

Поскольку внутриматочные манипуляции (искусственный аборт, гистероскопия) производятся чаще всего под внутривенным наркозом, то больные никаких жалоб не предъявляют. В таких случаях о перфорации матки следует думать в тех случаях, когда инструмент внезапно уходит на большую глубину, не встречая сопротивления стенок матки. Внимательное отношение врача ко всем манипуляциям при проведении аборта почти полностью исключает возможность не заметить перфорации стенки матки.



**Рис. 20.9.** Лапароскопия. Перфорация матки кюреткой

## Лечение

Во всех случаях перфорации матки с целью диагностики и лечения показана лапароскопия, во время которой хирург проводит тщательную ревизию органов малого таза и брюшной полости.

Объем оперативного вмешательства, как правило, минимальный: иссечение краев раны с последующим сшиванием, либо коагуляция раны и промывание брюшной полости. В послеоперационном периоде всем больным показана превентивная антибактериальная терапия.

В случае отсутствия лапароскопической службы, при условии, что перфорация произведена маточным зондом (инструмент небольшого диаметра), а также при отсутствии клинических признаков (тахикардия, снижение артериального давления, симптомы раздражения брюшины) и ультразвуковых признаков внутреннего кровотечения, возможно проведение консервативного лечения.

## Острые воспалительные заболевания придатков матки и их осложнения

Воспалительные заболевания женских половых органов — наиболее распространенная патология.

Стертость и атипичность клинической картины вызывает определенные сложности в правильной постановке диагноза. Острое начало заболевания встречается у 36 % больных, латентное и стертое течение — у 64 %.

*Наиболее характерными клиническими проявлениями заболевания являются:*

- тазовые боли (97,8 %);
- фебрильная и гиперпиретическая лихорадка (74,5 %);
- симптомы раздражения брюшины (34,8 %);
- тошнота, сухость во рту, рвота, озноб, слабость, болезненное мочеиспускание (34,8 %);
- вздутие кишечника (40,5 %).

*Выделяют следующие формы острых воспалительных заболеваний придатков матки:*

- острый катаральный сальпингит;
- острый гнойный сальпингит;
- острый сальпингоофорит с формированием tuboовариальных образований;
- острый гнойный сальпингит и пельвиоперитонит.

*Осложнения острых воспалительных заболеваний придатков матки:*

- разрыв tuboовариального абсцесса с последующим развитием перитонита, межпетлевых абсцессов;
- перфорация абсцесса в смежные тазовые органы с формированием генитальных свищей.

## Диагностика

Диагностика острого воспаления придатков матки основывается на анамнестических (возраст больной, предрасполагающие факторы и др.), субъективных и объективных данных. Ультразвуковое сканирование используют в качестве скрининг-метода.

Раньше существовало мнение, что при остром процессе лапароскопия противопоказана из-за возможной генерализации гнойной инфекции, опасности перфорации измененных петель кишечника в связи со спаечным процессом в малом тазу. В настоящее время лапароскопию следует рассматривать обязательным и ранним методом диагностики и лечения при подозрении на острое воспаление придатков матки.

Следует дифференцировать это заболевание от аппендицита, при котором преобладают расстройства пищеварительного тракта (тошнота, рвота, жидкий стул и др.), а также от разрыва эндометриоидной кисты или кисты желтого тела, нарушенной или ненарушенной внематочной беременности, болезни Крона, или неспецифического язвенного колита, рака сигмовидной кишки.

При остром катаральном и гнойном сальпингите (41 и 23 % больных соответственно) во время лапароскопии можно обнаружить следующие изменения органов малого таза: поверхность матки гиперемирована, сосудистый рисунок усилен, брюшина, покрывающая матку, гладкая, блестящая. Маточные трубы с обеих сторон равномерно утолщены, сохраняют естественную форму, поверхность их гиперемирована, сосудистый рисунок усилен. Из просвета труб выделяется серозная жидкость при катаральном сальпингите и мутно-гнойное содержимое при гнойном сальпингите. Яичники округлой формы, поверхность их тусклая, сосудистая сеть выраженная.

У 15 % больных диагностируется острый сальпингоофорит с формированием tuboовариальных



образований. При указанной патологии в воспалительный процесс, помимо маточной трубы, вовлекаются яичники. Размеры tuboовариальных образований, как правило, не превышают 5–6 см. Маточная труба распластана на яичнике, расширена, гиперемирована, граница между тканью яичника и трубы прослеживается с трудом. У некоторых больных tuboовариальное образование может быть спаяно с маткой, париетальной брюшиной, сальником, петлями кишечника. На начальных стадиях заболевания спайки нежные, легко отделяемые, в запущенных случаях — интимные, плотные с фибриновым налетом.

## Лечение

Вопросы лечебной тактики при остром воспалении придатков матки до сих пор не имеют однозначного решения. Одни авторы предлагают производить срочное чревосечение или лапароскопию и удалять маточные трубы как причину возможного перитонита, другие рекомендуют прибегать к оперативному лечению лишь при отсутствии эффекта противовоспалительной терапии, при этом не указывая пределов длительности ее проведения.

Ряд авторов предлагает начинать лечение с пункции брюшной полости через задний свод влагалища с введением лекарственных смесей, а при наличии гнойных образований в придатках, не поддающихся длительной консервативной терапии, ставить вопрос об оперативном лечении.

Следует согласиться с мнением тех авторов, которые считают, что при наличии гнойных образований в придатках матки консервативное лечение нецелесообразно и необходимо ставить вопрос о лапароскопии. Нецелесообразно проводить пункцию заднего свода ввиду ее низкой диагностической и лечебной эффективности. В ведущих клиниках мира лапароскопия полностью вытеснила пункцию заднего свода.

Вопрос об объеме оперативного вмешательства следует решать индивидуально.

*Необходимо учитывать следующие факторы:*

- возраст женщины;
- наличие детей;
- желание пациентки сохранить детородную функцию;
- степень поражения (изменения) органов малого таза под воздействием воспалительного процесса;

- опыт хирурга;
  - техническую оснащенность операционной.
- Согласно этим критериям, выделяют два основных момента оперативной тактики:*

- первый — органосохраняющий;
- второй — радикальный, направленный на удаление измененных органов.

*Первый вариант.* Лапароскопическая тактика состоит в максимальном сохранении органов малого таза, восстановлении их анатомических взаимоотношений, тщательной санации брюшной полости.

*Второй вариант* предполагает более радикальное вмешательство в объеме тубэктомии либо аднексэктомии.

Вопрос о дренировании полости малого таза как завершающем этапе лапароскопии до настоящего времени остается дискуссионным. В практике гнойной хирургии используют различные способы дренирования брюшной полости: пассивное дренирование, перитонеальный диализ и аспирационно-промывное дренирование.

Проведение динамической лапароскопии позволило выявить основной недостаток пассивного дренирования. Трубка, находящаяся в брюшной полости более 24 ч, забивается фибрином и перестает выполнять свою функцию. Кроме того, дренаж провоцирует развитие спаечного процесса в зоне его расположения. Характер материала дренажей не имеет значения, поэтому не следует оставлять пассивный дренаж в брюшной полости более чем на сутки.

## Лапароскопическая тактика при различных формах острого воспаления придатков матки

### Катаральный и гнойный сальпингит

Объем операции при катаральном и гнойном сальпингите без спаечного процесса зависит от возраста пациентки, наличия детей и заключается в промывании полости малого таза (3–5 л жидкости) и взятии выпота для бактериологического исследования. С этой целью можно использовать изотонический раствор натрия хлорида или фурацилина. Таким больным показана динамическая лапароскопия в раннем послеоперационном периоде.

При отсутствии необходимости в органосохраняющей операции (возраст старше 35 лет, на-

личие детей и т.п.) производят двухстороннюю тубэктомию.

Если выявлен катаральный или гнойный сальпингит, сопровождающийся формированием спаечного процесса, цель лапароскопических манипуляций направлена на его ликвидацию.

Лапароскопию завершают созданием лекарственного гидроперитонеума и при необходимости введением гильзы для динамической лапароскопии.

### Пиосальпинкс

При гнойном сальпингите, возникшем первично и осложнившимся образованием пиосальпинкса, при необходимости сохранения маточной трубы вскрывают ее фимбриальный отдел. Операционная техника сходна с методикой сальпингостомии. При отсутствии необходимости сохранения трубы и выраженных деструктивных изменениях производят тубэктомию.

### Абсцесс яичника

Эндоскопическая тактика при выявлении нагноившегося желтого тела и абсцесса яичника имеет различия.

**Нагноение желтого тела.** При отсутствии предшествовавших инвазивных вмешательств на матке женщинам детородного возраста производят органосохраняющую операцию.

**Абсцесс яичника.** При абсцессе яичника, развившемся после инвазивных вмешательств, органосохраняющая операция не показана.

Данные динамической лапароскопии, проведенной в раннем послеоперационном периоде больным этой группы, свидетельствуют об отрицательной динамике воспалительного процесса после органосохраняющей операции (локального удаления абсцесса яичника). Отрицательная динамика проявляется в усилении спаечного процесса, прогрессировании гнойного расплавления тканей, формировании абсцесса Дугласова пространства, что в результате приводит к необходимости аднексэктомии.

Следовательно, при одностороннем абсцессе яичника, развившемся после инвазивных вмешательств, необходимо, несмотря на репродуктивный возраст больной, производить аднексэктомию на стороне поражения сразу же, при первичной лапароскопии.

### Гнойные tuboовариальные образования

Эндоскопическое вмешательство при гнойных tuboовариальных образованиях представляет комплекс манипуляций, направленных на ликвидацию спаечного процесса и восстановление анатомических взаимоотношений между органами малого таза. Это самая сложная и ответственная лапароскопическая операция на придатках матки. Принимать решение о продолжении операции лапароскопическим доступом врач-эндоскопист должен взвешенно, адекватно оценив свой опыт, возможности эндоскопической аппаратуры и характер выявленных изменений. При малейших сомнениях в успехе лапароскопического лечения показан переход к лапаротомии. Кроме того, показанием для чревосечения является массивный спаечный процесс с вовлечением в него петель кишечника, а также диффузный или разлитой перитонит.

В случае выявления гнойных tuboовариальных образований при длительности заболевания не более 7–10 дней производят разделение спаек тупым путем и восстановление анатомических взаимоотношений между органами малого таза. Молодым женщинам при отсутствии выраженных деструктивных изменений проводят органосохраняющую операцию. В других случаях показана двухсторонняя тубэктомия. При явлениях оофорита без признаков абсцедирования яичники не удаляют. При соответствующих показаниях, включающих отсутствие дифференцировки тканей придатков и мелкие множественные абсцессы, производят аднексэктомию.

Таким образом, объем оперативного вмешательства при острых воспалительных заболеваниях придатков матки включает:

- эвакуацию патологического выпота и санацию брюшной полости растворами антисептиков (фурацилин 1:5000; 0,05 % раствор хлоргексидина) или изотоническим раствором натрия хлорида, содержащим антибиотики или препараты имидазола (100 %);
- рассечение спаек между маточными трубами, яичниками, окружающими их тканями (86 %); вскрытие гнойных tuboовариальных образований, эвакуацию гноя, санацию полости патологических образований (37 %);
- удаление tuboовариального образования (25 %);



- экстирпацию матки с маточными трубами (1%).

При выявлении острого гнойного сальпингита и пельвиоперитонита (21%) проводится разделение спаек, полная мобилизация воспалительного образования, вскрытие гнойника. Вопрос о возможности проведения органосохраняющей операции в каждом случае решается индивидуально. Во время операции проводится промывание брюшной полости 2–3 л раствора диоксидина и антибиотиками. Через каналы манипуляционных троакаров в позадиматочное пространство вводят двухпросветный дренаж. Как правило, дренаж удаляют через 2–3 дня, ежедневно через него осуществляется промывание брюшной полости диоксидином.

При невозможности определения гнойного очага и выраженного спаечного процесса в малом тазу и брюшной полости проводится лапаротомия (совместно с хирургом), разделение спаек с кишечником и удаление придатков.

В послеоперационном периоде рекомендуется проведение перитонеального диализа на основе раствора Рингера с включением антибиотиков в суточной дозе 2–5 г, антигистаминных препаратов и препаратов крови.

Нормализация общего состояния (исчезновение симптомов раздражения брюшины, снижение температуры тела, выраженная тенденция к нормализации картины крови) отмечается через 24–72 ч после операции. Сокращаются сроки пребывания в стационаре (больная выписывается домой на 3–5-е сутки после операции).

Таким образом, при лапароскопическом доступе по описанной методике 74,2% больным с острым воспалением придатков матки удается провести органосохраняющие операции и лишь у 25,8% больных производится радикальная операция. При лапаротомическом доступе органосохраняющие операции, как правило, не производятся.

Важный момент при лапароскопическом вмешательстве состоит в возможности промывания полости малого таза антисептическими растворами и создания лекарственного гидроперитонеума (фибринолитики, антигистаминные препараты). Эндоскопические операции при гнойных tuboовариальных образованиях направлены на ликвидацию спаечного процесса и восстановление анатомических взаимоотношений между органами малого таза. В случаях выраженных

деструктивных изменений придатков матки решается вопрос об удалении органа.

*Показаниями к переходу от лапароскопии к лапаротомии являются:*

- разлитой перитонит;
- обширный спаечный процесс с вовлечением петель кишечника.

### Осложнения гнойного воспаления придатков матки

Тяжелыми осложнениями гнойного воспаления придатков матки являются пельвиоперитонит и разлитой перитонит.

При восходящем гинекологическом перитоните диспептические нарушения отсутствуют, за исключением случаев, когда назревает прорыв гнойника в кишечник. Тогда могут быть тенезмы, частые позывы к мочеиспусканию.

Исход при гинекологическом перитоните более благоприятный, чем при перитоните иного происхождения, однако он может значительно ухудшиться при анаэробной инфекции (криминальный аборт) или послеродовом сепсисе.

*Диагностика перитонита* нередко затруднена из-за стертого, нетипичного его течения. Это связано как со сниженной реактивностью организма, так и с массовым применением антибиотиков. Типичная картина перитонита, описанная в классических хирургических руководствах (доскообразный живот, резкая болезненность, лицо Гиппократата и т.д.), в настоящее время у гинекологических больных практически не встречается.

Диагноз основан на данных анамнеза, результатах клинического (осмотр больных, пальпация живота), влагалищного и лабораторного исследований (общий анализ крови, гематокрит, биохимические показатели, показатели КОС и др.).

В диагностике начинающегося перитонита решающее значение имеют оценка состояния моторной функции кишечника и невозможность восстановить ее, несмотря на применение разнообразных препаратов (симпатолитиков и парасимпатомиметиков) и манипуляций (длительная перидуральная анестезия, сакроспинальная или паранефральная новокаиновые блокады, сифонные клизмы, введение гипертонических растворов и т.д.). Указанная терапия часто приводит лишь к временному усилению перистальтики, которая в течение 1–2 часов затихает, а вздутие живота и парез кишечника нарастают. В брюш-

ной полости появляется экссудат, который может определяться при перкуссии и влажной исследовании (сглаженность заднего свода влагалища), а также по данным ультразвукового исследования.

Одновременно в желудке развиваются застойные явления, появляются позывы к рвоте, в дальнейшем — рвота. Через зонд из желудка удаляется жидкость грязно-зеленого цвета. Однако через 2–3 ч она вновь накапливается; прием жидкости провоцирует рвоту.

## Принципы лечения пельвиоперитонита и разлитого перитонита

Срочное хирургическое лечение показано при прогрессирующем пельвиоперитоните или разлитом перитоните вследствие гнойных мешотчатых образований придатков матки, острого гнойного сальпингита или при обострении хронического, а также при нагноении кисты или кистомы яичников или сочетания гнойного поражения придатков матки с трубной беременностью.

При обширном гнойном поражении органов малого таза, сопровождающемся тяжелым спайочным процессом, рекомендуется производить радикальные операции, особенно у больных в возрасте, близком к менопаузе. Показано хирургическое лечение в случае разлитого гнойного перитонита на фоне острого гнойного сальпингита или обострения хронического. Однако у ряда больных при отсутствии больших анатомических изменений в маточных трубах можно ограничиться лапароскопией с удалением гноя из брюшной полости, с последующим промыванием и введением антибиотиков, особенно у молодых женщин.

С применением лапароскопии на ранних этапах удается проводить органосохраняющие операции примерно у 90 % больных. При этом спайки рыхлые, хорошо отделяются манипуляторами, вероятность повреждения соседних органов, особенно кишечника, минимальна.

При длительности процесса более 3–5 дней (упущено время) образуются плотные сращения между придатками матки, кишечником, сальником, брюшиной малого таза. Эффективность лапароскопии резко снижается.

При наличии гнойных свищей из придатков матки в соседние органы единственным пра-

вильным методом лечения следует считать хирургический.

## Острое нарушение кровоснабжения опухолей внутренних половых органов

Настоящий раздел посвящен диагностике и лечению таких осложнений, как перекрут ножки опухоли яичника, субсерозного узла миомы матки и некроз миоматозного узла, т.е. наиболее часто встречающейся патологии в ургентной гинекологии.

## Перекрут придатков матки

Перекрут придатков матки в структуре острых гинекологических заболеваний не слишком частая, но опасная патология. В перекрут вовлекаются также ветви маточной артерии, питающие яичник, и яичниковая артерия вместе с сопровождающими их венами. В опухоли нарушается кровообращение, затем наступают некроз, асептическое воспаление, распространяющееся на брюшину. Наиболее часто встречается перекрут ножки опухоли яичника. Анатомическая ножка опухоли состоит из растянутой воронко-тазовой связки, собственной связки яичника и мезоооария. В ножке кистомы проходят кровеносные сосуды, питающие опухоль (яичниковая артерия, анастомоз ее с маточной артерией), а также лимфатические сосуды и нервы. Хирургическая ножка представляет собой образование, которое приходится пересекать во время операции при удалении опухоли. Чаще всего в хирургическую ножку, помимо анатомической, входит перерастянутая маточная труба.

Перекрут ножки опухоли иногда связан с резкими движениями, переменой положения тела, физическим напряжением. Это осложнение чаще возникает у девочек и девушек. Нередко перекрут ножки кистомы яичника происходит во время беременности или в послеродовом периоде. Он может произойти внезапно (остро) или постепенно, бывает полным или частичным.

## Клиническая картина

При полном перекруте ножки опухоли наблюдается картина острого живота.

*Отмечаются:*

- внезапное возникновение резких болей;
- напряжение передней брюшной стенки;



- положительный симптом Щеткина—Блюмберга;
- нередко наблюдается тошнота или рвота;
- парез кишечника;
- задержка стула, реже — понос;
- повышается температура тела;
- частый пульс;
- бледность кожных покровов и слизистых оболочек;
- холодный пот;
- при влагалищном исследовании обнаруживают опухоль в области придатков матки, попытки смещения ее вызывают резкую болезненность.

Клиническая картина при перекруте ножки кистомы настолько характерна, что диагноз ставится без особого труда.

#### *Характерные клинические симптомы:*

- постепенное нарастание болевого синдрома (70 %);
- тошнота и рвота (50 %);
- дизурические расстройства и дисфункция кишечника (33 %);
- кровянистые выделения из половых путей (21 %);
- при влагалищном исследовании у 90 % больных определяются образование тугоэластической консистенции размером не более 7–8 см, резко болезненное при исследовании.

Трудности в диагностике возникают при частичном перекруте ножки опухоли, у беременных, пожилых больных и девочек, когда клиническая картина менее выражена.

### **Диагностика**

Ультразвуковая диагностика у 87,1 % больных позволяет выявить наличие опухоли яичника. При перекруте ножки контуры опухоли несколько размыты, в 89 % случаев отмечается утолщение стенки кисты вплоть до появления двойного контура, указывающего на отек капсулы.

Дифференциальную диагностику чаще всего необходимо проводить с нарушенной внематочной беременностью и острым аппендицитом. Большое диагностическое значение имеют тщательно собранный анамнез, признаки беременности, картина внутреннего кровотечения, кровянистые выделения из половых путей, положительная реакция на ХГ.

При частичном перекруте ножки опухоли яичника необходимо дифференцировать перекрут

яичника от острого сальпингоофорита. Общими симптомами этих заболеваний являются боли внизу живота, постепенное нарастание болевого синдрома, повышение температуры тела, результаты осмотра и пальпации живота, увеличение количества лейкоцитов в крови. Установить правильный диагноз помогают гинекологическое исследование и динамическое наблюдение (неэффективность комплексной противовоспалительной терапии). Нередко возникает необходимость применения дополнительных методов исследования, в частности, эхографии и лапароскопии.

### **Лечение**

Относительно выбора вида и объема оперативного вмешательства при перекруте ножки опухоли яичника (чревосечение или лапароскопия) в медицинской литературе нет единого мнения. До недавнего времени основным хирургическим лечением при данной патологии была аднексэтомия. По мнению одних авторов, рассечение хирургической ножки должно производиться без предварительного ее раскручивания, так как тромбы, находящиеся в ней, могут отделиться и попасть в общий кровоток. В настоящее время с развитием лапароскопии стало возможным выполнение органосохраняющей операции (деторсия ножки образования).

#### *Хирургическая картина:*

- наличие образования синюшно-багрового цвета;
- его размеры не превышают 6–10 см.

Внешний вид образования зависит от степени перекрута опухоли на 90–360° и более (частичный или полный перекрут), жесткости перекрута (степени сдавления вен и артерий), времени, прошедшего с момента нарушения кровообращения до оперативного вмешательства, и вида опухоли.

Во время лапароскопии с помощью атравматических щипцов возможно выполнение деторсии (раскручивание ножки кисты и восстановление топографии яичника). Манипуляция производится при наполнении малого таза и брюшной полости теплым (40–42 °С) изотоническим раствором натрия хлорида, опухоль всплывает и часто самостоятельно или с помощью атравматических щипцов раскручивается. Если через 10–20 мин отмечается изменение цвета (исчезновение цианоза, нормализация цвета мезовария),

целесообразно выполнение органосохраняющей операции.

Во время лапароскопии органосохраняющие операции (деторсия придатков и резекция яичников) проводят в 80 % случаев, в то время как при лапаротомии придатки матки удаляют в 3 раза чаще по сравнению с лапароскопическим доступом.

Таким образом, очевидны преимущества эндоскопических операций при данной патологии.

## Нарушения питания узла миомы матки

Миома матки, даже очень небольших размеров, может деформировать сосуды, обеспечивающие кровоснабжение эндометрия, вызвать его омертвление и стать причиной перемежающихся кровотечений. По мере роста опухоли поверхность полости матки увеличивается, происходит сдавливание узлом ее противоположных стенок.

Кровотечения значительно чаще бывают при подслизистой миоме, реже — при интерстициальной и еще реже — при субсерозной. Этому способствует увеличение поверхности эндометрия вследствие растяжения полости матки опухолевыми узлами, нарушение сократительной функции миометрия, а также патологические изменения слизистой оболочки (гиперплазия, полипы, атрофия). Особое значение имеет образование участков некроза. После рождения узла шейка матки иногда сокращается, сдавливая его ножку, в результате чего наступает некроз узла.

*Некроз узла* является наиболее частым осложнением миомы матки и возникает вследствие нарушения его питания.

## Клиническая картина

*При остром развитии заболевания отмечаются:*

- боли внизу живота;
- субфебрильная температура;
- при влагалищном исследовании определяется увеличенная и болезненная матка;
- в крови повышено количество лейкоцитов, имеется сдвиг лейкоцитарной формулы влево и увеличение СОЭ.

Подобные осложнения возникают, как правило, при больших размерах миоматозных узлов либо при миоматозном узле на ножке.

Другим осложнением является *перекрут ножки подбрюшинного миоматозного узла*, при котором возникают симптомы острого живота (боли, рвота, повышение температуры тела, лейкоцитоз).

## Диагностика

*К наиболее характерным акустическим признакам следует отнести:*

- увеличение размеров матки (95 %), особенно переднезаднего размера;
- деформацию контуров и появление структур округлой или овальной формы, характеризующихся меньшей эхогенностью и звукопроводимостью (82,5 %). Нарушение питания миоматозных узлов редко влияет на акустические свойства;
- при отеке внутренняя структура узла становится гетерогенной, эффект «поглощения» исчезает и вместо него, как правило, появляется эффект «усиления». При подробном эхографическом изображении наиболее часто возникают ошибки в дифференциации маточных и придатковых образований;
- в случае некротических изменений в миоме эхографическая картина меняется еще существеннее. Внутри опухоли определяются отдельные эхопозитивные и эхонегативные участки, представляющие собой зоны некроза. Звукопроводимость за ними возрастает.

## Лечение

Лечение оперативное, проводится лапаротомическим или лапароскопическим доступом. Выбор доступа определяется квалификацией хирурга и техническим обеспечением операционной. Раннее проведение лапароскопии позволяет в кратчайшие сроки установить диагноз и осуществить оперативное лечение. Объем оперативного вмешательства зависит от многих факторов: возраста больной, реализации репродуктивной функции, размеров, локализации, количества миоматозных узлов. В зависимости от клинической ситуации и возраста больной решение принимается в пользу органосохраняющей операции.

*Хирургическая картина:*

- миоматозные узлы с дегенерацией более темной синюшно-багровой окраски, с кровоизлияниями и участками белого цвета;



- брюшина, покрывающая эти узлы, тусклая.

При некрозе миоматозного узла консервативная миомэктомия не показана, так как в послеоперационном периоде могут возникнуть тяжелые осложнения — расхождение швов на матке, нагноение, перитонит. Производят ампутацию или экстирпацию матки с трубами. Консервативная миомэктомия может проводиться лишь в исключительных случаях у молодых бездетных женщин в условиях интенсивной антибактериальной терапии.

### Наружное кровотечение из половых путей

*Наружное кровотечение из половых путей может быть:*

- из матки;
- из наружных половых органов.

### Маточные кровотечения

*Маточные кровотечения могут наблюдаться при:*

- миоме матки;
- аденомиозе;
- самопроизвольном аборте;
- трофобластической болезни;
- раке шейки и тела матки, яичников;
- шеечной беременности.

Отдельную группу образуют дисфункциональные маточные кровотечения.

С диагностической целью женщине, обратившейся к врачу с обильным маточным кровотечением, необходимо провести обследование по следующему плану:

- сбор анамнеза;
- общеклиническое обследование с определением гемостазиограммы;
- определение содержания  $\beta$ -субъединицы ХГ (у женщин репродуктивного возраста);
- трансвагинальное ультразвуковое исследование;
- раздельное диагностическое выскабливание под контролем гистероскопа.

Дисфункциональные маточные кровотечения (см. гл. 5).

### Миома матки

*Кровотечение при миоме матки обусловлено:*

- понижением сократительной способности матки вследствие развития опухоли;
- увеличением внутренней поверхности матки;

- центрипетальным ростом узла миомы;
- подслизистым расположением узла миомы;
- сопутствующим нарушением функции яичников.

В результате частых и длительных кровотечений развивается постгеморрагическая анемия.

В дальнейшем тактика ведения больных с миомой матки обусловлена результатами гистероскопии и гистологического исследования соскоба эндометрия.

### Рождающийся субмукозный узел

Срочная помощь требуется больным с рождающимся субмукозным миоматозным узлом, так как заболевание сопровождается резкими болями и обильным кровотечением. При рождении субмукозного узла происходит сглаживание и раскрытие шейки матки, при этом узел заполняет весь канал шейки матки, а затем рождается во влагалище. В этих случаях показана срочная операция. Ее следует производить влагалищным путем, даже если на матке имеются другие миоматозные узлы. Целями операции являются остановка кровотечения, устранение боли и предупреждение развития инфекции (субмукозные узлы, как правило, инфицированы).

Данные влагалищного исследования позволяют установить правильный диагноз. Пальцем, введенным в шейку или полость матки, удается определить положение ножки узла.

Принцип операции состоит в следующем. При раскрытой шейки матки узел опухоли захватывают щипцами Мюзо и низводят, а его ножку после обследования пальцем полости матки отсекают ножницами. Затем производят выскабливание слизистой оболочки матки, желательна, под гистероскопическим контролем.

Очень редким осложнением при рождении субмукозного узла является выворот матки. Если выворот возник остро, то следует отсечь узел опухоли и попытаться вправить матку. При длительно существующем вывороте матки возникает отек и некроз тканей вследствие нарушения питания. В этих случаях показано удаление матки.

### Аденомиоз (см. в гл. 10)

### Самопроизвольный аборт до 12 недели беременности

Больные, у которых возникает самопроизвольный аборт, заслуживают особого внима-

ния. Причины самопроизвольного прерывания беременности различны: ранний токсикоз беременности, сердечно-сосудистые заболевания, острые и хронические инфекции, инфантилизм, эндокринные нарушения и др. Эти патологические состояния могут приводить к гибели плодного яйца, которое затем изгоняется из полости матки как инородное тело. В некоторых случаях возникают усиленные сокращения матки, которая изгоняет жизнеспособное плодное яйцо.

При оказании помощи больным с самопроизвольным абортом надо учитывать заболевания, которые ему предшествовали, и уделять таким больным должное внимание. Женщины нуждаются не только в операции удаления плодного яйца, но и в лечении того заболевания, которое послужило причиной самопроизвольного аборта.

Самопроизвольный аборт сопровождается схваткообразными болями внизу живота и кровотечением.

*В течение аборта различают следующие стадии:*

- начавшийся аборт;
- аборт в ходу;
- неполный аборт;
- полный аборт.

Установление диагноза, как правило, не представляет трудностей. При гинекологическом исследовании матка увеличена соответственно сроку беременности или несколько уменьшена (при изгнании плодного яйца).

**Состояние шейки матки зависит от стадии аборта.**

*При начавшемся аборте:*

- возникает частичная отслойка плодного яйца от стенок матки;
- появляются кровянистые выделения;
- шейка матки укорочена;
- зев приоткрыт;
- появляются схваткообразные боли внизу живота.

*При аборте в ходу:*

- шейка матки пропускает палец;
- за внутренним зевом можно определить плодное яйцо;
- иногда плодное яйцо находится в канале шейки матки;
- имеется обильное кровотечение;
- схваткообразные боли внизу живота.

*При неполном аборте:*

- плод изгоняется из полости матки;
- в полости матки остаются часть хориона и децидуальная оболочка;
- кровянистые выделения умеренные;
- шейка матки приобретает обычную консистенцию;
- зев приоткрыт;
- схваткообразные боли внизу живота носят менее интенсивный характер, но полностью не прекращаются.

*При полном аборте:*

- в редких случаях при малом сроке беременности плодное яйцо полностью изгоняется из матки;
- тело матки сокращается;
- шейка матки приобретает обычную конфигурацию;
- наружный зев закрывается.

В этом случае выскабливание необязательно.

При обильном кровотечении больные нуждаются в срочном удалении остатков плодного яйца из матки и выскабливании для удаления хориона и децидуальной оболочки. Операцию следует выполнять под внутривенным наркозом.

**Ход операции:**

- обязательное зондирование полости матки с целью уточнения направления введения инструмента;
- дилатации цервикального канала, как правило, не требуется;
- кюреткой отслаивают плодное яйцо от стенок матки;
- плодное яйцо удаляют абортцангом.

**Особенности операции:**

- нельзя пренебрегать зондированием полости матки в начале операции, так как это может привести к перфорации матки;
- если с самого начала операции использовать абортцанг, то при наличии перфорации матки можно нанести тяжелые повреждения органам брюшной полости;
- абортцангом в начале операции можно пользоваться, когда плодное яйцо находится в цервикальном канале;
- во время операции кровотечение усиливается. Это объясняется отделением оболочек от стенки матки;
- после удаления плодного яйца матка сокращается, кровотечение прекращается.



В очень редких случаях при атоническом кровотечении после аборта приходится прибегать к удалению матки.

### **Трофобластическая болезнь, рак шейки матки и тела матки, рак яичников**

Подробно рассмотрены в гл. 8, 12, 13.

### **Кровотечения при поражении наружных половых органов**

*Причины кровотечения при поражении наружных половых органов:*

- травмы;
- послеоперационные осложнения (кровотечение из культи влагалища после экстирпации матки);
- злокачественные заболевания вульвы и влагалища.

### **Травмы наружных половых органов**

При ушибах в области наружных половых органов появляются обширные гематомы. Лечение их заключается в создании покоя, местном применении холода. В дальнейшем проводят рассасывающую терапию. В случае увеличения гематомы необходимо рассечь кожу в области наибольшего выпячивания, удалить сгустки крови и ушить кровоточащие сосуды. При свежей гематоме рану можно ушить наглухо.

Если после травмы имеются признаки инфицирования, то тактика должна быть другой. После вскрытия, опорожнения гематомы и ушивания кровоточащих участков рану ушивают, полость гематомы дренируют. В течение нескольких дней полость промывают дезинфицирующими растворами (перекись водорода, диоксидин, раствор фурацилина 1:5 000 и др.). Следует установить два дренажа для введения и оттока дезинфицирующей жидкости. После того как промывная жидкость становится прозрачной дренажи удаляют.

При ранении наружных половых органов, которое возникает во время падения на острые предметы, необходимо, согласно общехирургическим правилам, осуществить первичную обработку и ушивание раны.

Иногда при половом сношении могут произойти глубокие разрывы влагалища вплоть до разрыва сводов, проникающего в брюшную полость. Такие разрывы сопровождаются обильным

кровотечением. Ушивание разрывов влагалища следует производить в срочном порядке, обязательно под наркозом. Очень важно, учитывая обильное кровоснабжение влагалища, убедиться в том, что ушиты все кровоточащие участки ткани и полностью восстановлена целостность стенок влагалища. Особенно опасны разрывы боковых стенок, так как в этом месте проходят влагалищные ветви маточной артерии.

Наиболее тяжелые травмы возникают при аномалиях развития влагалища (полная или частичная аплазия его). У таких больных возможны одновременные тяжелые повреждения уретры и прямой кишки, что также сопровождается обильным кровотечением. Восстановление целостности травмированных органов нередко представляет значительные трудности.

### **Послеоперационные осложнения (кровотечение из культи влагалища после экстирпации матки)**

В послеоперационном периоде больные могут обращаться за медицинской помощью в связи с кровотечением из половых путей после перенесенной экстирпации матки, особенно лапароскопическим доступом. Диагностика кровотечения из культи влагалища не представляет трудностей при осмотре в зеркалах. Обязательно проводится общеклиническое обследование, включая определение гемостазиограммы. В асептических условиях проводится прошивание кровоточащих сосудов. Возможна коагуляция сосудов мелкого диаметра при незначительном кровотечении при необходимости. Гемостаз осуществляется под внутривенным наркозом.

### **Злокачественные заболевания вульвы и влагалища**

Крайне редко в порядке неотложной помощи поступают больные с онкологическими заболеваниями, сопровождающимися кровотечением. Как правило, это пациентки с IV стадией заболевания. Кровотечение обусловлено прорастанием сосудов опухолью и ее распадом. У таких больных могут возникнуть трудности с остановкой кровотечения. При диapedезном кровотечении показана тугая тампонада на 24 ч. При обнаружении кровоточащего сосуда необходимо наложить гемостатические швы. Однако в связи с хрупкостью тканей, пораженных опухолью, швы часто прорезываются.

При неподтвержденном ранее онкологическом заболевании помимо остановки кровотечения необходимо взять биопсию с подозрительно го участка для гистологического подтверждения диагноза.

См. также гл. 14.

## Концепция оказания медицинской помощи при острых гинекологических заболеваниях

В диагностике и лечении острых гинекологических заболеваний практически используются все методы современной медицины. Отраслевые стандарты объемов обследования и лечения указанных патологических состояний делятся на диагностические процедуры минимального и максимального уровней.

*Минимальный уровень:*

- сбор анамнеза;
- общее физикальное обследование органов дыхания, кровообращения, пищеварения, мочевыводящей системы, молочных желез;
- исследование при помощи зеркал;
- кольпоскопия;
- бимануальное гинекологическое исследование;
- цитология мазков (ПАП-тест);
- клинический анализ крови, мочи;
- ультразвуковое исследование.

*Максимальный уровень:*

- биохимический анализ крови;
- гемостазиограмма;
- анализ влагалищных выделений;
- бактериологический посев;
- исследование мочи на наличие беременности;
- определение содержания  $\beta$ -субъединицы ХГ в крови;
- рентгенологическое исследование;
- пункция брюшной полости через задний влагалищный свод;
- эндоскопия (лапароскопия и гистероскопия).

Диагностическая ценность методов обследования больных различна. Так, диагностическая ценность клинического обследования составляет 52 %, ультразвукового исследования — 68 %, лапароскопического исследования — 99,5 %.

Среди современных методов диагностики острых гинекологических заболеваний наибольшей информативностью обладают трансвагинальное ультразвуковое исследование и лапароскопия. Лапароскопический доступ сокращает время дифференциальной диагностики, позволяет визуально оценить степень «катастрофы» в брюшной полости и перейти от диагностики к лечению. При оказании экстренной хирургической помощи лапароскопия показана во всех случаях, когда дальнейшее обследование и лечение затруднено без прямого осмотра органов малого таза. Наличие в стационаре круглосуточной эндоскопической службы позволяет своевременно оказать адекватную экстренную специализированную помощь и избежать тяжелых осложнений.

*Показания к применению экстренной лапароскопии:*

- подозрение на внутрибрюшное кровотечение;
- подозрение на внематочную беременность;
- клиническая картина перекрута придатков матки;
- острые воспалительные заболевания придатков матки;
- подозрение на перфорацию матки;
- необходимость проведения дифференциальной диагностики гинекологической и хирургической патологии.

Противопоказания к проведению лапароскопии с совершенствованием техники, аппаратуры, анестезиологического пособия с каждым годом пересматриваются в сторону расширения проведения этой операции.

Абсолютным противопоказанием для проведения экстренной лапароскопии является геморрагический шок.

*Относительными противопоказаниями для проведения лапароскопии при острых гинекологических заболеваниях являются:*

- лапаротомия в анамнезе (спаечный процесс III–IV степени);
- ожирение III–IV степени;
- экстрагенитальная патология;
- кровопотеря более 1,5 л.

*Эндоскопическим доступом при выявлении острой гинекологической патологии проводят следующие виды оперативных вмешательств:*

- туботомию, тубэктомия, иссечение трубного угла;



- деторсию придатков матки, цистэктомия, аднексэктомию;
- ушивание или эндокоагуляцию яичников;
- консервативную миомэктомию, ампутацию или экстирпацию матки;
- ушивание перфоративного отверстия;
- тупое и острое разделение спаек;
- промывание брюшной полости;
- экстирпацию матки.

В 83 % наблюдений (при раннем проведении лапароскопии) удается произвести органосохраняющие оперативные вмешательства.

Выделяют три основных типа медицинских учреждений, где оказывается экстренная помощь в гинекологии: 1) скорая помощь; 2) поликлиника (женская консультация); 3) стационар. На каждом из этих этапов диагностические ошибки и неадекватное оказание квалифицированной помощи обусловлены не только тактическими ошибками, но и рядом организационных погрешностей, связанных с отсутствием единых показаний к госпитализации, нарушением правил транспортировки, отсутствием преемственности между вышеуказанными медицинскими структурами.

*Недостатки оказания экстренной медицинской помощи больным с острыми гинекологическими заболеваниями на догоспитальном этапе приводят к тому, что:*

- догоспитальная длительность заболевания с клинической картиной острого живота (от появления первых симптомов до момента госпитализации) составляет в среднем 26,3 дня, что почти в 3 раза больше по сравнению с больными со стертыми, латентными, атипичными формами (9,6 дня);
- несвоевременная госпитализация больных с острыми гинекологическими заболеваниями приводит к прогрессированию заболевания до развития «острой» стадии.

Длительный догоспитальный период обусловлен также поздним обращением пациентки за медицинской помощью в связи с отсутствием у большинства женщин элементарных знаний о функционировании репродуктивной системы и о начальных клинических проявлениях острых гинекологических заболеваний.

*Причины позднего оказания помощи при обращении пациенток в поликлинику:*

- неадекватная оценка тяжести острой гинекологической патологии;

- нерациональное использование догоспитальных методов обследования;
- отсутствие преемственности в работе специалистов (хирург-гинеколог).

*Причины несвоевременной госпитализации больных с острыми гинекологическими заболеваниями:*

- Отсутствие специализированной бригады скорой помощи.
- Неадекватная оценка тяжести состояния больной бригадой скорой помощи. Этим, по-видимому, обусловлены нередкие отказы в госпитализации, в связи с чем возникает необходимость в повторных вызовах скорой помощи.
- Несвоевременный приезд бригады, что имеет особые негативные последствия при острых состояниях.

Частота диагностических ошибок в постановке диагноза направившего учреждения (женская консультация, поликлиника, скорая помощь) и хирургического диагноза (подтвержденного при лапаротомических или лапароскопических вмешательствах) составляет 26 %. При поступлении в гинекологический стационар несоответствие клинического диагноза с окончательным хирургическим диагнозом наблюдается в 11 % случаев.

Полиморфизм клинической симптоматики, преобладание стертых, атипичных форм, стремительное прогрессирование заболевания, отсутствие возможностей проведения минимального и максимального уровней отраслевого стандарта являются объективными причинами ошибочной диагностики.

*Ошибки в проведении дифференциальной диагностики между острыми гинекологическими заболеваниями и острой хирургической патологией:*

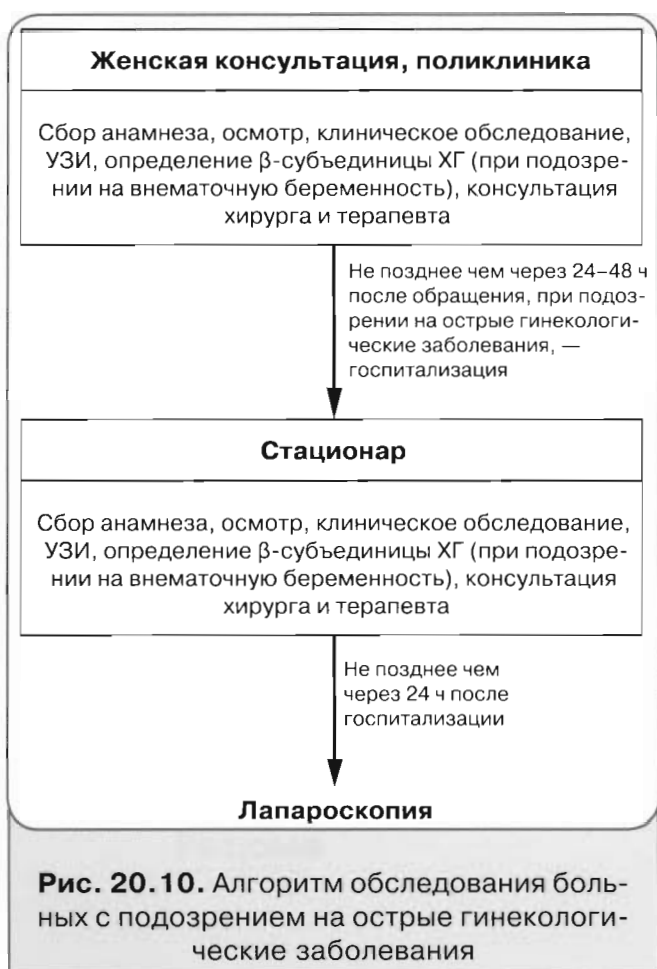
- выжидательная тактика ведения больных с неуточненным диагнозом;
- симптоматическое лечение приводит к прогрессированию заболевания и развитию ряда осложнений;
- субъективная трактовка признаков острых заболеваний половых органов и острого аппендицита провоцирует диагностические ошибки и проведение необоснованной лапаротомии.

Своевременная лапароскопия позволяет правильно установить диагноз в 99,5 % случаев, провести органосохраняющую операцию у 83 % больных (при лапаротомии — у 16 %), уменьшить операционную кровопотерю в 20–40 раз, умень-

шить количество койко-дней в 5,5 раза (ранняя и быстрая реабилитация).

В ведущих гинекологических клиниках России и мира частота использования лапароскопии при острых гинекологических заболеваниях составляет 70–95%. Точные данные по гинекологическим стационарам России отсутствуют. Выборочные результаты свидетельствуют о том, что использование эндоскопии при диагностике и лечении острых процессов не превышает 3–10%.

Больные с подозрением на эту патологию подлежат обследованию по следующему алгоритму (рис. 20.10).



Таким образом, новый взгляд на оказание экстренной помощи больным с острыми гинекологическими заболеваниями заключается во внедрении и использовании на всех медицинских этапах оптимального алгоритма обследования и лечения. Только современные технологии позволяют проводить органосохраняющие операции. Задача органов здравоохранения за-

ключается в обеспечении безотлагательной доставки в хирургический стационар пациенток с подозрением на острое гинекологическое заболевание.

## Резюме

Частота острых гинекологических заболеваний варьируют в очень широких пределах и составляет от 1 до 26% от общего числа пациенток гинекологического стационара. Несвоевременная или неадекватная диагностика, запоздалая коррекция экстремальных состояний могут привести к серьезным осложнениям, а иногда и к летальному исходу.

В зависимости от причин возникновения острого живота гинекологические заболевания разделяются на следующие группы:

1. Внутренние кровотечения (внематочная беременность, апоплексия яичника, перфорация матки и т.д.).
2. Острое нарушение кровоснабжения опухолей внутренних половых органов (перекрут ножки опухоли яичника, перекрут ножки субсерозного узла миомы матки, некроз миоматозного узла).
3. Острые воспалительные заболевания придатков матки и их осложнения (острый катаральный сальпингит, острый гнойный сальпингит, острый сальпингоофорит с формированием tuboовариальных образований, острый гнойный сальпингит и пельвиоперитонит).

В структуре острых гинекологических заболеваний ведущее место принадлежит внематочной беременности (47%) и острому воспалению придатков матки (24%).

Факторы риска развития острых процессов: искусственный аборт, воспалительные заболевания внутренних и наружных половых органов, отягощенный акушерский анамнез, полостные операции на матке и придатках, использование ВМК, бесплодие в браке, невынашивание беременности, внематочная беременность.

По клиническому течению можно выделить две формы течения острых гинекологических заболеваний. Лишь у 27% больных наблюдается клиническая картина острого живота. Большинство женщин имеют латентные, стертые, малосимптомные формы заболевания.



Различна диагностическая ценность методов обследования. Так, диагностическая ценность клинического обследования составляет 52 %, ультразвукового исследования — 68 %, лапароскопического исследования — 99,5 %.

Беременность, при которой оплодотворенная яйцеклетка имплантируется вне полости матки, называется внематочной (эктопической). Для ранней диагностики проводят: трансвагинальное ультразвуковое исследование, определение уровня  $\beta$ -ХГ в сыворотке крови.

Основные операции на трубах при этой патологии: сальпинготомия и сальпингэктомия.

Выделяют два основных момента оперативной тактики при остром воспалении придатков матки: органосохраняющий и радикальный, направленный на удаление измененных органов. Важный момент при лапароскопическом вмешательстве состоит в возможности промывания полости малого таза антисептическими растворами и создания лекарственного гидроперитонеума (фибринолитики, антигистаминные препараты).

Эндоскопические операции при гнойных tuboовариальных образованиях направлены на ликвидацию спаечного процесса и восстанов-

ление анатомических взаимоотношений между органами малого таза.

Эндоскопическое лечение больных с апоплексией яичников направлено на профилактику рецидива заболевания, на снижение риска спаечного процесса органов малого таза и эндометриоза, на сохранение и восстановление репродуктивной функции.

Во время лапароскопии органосохраняющие операции при перекруте ножки опухоли яичников — деторсия придатков и резекция яичников — проводятся в 80 % случаев, в то время как при лапаротомии придатки матки удаляются в 3 раза чаще по сравнению с лапароскопическим доступом.

При некрозе миоматозного узла консервативная миомэктомия не показана.

Своевременно проведенная лапароскопия у больных с острыми гинекологическими заболеваниями позволяет правильно установить диагноз в 99,5 % случаев, провести органосохраняющую операцию у 83 % больных (при лапаротомии — у 16 %), уменьшить операционную кровопотерю в 20–40 раз, уменьшить количество койко-дней в 5,5 раза (ранняя и быстрая реабилитация).

# Глава 21

---

## Оперативная гинекология

Принципы оперативной гинекологии

---

Хирургическая анатомия органов малого таза

---

Хирургическая анатомия передней брюшной стенки

---

Современные технические средства в оперативной гинекологии

---

Основные доступы при гинекологических операциях

---

Предоперационная подготовка больных

---

Течение, ведение послеоперационного периода

---

Операции на маточных трубах

---

Операции на яичниках

---

Операции на матке

---

Операции на вульве, влагалище и шейке матки

---

Послеоперационные осложнения

---

Резюме

---



## Принципы оперативной гинекологии

Оперативная гинекология является частью общей хирургии, но имеет свои особенности. Опе­рирующие гинекологи пользуются общими хирургическими принципами, к которым относятся: бережное отношение к тканям, тщательный гемостаз, рациональная перитонизация культей и клетчаточных пространств. Залогом успешного хирургического вмешательства, несомненно, является квалификация хирурга и всей хирургической бригады, наличие соответствующего инструментария. Хирург должен четко представлять и ориентироваться в анатомических особенностях той области, в которой работает. Необходимым условием проведения любой операции является обеспечение хорошего доступа к оперируемому органу. Особенности гинекологических операций заключаются в том, что приходится манипулировать глубоко в области малого таза, в непосредственной близости мочевого пузыря, мочеточников, прямой кишки, крупных сосудов. Чтобы упростить выполнение операции, необходимо использовать длинные инструменты, с помощью которых можно манипулировать на глубоко расположенных органах, не заслоняя операционное поле. Пережимать и пересекать ткани можно только под контролем зрения. Перевязку сосудов лучше производить после освобождения операционного поля, например, удаления опухоли, когда сосуды хорошо видны и доступны для наложения лигатур. При наложении зажимов ткани и связки должны находиться в умеренном натяжении. Хирург-гинеколог должен хорошо знать брюшно-полостную хирургию, особенно основы общей хирургии, раздел неотложной хирургической помощи.

В последние десятилетия, несмотря на широкое внедрение и распространение эндоскопии, абдоминальная хирургия не утратила своей актуальности. Более того, квалифицированный эндохirurg должен владеть полным объемом абдоминальной хирургии.

## Хирургическая анатомия органов малого таза

Хирургическая анатомия органов малого таза рассматривалась в гл. 2.

## Хирургическая анатомия передней брюшной стенки

Передняя брюшная стенка имеет следующие границы:

- сверху — реберные дуги и мечевидный отросток;
- снизу — верхний край симфиза, паховые складки и гребни подвздошных костей;
- снаружи — средняя подмышечная линия.

Условными линиями передняя брюшная стенка делится на ряд областей, знание которых необходимо для определения точной локализации болей, патологических образований, операционных разрезов (рис. 21.1).

На передней брюшной стенке женщины выделяют две складки:

- надлобковую (*plica suprapubica*), отделяющую лобковый бугор (*mons pubis*) от несколько нависающей складки живота;
- подчревную (*plica hypogastrica*), расположенную несколько выше.

По надлобковой складке обычно производят поперечный разрез брюшной стенки по Пфанненштилю.

В нижнем отделе брюшной стенки над паупартовой складкой (*lig. inguinale*) располагается паховый канал (*canalis inguinalis*), через который у женщин проходит круглая маточная связка (*lig. teres uteri*), *n. ilioinguinalis (ramus genitalis n. genitofemoralis)*.

*Кожа живота* тонкая, подвижная, чрезвычайно растяжимая и эластичная. Направление соединительнотканых пучков в сетчатом слое кожи, определяющее ее способность к растяжению (линии расщепления кожи или линии Лангера), примерно соответствует ходу сосудов и нервов брюшной стенки. Разрезы кожи желательно проводить параллельно указанным линиям, так как в этих случаях образуется хорошо скрытый линейный («косметический») послеоперационный рубец.

Направление линий Лангера:

- В надчревь (эпигастрий) — параллельно реберным дугам.
- В средней чревной области (мезогастрий) — приблизительно горизонтальное.
- В подчревь (гипогастрий) — параллельно паупартовым связкам.

*Подкожная клетчатка (panniculus adiposus)* содержит то или иное количество жира, за исклю-

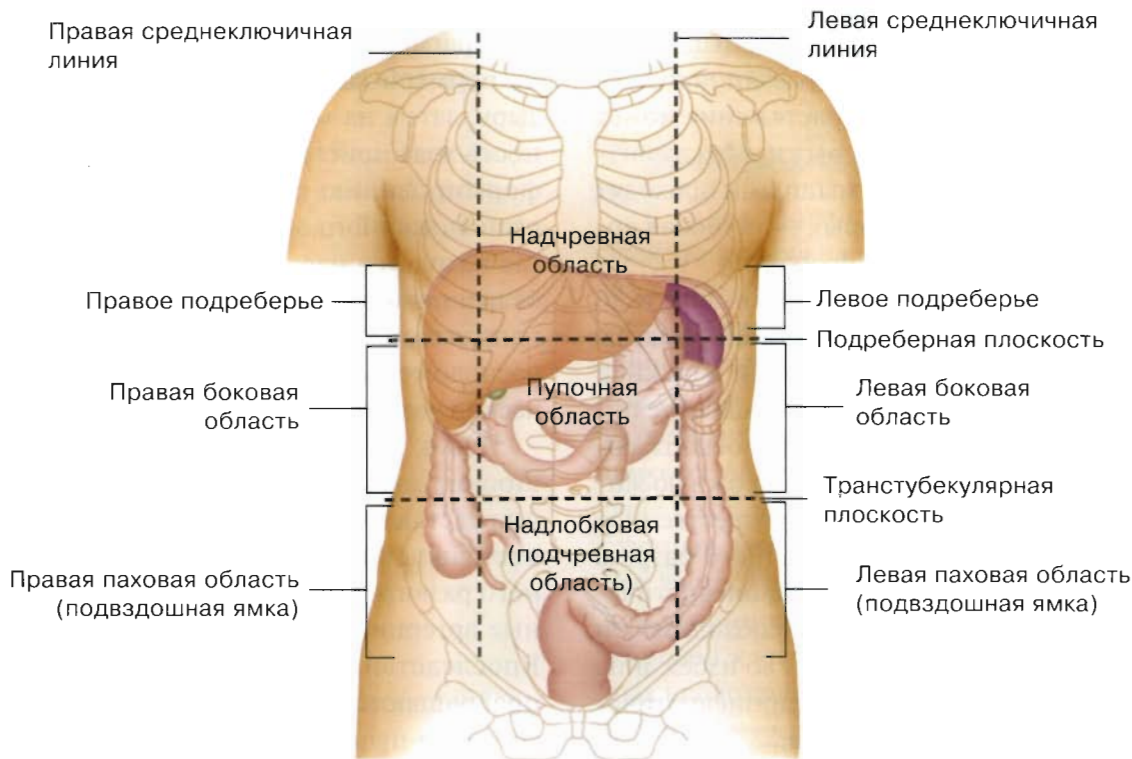


Рис. 21.1. Области передней брюшной стенки

чением области пупка, в которой он отсутствует, и белой линии, где жира обычно мало.

*Поверхностная (подкожная) фасция (fascia superficialis) живота* книзу от уровня пупка делится на две хорошо выраженные пластинки. Поверхностный листок, содержащий значительное количество жировой клетчатки, переходит на бедро, не прикрепляясь к паховой связке. Глубокий листок, более тонкий, но более прочный, прикрепляется к паховой связке. Между этими листками поверхностной фасции проходят артерии, вены и нервы. От границы между средней и медиальной третью паховой связки по направлению от бедренной артерии к пупку проходит в сопровождении одноименной вены поверхностная надчревная артерия. Кнаружи от нее, отходя непосредственно от бедренной артерии, располагаются ветви поверхностной артерии, огибающей подвздошную кость, которые направляются к гребню подвздошной кости.

Подкожные вены передней брюшной стенки развиты значительно лучше артерий и образуют венозные сети, особенно хорошо выраженные в области пупка. Они анастомозируют с поверхностной надчревной веной и большой подкож-

ной веной ноги, т.е. с системой нижней поллой вены. Через грудонадчревную (часто парную) и подмышечную вены они связаны с системой верхней поллой вены. Благодаря анастомозам с глубокими венами (верхняя и нижняя надчревные) осуществляется дополнительная связь подкожных вен передней брюшной стенки с системой воротной вены.

Кожу передней брюшной стенки иннервируют ветви боковых и передних межреберных нервов от VIII до XII, а также ветви подвздошно-подчревного и подвздошно-пахового нервов.

*К мышцам* передней брюшной стенки относятся наружная, внутренняя поперечная и прямая мышцы живота, а также не всегда выраженная пирамидальная.

За счет апоневроза наружной косой мышцы внизу живота образуется паховая связка, натянутая между передневерхней подвздошной остью и лонным бугорком. Внутренняя косая мышца живота имеет ход волокон, противоположный направлению волокон наружной косой мышцы (снизу вверх и снаружи внутрь). На передней поверхности внутренней косой мышцы расположены подвздошно-подчревные и подвздошно-пахо-



вые нервы. Волокна поперечной мышцы живота имеют поперечное направление. Ее мышечные пучки, переходя в сухожилие, образуют полулунную линию. Это сухожильное растяжение может служить местом образования грыжи. Между внутренней косой и поперечной мышцами проходят сосуды, наибольший из которых — глубокая артерия, огибающая подвздошную кость.

Прямая мышца тянется от лонной кости до хрящей V–VII ребра. Кровоснабжение мышцы осуществляется за счет ветвей верхней и нижней надчревных артерий, подходящих к задней ее поверхности, пронизывающих ее и кровоснабжающих, помимо этого, апоневроз и подкожную жировую клетчатку. Последние имеют существенное значение при выполнении поперечного разреза по Пфанненштилю и отсепаровке апоневротического лоскута. Следует помнить о необходимости тщательной перевязки этих ветвей во избежание кровотечений и образования подапоневротических послеоперационных гематом.

Влагалище прямой мышцы живота образуется спереди апоневрозом наружной косой мышцы и одним из листков апоневроза внутренней мышцы, сзади — апоневрозом поперечной мышцы и другим листком апоневроза внутренней косой мышцы. Такое строение влагалища прямой мышцы живота имеется только на протяжении ее верхних двух третей. Приблизительно на 5 см ниже пупка задняя стенка влагалища обрывается, так как, начиная с этого уровня, все сухожилия широких мышц формируют только переднюю стенку влагалища прямой мышцы живота. Сухожильные волокна задней стенки влагалища образуют дугообразную линию, ниже которой находится поперечная фасция. Глубокие слои переднебоковой брюшной стенки состоят из поперечной фасции, предбрюшинной клетчатки и париетальной брюшины.

*Поперечная фасция* является частью общей круговой, или брюшной, которая в нижних отделах переходит во внутритазовую. Значение этой фасции огромно ввиду того, что она образует многочисленные межфасциальные щели, в которых могут локализоваться и распространяться гнойники, особенно забрюшинные. Поперечная фасция отделена от брюшины слоем предбрюшинного жира, благодаря чему брюшина может быть легко отсепарована. Здесь же проходят два крупных сосуда — нижняя надчревная и огибающая подвздошную кость глубокая артерия.

*Пристеночная брюшина* сверху прилежит к диафрагме, внизу, не доходя до паховой складки примерно на 1 см, переходит на мочевой пузырь, затем на матку и прямую кишку. Особенности хода пристеночной брюшины дает начало формированию клетчаточного пространства, расположенного между ней и паховой связкой, где находятся наружные подвздошные сосуды и бедренно-половой нерв, половая ветвь которого направляется в паховый канал. Кроме того, здесь расположены наружные подвздошные лимфатические узлы.

Пупок располагается почти на середине расстояния между лоном и мечевидным отростком и представляет собой рубец, образовавшийся на месте пупочного кольца. В период внутриутробного развития через кольцо проходят две пупочные артерии, пупочная вена и мочевой проток. Впоследствии эти образования запустевают и превращаются в связки: мочевой проток — в среднюю пупочную, пупочные артерии — в латеральные пупочные, пупочная вена — в круглую связку печени. Пупочная фасция, являющаяся частью внутрибрюшной, не всегда закрывает пупок и, заканчиваясь выше его, создает предпосылки для формирования пупочной грыжи.

В толще круглой связки печени проходят пупочная и околопупочные вены, имеющие существенное значение для коллатерального кровообращения при возникновении затруднений в системе воротной вены. Поэтому при разрезах брюшной стенки эту связку следует шадить и разрез выше пупка производить слева.

### Современные технические средства в оперативной гинекологии

На современном этапе развитию оперативной гинекологии способствует ряд достижений в области полимерной химии, физики и техники.

*Наиболее перспективны следующие направления в оперативной гинекологии:*

- использование полимеров;
- применение лазеров;
- электрохирургия;
- криохирургия;
- ультразвук;
- применение сшивающих аппаратов;
- использование консервированных тканей.

В оперативной гинекологии в настоящее время применяют:

- медицинские клеи (МК-7, МК-7М, сульфакрилатный);
- коллагеновые препараты («Камбутек-2»);
- дренирующие сорбенты (гелевин);
- тампоны из гидрогеля (поли-2-гидроксилэтилметакрилат);
- одноразовые хирургические комплекты из нетканых материалов;
- эмболы из гидрогеля;
- шовные материалы (викрил, дексон).

## Применение лазеров

В гинекологии используют пять типов лазера:

- CO<sub>2</sub>-лазер.
- Nd:YAG-лазер.
- Аргоновый.
- Калий-титаново-фосфатный.
- Гелий-неоновый.

В гинекологии в основном используют CO<sub>2</sub>-лазер, который обеспечивает выпаривание и рассечение тканей с достаточной степенью эффективности.

Недостатки CO<sub>2</sub>-лазера:

- невидимость излучения;
- громоздкая система подведения излучения к тканям;
- образование большого количества дыма при выпаривании.

Nd:YAG-лазер (иттрий-алюминиево-гранатовый лазер) используется для коагуляции очагов эндометриоза при лапароскопии и гистероскопической коагуляции эндометрия с целью лечения метrorрагий.

Аргоновый лазер — газовый лазер. Применение ограничено коагуляцией очагов при малых формах эндометриоза.

Лазерные разрезы тканей и органов практически бескровны, что связано с коагуляцией крови в просвете кровеносных сосудов диаметром до 0,5 мм в зоне коагуляционного некроза с образованием коагуляционного «лазерного» тромба. В отличие от электротермической коагуляции при использовании лазера поверхность некротизированной ткани меньше. Лазерный скальпель позволяет сократить длительность операции, поскольку отпадает необходимость в наложении зажимов на мелкие кровоточащие сосуды. Лазерное излучение обеспечивает стерильность

послеоперационной раны и тем самым снижает опасность развития гнойно-септических осложнений в послеоперационном периоде.

## Электрохирургия

В гинекологической практике используют электронож для рассечения и одновременной коагуляции тканей, специальные пинцеты, а также насадки для коагуляции кровоточащих участков. Применение электрохирургических инструментов (моно- и биполярных) позволяет использовать значительно меньше перевязочного и шовного материала, сократить время операции и в ряде случаев осуществить гемостаз в труднодоступных для наложения швов областях. Наиболее часто электроинструменты применяют для коагуляции кровоточащих сосудов в подкожной жировой клетчатке и мышцах, при незначительных кровотечениях из серозного покрова маточной трубы, мезосальпинкса, яичника. Особую роль приобретает коагуляция очагов эндометриоза на брюшине малого таза, мочевого пузыря, серозном покрове матки, когда иссечь все очаги практически не представляется возможным.

## Криохирургия и ультразвук

При криотерапии используют большое количество охлаждающих веществ: твердый CO<sub>2</sub>, жидкий азот, закись и окись азота, этилхлорид, разные виды фреона.

Высокие результаты достигнуты при комбинированном криоультразвуковом воздействии при лечении предраковых и фоновых заболеваний шейки матки.

Особого внимания заслуживает способ ультразвуковой обработки инфицированных ран, при котором производится воздействие на раневую поверхность волноводом-инструментом через жидкий или консистентный лекарственный препарат. С учетом анатомической особенности органа, на который направлено воздействие, выполнены волноводы-инструменты различного диаметра и формы.

## Применение сшивающих аппаратов

В настоящее время в гинекологии используют сшивающие аппараты для ушивания органов — УО-60/40. Для ушивания тканей пользу-



ются танталовыми скобками. Тантал — металл, который эластичен, прочен, упруг, вытягивается в нити и штампуются. Реакция тканей на тантал значительно слабее, чем на кетгут, лавсан, шелк и капрон. Сшивающие аппараты можно применять при тубэктомии, удалении придатков матки, надвлагалищной ампутации матки без и с придатками, экстирпации матки.

### Основные доступы при гинекологических операциях

Хирургическое вмешательство на женских половых органах осуществляется двумя путями:

- трансабдоминальным (брюшно-стеночным);
- трансвагинальным.

Проводят три вида чревосечений:

- нижнесрединное;
- поперечное надлобковое (по Пфанненштилю);
- поперечное интерилиакальное (по Черни) (рис. 21.2).

### Техника абдоминального чревосечения

#### Нижнесрединное чревосечение

Разрез проводится по направлению от симфиза к пупку, при этом пальцы левой руки фиксируют кожу (рис. 21.3). Длину разреза надо

соизмерять с характером предстоящего вмешательства. В некоторых случаях для удобства манипулирования и ревизии брюшной полости разрез продлевают слева в обход пупка. Целеобразен разрез средней величины, который в случае надобности можно увеличить в процессе операции.

Во всяком случае, удлинить разрез никогда не поздно. Кожу и подкожную клетчатку разрезают до апоневроза (влагалища прямых мышц). Кровоточащие сосуды должны быть захвачены зажимами Кохера или Пеана и перевязаны тончайшими лигатурами или, что более рационально, коагулированы. Это отнимает немного времени и предохраняет от образования гематом, способствуя лучшему заживлению. Далее рассекают скальпелем в продольном направлении апоневроз. Длина разреза не должна превышать 1 см. Края разреза рекомендуется захватить зажимами и слегка приподнять, что позволяет с меньшей травматичностью для подлежащих мышц полностью рассечь апоневроз на всю длину разреза раны. Если разрез апоневроза проведен правильно (отступая около 0,5 см от средней линии), производят вскрытие влагалища одной прямой мышцы, которую при помощи куперовских ножниц отодвигают немного в сторону. Некоторые хирурги предлагают разводить прямые мышцы пальцами вдоль всего разреза. Это более травмирующая манипуляция, чем метод вскрытия одного из

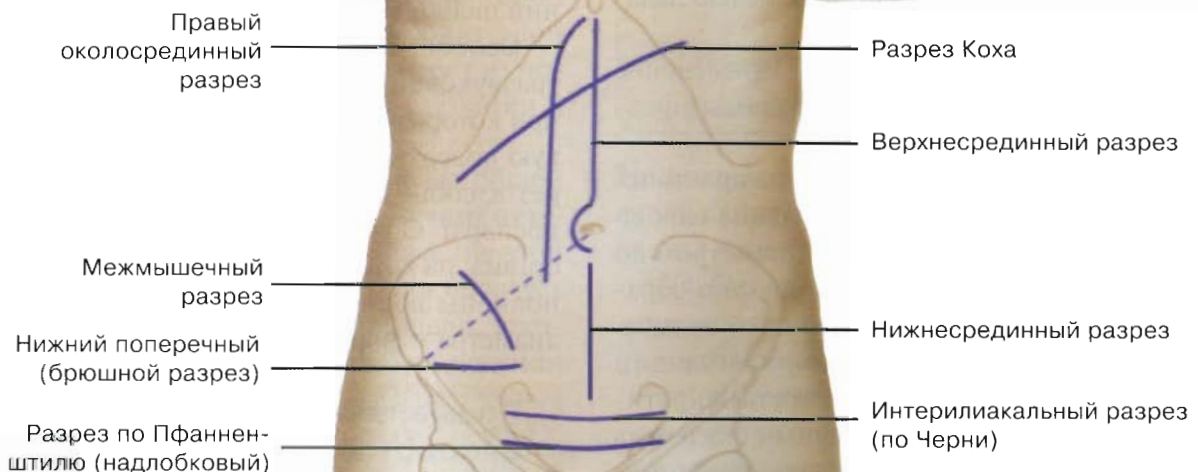
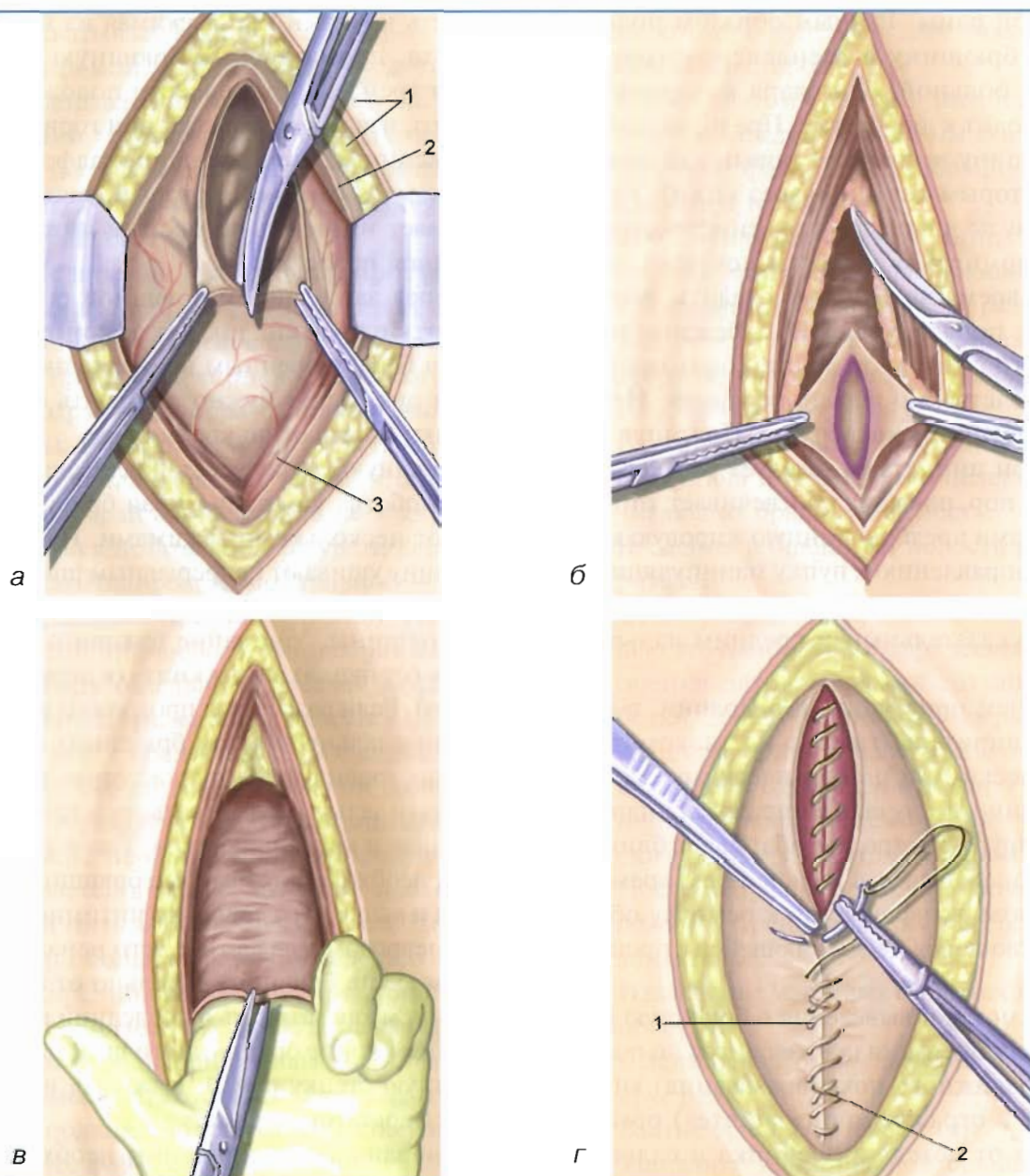


Рис. 21.2. Проекция хирургических разрезов



**Рис. 21.3.** Нижнесрединная лапаротомия:

а — начало вскрытия брюшины: 1 — кожа и подкожный жировой слой; 2 — апоневроз; 3 — прямая мышца живота; б — отодвигание подкожного жирового слоя с мочевым пузырем; в — рассечение брюшины под контролем пальцев; г — зашивание апоневроза: 1 — непрерывный шов на апоневроз; 2 — подкрепляющие шелковые отдельные швы.

влагалищ прямой мышцы. Для того чтобы разрез был проведен правильно, нужно ориентироваться по пупку.

После раздвигания мышц приступают к вскрытию брюшины. Пинцетом (лучше тупым, анатомическим) хирург и его помощник захватывают поперечную фасцию и предбрюшинный жир в верхней (ближайшей к пупку) трети разреза. Осторожно разрезают *fascia trans-*

*versa* и предбрюшинную жировую клетчатку и затем, захватывая пинцетом нижележащую клетчатку вместе с брюшиной, хирург разрезает последнюю. Захватывать предбрюшинную клетчатку и брюшину пинцетом следует с большой осторожностью, чтобы не захватить и не разрезать стенку кишки. Брюшину следует вскрыть лишь тогда, когда больная находится в глубоком наркозе, и петли кишок не выходят за преде-



лы брюшной раны. Равным образом полезно вскрывать брюшину в тренделенбургском положении больной, благодаря которому кишечник отходит к диафрагме. Предбрюшинный жир и брюшину вскрывают новым скальпелем (не тем, которым делали разрез кожи). Разрезая брюшину по направлению к симфизу, нужно все время помнить о близости мочевого пузыря. В то же время необходимо следить, чтобы в ножницы не попала кишка. Во избежание ранения мочевого пузыря, он должен быть опорожнен непосредственно перед операцией. Нельзя рассекать брюшину «вслепую». Подтянув ее с обеих сторон пинцетом, следует рассекать ее лишь до тех пор, пока она просвечивает, отодвигая ножницами предбрюшинную жировую клетчатку. По направлению к пупку манипуляции на брюшине проводятся под контролем, защищая кишечник указательным и средним пальцами левой руки.

Прежде чем приступить к операции, в рану вводят расширитель, тщательно знакомятся с топографическими и патологическими особенностями данного случая. Опираясь на данные осмотра, хирург быстро вырабатывает ближайший план операции и в дальнейшем время от времени вновь возвращается к осмотру обстановки, создающейся и изменяющейся в процессе операции.

После осмотра и выведения в брюшную рану опухоли (если операция производится по поводу наличия подвижного новообразования) хирург приступает к ограждению («защите») органов малого таза от петель кишечника и сальника введением в брюшную полость салфетки (полотенца), смоченной изотоническим раствором натрия хлорида. Концы салфеток остаются снаружи и на них накладывают фиксирующие зажимы для того, чтобы случайно не оставить салфетки в ране.

### **Закрытие брюшной раны при продольном разрезе**

По окончании операции следует перевести больную из тренделенбургского положения в горизонтальное. Марлевые салфетки (или полотенца) извлекают из брюшной полости лишь тогда, когда столу придано горизонтальное положение, в этом положении зашивают брюшную рану. Благодаря тому, что кишечник занимает нормальное положение, он заполняет брюшную

полость и малый таз, выжимая из нее избыток воздуха, проникшего в брюшную полость во время тренделенбургского положения. Кроме того, извлекая салфетки при горизонтальном положении больной, на конце салфетки обычно извлекается сальник, который, таким образом, занимает надлежащее место в нижнем отделе брюшной полости.

Перед зашиванием брюшной раны следует сменить перчатки, так как к концу операции нельзя быть уверенным в достаточной стерильности рук. Далее нужно положить стерильные пленки на живот по краям раны.

Брюшную стенку восстанавливают послойно. Для удобства ушивания края брюшины захватывают несколькими зажимами. Париетальную брюшину ушивают непрерывным швом, для чего пользуются обычно викрилом или дексоном средней толщины. Ушивание брюшины начинают сверху (от пупка) и идут книзу (к лонному сочленению). Если разрез был продолжен выше пупка, то рационально участок брюшины от верхнего края до уровня ниже пупка тотчас необходимо зашить отдельными узловатыми швами, захватывая в шов и края апоневроза. Такой способ ушивания необходим потому, что брюшина на уровне пупка и выше него довольно интимно соединена с апоневрозом, вследствие чего ненадежно шить в этом месте брюшину отдельно от апоневроза. Перед тем как затянуть в последний раз лигатуру в нижнем конце брюшинного шва, нажимают на брюшную стенку рукой, выжимая из брюшной полости остаток воздуха.

При зашивании брюшины необходимо следить за тем, чтобы не прихватить в шов стенку кишки. За этим должен следить как хирург, так и ассистент. Если кишечник во время ушивания «неспокоен» и выступает в рану, необходимо марлевой салфеткой поддерживать петли кишок. После ушивания части брюшины салфетку извлекают.

Концом лигатуры, которой ушивают париетальную брюшину, соединяют прямые мышцы живота. Если брюшину ушивают сверху вниз, то мышцы соединяют лигатурой снизу вверх, т.е. от лона к пупку. Концы лигатур завязывают между собой. Благодаря переходу лигатуры с брюшины на мышцы, в нижнем углу раны пристеночная брюшина подтягивается к мышцам, что способствует лучшему заживлению. Если обнажена лишь одна прямая мышца, а другая покрыта

апоневротическим влагалищем, то шов с одной стороны захватывает мышцу, с другой — ткань влагалища прямой мышцы. Иглу следует вкалывать по направлению изнутри наружу. Шов, соединяющий мышцы, нельзя слишком туго затягивать, так как мышца легко прорезывается лигатурой, т.е. зашивать мышцы необходимо крайне аккуратно.

После соединения краев мышц приступают к ушиванию апоневроза. Этот этап закрытия брюшной раны имеет решающее значение, так как только прочность апоневротического шва может предохранить от образования послеоперационной грыжи. Поэтому и хирург, и помощник должны внимательно следить за тем, чтобы игла вкалывалась в край апоневроза, а не в жировую клетчатку. При внимательной аккуратной работе легко избежать ошибок. Самое главное — хорошо и своевременно при помощи пинцетов обнаружить край апоневроза. Апоневроз следует восстанавливать отдельными швами, используя синтетические нити: капрон, лавсан или шелк (последний менее предпочтителен), или использовать непрерывный реверденовский шов (прецизионный непрерывный шов с захлестом, при котором после первоначального прошивания игла продевается в петлю нити при последующем вколе и нить затягивается). У ослабленных больных (при большой кровопотере, сахарном диабете, ожирении, злокачественном процессе) целесообразно наложение провизорных (страхующих) швов. Провизорные швы — это отдельные шелковые швы, которые накладывают через апоневроз, подкожную клетчатку и кожу и снимают не ранее 8–9-х суток.

Подкожную жировую клетчатку сближают отдельными швами. На кожу накладывают отдельные швы. После обработки швов спиртовым раствором антисептика (пливасепт, хлоргексидин), поверх швов накладывают асептическую повязку.

*Основные этапы нижнесрединной лапаротомии:*

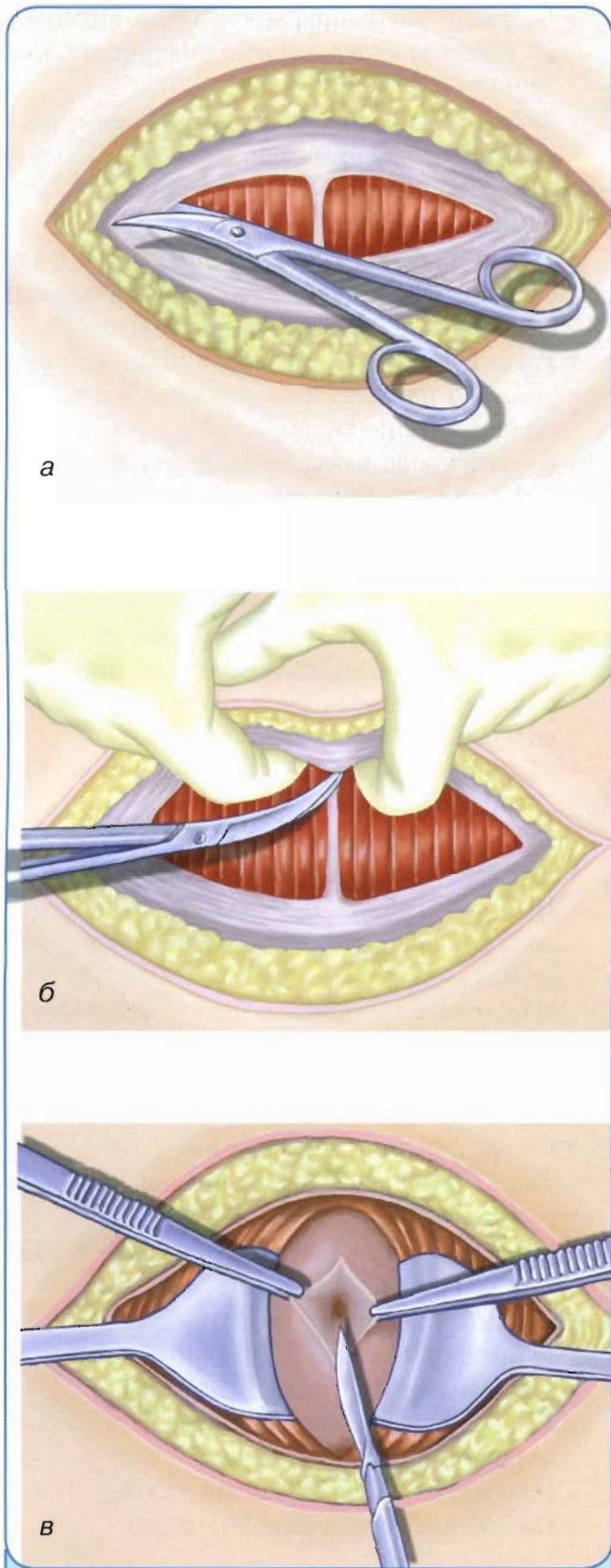
- Разрез кожи и подкожно-жировой клетчатки в продольном направлении от симфиза к пупку.
- Коагуляция мелких сосудов подкожно-жировой клетчатки.
- Рассечение апоневроза в продольном направлении, отступая 0,5 см от средней линии.

- Вскрытие влагалища прямой мышцы живота, которую куперовскими ножницами отодвигают в сторону.
- Захват анатомическими пинцетами и рассечение между ними новым скальпелем поперечной фасции и предбрюшинного жира в верхней трети разреза.
- Захват анатомическими пинцетами и рассечение между ними предбрюшинного жира и брюшины в верхней трети разреза.
- Рассечение брюшины ножницами сначала вверх по направлению к пупку, затем вниз по направлению к лону.
- Взятие краев раны брюшины на зажимы Микулича и скрепление пленок, ограничивающих брюшную полость.
- Введение в брюшную полость ранорасширителя.
- Осмотр органов брюшной полости с целью уточнения топографической анатомии, оценки патологической ситуации и выработки плана предстоящей операции.
- «Защита» органов малого таза от петель кишечника и сальника введением в брюшную полость салфеток, смоченных изотоническим раствором натрия хлорида.
- После окончания операции больную из положения Тренделенбурга переводят в горизонтальное.
- Извлечение марлевых салфеток из брюшной полости.
- Смена перчаток и салфеток на животе вокруг раны.
- Взятие брюшины на зажимы.
- Ушивание париетальной брюшины непрерывным швом сверху вниз.
- Ушивание мышц концом лигатуры, которой ушивали брюшину, только снизу вверх.
- Связывание концов лигатур.
- Ушивание апоневроза отдельными синтетическими нитями (капрон, лавсан).
- Ушивание подкожно-жировой клетчатки отдельными швами.
- Наложение отдельных швов на кожу.
- Наложение асептической повязки.

### **Поперечное надлобковое чревосечение (по Пфанненштилю)**

Разрез по Пфанненштилю (рис. 21.4) проводят по надлобковой складке приблизительно на 3–4 см выше лонного сочленения. Величина кожно-





**Рис. 21.4.** Лапаротомия по Пфанненштилю:

а — рассечены кожа и подкожный жировой слой; б — отделение апоневроза; в — продольное рассечение брюшины

го разреза зависит от особенностей предстоящей операции и в среднем равна 10–12 см.

Скальпелем рассекают кожу и подкожную клетчатку до апоневроза. Кровоточащие сосуды следует захватить и тотчас же перевязать тонкой лигатурой или, что предпочтительней, коагулировать. В боковых отделах раны нередко встречаются расширенные подкожные вены, ранение которых может вызвать обильное кровотечение, поэтому эти сосуды надо тщательно лигировать. Апоневроз надрезают скальпелем с обеих сторон от средней линии до мышц. Через образовавшийся в апоневрозе окна разрез при помощи изогнутых ножниц Купера удлиняют в форме полулуния, следя за тем, чтобы не травмировать мышцы. Направление разреза должно быть закругленным сверху, что позволяет в дальнейшем создать максимальный хирургический доступ к органам малого таза. На верхний и нижний края разреза апоневроза накладывают два зажима Кохера или Микulichа. При помощи небольшого тупфера («горошины») апоневроз туго отслаивают вверх и вниз от подлежащей мышцы и затем куперовскими ножницами подсекают соединительнотканый стык между апоневротическими влагалищами прямых мышц. При этом концы изогнутых ножниц обращены к мышцам. Необходимо проявлять осторожность, чтобы не травмировать многочисленные мелкие мышечные артерии, пронизывающие апоневроз. Отсеченный таким образом апоневроз должен иметь форму клина с основанием, расположенным в 2–3 см от пупочного кольца. Обычно разрез апоневроза доходит с обеих сторон до наружного края прямых мышц. Далее не представляет особого труда разъединить прямые мышцы, как при продольном разрезе, и вскрыть париетальную брюшину.

Если встречается необходимость в увеличении брюшной раны, то это приходится делать за счет увеличения поперечного разреза апоневроза в стороны и вверх. Далее наружного края прямой мышцы апоневротические листки, составляющие переднюю стенку влагалища прямой мышцы живота, расходятся, образуя сухожилия трех мышц: *m. obliquus abdominis externus*, *m. obliquus abdominis internus*, *m. transversus*. После того как разрезано сухожилие *m. obliqui abdominis externi*, надрезается сухожилие *m. obliqui abdominis interni* и *m. externi*, а мышечные волокна последних двух мышц тупо разъединяют.

Закрытие брюшной раны при поперечном разрезе производится следующим образом. Париемальную брюшину и прямые мышцы ушивают, как при продольном разрезе. Во избежание ранения нижней надчревной артерии не следует проводить иглу глубоко под мышцы. Малейшее кровотечение из мышц должно быть остановлено во избежание образования субфасциальной гематомы. Апоневроз обычно ушивают непрерывным реверденовским швом. Следует помнить, что в углах поперечного разреза необходимо захватывать все три фасциальных листка, которые, соединяясь, образуют переднюю стенку влагалища прямой мышцы. Подкожную жировую клетчатку соединяют отдельными швами. Кожу восстанавливают наложением внутрикожного непрерывного (косметического) шва или отдельных швов.

Правильно выполненный разрез по Пфанненштилю позволяет обеспечить достаточный доступ к органам малого таза практически для выполнения любого по объему вмешательства и имеет несомненные преимущества перед остальными. Он позволяет активно вести больную в послеоперационном периоде, послеоперационные грыжи и эвентерация кишечника наблюдаются крайне редко. В настоящее время этот вид чревосечения в оперативной гинекологии является преимущественным и выполняется практически во всех лечебных учреждениях. Чревосечение этим способом не рекомендуется производить в случаях рака половых органов и гнойно-воспалительных процессов с выраженными рубцово-спаечными изменениями. При повторных чревосечениях разрез обычно делают по старому рубцу с его иссечением.

*Основные этапы поперечной надлобковой лапаротомии:*

- Разрез кожи и подкожно-жировой клетчатки в поперечном направлении по надлобковой складке.
- Коагуляция мелких сосудов подкожно-жировой клетчатки.
- Разрез апоневроза скальпелем с обеих сторон от средней линии до мышц.
- Продление разреза апоневроза куперовскими ножницами в форме полулуния.
- Отсепаровка апоневроза от мышц вверх и вниз тупым и острым путем.
- Разъединение прямых мышц, как и при нижнесрединной лапаротомии.

- Вскрытие брюшины аналогично нижнесрединной лапаротомии.
- Взятие краев раны брюшины на зажимы Микулича и скрепление пеленок, ограничивающих брюшную полость.
- Введение в брюшную полость ранорасширителя.
- Осмотр органов брюшной полости с целью уточнения топографической анатомии, оценки патологической ситуации и выработки плана предстоящей операции.
- «Защита» органов малого таза от петель кишечника и сальника введением в брюшную полость салфеток, смоченных изотоническим раствором натрия хлорида.
- После окончания операции больную из положения Тренделенбурга переводят в горизонтальное.
- Извлечение марлевых салфеток из брюшной полости.
- Смена перчаток и салфеток на животе вокруг раны.
- Взятие брюшины на зажимы.
- Ушивание париетальной брюшины непрерывным швом сверху вниз.
- Ушивание мышц концом лигатуры, которой ушивали брюшину, только снизу вверх.
- Связывание концов лигатур.
- Ушивание апоневроза непрерывным реверденовским швом.
- Ушивание подкожно-жировой клетчатки отдельными швами.
- Наложение непрерывного внутрикожного (косметического) шва на кожу.
- Наложение асептической повязки.

*Таким образом, особенностями поперечной надлобковой лапаротомии являются:*

- Разрез кожи и подкожно-жировой клетчатки в поперечном направлении по надлобковой складке.
- Разрез апоневроза скальпелем с обеих сторон от средней линии до мышц.
- Продление разреза апоневроза куперовскими ножницами в форме полулуния.
- Отсепаровка апоневроза от мышц вверх и вниз тупым и острым путем.
- Ушивание апоневроза непрерывным реверденовским швом.
- Наложение непрерывного внутрикожного (косметического) шва на кожу.



### Поперечное интерилиакальное чревосечение по Черни

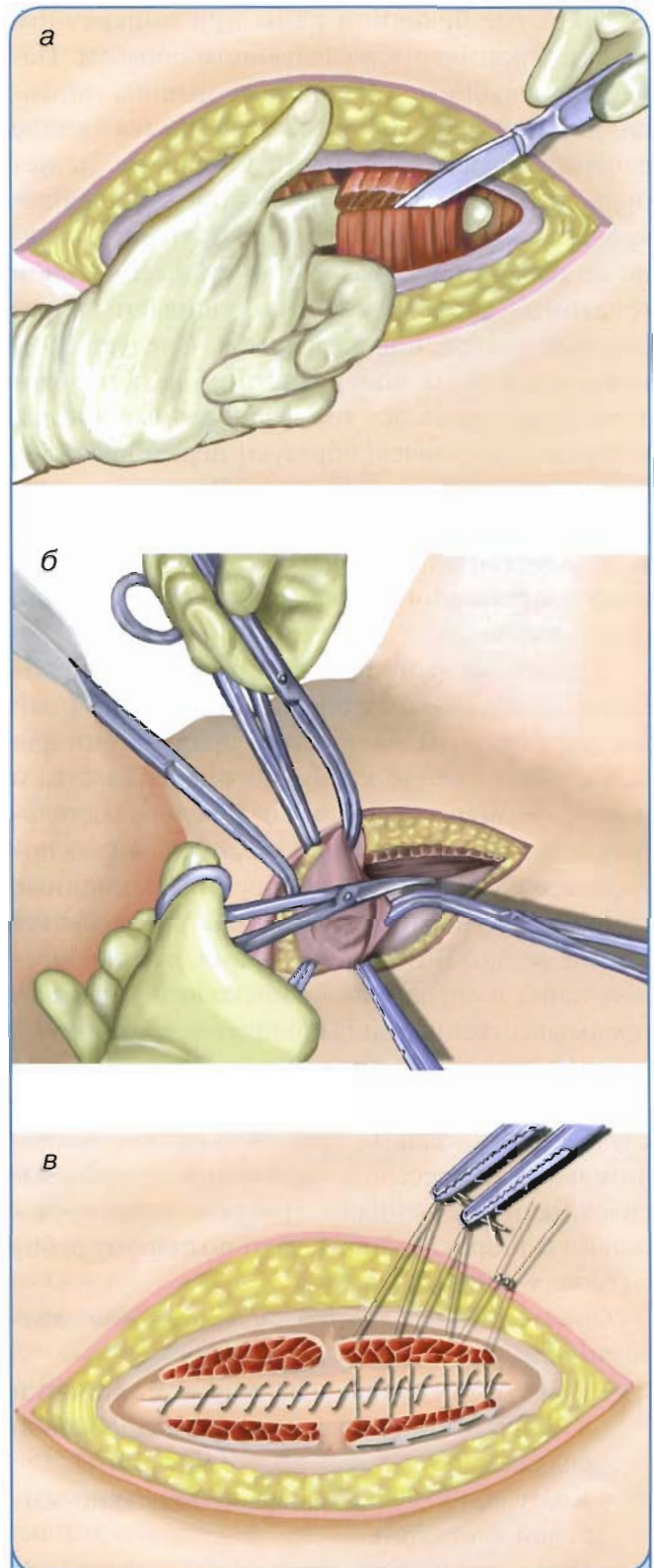
Преимущество этого разреза перед разрезом по Пфанненштилю сводится к тому, что он позволяет осуществить широкий доступ к органам малого таза даже при чрезмерном развитии подкожной жировой клетчатки (рис. 21.5).

Рассечение кожи и подкожной жировой клетчатки производят поперечно на 4–6 см выше лона. В таком же направлении рассекают апоневроз, причем края его закругляют кнаружи. С обеих сторон пересекают и лигируют надчревные нижние артерии, затем пересекают обе прямые мышцы. После вскрытия поперечной фасции брюшину вскрывают в поперечном направлении.

Разрез ушивают следующим образом. Брюшину восстанавливают непрерывным швом справа налево. На прямые мышцы накладывают отдельные П-образные швы. Первый вкол иглы делают на дистальном участке, затем прошивают П-образно проксимальный и выкалывают иглу снова в дистальном отделе мышцы. Следует наложить 3–5 таких швов на правую и левую прямые мышцы. Зашивание апоневроза, подкожной жировой клетчатки и кожи производят так же, как и при разрезе по Пфанненштилю.

*Основные этапы поперечного интерилиакального чревосечения по Черни:*

- Рассечение кожи и подкожно-жировой клетчатки в поперечном направлении на 4–6 см выше лона.
- Рассечение апоневроза в поперечном направлении.
- Лигирование и пересечение надчревных нижних артерий.
- Пересечение прямых мышц живота.
- Вскрытие поперечной фасции и брюшины в поперечном направлении.
- Взятие краев раны брюшины на зажимы Микулича и скрепление пеленок, ограничивающих брюшную полость.
- Введение в брюшную полость ранорасширителя.
- Осмотр органов брюшной полости с целью уточнения топографической анатомии, оценки патологической ситуации и выработки плана предстоящей операции.
- «Защита» органов малого таза от петель кишечника и сальника введением в брюшную полость салфеток, смоченных изотоническим раствором натрия хлорида.



**Рис. 21.5.** Интерилиакальный разрез по Черни:

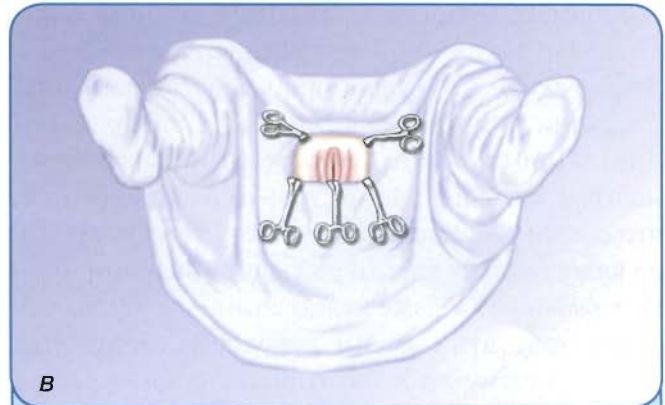
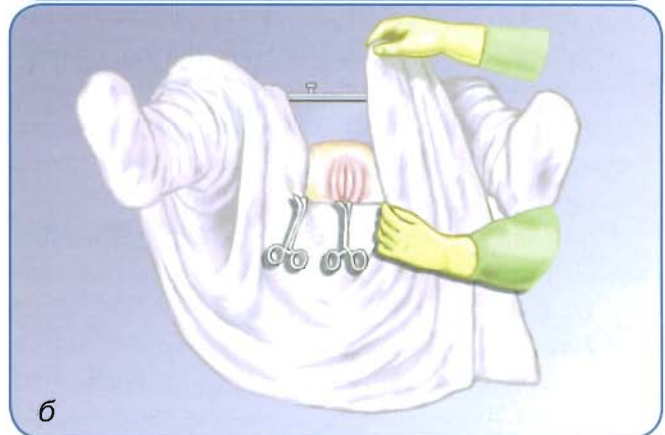
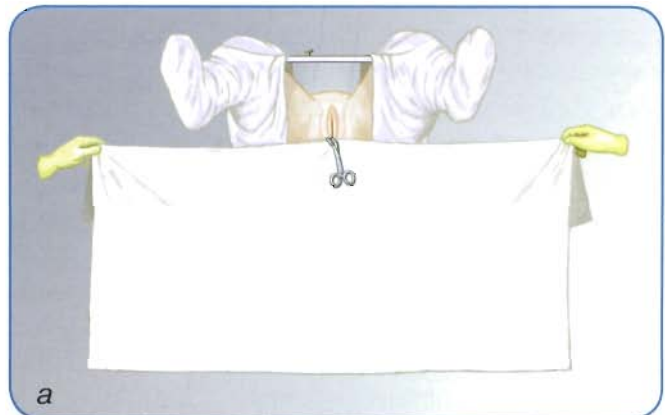
а — пересечение прямой мышцы живота; б — поперечное рассечение брюшины; в — брюшина ушита. Соединение пересеченных отделов прямых мышц живота

- После окончания операции больную из положения Тренделенбурга переводят в горизонтальное.
- Извлечение марлевых салфеток из брюшной полости.
- Смена перчаток и салфеток на животе вокруг раны.
- Взятие брюшины на зажимы.
- Ушивание брюшины непрерывным швом справа налево.
- Ушивание мышц отдельными П-образными швами.
- Ушивание апоневроза непрерывным реверсеновским швом.
- Ушивание подкожно-жировой клетчатки отдельными швами.
- Наложение непрерывного внутрикожного (косметического) шва на кожу.
- Наложение асептической повязки.

*Таким образом, особенностями поперечного интериликального разреза по Черни являются:*

- Рассечение кожи и подкожно-жировой клетчатки в поперечном направлении на 4–6 см выше лона.
- Лигирование и пересечение надчревных нижних артерий.
- Пересечение прямых мышц живота.
- Вскрытие поперечной фасции и брюшины в поперечном направлении.
- Ушивание брюшины непрерывным швом справа налево.
- Ушивание мышц отдельными П-образными швами.

гами хирурга и в который бросают во время операции использованный материал. Затем на ноги больной надевают стерильные бахилы, которые должны доходить до паховых сгибов. Далее операционное поле обкладывают стерильными простынями таким образом, чтобы наружные половые органы находились в центре прямоугольника, образованного простынями. Вместо простыней можно использовать полотенца (рис. 21.6).



**Рис. 21.6.** Защита операционного поля при влагалищных операциях:

а — первый этап; б — второй этап; в — третий этап

### Влагалищное чревосечение

**Положение больной при влагалищной операции.** Для влагалищной операции больную укладывают на операционный стол с укрепленными ножными держателями с несколько приподнятым тазовым концом, что облегчает доступ к органам малого таза.

**Дезинфекцию кожи, наружных половых органов и влагалища** осуществляют под наркозом, кроме тех случаев, когда операцию производят под местной анестезией.

**«Одевание» больной (защита операционного поля стерильным бельем).** Прежде всего, подкладывают небольшую стерильную простыню под таз больной. Простыня должна свисать до пола, доходя до таза, который ставится между но-



**Расположение хирурга, ассистентов, анестезиолога и операционной сестры.** Хирург сидит перед операционным полем на табурете («вертушке»). Прежде чем начинать операцию, хирург должен удобно устроиться, т.е. сесть так, чтобы ему не пришлось тянуться вверх к операционному полю или, наоборот, чрезмерно нагибаться. Для этого нужно либо поднять, либо опустить операционный стол, либо изменить высоту табурета.

Светильник должен быть установлен так, чтобы свет падал на операционное поле. По правую руку хирурга стоит инструментальный столик, за которым, лицом к операционному полю, стоит (или сидит) операционная сестра. Ассистенты должны все время быть в «тонусе», т.е. в состоянии постоянной готовности помочь хирургу, внимательно следя за ходом операции. Первый ассистент, т.е. тот, который стоит «на левой ноге» (относительно пациента) у инструментального стола, является наиболее активным помощником во время операции. Второй ассистент («на правой ноге») правой рукой держит заднее зеркало и по ходу операции по возможности помогает хирургу наравне с первым ассистентом. Помощь ассистентов при влагалищной операции имеет большое значение для ее проведения, и хирург должен требовать от своих помощников четкости движений.

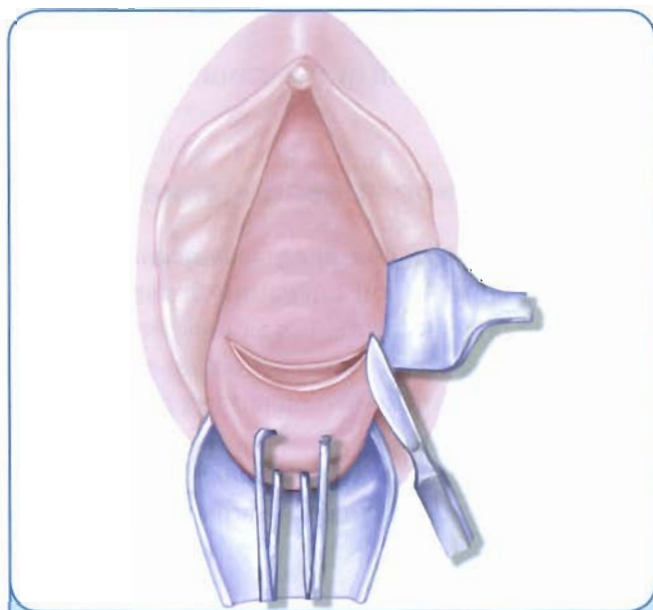
**Передняя кольпотомия (*colpotomia anterior; colpocoeliotomia anterior*).** Передняя кольпотомия, т.е. разрез переднего свода с проникновением в *excavatio vesico-uterina (colpocoeliotomia)*, или разрез переднего свода без вскрытия брюшины (*colpotomia*), никогда не является самостоятельной операцией. Подобно вскрытию брюшной стенки, она является лишь вспомогательным этапом, открывающим путь для производства основной операции (внутрибрюшинной или внебрюшинной). При глубоком наркозе мышцы промежности и тазового дна настолько расслабляются, что обычно имеется возможность ввести зеркала во влагалище не только рожавших женщин, но и не рожавших (и даже девственниц), и таким образом получить доступ к переднему своду. Если доступ почему-либо затруднен (например, при наличии рубцов), то для производства операции приходится прибегнуть к дополнительному промежностному разрезу.

После введения зеркал производится дополнительная дезинфекция стенки влагалища и влагалищной части шейки матки раствором анти-

септика, после чего двумя пулевыми щипцами или щипцами Мюзо захватывается передняя губа шейки матки. Для того чтобы обнаружить своды и *portio vaginalis uteri*, приходится ввести длинное желобоватое заднее зеркало. После того как захвачена влагалищная часть шейки, длинное заднее зеркало следует заменить более коротким зеркалом Фрича или Дуайена, которое позволяет низвести максимально к входу во влагалище шейку матки.

Низведение шейки матки является непременным условием правильного и успешного проведения операции кольпотомии.

После того как матка (шейка) низведена по направлению к входу во влагалище и, таким образом, несколько вывернута передняя стенка влагалища, а передний свод приближен к входу во влагалище, помощники боковыми зеркалами (подъемниками) раздвигают половую щель. Второй помощник правой рукой держит в максимальном натяжении щипцы Мюзо (т.е. шейку матки) вместе с задним зеркалом. Хирург, у которого обе руки свободны, делает ножом поперечно дугообразный разрез через передний свод. Разрез должен быть проведен на том уровне, где проходит последняя поперечная складка стенки влагалища и начинается гладкая поверхность слизистой оболочки влагалищной части шейки матки (рис. 21.7).

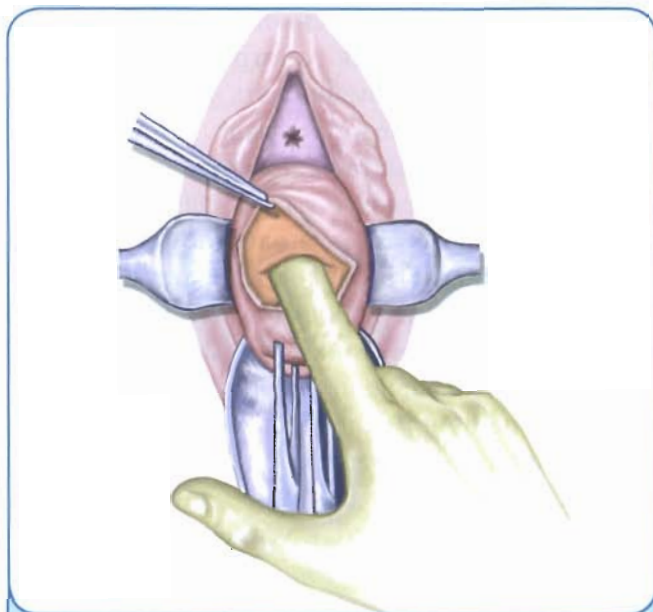


**Рис. 21.7.** Полулунный разрез. При правильном разрезе и энергичном низведении шейки края раны значительно расходятся

Для облегчения дальнейших манипуляций (отслойки мочевого пузыря, нахождения и вскрытия брюшины) рекомендуется увеличить дугообразный разрез при помощи двух добавочных разрезов. Благодаря этим разрезам очерчивается языкообразный лоскут. Разрез должен быть достаточно глубоким, чтобы проникнуть через всю толщу стенки влагалища в соединительнотканый слой (клетчатку), который находится между пузырем и шейкой матки. Благодаря энергичному низведению *portionis vaginalis uteri* верхний край разреза при достаточной глубине сразу отходит вверх, и края расходятся на 0,5–1 см.

Захватив край языкообразного лоскута в хирургический пинцет (или зажим Кохера) при одновременном подтягивании шейки вниз, хирург перерезает куперовскими ножницами натягивающиеся пучки соединительнотканых волокон прецервикальной клетчатки (рис. 21.8).

Надрезая клетчатку, хирург одновременно постепенно отодвигает тыльной стороной ножниц клетчатку и лоскут вверх. Пинцет от верхнего края лоскута может быть в дальнейшем перенесен на клетчатку, пучки которой перерезают ножницами. Если хирург попал в надлежащий слой, то отслойка мочевого пузыря должна идти легко. После надрезки острым путем (ножница-

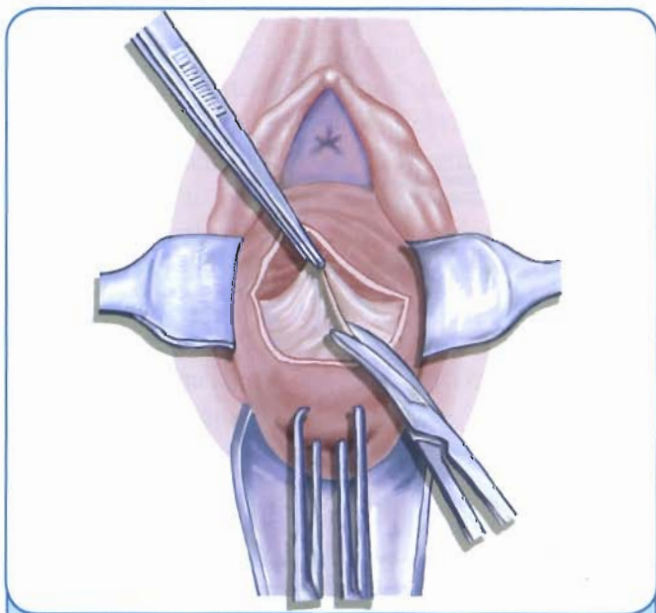


**Рис. 21.9.** Передняя кольпотомия. Дальнейшая отслойка мочевого пузыря. Пинцетом захвачен и приподнят край влагалища. Мочевой пузырь частично уже отсепарован острым путем. Указательным пальцем продолжается отслойка мочевого пузыря

ми) клетчатки, хирург пальцем легко продолжает отслойку пузыря и доходит до пузырно-маточной складки брюшины (рис. 21.9).

Палец, доходящий до брюшины, получает особое ощущение гладкости и свободы движений.

Обычной ошибкой при отслойке мочевого пузыря у начинающих хирургов являются две крайности. Чрезмерно осторожный хирург, опасаясь ранения мочевого пузыря, углубляется в ткань шейки и не может дойти до брюшины. Чрезмерно смелый и не разбирающийся в анатомии хирург идет не в клетчаточный слой между пузырем и шейкой, а прямо на стенку мочевого пузыря. Нужно помнить, что пузырь обычно соединен с передней поверхностью шейки матки весьма рыхло, за исключением случаев патологических, как, например, при распространенном раке шейки матки, воспалении и т.п. Если встречаются затруднения при отсепаровке пузыря, то причину нужно искать не в «особенностях случая», а в погрешностях манипуляции. При наличии затруднений следует, прежде всего, прекратить слепое и упорное оперирование. Нужно как следует осушить операционное поле от крови, как следует подтянуть шейку матки к входу во влагалище и кзади, спокойно разобраться в анатомии и лишь



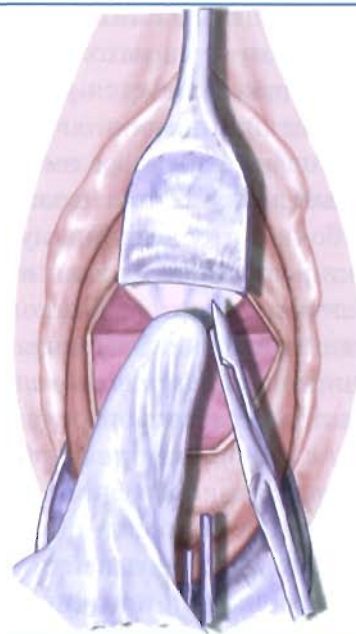
**Рис. 21.8.** Начало отслойки мочевого пузыря от шейки матки. Пинцетом захвачен край влагалища. Ножницами рассекают натянутые волокна пузырно-влагалищной перегородки



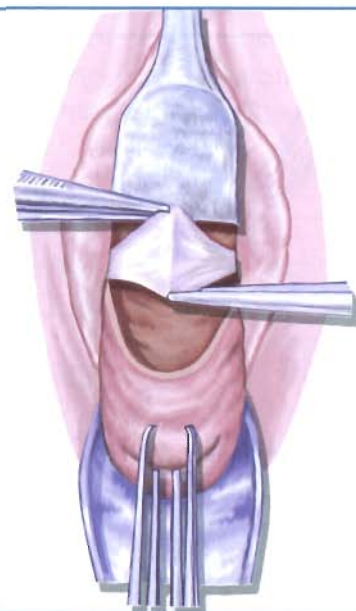
после внесения полной ясности продолжить операцию. Для выяснения топографических соотношений можно рекомендовать воспользоваться катетеризацией мочевого пузыря. Хирург вводит в мочевой пузырь металлический катетер и, повернув клюв последнего к себе, пальцем другой руки, находящимся во влагалищной ране, осторожно нащупывает конец катетера и, таким образом, уясняет, где находится стенка мочевого пузыря. Натяжение шейки матки в этот момент должно быть ослаблено. Самое главное не оперировать, не продолжать бесплодных манипуляций, если анатомические соотношения не ясны, ибо бессистемное отодвигание тканей, надрезывание и т.п. ведут лишь к усиленному кровотечению и пропитыванию клетчатки кровью, что в еще большей степени затрудняет дальнейшие манипуляции.

После того как мочевой пузырь отсепарован, приступают к дальнейшему этапу — нахождению и вскрытию пузырно-маточной брюшинной складки (*plica vesico-uterina*). Для этого вводят подъемник во влагалищную рану под мочевой пузырь и отодвигают его вверх. Хирург обортывает указательные пальцы обеих рук маленькой марлевой салфеткой (рис. 21.10) и, несколько раздвигая в стороны клетчатку, доходит до складки и стягивает последнюю к себе — книзу. Складка брюшины представляется в виде языка белесоватого цвета, полулунная граница которого должна быть ясно видна. Следует принять за правило, не вскрывать брюшину пока не будет совершенно отчетливо виден этот «козырек», т.е. языкообразная складка брюшины. Это может предохранить от ранения мочевого пузыря, так как слизистая оболочка мочевого пузыря (без мышечного слоя) может напомнить складку брюшины. Для того чтобы складка брюшины, подтянутая пальцем, не ушла кверху, ее можно захватить одним или двумя зажимами Пеана.

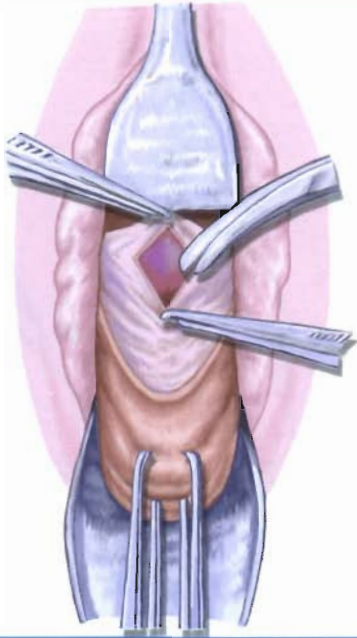
Вскрытие брюшины производится при помощи куперовских ножниц, как показано на рис. 21.11–21.13. Для того чтобы пузырная брюшина не ушла и чтобы ее не пришлось искать, когда она в дальнейшем, по ходу предстоящей операции, понадобится, рационально наложить на нее длинный узловатый кетгутовый шов, концы которого захватывают в зажим и помещают на простыне, покрывающей симфиз и живот больной. При помощи этой лигатуры всегда можно достать край брюшины.



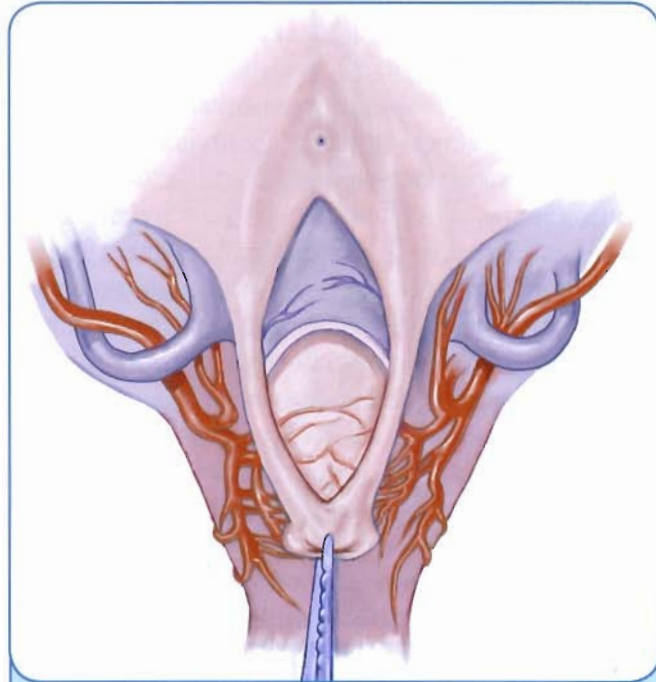**Рис. 21.10.** Передняя кольпотомия. Мочевой пузырь полностью отсепарован и отодвинут кпереди подъемником. Видна полулунная складка брюшины (*plica vesico-uterina*), которая несколько книзу оттянута указательным пальцем, обернутым марлевой салфеткой. Складка с левой стороны захвачена зажимом Пеана



**Рис. 21.11.** Передняя кольпотомия. Отсепарованный мочевой пузырь отодвинут подъемником. Складка брюшины захвачена пинцетом или зажимами Пеана. Матка максимально низведена ко входу во влагалище и кзади



**Рис. 21.12.** Передняя кольпотомия. Пузырно-маточную связку брюшины разрезают, отверстие расширяют в обе стороны



**Рис. 21.13.** Шейка матки низведена ко входу во влагалище. На передней стенке влагалища вырезано овальное окно, через которое виден мочевой пузырь и передняя стенка шейки матки. Мочевой пузырь и мочеточник при сильном низведении шейки матки значительно отстают и сравнительно мало смещаются вниз. Маточная артерия, наоборот, значительно низводится, следуя шейки матки. Виден перекрест мочеточника с *a. uterine*

После вскрытия брюшины приступают к проведению основной операции, для которой кольпотомия являлась лишь этапом, при помощи которого прокладывается путь в брюшную полость и к внутренним половым органам. При некоторых операциях (влагалищное кесарево сечение, влагалищная консервативная миомотомия и др.) брюшину вскрывать не приходится, ограничиваются лишь кольпотомией с отсепаровкой мочевого пузыря до брюшины.

После окончания основной операции край пузырной брюшины захватывают зажимами Педана и отдельными тонкими швами пришивают к брюшине, покрывающей матку. Разрез влагалищного свода закрывают либо узловатыми швами, либо непрерывным швом.

*Основные моменты операции передней кольпотомии:*

- введение зеркал во влагалище и захват шейки матки щипцами Мюзо или пулевыми щипцами;
- замена длинного заднего зеркала коротким;
- низведение (максимальное) шейки матки;
- полулунный поперечный разрез переднего свода влагалища;
- отсепаровка мочевого пузыря;

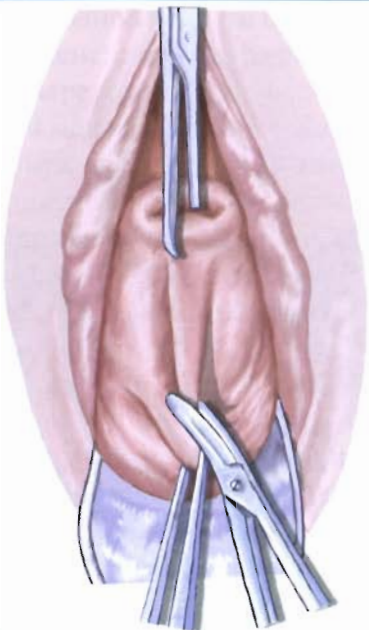
- вскрытие брюшины (пузырно-маточной складки);
- ушивание брюшины и влагалищной раны.

**Задняя кольпотомия.** Как и передняя, задняя кольпотомия является лишь вспомогательной операцией, открывающей доступ к внутренним половым органам через Дугласов карман.

После того как щипцами Мюзо или пулевыми щипцами захвачена влагалищная часть шейки матки (задняя губа), длинное заднее зеркало меняют на короткое (Фрича или Дуайена). Далее низводят шейку ко входу во влагалище и затем резко изменяют направление щипцов Мюзо кпереди по направлению к лонному сочленению (рис. 21.14).

Для лучшего доступа к заднему своду необходимо хорошо согнуть ноги больной в тазобедренном суставе и несколько приподнять таз. Пулевыми щипцами или длинным хирургиче-





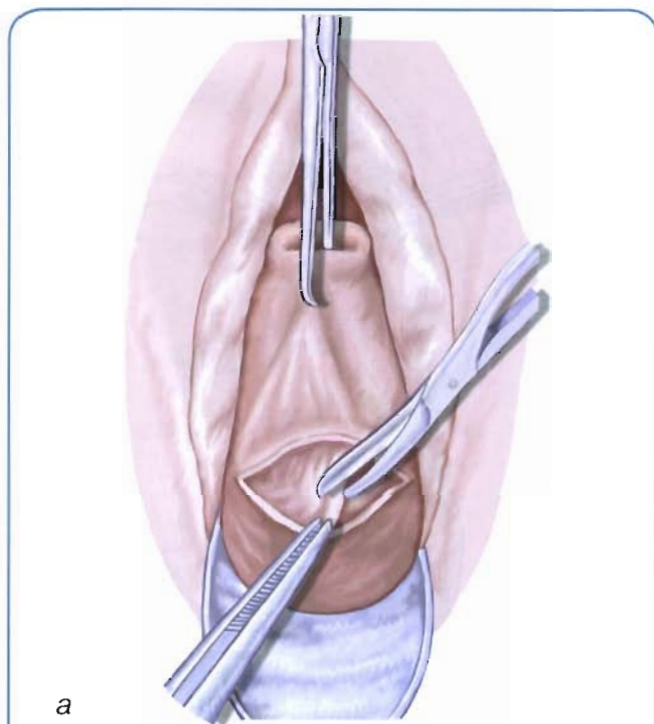
**Рис. 21.14.** Задняя кольпотомия. Шейка матки энергично низведена ко входу во влагалище и подтянута кпереди. Пинцетом захвачена стенка заднего свода и вытянута в складку. Ножницами делается поперечный разрез заднего свода (кольпотомия)

ским пинцетом захватывают стенку влагалища и куперовскими ножницами делают поперечный разрез заднего свода.

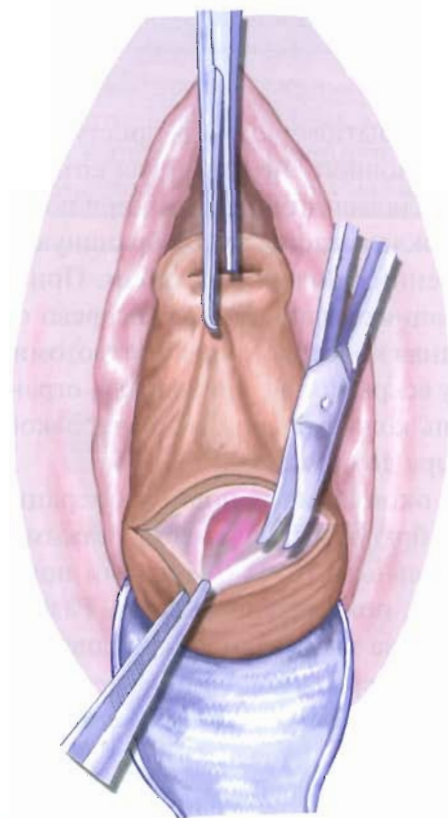
Далее пинцетом захватывают брюшину Дугласова кармана (*plica recto-uterina*) и вскрывают ее ножницами (рис. 21.15). Для остановки всегда наблюдающегося при вскрытии заднего свода кровотечения и чтобы брюшина Дугласова кармана не ушла, обычно ее соединяют узловатыми кетгутовыми швами с нижним краем поперечного разреза заднего свода (рис. 21.16).

Задняя кольпотомия обеспечивает доступ к внутренним половым органам, например, для удаления опухоли, лежащей позади матки, или для экстирпации матки через влагалище. Через заднее кольпотомное отверстие легко можно пережать и рассечь крестцово-маточные связки. Если кольпотомия является только вспомогательной операцией, то по окончании основной операции кольпотомное отверстие ушивают рядом отдельных швов, захватывающих стенку влагалища и брюшину.

Во избежание ранения прямой кишки рекомендуется при разрезе свода и брюшины держать ближе к влагалищной части шейки матки.



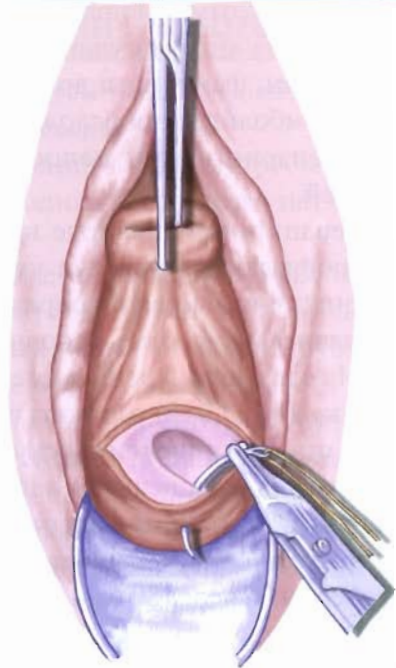
а



б

**Рис. 21.15.** Задняя кольпотомия. Свод влагалища рассечен:

а — пинцетом захвачена в складку брюшина заднего Дугласова кармана; б — ножницами вскрывают брюшину



**Рис. 21.16.** Задняя кольпотомия. Вскрыт свод влагалища и брюшина Дугласова кармана. Узловыми лигатурами край брюшины соединен с краем влагалища

*Основные моменты операции задней кольпотомии:*

- введение зеркал во влагалище и захват шейки матки щипцами Мюзо или пулевыми щипцами;
- смена длинного зеркала на короткое (Фрича или Дуайена);
- низведение шейки матки ко входу во влагалище и одновременное оттягивание ее клепреди (кверху);
- вскрытие свода влагалища;
- вскрытие брюшины;
- соединение узловатыми швами края разрезанной брюшины с задним краем кольпотомного разреза;
- закрытие кольпотомной раны.

*Лапароскопический доступ* (см. гл. 23).

### Предоперационная подготовка больных

Желательно, чтобы при плановой госпитализации больные перед поступлением в отделение оперативной гинекологии проходили амбулаторное обследование по месту жительства. Производят клинический анализ крови и мочи, опреде-

ляют резус-принадлежность и группу крови, реакцию Вассермана, исследуют флору влагалища. Больную осматривает терапевт, ее направляют на электрокардиографию, получают заключение стоматолога, выполняют рентгеноскопию грудной клетки или флюорографию, эндоскопическое и/или рентгенологическое исследование желудочно-кишечного тракта (при наличии опухолей яичника и заболеваний желудочно-кишечного тракта), исследование на ВИЧ.

*В стационаре дополнительно проводят биохимическое исследование крови, исследование свертывающей системы крови.* При необходимости повторяют анализы крови, мочи, отделяемого влагалища, осмотр терапевтом. Перед операцией больную обязательно осматривает анестезиолог.

В случае экстренной госпитализации, если позволяет состояние больной, в течение суток производят общие анализы крови и мочи, определение группы крови и резус-принадлежность, анализ крови на сахар, коагулограмму, рентгеноскопию грудной клетки, электрокардиографию, ультразвуковое сканирование органов малого таза. При необходимости срочной операции определение группы крови и резус-принадлежности обязательно.

Предоперационная подготовка зависит от характера предстоящей операции. Всем больным накануне операции проводят санитарную обработку (гигиенический душ, удаление волос с лобка, очищение кишечника). В день операции обрабатывают влагалище спиртом и вводят в него стерильный тампон. В мочевого пузырь на время операции вводят постоянный катетер, за исключение операций влагалищным доступом.

При наличии у женщины экстрагенитальной патологии показана специальная предоперационная подготовка, план которой определяется вместе со смежными специалистами. Выбирают необходимые препараты и устанавливают дозы совместно с терапевтом (или узким специалистом в зависимости от заболевания) и анестезиологом.

Положительную роль играет включение физических факторов в общий комплекс мероприятий по подготовке больной к плановым оперативным вмешательствам. Цель физиопрофилактических процедур — улучшение функции сердечно-сосудистой системы, системы органов дыхания, местная активация процессов регенерации, санация носоглотки и трахеобронхиального дерева.



### Течение, ведение послеоперационного периода

Практически после каждой операции, производимой под наркозом, развивается дыхательная недостаточность той или иной степени. В связи с этим необходимы ингаляция кислорода и дыхательная гимнастика (начиная со вторых суток после операции), введение кардиотонических средств. При отсутствии противопоказаний больная может встать на следующий день после операции.

В первые двое суток после операции назначают стол №0, затем стол №2 с переходом на 4–5-е сутки на общий стол в случае отсутствия противопоказаний.

Обезболивающие средства применяют в первые двое суток после операции. Если боли сохраняются более длительное время, следует установить их причину.

Антибиотики назначают по показаниям.

Со вторых суток после операции под контролем свертывающей системы крови назначают антикоагулянты больным, составляющим группу риска развития тромбозов.

Профилактика тромбозов особенно необходима у больных с хронической анемией, варикозным расширением вен, тромбозами в анамнезе, аутоиммунными заболеваниями, антифосфолипидным синдромом, злокачественными новообразованиями, заболеваниями сердечно-сосудистой системы (атеросклероз, пороки сердца, инфаркт миокарда в анамнезе). После операции необходимо проводить неспецифические мероприятия по профилактике тромботических осложнений. К ним относятся бинтование нижних конечностей эластичными бинтами, что ускоряет кровоток в системе глубоких вен нижних конечностей и препятствует стазу крови, ранняя активация больной в кровати (повороты, присаживание, вставание), лечебная гимнастика, санация трахеобронхиального дерева.

С целью специфической профилактики целесообразно применять гепарин (по 5 тыс. ЕД 2 раза в сутки в течение первых 7 дней после операции) или фраксипарин, механизм действия которого на систему гемостаза основан на его способности усиливать биологическое действие естественного плазменного белка (антикоагулянта) — антитромбина III. При использовании гепарина в малых дозах не требуется специального лабораторного

контроля. За 2 дня до отмены прямых антикоагулянтов переходят на антикоагулянты непрямого действия (пелентан, фенилин и др.). Больным с угрозой тромбоэмболических осложнений гепарин или кальцепарин вводят непосредственно перед операцией.

В послеоперационном периоде необходимо проводить профилактику пареза кишечника. В основном она заключается в коррекции электролитного баланса и кислотно-основного состояния крови. На следующий день после операции вводят под кожу 1 мл 0,05 % раствора прозерина. Через 30 мин ставят гипертоническую клизму. При парезе желудка и кишечника легкой степени вводят внутривенно 30 мл гипертонического раствора натрия хлорида, подкожно 2 мл 0,05 % раствора прозерина и через 30 мин делают гипертоническую клизму.

При парезе желудка и кишечника показаны зондирование и промывание желудка, внутривенное введение 30 мл 10 % раствора натрия хлорида, через 30 мин — гипертоническая клизма. Осуществляют инфузионную терапию, направленную на коррекцию электролитного баланса и кислотно-основного состояния крови под контролем электролитов крови (калий, натрий). Указанные мероприятия могут быть повторены в течение суток.

При отсутствии противопоказаний, начиная с третьих суток после операции, показана очистительная клизма.

Осмотр послеоперационного шва со сменой повязки производят на 2–4-е сутки после операции (обработка области шва спиртом), а затем по показаниям. Швы снимают на 8–10-е сутки после операции.

Влагалищное исследование выполняют на 8-е сутки после операции и перед выпиской больной, спринцевание влагалища — на 9–10-е сутки после экстирпации матки.

Восстановительное лечение в послеоперационном периоде проводят с помощью преформированных физических факторов. После удаления злокачественных новообразований половых органов физиотерапия противопоказана.

Общим для всех оперированных больных является создание оптимальных условий для заживления тканей, восстановления функциональной активности нейроэндокринной системы, адаптационных механизмов, повышения клеточного и гуморального иммунитета.

## Операции на маточных трубах

Удаление трубы (*salpingectomy*) включает в себя следующие этапы:

- Выведение маточной трубы в рану.
- Приподняв трубу вверх, натягивают ее брыжейку.
- Наложение зажимов должно быть параллельно ходу трубы: на наружный (фимбриальный) край брыжейки трубы между абдоминальным концом трубы и яичником (*lig. tubo-ovariale*) и маточный отдел трубы.
- Продвигаясь по направлению к углу матки, мезосальпинкс постепенно рассекают.
- Производят лигирование культи.
- Перитонизация культи за счет круглой маточной связки.

Основные моменты операции абдоминального удаления придатков матки:

- выделение придатков матки из спаек (на обеих сторонах);
- перерезка (на клеммах) связок (*lig. infundibulo-pelvicum*, *latum* и *ovarum proprium*) и маточной трубы;
- лигирование культей (замена зажимов Кохера лигатурами);
- перитонизация за счет круглой связки матки.

## Операции на яичниках

В топографическом отношении опухоли яичников делятся:

- на опухоли подвижные, имеющие так называемую ножку;
- на интралигаментарные (межсвязочные).

Выделяют анатомическую и хирургическую ножку опухоли яичника. Анатомическая ножка опухоли состоит из связок яичника: собственной связки яичника (*lig. ovarii proprium*), мезовариума (*mesoovarium*), и воронко-тазовой связки (*lig. infundibulo-pelvicum*). В ножке опухоли проходят кровеносные сосуды, питающие опухоль (яичниковая артерия, анастомоз ее с маточной артерией), а также лимфатические сосуды и нервы. Хирургическая ножка представляет собой образование, которое приходится пересекать во время операции при удалении опухоли. Чаще всего в хирургическую ножку, помимо анатомической, входит перерастянутая маточная труба.

*Интралигаментарные опухоли* расположены между листками широкой связки и исходят обычно из эмбриональных остатков вольфова тела, редко — из ткани яичника.

Если интралигаментарная опухоль расположена между листками брыжейки трубы, она называется паровариальной. Яичник находится обычно у нижнелатерального полюса опухоли. Паровариальные опухоли обладают значительной подвижностью, так как они расположены в верхнем, самом подвижном отделе, широкой связки.

Если опухоль, располагаясь между листками широкой связки, растет в малый таз, то она совершенно неподвижна. Нормальные топографические соотношения органов малого таза при интралигаментарном расположении опухоли значительно нарушены. Матка целиком смещается опухолью в сторону и нередко приподнята выше терминальной линии. Мочевой пузырь также бывает смещен в сторону и кверху и нередко как бы распластан по передней поверхности опухоли. Мочеточник отодвигается опухолью в сторону, причем он довольно тесно соприкасается с капсулой опухоли. Прямая кишка на значительном протяжении соприкасается с задней поверхностью опухоли. Интралигаментарные опухоли, выходящие за пределы малого таза, нередко верхним полюсом уходят подбрюшинно под брыжейку сигмовидной или слепой кишки. Нижний полюс интралигаментарной опухоли обычно доходит до бокового и заднего сводов влагалища, которые уплощаются или даже выпячиваются опухолью. По верхнему полюсу опухоль обычно растянута в виде тяжа на всем протяжении маточной трубы.

Величина опухолей яичника колеблется в больших пределах, достигая иногда огромных размеров.

### Удаление опухолей яичника, имеющих ножку

После того как брюшная полость вскрыта, следует прежде всего изучить характер и топографию опухоли. Если опухоль по внешнему виду и на основании данных пальпации вызывает подозрение на злокачественность, необходимо воздержаться от удаления ее содержимого и, увеличив разрез, вывести ее из брюшной полости. Равным образом не следует пунктировать опухоль, если она окутана спайками, так как раз-



деление спаек после спадения капсулы удается гораздо труднее. Наличие значительного асцита при опухолях яичника всегда должно вызвать подозрение на злокачественность и, следовательно, является противопоказанием к пунктированию опухоли. Интралигаментарные опухоли также не следует пунктировать. Ни в коем случае не следует пунктировать дермоидные кисты яичника. Не имеет смысла пунктировать и кистозные опухоли, если они расположены ниже уровня пупка.

Таким образом, *показаниями к пункции образования яичника являются кистозные опухоли, если они расположены выше пупка, содержимое их жидкое, отсутствует асцит и подозрение на злокачественность и, наконец, если опухоль не имеет сращений.*

Пункция кисты дает возможность удалить большую опухоль через маленький разрез. Пункция кисты допустима в случае отсутствия спаек, доброкачественности опухоли и жидкой консистенции ее содержимого. Между опухолью и краями брюшной раны вводят марлевые салфетки для защиты брюшной полости от попадания в нее содержимого кисты. Для проведения пункции в выбранном месте прокалывают или надрезают капсулу жидкостного образования и в полость опухоли вводят наконечник вакуум-аспиратора. Предварительно следует наложить кисетный шов, чтобы затянуть его после удаления наконечника. Когда киста освобождается от части содержимого, капсулу захватывают по сторонам от наконечника зажимами Кохера и постепенно выводят из брюшной полости. Наконечник удаляют, пункционное отверстие стягивают кисетным швом. При помощи корнцангов капсулу медленно извлекают. После выведения всей капсулы на ножку накладывают зажим Кохера, как описано выше, и опухоль отсекают. Если во время пунктирования случайно подтекавшей жидкостью смачивается белье, которым было защищено операционное поле, после отсечения опухоли простыни должны быть сменены или покрыты сверху свежими.

Если решено удалить опухоль целиком, поступают следующим образом. Разрез увеличивают до размера, позволяющего без насилия вывести опухоль. Никогда не следует из-за экономии разреза на 2–3 см удлинять операцию и терять энергию на выведение опухоли, во что бы то ни стало через слишком малый разрез. Удлинение разреза на несколько сантиметров компенси-

руется ускорением операции и возможностью вывести опухоль целиком. Не следует, однако, впадать в другую крайность и делать слишком большие разрезы. Если опухоль расположена низко и, особенно, если она ущемлена или плотно соединена с брюшиной малого таза, прежде всего, нужно рукой вывести опухоль из малого таза в брюшную полость. При выведении опухоли из брюшной полости удобно завести за опухоль марлевый тупфер и, подталкивая снизу (сзади) расположенными на края брюшной раны руками, медленно ее «прорезывать». Очень важно расположить опухоль так, чтобы она «прорезывалась» наименьшим диаметром. Выводить опухоль необходимо в глубоком наркозе, под влиянием которого брюшная стенка максимально расслабляется.

Для удаления опухоли яичника ее ножку зажимают клеммами, пересекают и перевязывают ее. При перекруте ножки опухоли яичника зажим накладывают ниже места перекрута. Никогда не следует зажимать сразу всю ножку, так как при этом получается слишком большая культя и лигатура может легко соскользнуть или ослабеть. Необходимо захватить зажимами (Кохера или Микулича) воронко-тазовую связку, собственную связку яичника, а также маточную трубу. Если между концами зажимов после пересечения ножки остается кровоточащий участок, рекомендуется это место взять в зажим. Каждую культю перевязывают отдельной лигатурой средней толщины. Культю следует прошить и завязать, лигатура должна быть проведена тотчас под зажимом на расстоянии 0,5–1 см от конца последнего.

Культю тщательно перитонизируют. С этой целью используют круглую связку, которую соединяют непрерывным или кисетным швом с брюшиной широкой связки и маткой.

В том случае, когда удаляемая опухоль вызывает подозрение на злокачественность, после ее удаления нужно поручить кому-нибудь из лиц, не участвующих в операции, разрезать ее. Иногда злокачественный характер опухоли на разрезе с несомненностью подтверждается уже макроскопически. В этом случае хирург должен приступить к операции удаления придатков вместе с маткой, которую можно ампутировать надвлагалищно, так как рак яичника никогда не дает метастазов в шейку матки.

Если опухоль яичника с самого начала трактовалась как злокачественная, то удалению матки и

ее придатков должно предшествовать отсечение опухоли. Удаление опухоли облегчает дальнейшие манипуляции.

*Основные моменты овариэктомии при опухолях яичника, имеющих ножку:*

- обследование опухоли (топография, консистенция, внешний вид, подвижность, наличие или отсутствие спаек);
- осмотр придатков матки с другой стороны;
- выведение опухоли (без или после пункции);
- наложение зажимов Кохера на ножку опухоли;
- отсечение опухоли;
- лигирование культей;
- перитонизация культей.

### Удаление опухолей яичника, расположенных интралигаментарно

Нормальные топографические соотношения органов малого таза при интралигаментарном расположении опухоли бывают нарушены. Поэтому их удаление требует большой осторожности. Особенно велика опасность ранения мочеточников. Во время удаления опухоли следует осмотреть каждый плотный тяж. После удаления опухоли необходимо найти мочеточник и проследить его ход. При пальпации его двумя пальцами и их соскальзывании возникает ощущение «щелчка». Кроме того, при легком поколачивании тупфером мочеточник начинает сокращаться, появляются червеобразные движения его. Следовательно, ранения не произошло.

Для того чтобы проникнуть в ложе опухоли (клетчатку), нужно рассечь брюшину над ней. Безопаснее всего это сделать на участке между трубой и круглой связкой. При необходимости последнюю пересекают. Благодаря этому обнажается на некотором протяжении подбрюшинная клетчатка. Захватив края разрезанной брюшины зажимами Пеана, можно увеличить отверстие и далее тупым путем (пальцем) постепенно выделить опухоль по всей окружности. Не рекомендуется до вылушивания опухоли пересекать воронко-тазовую связку, так как при этом легко можно ранить мочеточник. При выделении опухоли нужна большая выдержка и терпение, так как большинство интралигаментарных кист имеет тонкостенную капсулу, которая при ма-

лейшей неосторожности и торопливости в работе разрывается, что значительно затрудняет дальнейшее выделение опухоли. Очень важно, чтобы разрыв капсулы наступил после выделения большей части опухоли. Нижний сегмент опухоли удобно выделить рукой, подведенной под нее. Когда опухоль выделена почти на всем протяжении, нужно захватить зажимом Кохера и перерезать связки (воронко-тазовая связка, собственная связка яичника). Опухоль выделяется гораздо легче, если она имеет плотную консистенцию. Если есть уверенность в том, что плотная опухоль доброкачественна (например, при фибромах), выделение может быть еще более облегчено подтягиванием опухоли при помощи щипцов Дуайена или Мюзо.

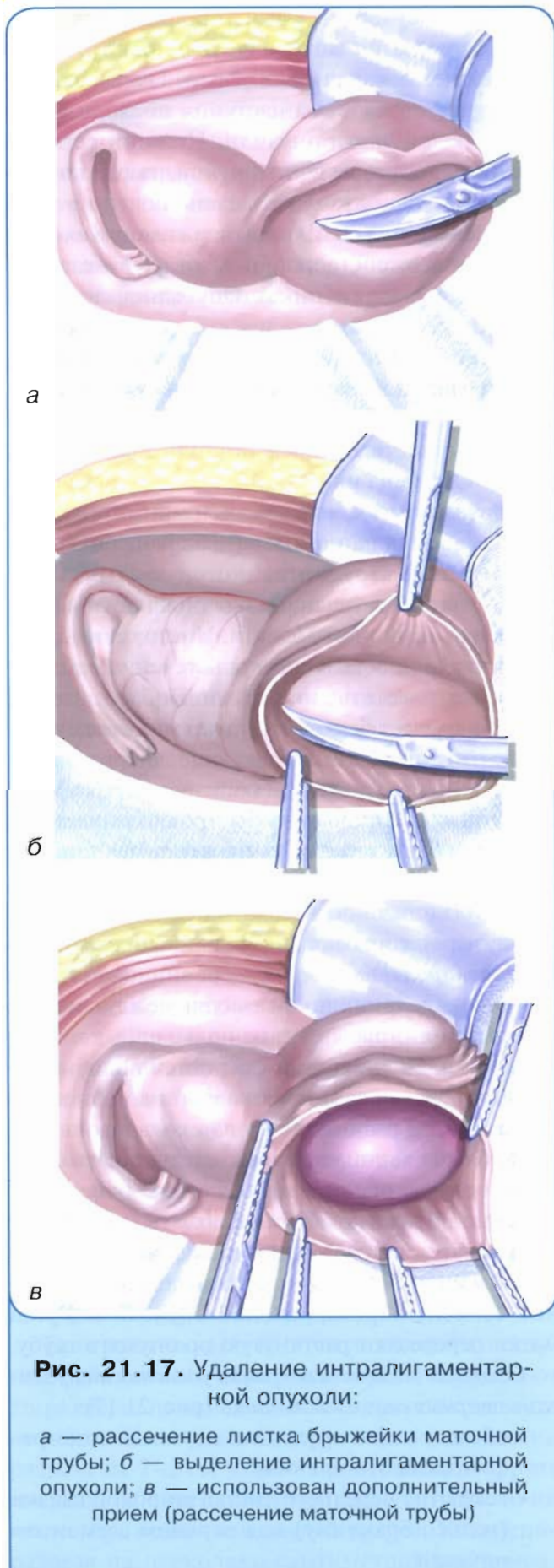
При выделении интралигаментарных опухолей нужно избегать нагромождения в ране большого количества инструментов, которые затрудняют манипуляцию и увеличивают опасность оставления их в брюшной полости. Инструменты, наложенные для остановки кровотечения, следует сейчас же заменить лигатурами. После удаления опухоли следует осмотреть ложе и провести тщательный гемостаз с последующей перитонизацией. Огромное ложе при больших опухолях после перитонизации очень быстро сокращается и спадается благодаря тому, что женщине придают горизонтальное положение, и органы брюшной полости (кишечник) и малого таза (матка, мочевого пузыря) занимают нормальное положение.

*Паровариальные опухоли*, расположенные в верхнем отделе широкой связки между листками брыжейки трубы, весьма подвижны, как опухоли, имеющие ножку, и удаляются подобно им после перерезки связок. Если яичник полностью сохранился и расположен у латерального полюса паровариальной кисты, его следует сохранить. В этом случае воронко-тазовую связку не перевязывают, а зажимом Кохера захватывают связку (или остаток ее) между фимбриальным концом трубы и яичником. Далее, отсепаровывают нижний сегмент паровариальной опухоли и у угла матки перерезают растянутую по опухоли трубу.

*Основные моменты операции удаления интралигаментарных опухолей яичника (рис. 21.17):*

- обследование опухоли и изучение топографических отношений;
- вскрытие переднего листка широкой связки (только брюшину) над верхним сегментом опухоли;





**Рис. 21.17.** Удаление интралигаментарной опухоли:

а — рассечение листка брыжейки маточной трубы; б — выделение интралигаментарной опухоли; в — использован дополнительный прием (рассечение маточной трубы)

- выделение опухоли из клетчатки;
- пересечение и лигирование связок (воронко-тазовая и собственная связка яичника) и сосудов;
- осмотр ложа опухоли и тщательный гемостаз;
- перитонизация за счет листков широкой связки.

### Клиновидная резекция яичника

*Основные этапы операции (рис. 21.18):*

- После выведения яичника в рану, его удерживают рукой оператора или марлевой полоской вокруг ворот яичника.
- Клиновидно иссекают ткань яичника почти до его ворот.
- Удаляют  $\frac{2}{3}$  объема яичника.
- Целость яичника восстанавливают путем наложения тонких кетгутовых швов круглой крутой иглой.
- Первый вкол производят с захватом дна раны.
- Второй вкол производят поверхностно.
- При завязывании шва края яичника хорошо сопоставляют.
- Нити завязывают после наложения всех швов.

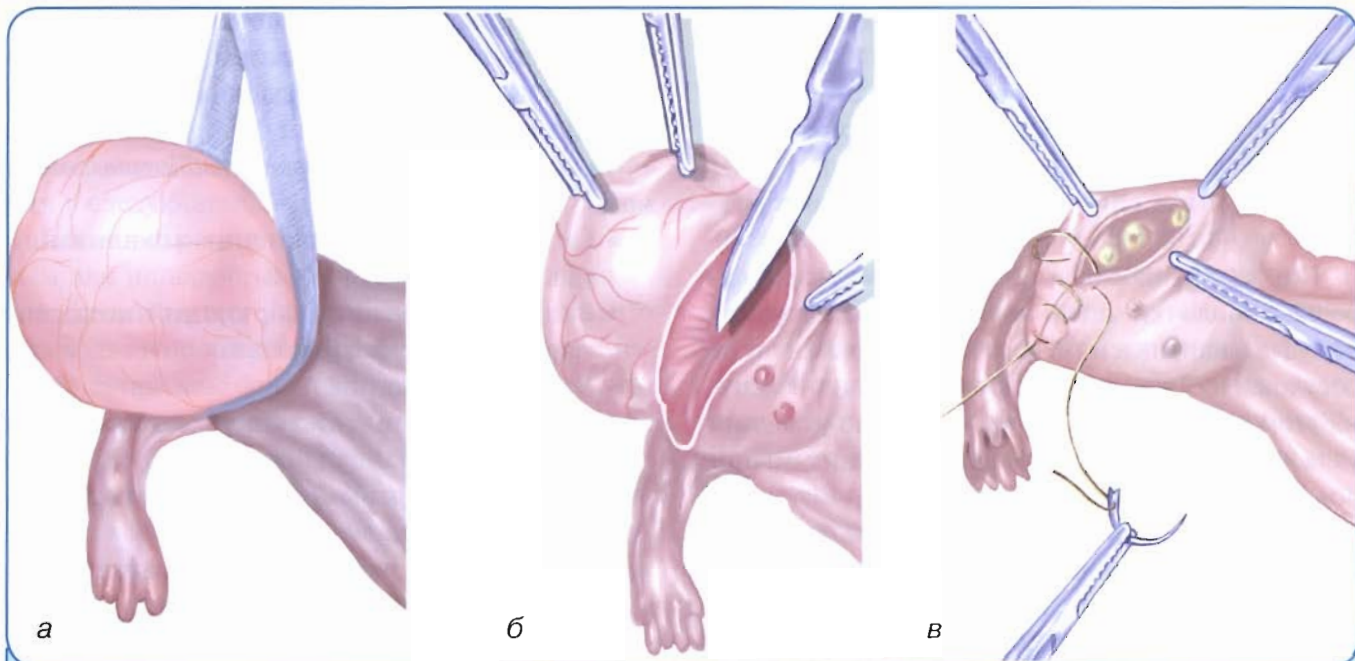
Для формирования яичника можно использовать биологический клей.

### Вылущивание опухоли или кисты яичника

*Основные этапы операции:*

- После выведения яичника с опухолью в рану, марлевыми салфетками отгораживают его от брюшной полости.
- По краю здоровой ткани яичника скальпелем делают разрез (полулунный или циркулярный) таким образом, чтобы не ранить капсулу опухоли.
- Края разреза берут на зажимы Пеана.
- Острым и тупым путем вылущивают опухоль.
- Швы накладывают так же, как и при резекции яичника, или вначале накладывают погружные, а вторым рядом швов формируют яичник.

Очень важно оставить неизмененную ткань, даже если имеется только небольшой участок коркового слоя у ворот яичника.



**Рис. 21.18.** Консервативная овариэктомия:

*а* — «ножка яичника» окружена марлевой петлей; *б* — иссечение измененной части яичника; *в* — ушивание резецированного яичника

## Операции на матке

### Консервативная миомэктомия

Консервативные операции на матке применяют главным образом при миоме. Они преследуют цель сохранить женщине репродуктивного возраста детородную и/или менструальную функцию.

В настоящее время при миоме матки предложены различные консервативные (щадящие) операции. Практически при любом расположении узлов опухоли можно произвести вмешательство, при котором удастся сохранить менструальную функцию.

Вся группа подобных операций может быть разделена на вмешательства, при которых удаляют узлы миомы и оставляют матку (консервативная миомэктомия), и вмешательства, при которых удаляют часть матки с включенными в нее узлами и оставляют неизменную ее часть (метропластика).

### Удаление узлов миомы матки

При выполнении этого вида вмешательства после вскрытия брюшной полости осматривают

матку и уточняют локализацию узлов. При проведении консервативной миомэктомии необходимо попытаться сделать наименьшее количество разрезов на матке, которые для наименьшей травматизации производят по ходу мышечных волокон.

При наличии субсерозных узлов отсечение их от матки производят таким образом, чтобы линия разреза проходила не у основания опухоли (ножки), а несколько выше, и имела круговое направление, но с изгибом (наподобие фигурной скобки) в месте соединения передней и задней полуокружности разреза. Делают это для того, чтобы при ретракции оставляемой части мышцы матки при последующей перитонизации и ушивании ложа опухоли не создавалось чрезмерного натяжения. При проведении разреза через серозный покров и истонченный в этом месте мышечный слой, узел приподнимают и выделяют тупым путем. Затем накладывают на натянутые мышечные волокна зажимы и узел удаляют. Основные сосуды, питающие опухоль, проходят в основании ножки, поэтому необходим тщательный гемостаз в этой области при помощи наложения погружных межмышечных швов. Обычно достаточно бывает одного слоя подобных швов. При



необходимости следует наложить дополнительные швы.

Затем производят окончательное закрытие раны матки с одновременной перитонизацией за счет серозного покрова, отсепарованного из ножки при выполнении первоначального разреза.

При удалении *интрамуральных узлов* разрез серозной оболочки матки производят по выпуклости узла в направлении, соответствующем ходу ее сосудов. Иссекать кажущуюся избыточной ткань на этом этапе не следует, так как после удаления узла наступает значительная ретракция мышц ложа опухоли.

Разрез проводят до капсулы узла, которую легко распознают по светлой окраске от более плотной по сравнению с нормальной консистенцией мышечной ткани. Затем рассекают капсулу и интракапсулярно острым и тупым путем при помощи куперовских ножниц выделяют узел, чему можно способствовать подтягиванием его из капсулы. При выделении узла края раны растягивают. Пережимают кровоточащие сосуды, если в этом возникает необходимость. После удаления узла остается ложе, которое, начиная с глубины, тщательно ушивают в несколько слоев: первый ряд — мышечно-мышечные швы (лучше восьмиобразные), второй ряд — серозно-мышечные. Лишь при окончании ушивания можно определить и, если нужно, отсечь избыточную ткань, образующуюся из-за перерастяжения матки миоматозным узлом.

Для удаления *субмукозного или интрамурально-субмукозного узла* приходится вскрывать полость матки. Если узел полностью субмукозный, то после вскрытия полости матки его отсекают в области ножки. Ножка покрыта гипертрофированной слизистой оболочкой матки, которую после удаления узла несколько сближают краями, не зашивая наглухо, для обеспечения оттока отделяемого и предотвращения образования гематомы. Остальную часть раны матки ушивают послойно мышечно-мышечными или серозно-мышечными швами с использованием викрила или дексона.

**Удаление подбрюшинных узлов на широком основании.** После вскрытия брюшной полости узел захватывают пулевыми щипцами за наиболее выступающую часть и приподнимают над тканями. Затем надрезают серозный покров матки и рассекают мышечную капсулу узла. Узел удаляют

тупым и острым путем. Участок капсулы иссекают. Целость матки восстанавливают наложением двух рядов узловых швов (мышечно-мышечные, серозно-мышечные).

*Основные этапы консервативной миомэктомии:*

- Осмотр матки и уточнение локализации узлов.
- Защита кишечника (брюшной полости) марлевыми салфетками.
- Разрез ткани матки.
- Захват ткани матки над узлом щипцами Мюзо.
- Захват узла пулевыми щипцами или фиксация штопором.
- Вылушивание узла тупым и острым путем.
- Ушивание ложа узла рассасывающимися нитями и круто изогнутыми иглами. При субсерозных узлах — серозно-мышечные швы, при интерстициальных и подбрюшинных узлах два ряда швов — мышечно-мышечный и серозно-мышечный шов.
- Ревизия брюшной полости.
- Ушивание операционной раны.

### **Надвлагалищная ампутация матки без придатков (*Amputatio uteri supravaginalis sine adnexis per abdomen*)**

*Надвлагалищной ампутацией матки* называется оперативное удаление тела матки на уровне внутреннего зева в области надвлагалищной части шейки матки. Таким образом, от матки после этой операции остается только шейка.

В некоторых случаях удается ампутировать тело матки несколько выше внутреннего зева, что позволяет сохранить женщине незначительный участок эндометрия, который при наличии функционирующих яичников может в редуцированном (уменьшенном) виде претерпевать те же изменения, что и во время менструального цикла. Обычно менструации после надвлагалищной ампутации не бывает.

При этой операции не приходится вскрывать влагалище, а содержимое цервикального канала в области внутреннего зева обычно бывает стерильным. Таким образом, надвлагалищная ампутация матки, производимая брюшно-стеночным путем, является операцией, которая протекает в условиях асептического операционного поля (за

исключением случаев, когда операцию производят по поводу воспалительного процесса придатков матки или по поводу самопроизвольного разрыва или перфорации беременной матки).

В техническом отношении операция заключается в следующем.

После вскрытия брюшной полости продольным или поперечным разрезом передней брюшной стенки вводят ранорасширитель и большую переводят в положение Тренделенбурга. Оно может быть придано больной и до начала разреза, что уменьшает опасность случайного поражения кишечника при вскрытии париетальной брюшины.

По вскрытии брюшной полости необходимо прежде всего изучить особенности данного случая, в частности, топографические соотношения органов.

Матку захватывают двузубцами Дуайена и выводят из брюшной полости. Если матка содержит плотную опухоль (фибромиому), можно воспользоваться специальным штопором, который вводят в верхний сегмент опухоли под контролем руки. И, наконец, что более предпочтительно, захватить ребра матки длинными прямыми зажимами. Если опухоль не имеет сращений, выведение ее обычно не представляет особых трудностей, особенно если разрез не слишком мал. Опухоль нужно повернуть таким образом, чтобы она выводилась наименьшим диаметром. При ее выведении нужно не только подтягивать опухоль, но и слегка ее раскачивать. Ассистент и хирург в это время нажимают на края раны, как бы выдавливая опухоль из брюшной полости. Никогда нельзя с силой выводить опухоль (матку), если она сращена с органами брюшной полости или с брюшиной. Слепое и грубое выведение может повлечь за собой тяжелые повреждения органов, например, кишки или мочевого пузыря. В этих случаях следует удлинить разрез и постепенно, подтягивая матку (опухоль), разъединить спайки, после чего опухоль можно безопасно вывести в брюшную рану.

Когда опухоль (матка) выведена из брюшной полости, ее следует приподнять и подтянуть по направлению к лонному сочленению и тщательно заложить марлевые салфетки, отодвигающие кишечник и защищающие брюшную полость. Далее, необходимо ориентироваться относительно новых топографических взаимоотношений, создавшихся после выведения опухоли из брюшной полости.

Если придатки матки окутаны спайками, их освобождают и решают вопрос о необходимости их удаления. Нередко удаляют тело матки с какой-нибудь частью придатков (например, с трубами или с придатками с одной стороны).

Когда спайки разъединены и хирург ясно представляет себе ситуацию (оперативную топографическую обстановку), он может приступить к операции надвлагалищной ампутации матки.

Обычно начинают с правой стороны. Если натянута круглая связка, то начинают с нее, далее перерезают трубу и собственную связку яичника. Для этого яичник приподнимают пальцами или пинцетом и накладывают зажим Кохера или изогнутый зажим Микулича таким образом, чтобы зажим «впился» в матку. Затем, отступя от ребра матки на 1–1,5 см, захватывают зажимами круглую связку, собственную связку яичников и маточную трубу. Следует помнить, что рабочей частью зажима является нижняя треть Branche, поэтому ткани плохо удерживаются, если попадают в ту часть, которая наиболее близка к замку. Трубу и собственную связку яичника между зажимами пересекают ножницами, при этом необходимо оставить над зажимом полоску ткани шириной не менее 0,5–0,75 см. Лигатура ложится хорошо, если ножницами слегка надрезать ткань у самого конца зажима перпендикулярно последнему. Если собственная связка яичника и маточная труба отстоят друг от друга на большом расстоянии (при больших опухолях или при интралигаментарном расположении узла), их нужно захватить зажимами Кохера или Микулича порознь. После рассечения трубы и связки яичника перевязывают культю. В дальнейшем не рекомендуется «накапливать» зажимы в операционном поле и каждый раз после пересечения связки или сосуда сейчас же следует заменять их лигатурой. Лигатура на культю трубы и связки яичника отмечается зажимом Пеана и остается не срезанной до конца операции (до момента перитонизации). Далее рассекают и перевязывают между двумя зажимами Кохера круглую связку, лигатуру также отмечают зажимом Пеана.

Если между культями круглых связок и придатками матки остается мостик брюшины, его пересекают с обеих сторон.

Подтянув пинцетом брюшину, ножницами надрезают задний листок широкой связки вдоль ребра матки до уровня внутреннего зева с обеих сторон. Затем, подтянув за лигатуру культю кру-



глых связок, рассекают передний листок широкой связки и пузырно-маточную складку.

Для того чтобы ее рассечь, нужно захватить пинцетом и приподнять в виде конуса брюшину, отступив от места перехода подвижной пузырной брюшины в неподвижную брюшину, покрывающую тело матки. Брюшину рассекают в том месте, где под ней находится рыхлый слой клетчатки, расположенной между мочевым пузырем и шейкой. Рассеченный пузырный край брюшины с мочевым пузырем отсепааровывают от шейки матки. Для того чтобы ампутировать тело матки, следует пересечь с обеих сторон маточные артерии и одноименные вены на уровне внутреннего зева. Обычно начинают с правой стороны. Энергично подтягивают матку в левую сторону. Через рыхлую клетчатку просвечивает вытянутый сосудистый пучок. Для того чтобы сделать сосудистый пучок видимым и доступным, иногда приходится при помощи пинцета и ножниц надсечь клетчатку впереди сосудов. Осторожным движением марлевого тупфера перерезанную клетчатку отодвигают по направлению книзу — к шейке матки.

Захватив сосудистый пучок с окружающей его клетчаткой (но без брюшины) зажимом Кохера и наложив контржелезку, пересекают захваченные сосуды (маточная артерия). Жажмы Кохера накладывают перпендикулярно к ребру матки, как бы скользя концами раскрытого зажима по периферии шейки. Сосудистый пучок необходимо пересечь, дойдя концом ножниц до мышечной ткани шейки. Пересеченную маточную артерию перевязывают надежной лигатурой, причем иглой прокалывают самую ткань шейки несколько ниже зажима Кохера. Лигатуру один раз завязывают впереди зажима, затем один ее конец подводят под рукоятку зажима Кохера. Окончательно лигатуру завязывают три раза. То же делают и с другой стороны.

Никогда не следует захватывать маточную артерию вслепую: это предохраняет от случайного ранения мочеточников.

Когда маточные артерии перевязаны с обеих сторон, тело матки от шейки отсекают скальпелем несколько выше их культей. Лучше, если скальпель при отсечении шейки матки направляется так, чтобы образовался треугольный разрез с вершиной у внутреннего зева. Крестцово-маточные связки и брюшину на задней поверхности шейки матки не пересекают.

Захватив шейку матки пулевыми щипцами и придерживая матку, скальпелем отсекают тело матки на уровне внутреннего зева и в последнюю очередь рассекают брюшину, покрывающую тело матки и шейку сзади.

Культю шейки ушивают тремя отдельными лигатурами, закрывая, таким образом, отверстие цервикального канала и кровоточащую (обычно скудно) поверхность культы шейки.

Операция надвлагалищной ампутации матки заканчивается тщательной перитонизацией культей круглых связок, придатков и шейки. Перитонизацию можно выполнить при помощи непрерывного шва или узловых лигатур. Лигатуру с каждой стороны проводят через край пузырной брюшины, через брюшину, покрывающую круглую связку и придатки матки, и выводят через брюшину, покрывающую заднюю поверхность шейки. Завязав перитонизирующие лигатуры, погружаем культы под брюшину. С помощью одной—двух лигатур пузырной брюшиной закрывают культю шейки. После окончания перитонизации больную переводят в горизонтальное положение, из брюшной полости извлекают салфетки и зеркало, затем послойно ушивают брюшную полость.

*При интралигаментарном (межсвязочном) расположении миоматозных узлов поступают следующим образом:*

- Перерезают и перевязывают круглую связку, трубу и собственную связку яичника.
- Между культями перерезанных связок рассекают брюшину и приступают к тупому выделению интралигаментарного узла, как это делается при выведении интралигаментарно расположенной кисты.
- Выделение миоматозного узла можно значительно облегчить, захватив его крепкими щипцами и подтягивая вверх.

При выделении интралигаментарного узла необходимо держаться строго в пределах капсулы опухоли и всегда помнить о непосредственной близости мочеточника.

После того как интралигаментарные узлы выделены из клетчатки, можно, не отделяя их от матки, приступить к выполнению типичной надвлагалищной ампутации матки.

*Основные моменты надвлагалищной ампутации матки:*

- изучение особенностей случая;
- выведение матки (опухоль) из брюшной полости в брюшную рану;

- защита кишечника марлевыми салфетками или полотенцами;
- наложение зажимов, рассечение и лигирование собственной связки яичника, маточной трубы и круглой связки, снятие зажимов поочередно с обеих сторон;
- рассечение брюшины между культиями связок (при необходимости);
- рассечение заднего и переднего листков широкой связки вдоль ребра матки (опухоли) до уровня внутреннего зева поочередно с обеих сторон;
- рассечение пузырно-маточной складки брюшины и отделение мочевого пузыря от шейки матки книзу;
- наложение зажима, пересечение и лигирование сосудистого пучка на уровне внутреннего зева, снятие зажимов поочередно с обеих сторон;
- ампутация (отсечение) тела матки;
- швы на культю шейки матки;
- перитонизация.

По мере накопления опыта у хирурга и в зависимости от особенностей случая строгая последовательность моментов операции может быть частично изменена, но в основном операция должна выполняться по строгому плану. Только соблюдение последовательности действий может гарантировать проведение операции анатомически четко с наилучшим конечным результатом.

### **Надвлагалищная ампутация матки с придатками (*Amputatio uteri supravaginalis cum adnexis*)**

Для того чтобы вместе с телом матки удалить и придатки (трубы и яичники), нужно внести некоторые изменения в описанную выше методику удаления тела матки без придатков.

Прежде всего, придатки матки выделяют из спаек (если таковые имеются) для того, чтобы можно было с достаточной четкостью пересечь воронко-тазовую связку и верхний отдел широкой связки ниже и вдоль яичника и собственной связки яичника.

После выведения матки (опухоли) в брюшную рану и освобождения придатков из спаек накладывают два зажима Кохера на правую воронко-тазовую связку. Между зажимами связку пересекают и зажим заменяют лигатурой, которая отмечается зажимом Пеана и оставляется до

момента перитонизации. Нужно быть осторожным при захвате зажимом Кохера воронко-тазовой связки, так как в непосредственной близости под ней проходит мочеточник, который в этом месте впереди больших сосудов вступает в малый таз. Особую осторожность следует соблюдать в тех случаях, когда связка по каким-то причинам укорочена или рубцово изменена. В некоторых случаях воронко-тазовая связка находится в непосредственной близости со слепой кишкой или с брыжейкой сигмовидной кишки. При отсутствии злокачественных изменений зажим Кохера накладывают на связку ближе к яичнику.

После пересечения и перевязки воронко-тазовой связки ножницами перерезаются оба листка широкой связки в верхнем отделе, придерживаясь хода собственной связки яичника, т.е. по направлению к углу матки. Отклонение от этого направления книзу (к внутреннему зеву) может поставить хирурга перед опасностью ранения мочеточника, близко соприкасающегося с задним листком широкой связки. Широкую связку пересекают до места прикрепления собственной связки яичника к углу матки. При удалении придатков вместе с маткой ее пересекать не следует.

После пересечения и перевязки воронко-тазовой связки и верхнего отдела широкой связки матки операция продолжается, как описано выше.

Придатки матки не всегда удаляют полностью. Если на одной стороне они не изменены, их оставляют. При изменении маточной трубы и нормальных яичниках с маткой удаляют только трубу. Для этого вдоль нее рассекают мезосальпинкс до впадения трубы в угол матки; затем операцию продолжают, как типичную ампутацию без придатков (рис. 21.19).

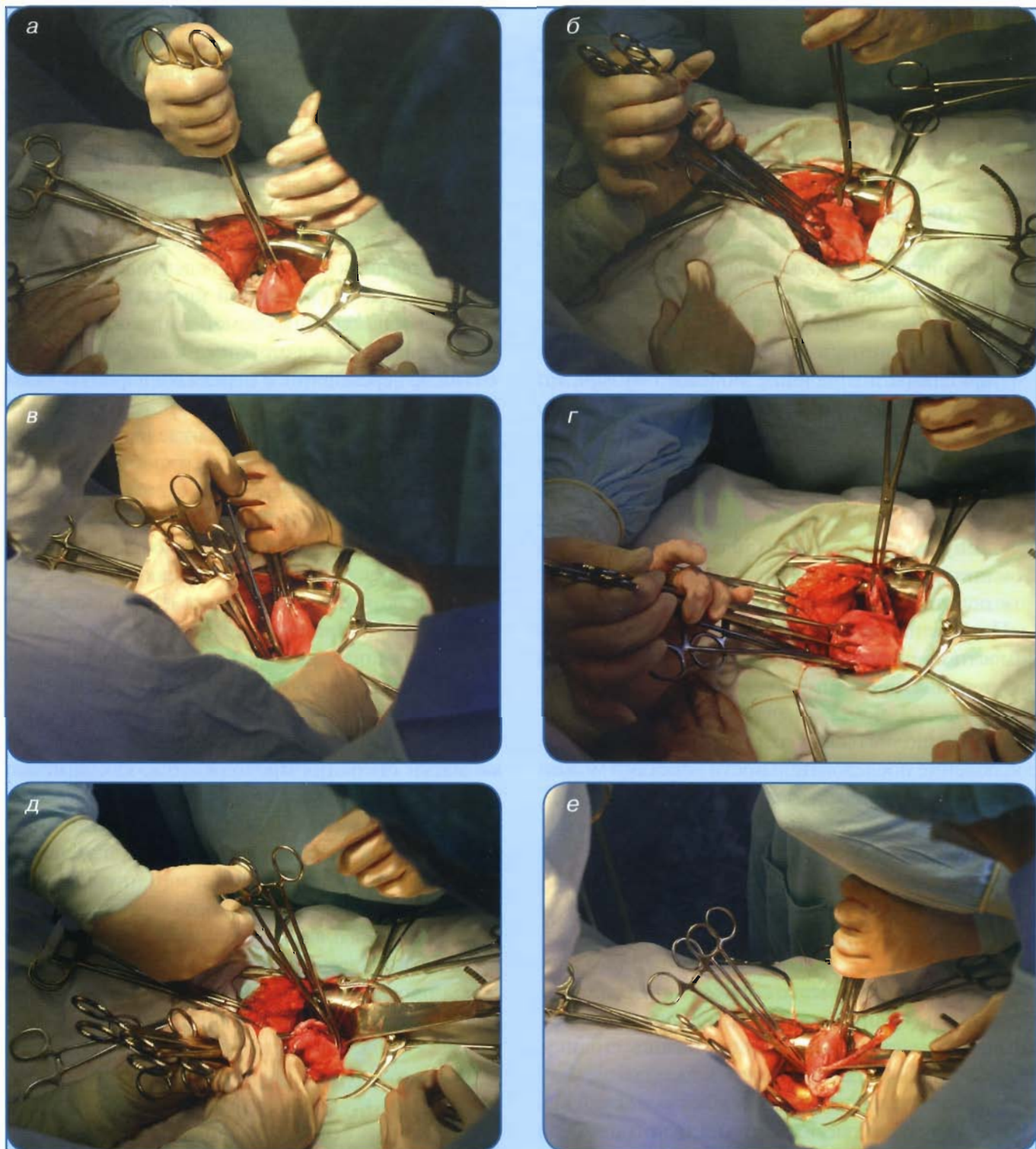
### **Экстирпация матки с придатками (*Exsirtatio uteri cum adnexis*)**

При экстирпации матки удаляют тело вместе с шейкой.

*В техническом отношении она сложнее надвлагалищной ампутации*, в связи с тем, что мочевой пузырь должен быть отсепарован от шейки матки, должны быть пересечены крестцово-маточные связки, а влагалище вскрыто со стороны брюшной полости.

Вскрытие влагалища обязывает хирурга принять специальные меры предосторожности про-

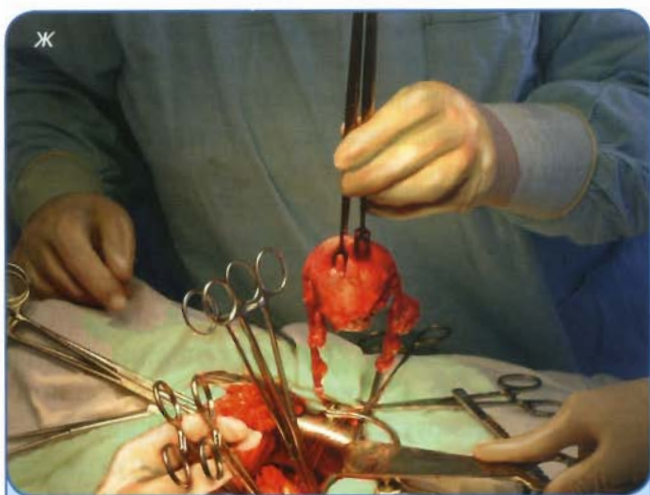



**Рис. 21.19.** Этапы операции надвлагалищной ампутации матки с придатками:

*а* — в области дна матка фиксирована щипцами Мюзо; *б* — матка выведена в рану. Придатки матки взяты на окончатые зажимы; *в* — матка фиксирована щипцами Мюзо. На круглую маточную связку и воронко-тазовую связку наложены зажимы; *г* — тело матки отведено влево. Окончатые зажимы наложены на правые придатки матки; *д* — надлобковое зеркало введено в рану для защиты мочевого пузыря. Проводится вскрытие пузырно-маточной складки; *е* — матка с придатками выведена в рану. Проводится ампутация матки





**Рис. 21.19.** Этапы операции надвлагалищной ампутации матки с придатками (окончание):

ж — в руке хирурга на зажиме удаленная матка с придатками

тив внесения в операционную рану инфекции из влагалища и из нижнего отрезка цервикального канала.

Следует подчеркнуть, что непосредственно перед операцией экстирпации матки брюшно-стеночным путем влагалище должно быть тщательно продезинфицировано.

Это делается в перевязочной, откуда больную на каталке перевозят в операционную. После тщательной подготовки наружных половых органов и опорожнения катетером мочевого пузыря, в зеркалах влагалище и цервикальный канал обрабатывают растворами антисептиков. Переднюю брюшную стенку обрабатывают, как обычно, спиртовым раствором антисептика.

Первые моменты операции экстирпации матки брюшно-стеночным путем совпадают с операцией надвлагалищной ампутации (изучение топографических соотношений, разделение сращений, если таковые имеются, освобождение придатков матки из спаек, выведение матки и т.д.).

Уже с момента отделения мочевого пузыря от шейки техника экстирпации матки отличается от таковой при надвлагалищной ампутации. Мочевой пузырь должен быть на всем протяжении отсепарован от шейки матки и от переднего свода влагалища. При смещении (отодвигании) мочевого пузыря нужно помнить, что клетчатка между мочевым пузырем и шейкой матки является весьма рыхлой. Нужно попасть в правильный

слой, чтобы мочевой пузырь легко отошел при отодвигании его марлевым тупфером. Обычная ошибка, которую делают начинающие хирурги, заключается в том, что они, боясь ранения мочевого пузыря, рассекают складку брюшины у самой стенки матки, где брюшина мало подвижна и где имеется много кровоточащих вен. Брюшина должна быть приподнята пинцетом и надсечена на некотором расстоянии от места перехода пузырной брюшины в брюшину, покрывающую матку.

После того как мочевой пузырь в достаточной степени отсепарован от матки и переднего свода, а задний листок широкой связки рассечен вдоль матки от трубного угла до уровня внутреннего зева, можно приступить к лигированию маточной артерии. Для этого нужно энергично оттянуть матку в сторону, противоположную той, на которой находится подлежащая перевязке артерия. Обычно начинают с правой стороны.

Благодаря тому, что мочевой пузырь отсепарован значительно больше, чем при надвлагалищной ампутации матки, сосудистый пучок может быть захвачен ниже уровня внутреннего зева. И при тотальной экстирпации сосудистый пучок должен быть захвачен под контролем зрения, а не вслепую. Жазим (Кохера или Микулича) должен быть поставлен перпендикулярно к артерии. Контрклемма может быть расположена на значительном расстоянии выше основного зажима для того, чтобы было свободнее манипулировать ножницами. Ввиду того, что обычно и зажим не всегда попадает в основной ствол маточной артерии, нужно после перерезки сосудистого пучка несколько отодвинуть в зажиме культю при помощи небольшого марлевого тупфера и дополнительно захватить зажимом Кохера или Микулича участок парацервикальной клетчатки, в которой обычно проходит влагалищная ветвь маточной артерии. Клеммы, наложенные на сосуды, должны быть заменены лигатурами. В отличие от надвлагалищной ампутации, иглой не следует прокалывать ткань шейки матки.

После того как пересечены и лигированы маточные сосуды с обеих сторон, рассекают крестцово-маточные связки в месте их отхождения от матки.

Клеммы должны быть наложены перпендикулярно к ним, чтобы не захватить случайно мочеточника. Пересеченные связки перевязывают отдельными лигатурами.



После этого этапа матка остается соединенной только со сводами влагалища.

Мочевой пузырь дополнительно отсепааровывают от переднего свода, после чего можно приступить к отделению матки от сводов.

Для того чтобы убедиться, что шейка выделена из клетчатки до сводов, можно применить следующий простой прием: большим и указательным пальцем пальпируют шейку, постепенно продвигаясь вперед, переходят на влагалище. Ощущение, получаемое при переходе от плотной шейки к спадающим стенкам влагалища, не нуждается в описании.

Убедившись, что выделение шейки закончено и под пальцами находится влагалище, приступают к отделению матки от сводов. Для этого нужно хорошо подтянуть матку кверху, широко раскрыть зеркалами брюшную рану, отодвинуть мочевой пузырь и захватить пулевыми щипцами переднюю стенку влагалища.

Прежде чем вскрыть влагалище, под шейку матки дополнительно подводят свежую марлевую салфетку для защиты кишечника (брюшной полости) от контакта с тем, что будет соприкасаться со вскрытым влагалищем (руки, инструменты). Затем передний свод вскрывают и через небольшое отверстие во влагалище вводят длинным анатомическим пинцетом марлевую полоску для того, чтобы содержимое влагалища не могло попасть в операционную рану. Кроме того, влагалищную часть шейки матки и своды дополнительно обрабатывают раствором антисептика. Увеличив несколько отверстие в переднем своде, захватывают влагалищную часть шейки матки крепкими щипцами. Вывернув влагалищную часть наружу и энергично потягивая ее, хирург ножницами рассекает своды в непосредственной близости к шейке. В это время помощник захватывает края влагалища (сводов) длинными зажимами Кохера. Отсечение матки значительно облегчается энергичным подтягиванием шейки. Одновременно с задним сводом рассекают ножницами и переходную брюшную складку Дугласова кармана. После отсечения матки приступают к ушиванию влагалища отдельными лигатурами. После того как влагалище закрыто, нужно сменить салфетку, которая перед моментом вскрытия влагалища была подведена под матку (под шейку) сзади. Хирурги и помощники меняют перчатки, операционная сестра стелет на операционном столе свежую стерильную простыню

и берет свежие инструменты и материал. Такое «освежение» рук участников операции, инструментов и материала имеет большое значение для гладкого течения послеоперационного периода, так как влагалище, как бы усердно мы его ни дезинфицировали, не может быть доведено до состояния полной стерильности. Тем более что во время операции из цервикального канала или из полости матки во влагалище может попадать не всегда стерильное содержимое (например, при раке тела матки). Кроме того, к моменту ушивания влагалища руки хирурга и помощников уже в значительной степени загрязнены и нуждаются в дополнительной обработке. Равным образом нуждается в смене белья, которым была ограждена брюшная рана.

После закрытия влагалища приступают к перитонизации, т.е. к соединению между собой переднего и заднего листков широкой связки и краев пузырно-маточной и прямокишечно-маточной складок, тщательно погружая в подбрюшинное пространство культю. Во время перитонизации несколькими стежками подхватывают и сближают с брюшиной культю влагалища.

После окончания перитонизации операция, в сущности, может считаться законченной. Больную переводят в горизонтальное положение, извлекают из брюшной полости салфетку и приступают к послойному ушиванию брюшной раны.

Манипуляции в глубине малого таза при операции экстирпации матки требуют хорошего освещения. Для этого больной должно быть придано максимальное положение Тренделенбурга. Достаточно глубокий наркоз всегда облегчает и ускоряет операцию.

Если операцию производят по поводу рака тела, целесообразно не захватывать матку двузубцами, а подтягивать ее двумя длинными зажимами Кохера, наложенными на придатки матки. Например, при удалении матки с гнойными придатками, когда гной попадает в брюшную полость, можно не ушивать влагалище наглухо. В этих случаях подшивают передний край влагалища к пузырной брюшине, задний край влагалищной раны — к прямокишечно-маточной складке. По бокам от влагалища листки широкой связки соединяют, как обычно, с погружением культей. Во влагалище вводят марлевый тампон (бинт), которым рыхло тампонируют Дугласов карман (брюшинный карман между прямой кишкой и мочевым пузырем). Тампон подтягивают посте-

пенно со вторых послеоперационных суток, а на пятые сутки извлекают.

*Основные моменты операции брюшно-стеночного удаления матки с придатками:*

- обработка влагалища и цервикального канала раствором антисептика;
- изучение особенности случая;
- защита кишечника (брюшной полости) марлевыми салфетками или полотенцами;
- выделение матки и придатков из спаек (если нужно);
- захват матки (опухоли) и выведение в брюшную рану;
- наложение зажимов, рассечение и лигирование воронко-тазовых связок с обеих сторон, снятие зажимов;
- наложение зажимов, пересечение и лигирование круглых маточных связок с обеих сторон, снятие зажимов;
- рассечение брюшины между культиями воронко-тазовых связок и круглых маточных связок с обеих сторон;
- рассечение заднего листка брюшины вдоль ребра матки до уровня внутреннего зева с обеих сторон;
- рассечение переднего листка широкой связки от культи круглой связки до пузырно-маточной складки;
- рассечение последней и отсепаровка мочевого пузыря;
- обнажение сосудистого пучка;
- наложение зажимов, перерезка и перевязка в клеммах маточной артерии с обеих сторон, снятие зажимов;
- дополнительная перевязка парацервикальной клетчатки с влагалищной ветвью маточной артерии;
- перерезка (в клеммах) и перевязка крестцово-маточных связок;
- дополнительная отсепаровка мочевого пузыря от переднего свода влагалища;
- вскрытие переднего свода влагалища;
- дополнительная дезинфекция сводов и влагалищной части шейки матки;
- расширение отверстия в своде и взятие шейки матки на зажимы;
- циркулярное рассечение сводов и брюшной складки сзади и удаление матки;
- закрытие влагалищной раны;
- смена перчаток, белья, инструментов и материала;

- перитонизация;
- извлечение салфеток из брюшной полости в горизонтальном положении больной;
- закрытие брюшной полости (операционной раны);
- извлечение (на операционном столе) полости, введенной через брюшную полость во влагалище.

### **Экстирпация матки без придатков (*Exstirpatio uteri sine adnexis*)**

В техническом отношении операция удаления матки без придатков производится в основном так же, как и удаление ее с придатками. При оставлении придатков матки накладывают отдельные зажимы на круглую связку, маточную трубу и собственную связку яичника. Техника наложения зажимов изложена в описании надвлагалищной ампутации матки без придатков.

*Основные моменты радикальной операции экстирпации матки и части влагалища (операция Вертгейма):*

1. Подготовка влагалища: а) спринцевание влагалища водным раствором антисептика (пливасепт, фурацилин); б) обработка наружных половых органов спиртовым раствором антисептика; в) введение зеркал во влагалище и осушение последнего марлевыми тупферами; г) обработка всего влагалища спиртовым раствором антисептика.
2. Опорожнение мочевого пузыря катетером.
3. Дача наркоза.
4. Дезинфекция кожи передней брюшной стенки спиртовым раствором антисептика.
5. Защита стерильным бельем брюшной раны.
6. Придание больной положения Тренделенбурга.
7. Разрез и вскрытие (послойное) брюшной стенки.
8. Соединение париетальной брюшины с простынями, защищающими брюшную рану.
9. Введение брюшных зеркал.
10. Введение салфеток для защиты брюшной полости.
11. Изучение особенностей случая.
12. Выделение матки и придатков из спаек.
13. Захват матки по одному из описанных выше способов.



14. Перерезка (в клеммах) и перевязка воронко-тазовой связки справа.
15. Перерезка (в клеммах) и перевязка круглой связки справа.
16. Рассечение брюшины между культиями связок справа.
17. Тупое расслоение клетчатки между листками связок (справа).
- 18, 19, 20, 21. Повторение предыдущих четырех моментов слева.
22. Рассечение в поперечном направлении переднего листка широкой связки с обеих сторон от культей круглых связок по направлению к пузырно-маточной складке.
23. Ее рассечение и отслойка мочевого пузыря от шейки и переднего свода влагалища.
24. Введение зеркал между листками широкой связки (в клетчатку).
25. Выделение правого мочеточника до места перекреста с маточной артерией.
26. Захват, перевязка и перерезка правой маточной артерии.
27. Дальнейшее обнажение и отслойка правого мочеточника в месте перекреста с артерией.
28. Хирург переходит на правую сторону, ассистент — на левую.
- 29, 30, 31. Повторение на левой стороне моментов 25, 26 и 27.
32. Хирург и ассистент возвращаются на свои места.
33. Дальнейшая дополнительная отслойка мочевого пузыря с обнажением устьев мочеточников.
34. Пересечение и перевязка клетчатки латерально от правого мочеточника.
35. Выделение правого мочеточника до впадения его в мочевой пузырь.
- 36, 37. Повторение слева моментов 34 и 35.
38. Рассечение в поперечном направлении заднего листка широкой связки с обеих сторон до крестцово-маточных связок.
39. Рассечение прямокишечно-маточной складки и брюшины, покрывающей крестцово-маточные связки.
40. Отделение прямой кишки от задней стенки влагалища и выделение зоны уплотнения крестцово-маточных связок.
41. Рассечение и перевязка крестцово-маточных связок.
42. Дополнительные пересечение и перевязка клетчатки в области крестцово-маточных связок.
43. Пересечение и перевязка пластов клетчатки (параметральной и паравагинальной) ниже мочеточников.
44. Дополнительная отслойка мочевого пузыря от передней стенки влагалища (если нужно).
45. Удаление увеличенных лимфатических желез (если нужно).
46. Наложение зажима на влагалище на расстоянии 2–3 см ниже влагалищной части шейки матки.
47. Вскрытие влагалища ниже зажима и тампонада влагалища марлевым бинтом, дополнительная обработка влагалища спиртовым раствором антисептика.
48. Отсечение влагалища и захват краев последнего длинными зажимами Кохера.
49. Соединение края передней стенки влагалища с краем пузырной брюшины одним швом.
50. Соединение края задней стенки влагалища с краем брюшины, покрывающим прямую кишку, одним швом.
51. Связывание между собой передней и задней лигатур.
52. Смена перчаток, инструментов, материала и белья.
53. Перитонизация.
54. Возвращение больной в горизонтальное положение и извлечение салфеток из брюшной полости.
55. Захват краев париетальной брюшины свежими инструментами, смена белья на коже, дополнительная обработка кожи раствором антисептика.
56. Смена перчаток.
57. Закрытие брюшной полости и асептическая повязка.
58. Извлечение из влагалища марлевого тампона.

### **Экстирпация матки влагалищным путем (*Exstirpatio uteri per vaginum*)**

*Показания к влагалищной экстирпации матки:*

- миома матки не более 12 нед. беременности;
- внутренний эндометриоз матки.

*Противопоказания к влагалищной экстирпации матки:*

- размеры опухоли матки, соответствующие беременности более 12 нед.;
- выраженный спаечный процесс в брюшной полости;
- необходимость ревизии брюшной полости;
- сочетанная патология (наличие, кроме опухоли матки, опухоли яичника значительного размера).

**Техника операции при отсутствии опущения матки и стенок влагалища**

После соответствующей обработки во влагалище вводят ложкообразное зеркало. Шейку матки захватывают двузубцами таким образом, чтобы в захват попадали передняя и задняя губа шейки матки. Затем ложкообразное зеркало заменяют зеркалом Дуайена, которое не должно быть слишком длинным, так как в этом случае оно будет отодвигать свод влагалища и шейку матки в глубину и затруднять работу хирурга. Во влагалище вводят боковые подъемники. Натягивая их, ассистенты создают необходимые условия для хирурга.

Производят кругообразный разрез влагалища на границе перехода на шейку матки и отсепааровывают его вверх тупым и острым путем. Накладывают зажимы на кардинальные связки, пересекают и лигируют их. Лигатуры берут на зажимы. После пересечения кардинальных связок матку оттягивают книзу за шейку и производят отсепааровку мочевого пузыря вплоть до пузырно-маточной складки.

После вскрытия заднего свода влагалища при постоянном натяжении матки книзу последовательно пересекают ткани непосредственно у ребер матки и постепенно выводят матку из брюшной полости. После достижения достаточной подвижности матки вскрывают пузырно-маточную складку, накладывают шов и берут его на зажим. После рассечения этой складки в брюшную полость вводят подъемник. Дно матки захватывают пулевыми щипцами и вывихивают в рану, после чего становятся доступными круглые связки матки, собственные связки яичников и маточные трубы. На них накладывают зажимы, пересекают и лигируют их. При оттягивании матки на себя и книзу накладывают зажимы на маточные сосуды. Сосуды пересекают и лигируют. Матку удаляют.

При необходимости удаления придатков матки вводят длинные зеркала. При этом становятся доступными воронко-тазовые связки, на которые накладывают зажимы. Связки пересекают и лигируют. Лигатуры берут на зажимы.

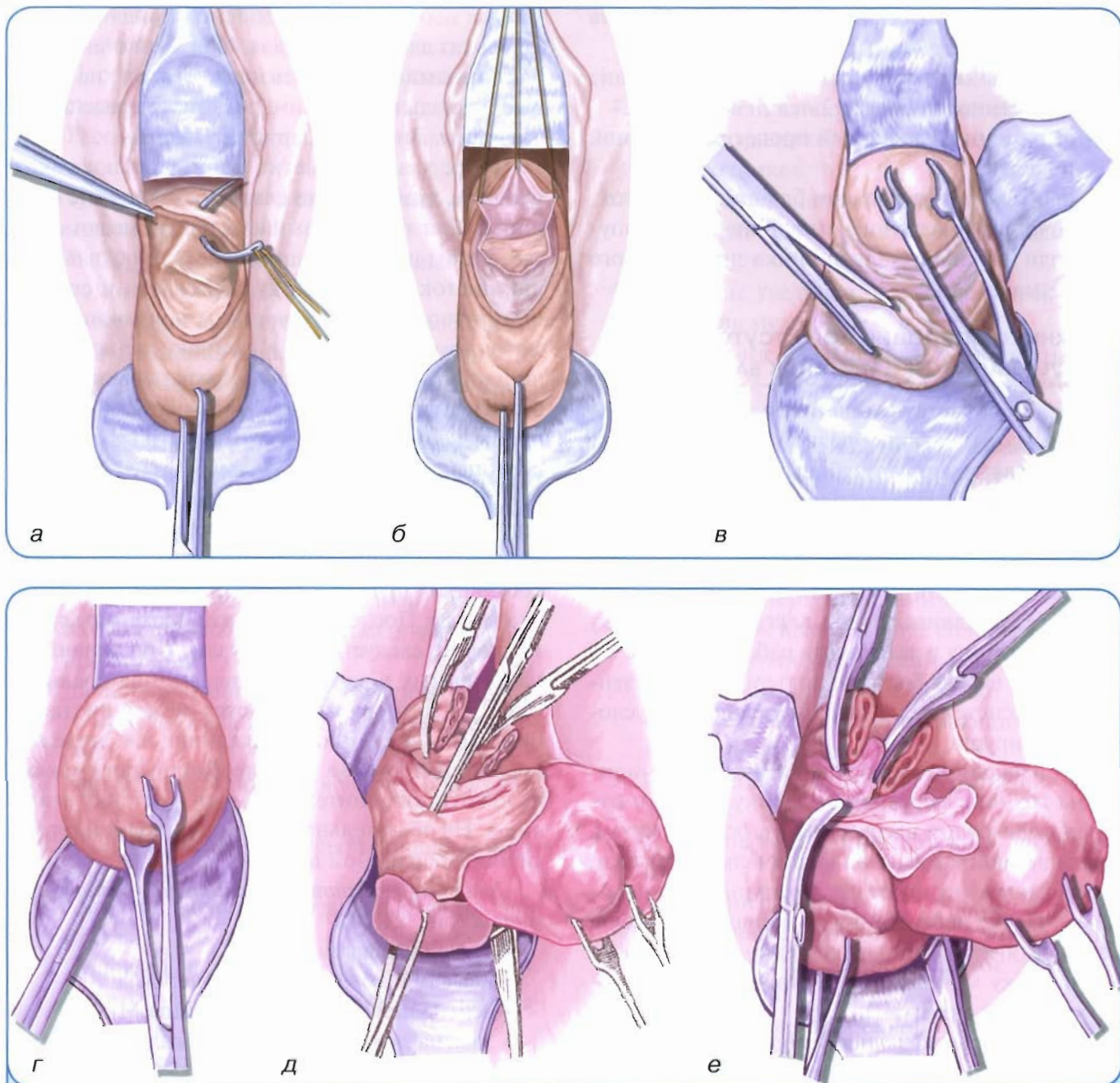
После удаления матки рану ушивают таким образом, чтобы культы связок остались вне брюшины. Для этого первый шов накладывают слева так, чтобы игла проходила через стенку влагалища, листок брюшины, культы связок и сосудистый пучок, листок брюшины прямокишечно-маточного углубления и заднюю стенку влагалища. Затем этим же швом захватывают только стенки влагалища. Нить завязывать не следует, чтобы не затруднять наложение шва с другой стороны.

Справа шов накладывают таким образом, что вначале захватывают стенку влагалища, брюшину прямокишечно-маточного углубления, культы сосудистых пучков и связок и переднюю стенку влагалища. После того как нити протянуты с обеих сторон, следует завязать узлы. При правильно наложенных швах стенки влагалища соединятся. Культы связок остаются между листками брюшины и стенкой влагалища, т.е. надежно перитонизированы. При необходимости можно наложить дополнительный шов на стенку влагалища. Не обязательно добиваться полной герметичности брюшной полости.

*Основные моменты влагалищной экстирпации матки (рис. 21.20):*

- обработка влагалища;
- введение ложкообразного зеркала;
- взятие шейки матки на щипцы Мюзо;
- замена ложкообразного зеркала на зеркало Дуайена и введение во влагалище боковых подъемников;
- прорезка кругообразного разреза влагалища на границе его перехода на шейку матки и отсепааровка влагалища вверх тупым и острым путем;
- наложение зажимов на кардинальные связки, пересечение и лигирование их;
- отсепааровка мочевого пузыря до пузырно-маточной связки;
- вскрытие заднего свода влагалища;
- при достижении достаточной подвижности матки вскрытие пузырно-маточной складки;
- введение в брюшную полость подъемника;
- взятие матки в области дна на пулевые щипцы и выведение ее в рану;



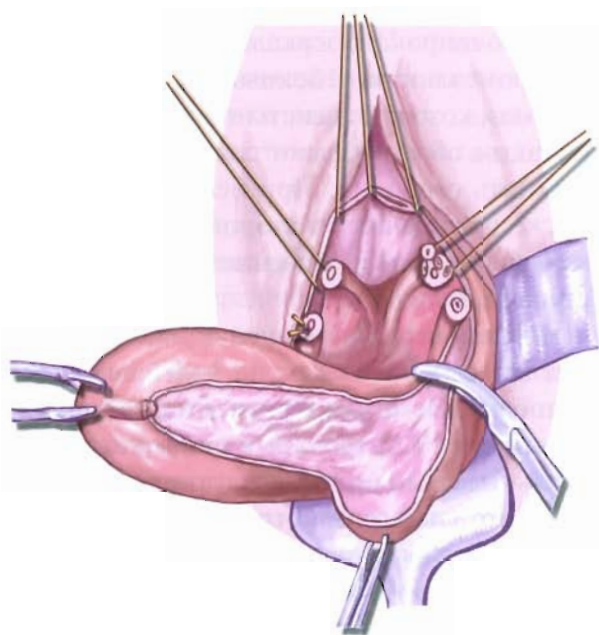


**Рис. 21.20.** Влагалищная экстирпация матки:

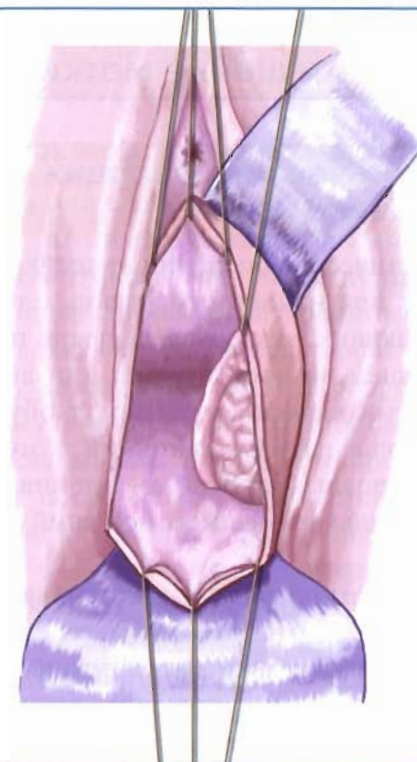
*а* — край вскрытой пузырьно-маточной складки пришивают к краю переднего свода влагалища; *б* — край складки взят на лигатуры; *в* — выведение тела матки из переднего кольпотомного отверстия; *г* — тело матки выведено из брюшной полости; *д* — изогнутым зажимом у угла матки захватывают верхний отдел широкой связки (собственная связка яичника, маточная труба и круглая связка); *е* — захвачен сосудистый пучок с параметральной клетчаткой

- наложение зажимов на круглые маточные связки, собственные связки яичников и маточные трубы (при сохранении придатков матки), пересечение и лигирование их;
- наложение зажимов на маточные сосуды, пересечение и лигирование их;
- при удалении придатков матки введение в брюшную полость длинных зеркал, наложение зажимов на воронко-тазовые связки, пересечение и лигирование их;
- ушивание раны производится таким образом, чтобы культы связок остались экстраперитонеально.

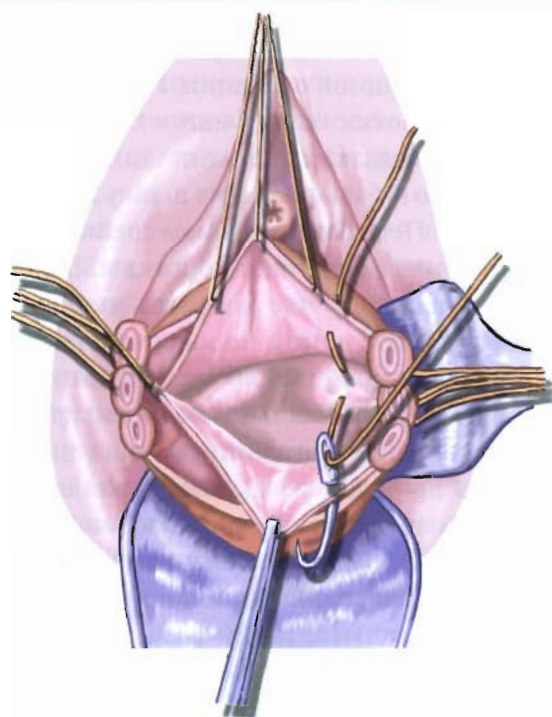




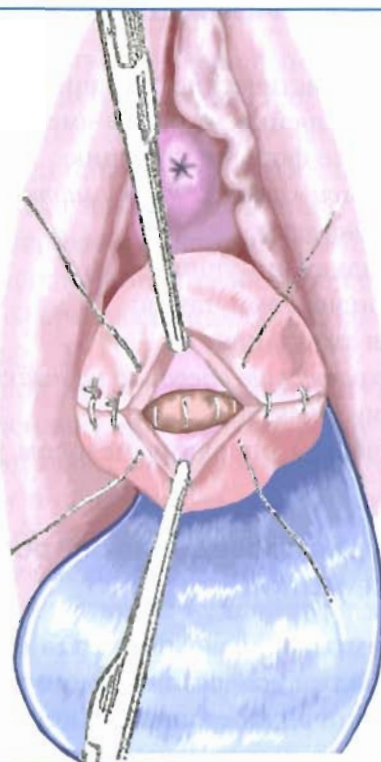
ж



з



и



к

**Рис. 21.20.** Влагалищная экстирпация матки (окончание):

ж — пересечена крестцово-маточная связка и слизистая оболочка заднебокового свода влагалища;  
 з — край брюшины пришивается узловыми лигатурами к краю слизистой оболочки заднего свода;  
 и — культы круглых, собственных связок и маточных труб помещают экстраперитонеально и фиксируют к краям влагалища. Одновременно суживают операционное отверстие в своде влагалища; к — влагалищную рану ушивают наглухо



## Операции на вульве, влагалище и шейке матки

### Пластические операции на шейке матки

Пластические операции на шейке матки производят при наличии разрывов и деформаций, возникающих, как правило, после травмы, происходящей во время родов или аборт. Деформации шейки матки могут обуславливать ряд патологических состояний, которые нельзя ликвидировать без восстановления анатомически правильных взаимоотношений слоев шейки матки.

Операции позволяют восстановить не только эктоцервикс, но и правильную веретенообразную форму канала шейки матки, что имеет большое значение для восстановления его нормального содержимого и репродуктивной функции.

Операции на шейке матки являются одним из способов лечения и профилактики предраковых состояний.

Различают пластические операции, связанные с укорочением шейки матки, и вмешательства, сохраняющие ее форму и функцию.

*Операции, при которых шейку матки укорачивают (ампутируют):*

- клиновидная ампутация;
- конусовидная ампутация;
- высокая ампутация.

*Органосохраняющие операции на шейке матки:*

- операция Эммета;
- пластическая операция методом расслоения.

### Условия для проведения операций на шейке матки

Необходимым условием является отсутствие воспалительного процесса половых органов.

При наличии эндоцервицита и кольпита проводят предварительную санацию путем спринцеваний дезинфицирующими растворами. Перед операцией чистота влагалища должна быть I–II степени.

Больную укладывают на гинекологическое кресло. Шейку матки обнажают в зеркалах, влагалище и шейку матки обрабатывают йодонатом и этиловым спиртом, затем шейку матки захватывают пулевыми щипцами и низводят к области

входа во влагалище. Длинные зеркала заменяют короткими широкими. Достаточно одного короткого широкого зеркала, введенного со стороны промежности. С боковых сторон вводят подъемники, которые ассистенты разводят в стороны и, таким образом, дают оператору возможность работать свободно. При необходимости вводят также подъемник со стороны лона. После того как шейка матки оказывается доступной, приступают к операции.

После операции на шейке матки больная может встать на 2-й день, на 3–4-й день ее можно выписать. Осмотр в зеркалах перед выпиской не производят. Контрольный осмотр назначают через 4–6 нед. Женщину следует предупредить, что до контрольного осмотра половую жизнь вести нельзя. В случае появления кровянистых выделений показано немедленное обращение в тот стационар, где проводили операцию.

### Операции, при которых шейку матки укорачивают (ампутируют)

*Клиновидная ампутация влагалищной части шейки матки.* Больную укладывают в положение для влагалищной операции. После соответствующей обработки шейку матки обнажают в зеркалах, захватывают пулевыми щипцами переднюю и заднюю губы и низводят шейку до входа во влагалище. Перед низведением шейки длинное заднее зеркало заменяют коротким. Боковые стенки влагалища лучше защитить подъемниками.

Измеряют длину полости матки по зонду и намечают часть шейки матки, которую следует удалить. Затем скальпелем симметрично рассекают поперек влагалищную часть шейки матки. Разрез проводят из шеечного канала в обе стороны кнаружи до боковых сводов. Влагалищная часть шейки матки оказывается разделенной на две части. Переднюю половину шейки клиновидно отсекают с таким расчетом, чтобы разрез слизистой оболочки шеечного канала проходил на 1,5–2 мм глубже, чем наружная часть клина, и несколько отсепаровывают слизистую оболочку влагалища кверху. Благодаря этому легко формируется наружный зев и в дальнейшем не образуется эктропион.

После клиновидного сечения передней губы шейки матки с помощью трех отдельных швов ткань шейки подшивают к области внутреннего зева. Первый шов накладывают по средней линии, вкалывая иглу со стороны слизистой обо-

лочки влагалищного свода и выкалывая через слизистую оболочку шеечного канала. Шов не завязывают, а берут на зажим. Пользуясь этим швом как держалкой, накладывают по бокам от него два шва несколько радиальнее, вкалывая иглу со стороны слизистой оболочки свода влагалища.

Затем клиновидно отсекают заднюю губу. Кровотечение останавливают. Швы накладывают так же, как на переднюю губу шейки матки, вводя иглу со стороны канала шейки матки и выкалывая ее в области заднего свода. Наложив все швы, их завязывают и берут на зажим. Затем ушивают боковые участки разреза. На наружный угол раны накладывают зажим Кохера и, растянув рану с помощью этого зажима и центральных швов, накладывают и завязывают боковые швы с одной и другой стороны. При необходимости накладывают добавочный шов или лигируют кровоточащий сосуд.

Лигатуры срезают, выпускают мочу по катетеру, осушают влагалище марлевым тупфером.

**Конусовидная ампутация шейки матки.** Пулевыми щипцами шейку матки низводят до входа во влагалище. Скальпелем делают круговой разрез слизистой оболочки влагалища на 1 см выше границы пораженного участка. Остроконечным скальпелем иссекают в виде конуса по направлению к внутреннему зеву и удаляют часть пораженной шейки, слизистую оболочку шейки матки, мышечную ткань и значительную часть канала шейки матки.

Слизистую оболочку влагалищной части шейки матки отсепаровывают от мышечной ткани скальпелем на протяжении 1,5–2 см или больше, чтобы ее край можно было натянуть и соединить с краем слизистой оболочки шеечного канала.

Первый шов проводят через передний край разреза влагалищной части шейки матки, отступив от него 1 см. Оба конца нити продевают в отдельные иглы, которые выкалывают из шеечного канала через толщу мышечной стенки в образовавшейся воронке наружу и через слизистую оболочку влагалищной части, отступив 2–2,5 см от края ее разреза. При необходимости мочевого пузыря отсепаровывают кверху на нужное расстояние. При завязывании шва отсепарованная слизистая оболочка влагалища должна покрыть раневую поверхность спереди и сзади.

Преимущество конусовидной ампутации шейки матки заключается в том, что вместе с частью

шейки удаляется почти вся слизистая оболочка шеечного канала. После операции шейка матки имеет правильную форму.

### **Диатермоконизация шейки матки**

Диатермоконизацию производят по тем же показаниям, что и конусовидную ампутацию шейки матки. Вместо скальпеля используют электрод-конизатор или ланцетовидный электрод. С помощью электродов выполняют конусовидную ампутацию шейки матки. Кровоточащие участки коагулируют пуговчатым электродом. Швы не накладывают. Заживление происходит под струпом, после чего он отторгается. Полная эпителизация происходит через 5–6 нед.

Начиная с 6–7-го дня после диатермоконизации для скорейшего отторжения струпа можно ввести тампон с жировой эмульсией.

При работе с диатермоконизатором следует соблюдать осторожность, чтобы не допустить ожога окружающих тканей.

### **Высокая ампутация шейки матки**

После соответствующей подготовки шейку матки обнажают в зеркалах и производят зондирование матки. Затем шейку матки захватывают пулевыми щипцами и низводят. Для того чтобы удобно было накладывать швы, канал шейки матки расширяют расширителем Гегара до №10. Производят круговой разрез стенки влагалища на уровне перехода влагалищных сводов на шейку матки.

Мочевой пузырь отслаивают от шейки матки. Перпендикулярно левому ребру шейки матки накладывают зажим, которым захватывают клетчатку и обнаженную нисходящую ветвь маточной артерии вместе с одноименной веной. Клетчатку вместе с кровеносными сосудами пересекают и лигируют. Те же манипуляции выполняют справа. Сбоку и несколько сзади пересекают между зажимами и лигируют часть удлиненных крестцово-маточных связок.

Шейку матки пересекают в обе стороны до намеченного уровня ампутации. Затем отсекают переднюю губу скальпелем, проводя разрез со стороны канала шейки матки косо и кнаружи по направлению к переднему своду. Наружный край передней губы несколько нависает над каналом шейки матки. Затем сзади отсепаровывают стенку влагалища от шейки матки на протяжении 1,5–2 см. Заднюю губу шейки матки отсекают



от шеечного канала также косо, чтобы обеспечить возможность хорошего соединения стенки влагалища с тканями шейки матки.

Швы накладывают так же, как и на переднюю половину шейки, затем зашивают боковые части разреза таким же образом, как и при клиновидной ампутации шейки матки. Проверяют тщательность гемостаза и проходимость канала шейки матки зондом. Мочу выводят катетером.

### Органосохраняющие операции на шейке матки

**Операция Эммета.** Это наиболее распространенная операция при наличии старых боковых разрывов шейки матки. Шейку матки обнажают в зеркалах. Переднюю и заднюю ее губы захватывают пулевыми щипцами. Производят разрез по краю слизистой оболочки цервикального канала. Разрез должен быть глубиной до 1 см, при необходимости с иссечением рубцовой ткани. После этого накладывают швы таким образом, что первый ряд формирует канал шейки матки, второй — располагается на шейке матки со стороны влагалища.

При двухстороннем разрыве операцию производят с обеих сторон.

**Скарификация шейки матки.** При наличии яйцевидных кист на шейке матки (наботовы кисты) рекомендуется прокалывать их острым скальпелем или толстой иглой. При этом кисты опорожняются и шейка матки принимает нормальную форму.

### Операции закрытия шеечно-влагалищных свищей

Шеечно-влагалищные свищи возникают чаще всего при абортах, когда изгнание плода происходит через разрыв в задней стенке шейки матки. Они создают условия для возникновения различных патологических процессов на шейке матки.

Принцип ушивания шеечно-влагалищных свищей заключается в расщеплении краев свища и послойном соединении тканей. При больших размерах свища более целесообразно накладывать швы в поперечном направлении. Это не создает натяжения и ткани лучше заживают.

**Техника операции.** Шейку матки обнажают в зеркалах. Края свища берут тонкими зажимами и острым скальпелем расщепляют ткани таким образом, чтобы внутренний мышечный лоскут был

не тоньше 5–6 мм. Перед началом расщепления свища расширяют канал шейки матки расширителями Гегара до №7.

После того как обеспечена достаточная подвижность тканей, на мышечный слой накладывают узловые швы, не прокалывая слизистую оболочку канала шейки матки. При завязывании каждого шва слизистую оболочку вворачивают внутрь канала. Второй ряд швов накладывают на слизистую оболочку влагалищной части шейки матки.

При обширных свищах, расположенных вблизи заднего свода, применяют лоскутный метод операции: после расщепления рубца и выделения мышечного слоя на последний накладывают швы в продольном направлении по отношению к оси шейки матки, над ним создают второй ряд швов за счет мобилизованной слизистой оболочки заднего свода влагалища.

Наиболее благоприятный исход бывает в тех случаях, когда швы можно наложить в поперечном направлении. При этом удастся избежать нежелательного натяжения тканей и редко наблюдается сужение канала шейки матки.

В послеоперационном периоде в канал шейки матки вводят на 7 дней тонкую поливиниловую трубку для постоянного дренирования.

### Киста гартнерова хода

Это кистозное образование, как правило, располагается на боковой стенке влагалища. Имеет эмбриональное происхождение и развивается из остатков продольного прохода придатка яичника (гартнерова хода). Как правило, киста не достигает больших размеров, имеет диаметр 3–4 см, иногда туго-, иногда мягкоэластическую консистенцию. В редких случаях она располагается на передней стенке влагалища непосредственно под уретрой.

Небольшие кисты гартнерова хода протекают бессимптомно и не вызывают жалоб. В этих случаях больная нуждается только в наблюдении. При увеличении кисты показано ее оперативное удаление. В редких случаях кисту приходится дифференцировать от саркомы влагалища, при расположении ее под уретрой — от дивертикула уретры.

**Техника операции.** Влагалище обнажают в зеркалах. В наиболее выпуклой части кисты делают надрез стенки влагалища, затем тупым и острым путем вылушивают кисту. Производят гемостаз.

На стенку влагалища накладывают узловые швы. При расположении кисты под уретрой необходимо следить за тем, чтобы не ранить ее. После вылушивания кисты обязательно проверяют целостность задней стенки уретры.

### **Вылушивание кисты бартолиновой железы (*Enucleatio cystis glandulae Bartholini*)**

**Техника операции.** Разрез обычно делают снаружи от малой половой губы. Разрез кнутри не всегда выгоден, так как в этом месте слизистая оболочка входа во влагалище бывает истончена (можно надрезать капсулу кисты). При правильном разрезе края кожной раны расходятся не менее чем на 0,5 см.

Вылушивание кисты бартолиновой железы производят при отодвигании надсеченной клетчатки марлевыми салфетками. Для удобства края разреза захватывают зажимами Пеана. Кисту отодвигают в рану со стороны влагалища. Напрягающиеся волокна клетчатки рассекают ножницами. Постепенно надсекая клетчатку и отодвигая ткань тупфером, удается выделить всю кисту. Вылушивание требует от хирурга осторожности и терпения. Нетерпеливое малейшее движение — и происходит разрыв кисты, что замедляет операцию и загрязняет операционную рану. При разрыве кисты рекомендуется применить следующий прием. Необходимо туго выполнить через образовавшееся отверстие всю полость кисты длинной марлевой полоской и зашить двумя швами отверстие в кисте, прихватив швом и марлю. Благодаря этому приему дальнейшее вылушивание можно продолжить без особых затруднений. При операции нужно иметь в виду, что на нижнезаднем полюсе кисты находится сама железа (или ее остаток). Железу следует удалить.

При вылушивании кисты выводного протока железы и самой железы наблюдается значительное кровотечение, которое необходимо тщательно остановить. Кровоточащие артериальные ветви перевязывают, венозное кровотечение останавливают путем наложения погружных швов. Они должны закрыть все ложе кисты. После наложения погружных швов снимают зажимы Пеаны, которыми были захвачены края разреза. После чего кожа ретрагируется и размеры раны уменьшаются. Края кожной раны соединяют тонким шелком (викрилом).

Наиболее частые осложнения при операции энуклеации бартолиновой железы — разрыв стенки кисты и значительное, но не опасное кровотечение. Чем осторожнее и терпеливее производится операция, тем меньше кровотечение и тем меньше возможностей поранить венозное сплетение.

В послеоперационном периоде нередко наблюдается отек вульвы, который постепенно в течение нескольких дней исчезает.

## **Послеоперационные осложнения**

### **Кровотечения**

*Внутрибрюшное кровотечение* может быть связано с техническими трудностями или погрешностями в проведении операции с соскальзыванием лигатур, недостаточно тщательным гемостазом.

Иногда во время операции накладывают лигатуры на отечные ткани. После удаления опухоли отек спадает, лигатуры ослабевают.

Чаще всего после удаления придатков матки возникает кровотечение из воронко-тазовой связки. Если в лигатуру не захватывается венозное сплетение, то появляется кровотечение, которое служит причиной повторной лапаротомии. Нередко кровотечение возникает из плохо перевязанной собственной связки яичника.

Кровоточивость тканей может быть обусловлена нарушением свертывания крови вследствие большой кровопотери или при нераспознанном заболевании крови. До операции необходимо исследовать систему гемостаза и принять меры в зависимости от факторов его нарушения.

Для своевременного распознавания кровотечения необходимо тщательное наблюдение за больной в послеоперационном периоде. Наибольшее значение для диагностики имеют изменение общего состояния больной, снижение артериального давления и учащение пульса, появление цианоза. После травматичных операций (обширный спаечный процесс, удаление большого числа миоматозных узлов при консервативной миомэктомии и др.) следует дренировать брюшную полость. При наличии дренажа кровь поступает из брюшной полости наружу. Рекомендуется сравнить количество гемоглобина в этой крови и в крови, взятой из пальца. При отсутствии разницы показана релапаротомия.



При отсутствии дренажа о наличии свободной жидкости в брюшной полости свидетельствуют данные перкуссии, УЗИ или обзорного снимка. В случае невозможности исключить брюшное кровотечение показана релапаротомия. После экстирпации матки можно использовать простой прием: ввести два пальца во влагалище и по ним металлический катетер в брюшную полость. При наличии кровотечения кровь сразу же струйно поступает наружу.

При повторном чревосечении должен быть обеспечен широкий оперативный доступ, что облегчает нахождение и перевязку кровоточащих участков ткани.

*Поддиафрагмальная гематома* возникает, как правило, при недостаточном гемостазе мышц передней брюшной стенки. Особенно легко травмировать сосуды, питающие мышцы, при поперечном надлобковом разрезе. Гематома нередко достигает значительных размеров, вызывает чувство распирания и боли. При пальпации на передней брюшной стенке определяется как бы «подушка» мягковатой консистенции. Содержание гемоглобина может снизиться, пульс учащаться. Температура тела остается нормальной, пока гематома не нагноится. Признаки гематомы выявляются быстро, нередко в первые часы после операции. Для ее ликвидации швы распускают (процедуру проводят под наркозом), сгустки крови удаляют, кровоточащие участки обшивают, рану ушивают наглухо. Если гематому вовремя не опорожнить, происходит ее нагноение. В таких случаях после эвакуации гноя больную ведут, как при гнойной инфекции.

При возникновении *кровотечения из сосудов* подкожной жировой клетчатки или кожи их следует пережать и перевязать.

После влагалищных операций также могут возникать опасные кровотечения. Если они не являются профузными, то для их остановки можно ограничиться тампонадой влагалища. Если же тампонада неэффективна, то необходимо обшить кровоточащие сосуды. Приходится снимать швы, наложенные на промежность, чтобы найти и обшить кровоточащий сосуд, а затем вновь ушить рану. Как правило, заживление раны происходит первичным натяжением.

*Кровотечение* может возникнуть *после экстирпации матки*. В этих случаях купол влагалища обнажают в зеркалах. При обнаружении кровоточащих участков плохо ушитых стенок влагалища

накладывают зажимы на 24 ч. После их снятия кровотечение, как правило, не возобновляется. Если хирург убеждается, что кровь поступает из брюшной полости, показано чревосечение.

Профилактикой возникновения послеоперационных кровотечений является тщательный гемостаз во время операции, при необходимости с использованием полимерных материалов и гемостатической губки.

### Эвентрация

Как правило, эвентрация возникает на 6–8-е сутки после операции, обычно у ослабленных больных с нарушением обмена веществ. Часто ей предшествует стойкий парез кишечника. Через шов на передней брюшной стенке выделяется значительное количество мутной серозной жидкости. При этом нередко рану в закрытом состоянии сохраняют только кожные швы. После снятия нескольких швов на коже можно легко установить диагноз, так как в рану предлежат петли кишечника или сальник. Как правило, края раны чистые, без гнойных налетов. Показано срочное повторное наложение швов на брюшную стенку. Необходимо наложить несколько прочных шелковых или капроновых провизорных лигатур через все слои брюшной стенки, значительно отступив от краев раны, затем послойно ушить рану и после наложения швов завязать лигатуры. Снимать провизорные лигатуры следует на 12–14-е сутки после операции. Заживление раны часто происходит первичным натяжением. Рану после эвентрации можно ушить капроновыми нитями через все слои брюшной стенки.

### Послеоперационный парез кишечника

В послеоперационном периоде нередко развивается парез кишечника. Иногда он сопровождается расширением желудка. Парез обусловлен операционной травмой и нарушением водно-электролитного баланса. Часто к парезу кишечника приводит гипокалиемия, развивающаяся вследствие значительной кровопотери во время операции или обильной рвоты в раннем послеоперационном периоде.

Чаще всего парез кишечника возникает на 2–3-и сутки после операции. Это состояние требует соответствующей терапии, так как паретически расширенный кишечник усугубляет

электролитные нарушения, развивается интоксикация. У ослабленных больных на фоне пареза может развиваться перитонит, так как раздутые петли кишечника становятся проходимыми для бактериальной флоры кишечного тракта. В том случае, когда парез кишечника не удается купировать в течение 1–2-х дней, следует искать причину, которая его поддерживает (эвентрация, межкишечный абсцесс, пиовар, начинающийся перитонит, частичная кишечная непроходимость и др.).

Лечение пареза кишечника описано в разд. **перитонит**.

**Осложнения со стороны мочевыводящих путей (гл. 17).**

### Гнойно-воспалительные осложнения

Значительно чаще, чем кровотечения, в послеоперационном периоде у гинекологических больных возникают заболевания, обусловленные инфекцией. Больные с анемией, с длительно существующими гнойниками в малом тазу, сердечно-сосудистой патологией, диабетом и другими тяжелыми экстрагенитальными заболеваниями нуждаются в особо тщательном наблюдении, так как они представляют собой группу риска в отношении возможности возникновения послеоперационных осложнений.

В последние годы контингент больных, направляемых на операцию по поводу гинекологических заболеваний, существенно изменился. Увеличилось число женщин пожилого и старческого возраста, а также больных с экстрагенитальными заболеваниями. У многих женщин при наличии опухолей и опухолевидных образований матки и придатков снижена иммунобиологическая реактивность организма, нарушены механизмы адаптации и компенсации.

При нормальном течении послеоперационного периода 4–5 дней температура тела может быть повышена в пределах 38 °С, затем она начинает постепенно снижаться. Выраженность температурной реакции зависит от индивидуальных особенностей организма и нарушения процессов терморегуляции в послеоперационном периоде. Такая реакция обусловлена всасыванием раневого отделяемого, крови и продуктов распада травмированных тканей. При нормальном течении послеоперационного периода появляются не-

большой отек и инфильтрация тканей в области раны как реакция на операционную травму.

Развитие гнойного заболевания определяется двумя факторами: состоянием организма больной и микрофлорой — возбудителем инфекции. Гнойное воспаление чаще возникает при наличии питательной среды для бактерий (очаги некроза и кровоизлияний), особенно у ослабленных больных. Возможно развитие внутригоспитальной инфекции.

Развитие гнойных осложнений в послеоперационном периоде обусловлено ассоциацией аэробной (золотистый стафилококк, энтерококк, кишечная палочка, клебсиелла) и анаэробной (пептококки, пептострептококки, эшерихии, протей и т.д.) микрофлоры. Эти микробы имеются в организме здоровых людей. Они становятся патогенными лишь при определенных условиях (снижение иммунологической реактивности организма, пониженная сопротивляемость к инфекции). Все большее значение приобретает инфекция, вызванная анаэробными спорообразующими и неспорообразующими микробами (бактероиды, фузобактерии, грамотрицательные кокки, клостридии и др.). Эти микроорганизмы часто бывают причиной гнойных осложнений в послеоперационном периоде. Особенно тяжелые осложнения возникают при наличии неспорообразующей неклостридиальной анаэробной инфекции.

В развитии инфекции, вызванной условно-патогенной флорой, важную роль играет количественный фактор (заражающая доза возбудителя). Обсемененность влагалища бактериями до оперативного лечения значительно выше у женщин с гнойно-воспалительными заболеваниями матки и придатков ( $10^5$  КОЕ/мл), в то время как у женщин без воспалительных процессов она составляет  $10^3$  КОЕ/мл. Для борьбы с развившейся инфекцией используют антибиотики и другие препараты, выбор которых зависит от чувствительности к ним возбудителя. Борьбу с анаэробной инфекцией проводят путем применения метронидазола (трихопол, флагил), диоксилина, димексида, поскольку анаэробы, как правило, малочувствительны даже к антибиотикам широкого спектра действия. Идентификация анаэробов в лечебном учреждении не всегда возможна. Если антибактериальная терапия антибиотиками не дает эффекта, следует включать в схему лечения указанные препараты.



При лечении гнойных ран рекомендуется освобождать их от гноя, продуктов распада и обрабатывать антисептическим раствором. Желательно также применение протеолитических ферментов, которые быстро очищают рану.

Ряд исследователей используют при гнойной инфекции препараты, активирующие клеточный и гуморальный иммунитет (Т-активин, левамизол и др.).

Весьма эффективна при анаэробной инфекции гипербарическая оксигенация: через несколько сеансов состояние больной значительно улучшается.

### Нагноение кожи и подкожной жировой клетчатки передней брюшной стенки

Наиболее частое осложнение в послеоперационном периоде — нагноение в области раны передней брюшной стенки. Подкожная жировая клетчатка наиболее уязвима в отношении гнойной инфекции, поскольку после операции там возникают кровоизлияния или небольшие гематомы. Обычно у таких больных на 4–6-е сутки повышается температура тела, появляются боли в области послеоперационной раны, иногда озноб. В крови определяются лейкоцитоз, увеличение СОЭ. Диагноз этого осложнения установить нетрудно, так как при осмотре выявляются гиперемия и набухание тканей около шва, что позволяет заподозрить нагноение. При зондировании раны обнаруживается гной.

Хирургическая тактика состоит в широком раскрытии раны, что обеспечивает отток гнойного содержимого. После этого температура тела снижается, боли стихают. В дальнейшем производят ежедневную обработку раны дезинфицирующими растворами, вводят марлевые салфетки с 10% раствором натрия хлорида. При несвоевременном или недостаточном раскрытии раны в гнойный процесс вовлекается большое количество тканей и может возникнуть флегмона передней брюшной стенки. Такие осложнения чаще связаны не только с неправильным ведением больных в послеоперационном периоде, но и с резким снижением защитных сил организма. После очищения раны от некротических тканей и налетов можно наложить вторичные швы под кратковременным наркозом в условиях операционной. При необходимости края кожи отсепаро-

вывают от подлежащих тканей на 1 см. Затем накладывают тонкие кетгуттовые швы на клетчатку и крепкие синтетические нити на кожу. Вторичные швы снимают на 10–12-й день.

Если есть сомнение в том, что рана окончательно очистилась, то можно оставить в клетчатке дренаж для оттока отделяемого или последующего промывания дезинфицирующими растворами.

### Подапоневротический гнойник

Значительно труднее установить наличие гнойника под апоневрозом прямых мышц живота. Это осложнение возникает реже, чем нагноение подкожной жировой клетчатки. На 7–8-е сутки скопившийся гной приподнимает брюшную стенку. При этом нередко апоневроз, подкожная жировая клетчатка и кожа заживают первичным натяжением. Под местной анестезией производят пункцию толстой иглой. При получении гноя также следует широко раскрыть и дренировать рану (необходим кратковременный наркоз). Чтобы достигнуть подапоневротического гнойника, приходится вскрывать свежий рубец на коже, подкожной жировой клетчатке и апоневрозе. Гнойник следует опорожнить и дренировать. Нагноение брюшной стенки под апоневрозом протекает значительно тяжелее, сопровождаясь более выраженной общей реакцией. Рану следует ежедневно обрабатывать дезинфицирующими растворами. После ее очищения накладывают вторичные швы на апоневроз, подкожную жировую клетчатку и кожу. При необходимости в подапоневротическом пространстве оставляют дренаж.

### Пиосальпинкс, пиовар

Более тяжелое клиническое течение наблюдается в тех случаях, когда гнойный очаг появляется в брюшной полости (пиосальпинкс, пиовар). Заболевание начинается с болей внизу живота, повышения температуры тела ремитирующего типа, озноба, общей слабости. Нередко к этому присоединяются дизурические и диспептические явления. В крови лейкоцитоз со сдвигом лейкоцитарной формулы влево, повышенная СОЭ. При влагалищном исследовании в малом тазу выявляется опухолевидное, резко болезненное образование. Нередко трудно дифференцировать пиовар и пиосальпинкс, поскольку часто име-

ет место гнойное тубовариальное образование. Такая патология требует повторного чревосечения. Если не сделать этого вовремя, то возникает угроза распространения инфекции и прорыва гнойника в свободную брюшную полость с последующим развитием разлитого перитонита. При повторном чревосечении показаны удаление пораженных придатков матки и дренирование брюшной полости.

После операции проводят антибактериальную и общеукрепляющую терапию.

## Перитонит

Любое оперативное вмешательство на органах брюшной полости может осложниться развитием перитонита.

Брюшина представляет собой серозный покров, имеющий сложное анатомическое строение с обильно развитой сетью кровеносных и лимфатических сосудов и нервных окончаний. Она обладает большой резистентностью к инфекции. Защитная функция брюшины проявляется ее фагоцитарными свойствами. Сальник, спайки и образование фибрина ограничивают распространение воспалительного процесса. Спайки начинают формироваться через 10 мин после воздействия повреждающего агента. Плотные сращения возникают через 6–12 ч. Вместе с тем обширность поверхности брюшины способствует распространению воспалительных процессов. Неизменная брюшина гладкая и блестящая, обладает всасывающими свойствами и способна выделять экссудат. Реактивная способность брюшины снижается, если в брюшную полость попадают кровь, околоплодные воды, каловые массы, содержимое опухолей и т.д.

В зависимости от степени вовлечения брюшины в воспалительный процесс различают местный, или отграниченный, и неотграниченный (диффузный или разлитой) перитонит; в зависимости от характера экссудата в брюшной полости — серозный, геморрагический и гнойный (фибринозный) перитонит.

У гинекологических больных брюшина часто вовлекается в патологический процесс при воспалении придатков матки.

**Пельвиоперитонит.** Пельвиоперитонит представляет собой местный отграниченный процесс. Клиническая картина характеризуется высокой температурой тела, ознобом, болями внизу жи-

вота. Симптомы раздражения брюшины и мышечной защиты положительны в нижних отделах живота. Общее состояние больных нередко тяжелое. Отмечаются вялость, тахикардия, парез кишечника. В этой стадии показана консервативная терапия: антибиотики, общеукрепляющее, десенсибилизирующее лечение, коррекция электролитных и кислотно-основных нарушений. При наличии пельвиоперитонита, обусловленного гнойниками в малом тазу, показана операция.

Нередко местный отграниченный перитонит в начале его развития трудно отличить от разлитого перитонита. Такие больные нуждаются буквально в почасовом наблюдении и в повторных исследованиях крови. Нарастание симптомов заболевания указывает на распространение процесса.

**Гнойный перитонит.** При разлитом гнойном перитоните изменения значительно более выражены в местах, ближе всего расположенных к источнику инфекции. В начале разлитого перитонита возникает гиперемия брюшины, затем происходит склеивание петель кишечника. Выпот первоначально имеет серозный характер, затем становится гнойным. В экссудате много белка, что приводит к гипопроотеинемии.

Гнойный перитонит — наиболее опасное осложнение, которое является основной причиной смерти хирургических больных.

Перитонит сопровождается рядом тяжелых нарушений в организме. Страдают все виды обмена: белковый, водно-электролитный, углеводный, жировой. Резко усиливается ферментативная активность (в частности, таких ферментов, как кислая и щелочная фосфатазы), нарушается обмен биогенных аминов, что способствует нарушению микроциркуляции и развитию тканевой гипоксии. Меняются реологические свойства крови, развивается синдром ДВС. В организме уменьшается содержание незаменимых аминокислот, снижаются все показатели неспецифического иммунитета. Содержание белков крови уменьшается. Возникают ацидоз, гипокалиемия, гипохлоремия, гипокальциемия. Наблюдаются тяжелые нарушения функции печени и почек. В формировании адаптивных и патологических реакций при перитоните большое значение имеет реакция эндокринной системы.

Инфицирование брюшной полости вызывают патогенные и условно-патогенные аэробные и



анаэробные микробы. В настоящее время общие хирурги придают большое значение неспорообразующей неклостридиальной инфекции, обуславливающей особенно тяжелое течение заболевания и плохо поддающейся воздействию антибактериальных средств.

Указанными изменениями объясняется *тяжелое клиническое течение* разлитого перитонита. Общее состояние больной тяжелое. Отмечаются бледность кожных покровов, цианоз слизистых оболочек, временами холодный пот. Черты лица заостряются. Больная жалуется на боли по всему животу. Пульс частый, свыше 100 уд./мин (в редких случаях отмечается брадикардия). Артериальное давление нормальное или сниженное. Температура тела высокая, может быть озноб. Дыхание учащено. Передняя брюшная стенка не принимает участия в акте дыхания. При вдохе межреберные промежутки западают. Развивается дыхательная недостаточность, связанная с тяжелыми метаболическими нарушениями и высоким стоянием диафрагмы.

Язык сухой, обложен. Жажда и сухость во рту обусловлены гиперосмолярностью (избыток солей). В крови повышено содержание натрия. Больных беспокоят икота, тошнота, рвота. Выражены расширение и парез желудка. Если рвотные массы приобретают цвет кофейной гущи, то это свидетельствует о значительном нарушении кровообращения в стенке желудка.

Живот вздут, болезнен при пальпации. Имеют место выраженный дефанс брюшной стенки и симптомы раздражения брюшины. Вздутие живота обусловлено вначале парезом, а затем параличом кишечника. Стула нет, газы самостоятельно не отходят. При перкуссии выявляется свободная жидкость в отлогих частях живота. Перистальтические шумы кишечника не прослушиваются, либо определяется вялая перистальтика.

При *ультразвуковом исследовании* выявляется свободная жидкость. В брюшной полости при рентгенологическом исследовании определяются чаши Клойбера. В крови нейтрофильный лейкоцитоз со сдвигом лейкоцитарной формулы влево. СОЭ увеличена, количество гемоглобина снижено. При ректальном исследовании отмечаются нависание и болезненность передней стенки прямой кишки.

В настоящее время *диагностика перитонита* нередко затруднена из-за стертого нетипичного течения заболевания. Это связано как со сни-

женной реактивностью организма, так и с массивным применением антибиотиков. Типичная картина перитонита, описанная в классических руководствах по хирургии (доскообразный живот, резкая болезненность, лицо Гиппократ и др.), в настоящее время у гинекологических больных практически не встречается.

У пожилых людей клиническая картина разлитого перитонита также характеризуется стертым течением. Боли не имеют выраженного характера, температура тела нормальная или субфебрильная, однако общее состояние тяжелое (тахикардия, липкий пот, цианоз, сухость языка и др.).

Нередко *диагностика послеоперационного перитонита* представляет значительные трудности, так как ряд симптомов (боли, напряжение брюшной стенки, парез кишечника, тахикардия) может быть связан с операцией. Тщательное наблюдение за больной, нарастание выраженности симптомов позволяют установить диагноз. Проведение сеансов гипербарической оксигенации при отсутствии воспаления брюшины, как правило, снимает парез кишечника. Это может служить дифференциально-диагностическим признаком. Отсутствие эффекта при гипербарической оксигенации свидетельствует о наличии перитонита. Чаще всего его симптомы проявляются на 3–4-е сутки после операции. При неосложненном послеоперационном периоде на 2–3-и сутки состояние больной, как правило, улучшается. Если, наоборот, в это время имеются признаки ухудшения, то следует думать об осложнениях, в частности о перитоните. При подозрении на перитонит желательна консультация общего хирурга, вместе с которым разрабатывают тактику лечения.

*Лечение перитонита хирургическое.* Перед операцией при необходимости следует произвести промывание желудка. Наркоз эндотрахеальный с управляемым дыханием и введением миорелаксантов.

Прежде чем приступить к операции, необходимо провести подготовку, которая включает в себя инфузионную терапию, внутривенное введение гидрокарбоната натрия, глюкозо-калиевой смеси, витаминов, сердечных гликозидов, раствора Рингера. Объем трансфузируемой жидкости зависит от тяжести состояния больной, но он должен составлять 1–1,5 л. Инфузионная терапия необходима для коррекции обменных нару-

шений. Показано также введение гормонов коры надпочечников и антибиотиков.

Переднюю брюшную стенку вскрывают продольным срединным разрезом. Брюшина туеская, отечная. Кровеносные сосуды париетальной брюшины и серозного покрова кишечника расширены, имеются точечные кровоизлияния. При гнойном перитоните имеются фибриновые наложения, особенно выраженные в области, близкой к источнику инфекции. Сальник воспалительно изменен, утолщен.

Брюшную полость освобождают от выпота, удаляют источник перитонита. Необходимо взять выпот из брюшной полости для определения микрофлоры. Брюшную полость промывают 6–8-ю л теплого изотонического раствора натрия хлорида или раствора фурацилина 1:5 000.

При разлитом гнойном перитоните показан перитонеальный диализ, так как в брюшной полости после операции продолжается накопление продуктов тканевого распада и экссудата, содержащего токсины. Перитонеальный диализ способствует извлечению токсинов и создает благоприятные условия для действия антибиотиков, вводимых в брюшную полость. Вводят хлорвиниловые или фторпластовые ирригаторы путем прокола передней брюшной стенки в обеих подреберных областях: два в правое и левое поддиафрагмальные пространства, третий — по направлению брыжейки толстой кишки. Ирригаторы можно вводить по три с каждой стороны шва. Из полости таза выводят хлорвиниловые или силиконовые дренажи диаметром до 1 см путем прокола брюшной стенки над передневерхней остью подвздошных костей. Трубки фиксируют к передней брюшной стенке.

Производят также заднюю кольпотомию, а в случае отсутствия матки дренаж выводят через влагалище.

В диализирующий раствор (раствор Рингера с содержанием калия до 200 мг/л) добавляют антибиотики. В начале диализа через ирригаторы вводят 300 мл 0,25 % раствора новокаина, а затем диализирующую жидкость. В сутки требуется 15–20 л диализата.

Диализ осуществляют вначале непрерывным, а затем фракционным методом, т.е. раствор вводят с промежутками 3–4 ч. Больной рекомендуется менять положение для наилучшего оттока жидкости.

Диализ сопровождается дефицитом удаляемой жидкости (500–800 мл на 3–4 л жидкости), что

приводит к повышению внутрибрюшного давления и циркуляторным расстройствам. Из-за раздражения рецепторов брюшины могут усилиться экссудация в брюшной полости и боли в животе. Кроме того, организм теряет микроэлементы и органические соединения.

Имеются и другие схемы проведения диализа с меньшим количеством вводимой жидкости. Например, промывание брюшной полости в течение 3–5 дней раствором следующего состава: 3 г канамицина, 2 400 мл раствора Рингера–Локка и 600 мл 0,25 % раствора новокаина в сутки.

В настоящее время в некоторых ведущих клиниках страны перитонеальный диализ не используют, производят промывание открытой брюшной полости ежедневно или каждый день большим количеством дезинфицирующего раствора под наркозом. При этом брюшную полость не зашивают наглухо, а лишь производят завязывание лигатур на пластинках, которые и развязывают во время промывания. Метод дает обнадеживающий эффект при тяжелых формах перитонита.

### **Ведение больных в послеоперационном периоде**

Терапия должна быть направлена на борьбу с инфекцией и парезом кишечника, регуляцию деятельности сердечно-сосудистой системы, дезинтоксикацию организма. Необходимо обезболить. Кроме того, следует регулировать нарушения кислотно-основного состояния и водно-электролитного баланса. Помимо введения антибиотиков в брюшную полость, показано парентеральное их введение в соответствии с чувствительностью к ним микрофлоры.

При лечении перитонита следует применять антибиотики широкого спектра действия в достаточной высокой дозах. В настоящее время с успехом используют полусинтетические пенициллины (метициллин, оксациллин, пиопен и др.). Эти антибиотики особенно эффективны в отношении штаммов стафилококков, устойчивых к бензилпенициллину. Широким спектром антимикробного действия обладают антибиотики группы цефалоспорины (цефопин и др.), а также антибиотики группы тетрациклинов (рондомицин, морфоциклин). Из препаратов группы неомидина в настоящее время применяют канамицин, который имеет широкий спектр антимикробного действия и менее токсичен, чем другие препараты этой группы.



Для предупреждения дисбактериоза следует применять эубиотики и антимикотические препараты. Для борьбы с анаэробной инфекцией используют метронидазол, метрогил, диоксидин.

Коррекцию нарушений водно-солевого обмена проводят путем введения растворов, содержащих электролиты. Гипокалиемия сама по себе может вызвать парез кишечника, тахикардию, вялость, поэтому восполнение содержания калия в организме является обязательным.

Для борьбы с гиповолемией вводят средства, оказывающие онкотическое действие (общий объем вводимой жидкости зависит от тяжести состояния больной). Рекомендуются вводить до 5 л жидкости в сутки. Применяют кровезаменители, гемодез, неокомпенсан, полиглюкин, реополиглюкин, желатиноль, оксиэтилированный крахмал (инфукол, стабизол).

Потерю белка компенсируют переливанием плазмы, протеина, аминокровина, гидролизина и других препаратов, содержащих протеины. Назначают также сердечные средства и витамины. По показаниям применяют препараты гормонов коры надпочечников.

С целью коррекции ацидоза вводят гидрокарбонат натрия.

Борьбу с парезом кишечника проводят путем активации функции кишечника. Для этого корректируют содержание электролитов. Особенно важно ликвидировать гипокалиемический алкалоз, ввести зонд в желудок, стимулировать перистальтику кишечника прозеринном, убретидом. Следует ограничивать введение натрия, особенно гипертонических растворов, так как натрий вытесняет из клеток калий, что ведет к гипокалиемическому алкалозу и усугубляет атонию кишечника.

Ввиду того что при перитоните нарушена микроциркуляция, вследствие диссеминированного внутрисосудистого свертывания крови, следует вводить гепарин по 5–10 тыс. ЕД 3 раза в сутки под контролем гемостазиограммы или тромбоэластограммы. Гепарин препятствует агрегации тромбоцитов и внутрисосудистой агрегации эритроцитов.

Обезболивание в послеоперационном периоде обязательно, так как оно способствует углублению дыхания и улучшает деятельность сердца. Применяют промедол (2 мл 2% раствора через 4–6 ч), анальгин (50% раствор по 2–4 мл), баралгин. В случае сильных болей можно вводить пантопон.

Показаны также димедрол и пипольфен как десенсибилизирующие препараты, которые необходимы при массивной терапии перитонита.

В комплекс лечения перитонита следует включать гипербарическую оксигенацию, которая помогает ликвидации пареза кишечника, перестройке микроциркуляции и улучшению обмена веществ. Назначают кортикостероиды (преднизолон, гидрокортизон), так как при тяжелых состояниях может иметь место истощение функции коры надпочечников.

Прогноз заболевания зависит от вирулентности микроба-возбудителя, состояния макроорганизма и возраста больной, источника развития перитонита, сроков госпитализации и своевременности операции. Перитонит, обусловленный патологическими процессами в малом тазу, протекает относительно благоприятно, если источник инфекции удален своевременно.

### Инородное тело в брюшной полости

В редких случаях послеоперационное осложнение может быть обусловлено оставлением в брюшной полости инородного тела (салфетка, инструмент и т.д.). Диагностика этого осложнения не представляет значительных трудностей, если оно заподозрено в раннем послеоперационном периоде. Если же симптомы оценивают недостаточно правильно, то инородное тело может долгое время находиться в брюшной полости. При этом часто устанавливают диагноз послеоперационного инфильтрата, перикюльтита и т.д.

При подозрении на оставление инструмента необходимо произвести обзорный рентгеновский снимок брюшной полости. Особенно большие сложности могут встретиться при оставлении иглы.

Для удаления инородного тела показана релапаротомия. При поисках иглы большую помощь оказывает магнит.

### Тромбоэмболические осложнения

В послеоперационном периоде развивается хроническая форма синдрома ДВС, что можно рассматривать как преморбидный фон для тромботических осложнений, в связи с чем у женщин после операции следует проводить профилактические меры (см. *Ведение больных в послеопераци-*

онном периоде). У больных высокого риска (травматическая операция, большая кровопотеря, ожирение, диабет, тромбозы в анамнезе, варикозное расширение вен) целесообразна профилактика тромбоэмболических осложнений гепарином или низкомолекулярными гепаринами (фраксипарин, фраксин).

В послеоперационном периоде может развиться тромбоэмболия легочной артерии, которая может закончиться летально.

Одним из наиболее тяжелых осложнений послеоперационного периода является инфарктная пневмония. Чаще всего инфаркт легкого возникает как результат тромбофлебита тазовых вен или вен нижних конечностей. Первоначально эмбол проникает в нижнюю полую вену, затем в правое сердце и оттуда в разветвления легочной артерии. При поражении мелких ветвей легочной артерии возникает инфаркт участка легкого и затем развивается пневмония.

Заболевание начинается остро. Появляются боли при дыхании, тахикардия, одышка, кашель, в мокроте обнаруживают прожилки крови, повышается температура тела. При указанных симптомах следует создать больной абсолютный покой, назначить антибактериальную и антикоагулянтную терапию, применять обезболивающие препараты.

Гепарин вводят по 5–10 тыс. ЕД через 4 ч под контролем свертывания крови. При улучшении состояния больной переходит на введение антикоагулянтов непрямого действия (пелентан, дикумарин, фенилин, варфарин). При передозировке антикоагулянтов, что проявляется гематурией, кровоточивостью десен, в вену вводят 5 мл 1 % раствора протаминсульфата (медленно!). При необходимости введение препарата повторяют через 15–30 мин. Если протаминсульфат окажется неэффективным, следует перелить кровь с целью возмещения недостаточности тромбоцитов и других факторов свертывания крови. Переливание крови увеличивает опасность развития тромбоэмболических осложнений, поэтому прибегать к нему следует только в крайних случаях.

Наиболее часто тромбоэмболические осложнения возникают у больных с постгеморрагической анемией, сердечно-сосудистыми заболеваниями, особенно декомпенсированными, с ожирением, остаточными явлениями перенесенного ранее тромбофлебита, а также у женщин пожи-

лого возраста, страдающих экстрагенитальными заболеваниями.

## Резюме

Общими хирургическими принципами в оперативной гинекологии являются: достаточная квалификация и клиническое мышление хирурга, создание доступа к оперируемому органу, бережное отношение к тканям, тщательный гемостаз, рациональная перитонизация культи и клетчаточных пространств. Хирург должен четко представлять и ориентироваться в анатомических особенностях той области, в которой работает. Особенности гинекологических операций заключаются в том, что приходится манипулировать глубоко в области малого таза, в непосредственной близости мочевого пузыря, мочеточников, прямой кишки, крупных сосудов. Хирург-гинеколог должен хорошо знать брюшно-полостную хирургию, особенно основы общей хирургии, раздел неотложной хирургической помощи.

В последние десятилетия, несмотря на широкое внедрение и распространение эндоскопии, абдоминальная хирургия не утратила своего значения. Более того, квалифицированный эндохирург должен владеть полным объемом абдоминальной хирургии.

Наиболее перспективны следующие направления в оперативной гинекологии: использование полимеров, применение лазеров и ультразвука, электрохирургия, криохирургия, применение сшивающих аппаратов, использование консервированных тканей.

Хирургическое вмешательство на женских половых органах осуществляют брюшно-стеночным и влагалищным путем. Проводят три вида чревосечений: нижнесрединное, поперечное надлобковое (по Пфанненштилю), поперечное интерилиакальное (по Черни).

При плановой госпитализации больные перед поступлением в отделение оперативной гинекологии проходят амбулаторное обследование по месту жительства.

В стационаре дополнительно назначают биохимическое исследование крови, коагулограмму. При необходимости повторяют анализы крови, мочи, отделяемого влагалища, осмотр терапевтом. Перед операцией больную обязательно осматривает анестезиолог.



В случае экстренной госпитализации, если позволяет состояние больной, в течение суток производят общие анализы крови и мочи, определение группы крови и резус-принадлежность, анализ крови на сахар, коагулограмму, рентгеноскопию грудной клетки, электрокардиографию, ультразвуковое сканирование органов малого таза. При необходимости срочной операции определение группы крови и резус-принадлежности обязательно.

Предоперационная подготовка зависит от характера предстоящей операции. Всем больным накануне операции проводят санитарную обработку. В день операции обрабатывают влагали-

ще спиртом и вводят в него стерильный тампон. В мочевого пузырь на время операции вводят постоянный катетер, за исключением операций влагалищным доступом.

В послеоперационном периоде проводят контроль за АД, мочеиспусканием в первые сутки, ранним вставанием (за исключением влагалищных операций). Проводят профилактику тромбоэмболических и гнойных осложнений. В послеоперационном периоде могут возникнуть кровотечения, тромбоэмболические, гнойно-септические осложнения, затрудненное мочеиспускание или недержание мочи, связанные с повреждением мочевыводящих путей.

# Глава 22

---

## Эндоскопия — хирургия XXI века

История развития метода

---

Оборудование, инструменты и операционная для эндоскопических операций

---

Лапароскопия: общие принципы

---

Эндоскопические операции на маточных трубах

---

Эндохирургическое лечение опухолей и опухолевидных образований яичников

---

Лапароскопические операции при различных формах острого воспаления придатков матки

---

Эндоскопические операции на матке

---

Послеоперационный период

---

Интра- и послеоперационные осложнения эндоскопических операций

---

Гистероскопия

---

Резюме

---



## История развития метода

Внедрение в гинекологическую практику эндоскопических методов явилось важнейшим этапом, обеспечивающим эффективность сохранения и восстановления детородной функции у женщин репродуктивного возраста. *Эндоскопическая хирургия* — метод оперативного лечения заболеваний, когда радикальные вмешательства выполняют без широкого рассечения покровов, через точечные проколы тканей или естественные физиологические отверстия. В настоящее время эндоскопия благодаря техническому оснащению и усовершенствованной методике прочно занимает одно из ведущих мест не только в диагностике, но и в лечении заболеваний внутренних половых органов у женщин. Если раньше задачей хирурга являлось удаление поврежденного органа или образования путем чревосечения, то в настоящее время основная цель — это ликвидация патологических изменений при сохранении целостности репродуктивных органов и репродуктивной функции женщины.

В современных условиях объем оперативных вмешательств эндоскопическим доступом значительно расширен вплоть до гистерэктомии.

Эндоскопия как диагностический метод, основанный на визуальном исследовании полостей организма и половых органов, известен с начала нашего столетия и широко используется в различных областях медицины. Метод оптического осмотра брюшной полости (вентроскопия) был впервые предложен в 1901 г. в России гинекологом Д.О. Оттом. Помещая пациентку в положение Тренделенбурга, он производил осмотр органов таза через кольпотомное отверстие в условиях освещения с помощью лампы и лобного зеркала. В 1902 г. Келлинг в Германии опубликовал методику лапароскопии, сходную с ныне используемой. В эксперименте на собаках он создавал пневмоперитонеум, а затем производил осмотр органов брюшной полости с помощью цистоскопа. Иглу с пружиной, почти без изменений дошедшую до наших дней, предложил венгерский хирург Янош Вереш в 1938 г. Игла была первоначально разработана для создания пневмоторакса. В последующем она стала служить и для создания пневмоперитонеума.

Большой вклад в развитие лапароскопической хирургии внес К. Земм. Он разработал устрой-

ство для промывания полости потоком жидкости для хорошей визуализации операционного поля. К. Земм усовершенствовал методику завязывания интра- и экстракорпоральных узлов, разработал комплект иглодержателей. Многие другие инструменты (ножницы с крючком, микроножницы, конусовидные троакары, травматические шипцы, вакуумный мобилизатор матки и морцеллятор тканей) были также изобретены и апробированы им и его коллегами. В 1975 г. было опубликовано первое практическое руководство «Атлас гинекологической лапароскопии и гистероскопии». В руководстве представлены операции разделения спаек, терминальной сальпингостомии, удаления придатков матки, резекции яичников. К. Земм предложил также лапароскопическое ушивание ранений кишечника, коагуляцию эндометриоидных имплантатов, ушивание перфораций матки. Однако практическое использование эндоскопического доступа ограничивалось сложностью визуального контроля через окуляр оптического инструмента. Условно этот период развития эндохирургии можно называть — дотелевизионным. «Метод существует, но его мало используют...» — иронизировали скептики, называя лапароскопию «хирургией замочной скважины» и «хирургией проколов».

В последней четверти прошлого столетия были созданы эндоскопические видеокамеры, имеющие высокую степень разрешающей способности, что обеспечило возможность визуализации не только хирургу, но и всей операционной бригаде. Видеокамера позволяет передавать цветное изображение с окуляра лапароскопа на экран монитора. В связи с этим сложные операции стало возможным выполнять с активным участием хирургов-ассистентов.

Преимуществами эндоскопических операций являются малая инвазивность воздействия, резкое снижение частоты и тяжести послеоперационных осложнений, в частности, практически полное отсутствие образования послеоперационных спаек, возможность четкой и подробной визуализации, уменьшение пребывания пациентки в стационаре (на 69%), ускорение восстановления здоровья и трудоспособности после операции (в 5–6 раз).

Объем рассекаемых тканей, величина кровопотери и выраженность боли после операции существенно меньше. Многие достоинства этой технологии напрямую связаны с малой травмой.

За счет быстрого восстановления жизненных функций продолжительность госпитального периода меньше в 2–5 раз. Многие вмешательства при соответствующей организации поликлинической службы можно выполнять амбулаторно.

Сроки возвращения к обычному образу жизни короче в 3–4 раза. Лечение в целом дешевле на 20–25% за счет уменьшения госпитального периода, расхода медикаментов и быстрой реабилитации.

Снижение потребности в лекарственных препаратах имеет не только экономическое, но и профилактическое значение. Минимально инвазивное лечение — это и минимум препаратов с их побочным и токсическим воздействием.

Послеоперационный период протекает практически безболезненно. Использование анальгетиков минимально.

Несмотря на это, у метода имеются и свои недостатки: высокая стоимость современного эндоскопического оборудования и инструментария, недостаточное число хирургов-гинекологов, владеющих эндоскопическими методами, и малочисленность обученного среднего медицинского персонала.

## Оборудование, инструменты и операционная для эндоскопических операций

Эндоскопия является типичным представителем медицины высоких технологий, успех выполнения которой во многом определяется не только умением хирурга, но и качеством используемого оборудования и инструментария, правильностью его использования, расположения и организации работы персонала в операционной.

Электронный лапарофлатор необходим для создания пневмоперитонеума. Современные лапарофлаторы способны к инфляции со скоростью до 15–30 л/мин и поддерживают постоянное внутрибрюшное давление на безопасном уровне 12–16 мм рт. ст.

Лапарофлаторы последнего поколения имеют систему нагревания газа, что предохраняет от снижения температуры тела пациента.

Для визуализации эндоскопических операций необходимы лапароскоп, источник света, световод, видеокамера и видеомонитор.

Лапароскопы различаются в зависимости от диаметров (1,2–10 мм). Для обеспечения боль-

шого панорамного обзора и сохранения объема и глубины фокуса используют жесткие телескопы. Для пациенток с подозрением на спаечный процесс рекомендуется микролапароскопичный телескоп с диаметром 1,2 мм, который может быть проведен через иглу Вереща. Для этого требуется более мощный источник света и близкое приближение к органам.

При эндоскопических операциях одним из важнейших условий является мощное освещение. Качество света, подаваемого в эндоскоп, зависит от источника света и световода. Для этих целей в современной лапароскопии используют в основном галогеновые и ксеноновые лампы, мощность которых не меньше 175 Вт, а для сложных оперативных вмешательств или минителескопа — 300–400 Вт.

Световые кабели бывают волоконными или жидкостными с разным диаметром (3–8 мм) и длиной (180–350 мм). Волоконные световоды более травматичны, со временем в результате повреждения внутренних кварцевых волокон в изображении появляются черные пятна и точки.

Большое значение в обеспечении длительных операций имеют современные видеокамера и монитор. Особенно высококачественное изображение обеспечивают камеры с тремя чипами. Большинство из них имеют функцию «белого баланса», с помощью которого перед операцией производится цветовая балансировка. Качество монитора оценивается количеством горизонтальных разверток строк (высокое качество монитора от 700 строк и выше). Чем больше этот параметр, тем менее на затемненных участках изображения будет заметна помеха в виде «снега».

Наиболее часто используются 10- и 5-миллиметровые троакары. Введение троакара для телескопа производится через пупок, после наложения пневмоперитонеума, при этом уровень давления не ниже 15 мм рт. ст. Для прокола стенок полостей внутрь троакарной трубки вставляют стилет. Стилеты имеют различную форму и могут быть снабжены травматическим защитным колпачком для безопасного проникновения через ткани. Троакары большего диаметра снабжены переходными вставками для введения через них инструментов малого диаметра. Зарубежные фирмы выпускают одноразовые троакары с защитным колпачком.

Если во время операции предполагается наложение экстракорпоральных швов — использу-



ются троакары с резиновыми клапанами. Такие клапаны препятствуют утечке газа, не деформируют шовный материал и позволяют спускать экстракорпоральный узел пушером.

Зажимы и ножницы являются основными инструментами при лапароскопических операциях. Зажимы служат для захвата, удержания органов и тканей при выполнении вмешательств, тракции и противотракции, при извлечении препарата. Зажимы различают по форме рабочей части губок. Устройство кремальеры может быть различным — для указательного пальца, мизинца, отключаемые кремальеры (рис. 22.1).

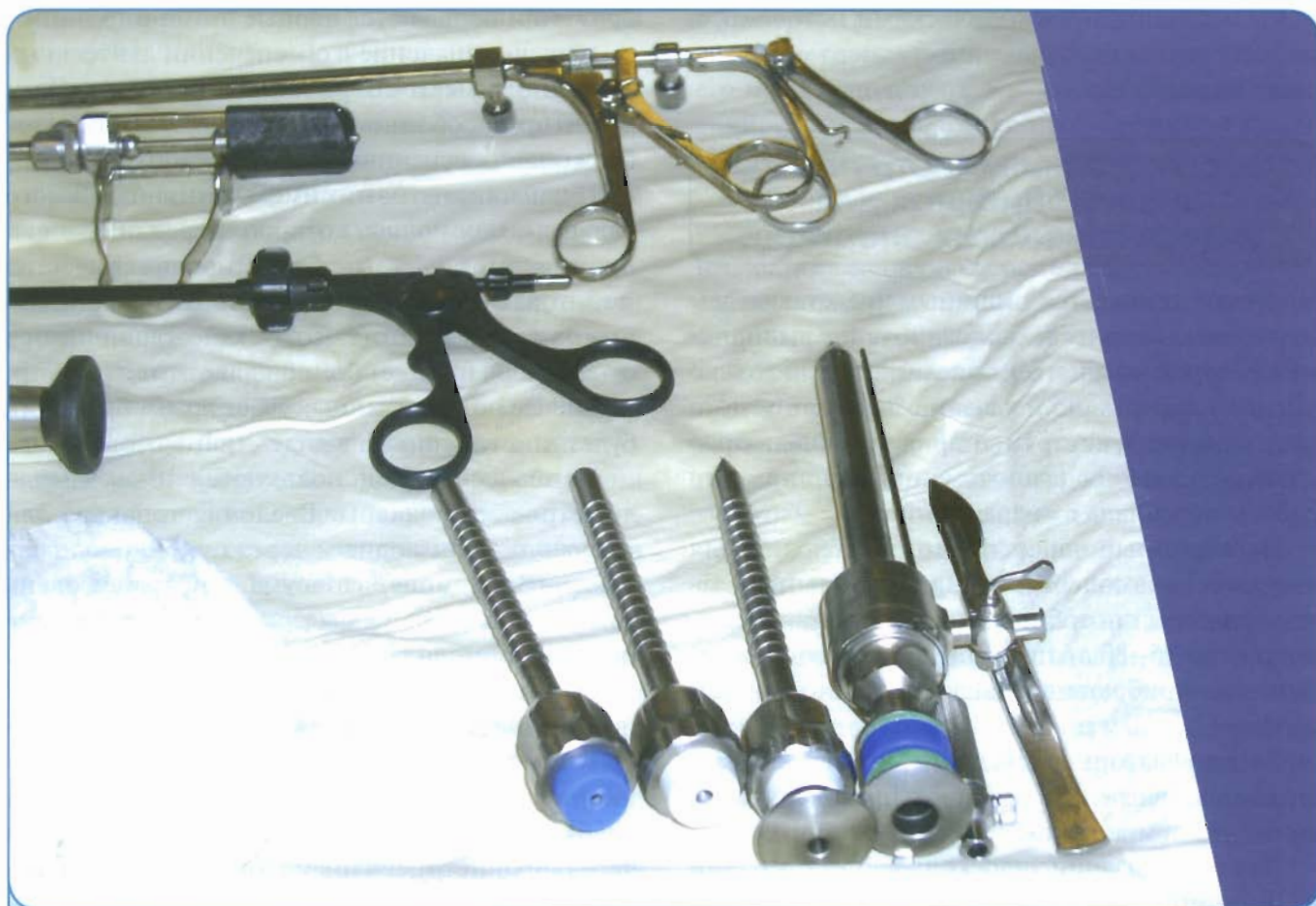Сшивающие аппараты типа «Endo GIA-30» и «Endo GIA-60» со сменными одноразовыми кассетами позволяют прошить ткани шестирядным скрепочным швом и тут же пересечь их между наложенными рядами скрепок, оставляя на каждой стороне по три ряда. Перед использованием аппарата определяют толщину прошиваемых тканей, чтобы выбрать необходимую.

## Электрохирургия

При эндоскопических операциях используют монополярную и биполярную электрокоагуляцию. Электрохирургия имеет неоспоримые достоинства: одновременно с рассечением тканей происходит гемостаз, надежность которого высока и не требует использования шовного материала; высокая температура отвечает требованиям асептики и абластики; исчезает потребность в использовании и оставлении в тканях инородного тела — шовного материала или металлических скобок; уменьшается кровопотеря и имеется существенный выигрыш во времени по сравнению с наложением лигатур.

При использовании монополярной электрохирургии ток идет от генератора на активный электрод (ножницы, крючок и т.д.) и с этого электрода через ткани на возвратный электрод.

Монополярная электрохирургия — наиболее распространенный способ рассечения тканей и



**Рис. 22.1.** Эндоскопические инструменты: троакары, зажимы, ножницы и аквапутор

обеспечения гемостаза как при открытых, так и при лапароскопических вмешательствах. Длительное применение свидетельствует о ее безопасности и эффективности в хирургической практике.

Чем меньше диаметр электрода, тем быстрее он нагревает прилегающие к электроду ткани, поэтому рассечение наиболее эффективно и наименее травматично при использовании игольчатых электродов.

Во время работы с электрохирургическим оборудованием необходимо помнить, что это достаточно сложный технический комплекс, несущий потенциальные проблемы для персонала и пациента при его неправильной эксплуатации.

Прибор и инструменты должны быть проверены до появления больной в операционной. Особое внимание уделяют целостности электродов и кабелей. Недопустимо использование инструментов с поврежденной изоляцией или надломленными проводами. Это же касается и целостности стыков, в частности, между инструментом и кабелем или кабелем и гнездом генератора.

Состояние самого генератора, готовность сигнализированных и блокирующих систем должен проконтролировать оперирующий хирург. Недопустима проверка аппарата, уже подключенного к пациенту, а также использование неисправных приборов или инструментов.

Необходимо снять с пациентки любые металлические предметы и украшения (серьжки, цепочки, кулоны, кольца), так как они могут стать источником концентрации тока на коже и вызвать ее ожог.

При эндоскопических операциях широко используется биполярная электрохирургия, при которой ток от одной бранши зажима («первый электрод») проходит через ткани другой бранши зажима («второй электрод»), что значительно снижает риск электрических ожогов. Однако при биполярном коагулировании есть риск поражения близлежащих тканей за счет распространения тепловой энергии, поэтому биполяр всегда следует использовать короткое время и на достаточном расстоянии от органов, которые могут быть повреждены.

Биполярная электрохирургия менее универсальна, требует более сложных электродов, но безопаснее, так как воздействует на ткани локально.

Для проведения эндоскопических операций необходима аппаратура, обеспечивающая про-

мывание и отсасывание жидкости из брюшной полости. Подготавливать аквапуратор к работе необходимо при всех объемных лапароскопических вмешательствах. Современные аквапураторы позволяют производить гидродиссекцию струей под большим напором (до 1200 мм рт. ст.).

Наложение швов при эндоскопических операциях производится с последующим экстра- или интракорпоральным завязыванием узлов либо накладывают петлю Редера. Самой старой системой для лапароскопического лигирования является эндопетля. Это петля со скользящим, заранее завязанным узлом, которая помещается вокруг образования, подготовленного к удалению. Для наложения экстракорпорального узла используется «пушер». Применение интракорпоральных узлов оправдано в работе с хрупкими тканями (маточные трубы, яичник).

Лапароскопический мешок используется для предотвращения контаминации брюшной полости при удалении тканей. Это обязательно как при доброкачественных заболеваниях (эндометриоз, эктопическая беременность, кисты яичников), при инфекции (пиосальпинкс), так и при подозрении на злокачественные процессы.

Ручной или электрический тканевой морцеллятор применяют для удаления крупных миом или целой матки. Сочетание данной методики более эффективно с применением эндоскальпеля. Также существуют влагалищные системы для экстракции, позволяющие удалять крупные фрагменты через влагалище.

Маточный манипулятор применяют для мобилизации матки и придатков во время лапароскопии. Самыми простыми являются канюля Кохена или даже расширитель Гегара с пулевыми щипцами. Более сложные манипуляторы нужны для хирургического вмешательства большого объема.

## Подготовка операционной

Эндоскопическая операционная требует точного технологического окружения. Все эндоскопическое оборудование располагается на эндоскопической стойке и находится напротив хирурга, при возможности желательно использование второго монитора для ассистента.

Перед операцией обязательно проверяют исправность техники, особенно инсуффлятора, коагулятора и аквапуратора.



## Лапароскопия: общие принципы

Лапароскопия позволяет осматривать и производить хирургические манипуляции через разрезы меньше 1 см, при этом визуализация таза значительно лучше, чем при лапаротомии.

*Оперативная лапароскопия в гинекологии* — раздел эндоскопической хирургии, в котором преимущества новой технологии проявляются наиболее ярко. В настоящее время более 80 % гинекологических полостных операций в современных клиниках выполняют под контролем видеомонитора.

### Показания

В гинекологии, как и в других областях хирургии, различают операции, выполняемые по плановым и экстренным показаниям.

*Плановые показания:*

1. Стерилизация.
2. Трубное и перитонеальное бесплодие.
3. Опухоли и опухолевидные образования яичников.
4. Синдром поликистозных яичников.
5. Пороки развития внутренних половых органов.
6. Аденомиоз, наружный эндометриоз с выраженным болевым синдромом.
7. Синдром хронической тазовой боли.
8. Миома матки.
9. Нарушение архитектоники тазового дна, включая коррекцию пролапса тазового дна, энтероцеле, подвешивание культи влагалища, цистоуретропексию при стрессовом недержании мочи.

*Экстренные показания:*

1. Эктопическая беременность.
2. Острые воспалительные заболевания придатков матки (гнойный сальпингит, пиосальпинкс, пиовар, гнойные tuboовариальные образования, перитонит).
3. Апоплексия яичника.
4. Перекрут придатков матки.
5. Перекрут ножки субсерозного миомного узла.
6. Дифференциальная диагностика между острой хирургической и гинекологической патологией.

### Противопоказания

*Абсолютные противопоказания:* геморрагический шок.

*Относительные противопоказания:*

1. Ожирение III–IV степени.
2. Выраженный спаечный процесс после перенесенных операций на органах малого таза.
3. Значительное количество крови в брюшной полости (1–2 л).
4. Большие размеры патологического образования внутренних половых органов (более 12–14 см в диаметре).
5. Злокачественная опухоль яичника.

Дооперационное обследование включает в себя общий анализ крови с лейкоформулой, анализ мочи, определение состояния свертывающей системы крови, биохимические анализы крови, ЭКГ, рентгенографию легких, УЗИ и/или КТ органов малого таза, влагалищное исследование.

Предоперационная подготовка не отличается от аналогичной при подготовке к лапаротомическим операциям.

### Подготовка больной

Одним из важных моментов для проведения операции является информирование больной о преимуществах и возможном риске, в том числе об изменении объема оперативного вмешательства (лапаротомия).

Подготовка желудочно-кишечного тракта больной проводится как при обычной операции. Если планируемая операция имеет повышенный риск повреждения кишечника (эндометриоз ректовагинальной перегородки или наличие спаек с кишечником), подготовка проводится, как для операции на кишечнике.

Важным моментом для успешного оперативного вмешательства является положение пациентки на операционном столе. Для удобного влагалищного доступа на начальном этапе используется нижняя литотомная позиция с разведенными ногами. Перевод в положение Тренделенбурга проводится только после введения основного троакара, так как эта позиция приближает промоториум и повышается риск поражения аорты и левой подвздошной вены при введении троакара.

При наложении пневмоперитонеума единственным критерием достаточного количества поступившего газа является давление в брюшной полости, отображаемое на индикаторе эндодфлятора. Учитывая разные колебания размеров брюшной полости и эластичности передней брюшной стенки у различных пациенток, количество газа не может являться признаком, определяющим достаточный объем. Для введения иглы Вереша предпочтительна область пупка.

### Введение троакаров

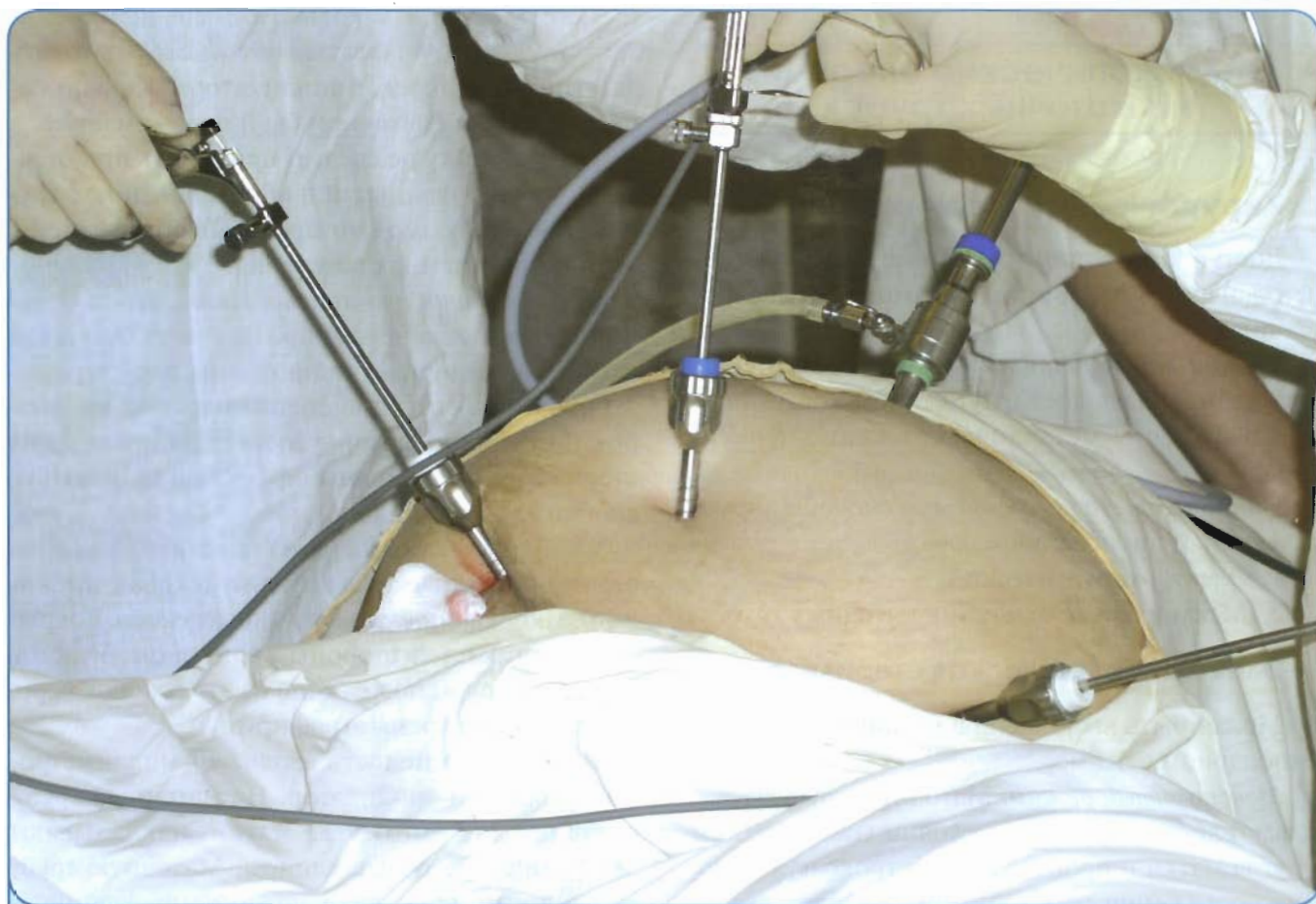Основной троакар вводят при достижении величины давления в 15 мм рт. ст., предварительно удалив иглу Вереша. После рассечения кожи брюшную стенку приподнимают и сверлящими движениями мягко вводят троакар в брюшную полость. При правильном проведении троакара ощущается прободение апоневроза и брюшины. Правильное введение зависит от поверхност-

ного разреза, вектора приложения инструмента, определенного внутрибрюшного давления (рис. 22.2).

Осмотр органов малого таза проводится по часовой стрелке: пузырьно-маточное пространство, правые придатки матки, задний листок широкой связки (особенно яичниковая ямка), крестцово-маточные связки, карман Дугласа, матка, левые придатки матки и широкая связка матки.

Выполнение эндохирургической операции требует определенной последовательности действий. Необходима хорошая визуализация тканей и доступ к ним, проведение тракций и противотракций по определенным векторам. Натяжение тканей позволяет более легко проводить все манипуляции (рассечение, гемостаз, наложение лигатур).

В эндохирургии экспозицию создают наложением пневмоперитонеума, изменением положения тела больной, подтягиванием тканей зажи-



**Рис. 22.2.** Лапароскопия: в области пупка введен эндоскоп, в надлобковой области два и в гипогастральной области один эндоскопический инструмент



мами и выведением их в поле зрения, которое в отличие от открытой хирургии весьма ограничено. Большая роль отводится ассистенту, который работает с маточным манипулятором.

В конце лапароскопической операции в целях профилактики послеоперационных болей необходимо полностью выпустить газ из брюшной полости.

После операции всем пациенткам рекомендуется двигательная активность. После успешного выхода из наркоза и отсутствия осложнений уже через 2–3 ч больная может садиться, еще через час — вставать. На следующий день разрешается ходить до трех километров в день, избегая тяжелых физических нагрузок. Подобная тактика ведения позволяет снизить риск развития тромботических осложнений, ускорить рассасывание остатков газа в брюшной полости, облегчить активизацию диафрагмы. Использование таких реабилитационных мероприятий значительно сокращает время послеоперационного периода и улучшает самочувствие женщины.

## Эндоскопические операции на маточных трубах

### Хирургическая стерилизация

Доступ к маточной трубе может быть обеспечен лапаротомией, минилапаротомией, лапароскопией.

**Метод стерилизации.** Окклюзия маточных труб может быть достигнута путем коагуляции или наложения металлических клипс, фиксаторов.

Наиболее часто применяемые способы хирургической стерилизации:

1. Электрохирургический.
2. Механическая окклюзия маточных труб.

### Электрохирургическая стерилизация

Может быть выполнена в монополярном или биполярном режиме.

**Монополярный режим.** Маточную трубу захватывают диссектором на расстоянии не менее 2 см от угла матки и производят электрокоагуляцию. Для достижения необходимого эффекта следует использовать инструмент с узкими браншами, что уменьшает площадь соприкосновения и увеличивает плотность тока. Маточную трубу

после коагуляции пересекают, не повреждая ее брыжейку. Манипуляцию повторяют с противоположной стороны.

**Биполярная коагуляция** — более безопасная, но и более продолжительная методика лапароскопической стерилизации. Поток тока ограничен тканями, захваченными инструментом, однако при этом одномоментно коагулируют только небольшие участки. Обычно хирург коагулирует маточную трубу в 2-х или 3-х местах в течение 3–5 с. Зона коагуляции достигает 1,5 см. Риск реканализации значительно уменьшается при последующем рассечении тканей в области коагуляции.

### Механическая стерилизация

В настоящее время это самый безопасный метод искусственного создания непроходимости маточных труб.

**Стерилизация при помощи специальных колец.** В брюшную полость вводят аппликатор с браншами для захвата маточной трубы и надетым на него эластичным кольцом. В среднем отделе маточную трубу захватывают инструментом и затягивают в просвет аппликатора. Кольцо соскальзывает на петлю трубы и пережимает ее.

Эту методику не следует применять при отечных, фиксированных и фиброзированных трубах, так как возможно прорезывание тканей с возникновением кровотечения.

**Стерилизация при помощи клипс.** Из-за большого количества неудач простые металлические скобки (сосудистые) непригодны для стерилизации. Лишь создание специальных видов скобок позволило достичь успеха. Для проведения стерилизации признаны эффективными только скобки Хулка и Филши.

Скобка Хулка сделана из пластика, закрывается на металлическую пружину (скоба с пружиной). Скобка Филши — титановая скоба, покрытая с внутренней стороны силиконом. Участок маточной трубы под каждой из этих скобок через определенное время атрофируется.

В брюшную полость вводят 10-миллиметровый троакар и аппликатор. На маточную трубу, отступив 2–3 см от угла матки, накладывают две 8-миллиметровые клипсы. Маточную трубу между ними пересекают ножницами. Клипирование без пересечения менее надежно, так как возможны прорезывание клипсы и реканализация маточной трубы.

## Реконструктивно-пластические операции на маточных трубах при трубно-перитонеальном бесплодии

Среди факторов, влияющих на эффективность операций, первостепенное значение имеют:

- возраст больной старше 35 лет;
- окклюзия маточных труб в разных отделах, требующая выполнения комбинированных операций;
- наличие и размеры гидросальпинкса;
- сохранность и состояние фимбрий;
- наличие единственной маточной трубы;
- протяженность участка обструкции, способная обусловить синдром «укороченной» трубы;
- характер, степень, выраженность спаечного процесса;

- сопутствующая патология тазовых органов (миома матки, эндометриоз, гипоплазия матки);
- повторное образование спаек в полости малого таза;
- степень выраженности процесса фиброобразования в стенке трубы;
- состояние эпителия трубы;
- сопутствующие нарушения функции яичников.

Далее приводится классификация реконструктивно-пластических операций (табл.).

### Техника эндоскопических реконструктивно-пластических операций на маточных трубах

Лапароскопия выполняется по общепринятой методике в операционной под общим обезболи-

*Таблица*

**Классификация реконструктивно-пластических вмешательств, принятая на IX и X Всемирных конгрессах по бесплодию**

| Вид операции  | Характеристика места оперативного вмешательства                                     |  |
|---|---|--|
| I. Имплантация  | а) перешеек   |  |
|   | б) ампула   |  |
| II. Анастомоз   | а) маточная часть   | 1) с перешейком,<br>2) с ампулой         |
|   | б) перешеек   | 1) с перешейком,<br>2) с ампулой         |
|   | в) ампула с ампулой   | ампуло-ампулярный<br>ампуло-фимбриальный |
| III. Сальпингостомия (неосальпингостомия, сальпингонеостомия) | а) терминальная   |  |
|   | б) среднеампулярная (промежуточная)   |  |
| IV. Фимбриопластика   | а) дезагглютинация сращений между фимбриями и/или дилатация просвета маточной трубы |  |
|   | б) рассечение брюшинного кольца с высвобождением фимбрий                            |  |
|   | в) рассечение стенки трубы  |  |
| V. Сальпинголизис   | а) минимальные спайки (тяж захватывает менее 1 см трубы или яичника)                |  |
|   | б) умеренные спайки (яичник или труба частично окружены сращениями)                 |  |
|   | в) выраженные спайки (инкапсулирующие сращения вокруг труб или яичника)             |  |
| VI. Комбинированные и сочетанные операции                     | а) неодинаковые вмешательства на правой и левой трубе                               |  |
|   | б) множественные вмешательства на одной и той же трубе                              |  |
| VII. Реканализация трубы в истмическом отделе                 |   |  |



ванием. Сначала проводят осмотр органов малого таза в умеренном положении Тренделенбурга. В момент осмотра в полость матки через накопник для гистерографии вводят 5–10 мл 4% раствора индигокармина. Это позволяет уточнить локализацию окклюзии маточных труб.

**Сальпинговариолизис.** Операцию производят при наличии спаек и сращений, фиксирующих маточную трубу и яичник, изолирующих яичник от трубы и/или нарушающих анатомо-топографическое взаимоотношения между органами малого таза. Сальпинговариолизис является самостоятельным типом хирургического лечения, а также выполняется в качестве предварительного этапа других реконструктивно-пластических операций. Основные этапы операции сальпинговариолизиса:

- Маточную трубу фиксируют атравматическим зажимом и приподнимают максимально вверх (при овариолизисе фиксируют собственную связку яичника).
- Микроножницами рассекают тонкие спайки, окружающие маточную трубу и яичник, плотные сращения между яичниками, трубой и окружающими тканями предварительно коагулируют или рассекают лучом лазера.

Не следует коагулировать спайки, расположенные непосредственно вблизи маточных труб и петель кишечника, так как это может привести к их повреждению. В подобной ситуации гемостаз обеспечивается локальным орошением растворами кровоостанавливающих средств.

После освобождения маточных труб и яичников внимательно осматривают их поверхности для выявления неликвидированных сращений. Особое внимание уделяют исследованию «скрытых» пространств — между яичником и брюшной яичниковой ямки (*fossa ovarica*), а также между яичником и задним листком широкой связки матки.

**Фимбриолизис.** Операцию выполняют при сращении фимбрий (в большинстве наблюдений фимбриолизису предшествует сальпинговариолизис).

*Основные этапы операции фимбриолизиса:*

- Проводят хромосальпингоскопию, которая позволяет выявить стеноз воронки маточной трубы (иногда под давлением тока раствора красителя происходит восстановление проходимости маточной трубы — эффект гидротубации).

- Маточную трубу фиксируют атравматическим зажимом выше стенозированного отверстия на 1–2 см.
- Игольчатым коагулятором в режиме «резание + коагуляция» проводят рассечение рубцовой ткани фимбрий.
- В сомкнутом состоянии в просвет брюшного отверстия трубы вводят атравматический зажим, бранши инструмента раскрывают и в разомкнутом состоянии выводят круговыми движениями.
- Гемостаз обеспечивают коагуляцией кровоточащих участков игольчатым коагулятором.
- Проводят хромосальпингоскопию, при свободном прохождении контрастного вещества в брюшную полость операцию заканчивают ее санацией.

**Сальпингостомия.** Цель сальпингостомии — восстановить проходимость маточной трубы при окклюзии ее в дистальном отделе ампулы. Как и фимбриолизису, сальпингостомии предшествует сальпинговариолизис.

*Основные этапы операции сальпингостомии:*

- Проводят хромосальпингоскопию, при заращении брюшного отверстия трубы дистальная часть ее расширяется и на синеватом фоне красителя четко идентифицируется белесоватый рубец и область сращения устья трубы.
- Маточную трубу фиксируют атравматическим зажимом выше предполагаемого места наложения стомы на 1–2 см.
- Точечным коагулятором в режиме «коагуляция» коагулируют область предполагаемой стомии, учитывая, что диаметр коагуляционного «пятна» не должен превышать 5 мм.
- Игольчатым коагулятором в режиме «коагуляция» делают радиарные насечки, начиная от центра коагуляционного «пятна»; при этом коагуляционный рисунок приобретает вид «солнца».
- Микроножницами или игольчатым коагулятором в режиме «резание + коагуляция» рассекают трубу по намеченным насечкам.
- В сомкнутом состоянии в просвет стомы вводят атравматический зажим, бранши инструмента раскрывают и в разомкнутом состоянии выводят круговыми движениями.
- Края стомы выворачивают наружу и коагулируют биполярным коагулятором.

- Проводят хромосальпингоскопию, при свободном прохождении контрастного вещества в брюшную полость операцию заканчивают ее санацией.

**Сальпингоэостомия.** По технике выполнения и методике операция сальпингоэостомии идентична сальпингостомии, однако в отличие от последней проводится в нетипичном месте ампулы маточной трубы. К проведению сальпингоэостомии прибегают по двум причинам:

- 1) при отсутствии технических условий для искусственного восстановления проходимости брюшного (анатомического) отверстия маточной трубы;
- 2) когда формирование «нового» отверстия трубы является предпочтительным для обеспечения ее нормальной функции, чем стомия анатомического отдела (воронки).

Следует отметить, что все типы реконструктивно-пластических операций на маточных трубах, описанных выше, проводят на фоне постоянного введения в полость матки раствора метиленового синего.

При проведении лапароскопии учитывается степень выраженности спаечного процесса придатков матки. Классификация спаечного процесса представляет значительные трудности даже при возможности визуализации органов брюшной полости. Из множества классификаций наиболее приемлемой представляется эндоскопическая, предложенная С. Хулка с соавтором, так как в ней основное внимание уделено степени вовлечения в спаечный процесс яичников, что является определяющим в оценке изменений пространственных соотношений между трубой и яичником. Автор выделяет четыре степени распространения спаечного процесса: I степень — спайки минимальные, весь яичник доступен визуализации, маточная труба проходима, складчатость сохранена; II степень — спайками замаскировано менее 50 % поверхности яичника, окклюзия дистального отдела трубы, складчатость сохранена; III степень — спайками замаскировано более 50 % поверхности яичника, окклюзия дистального отдела трубы, складчатость разрушена; IV степень — яичник не визуализируется, гидросальпинкс (сактосальпинкс), складчатость разрушена.

Эффективность восстановления репродуктивной функции при трубно-перитонеальных формах бесплодия зависит от степени выраженности

патологических изменений в малом тазу. При I степени распространения спаечного процесса и при отсутствии сопутствующих причин бесплодия (неполноценность спермы мужа), реконструктивные операции эффективны у 40–45 % пациенток, при II степени выраженности спаечного процесса — у 30–35 % больных, при III — у 15 % пациенток, при IV — лишь у 8 % женщин.

Повысить эффективность реконструктивно-пластических операций может последовательный комплекс предоперационной подготовки и послеоперационных реабилитационных мероприятий (см. гл. 7).

**Операции при внематочной беременности (гл. 20).**

### Эндохирургическое лечение опухолей и опухолевидных образований яичников

Эндоскопические операции на яичниках: биопсия, клиновидная резекция яичников, каутеризация яичников, цистэктомия, резекция яичника, удаление яичника, удаление придатков матки.

#### Биопсия яичника

Яичник захватывают мягким зажимом за собственную связку и фиксируют в удобном для биопсии положении. Взятие материала можно произвести биопсийными щипцами или ножницами с изогнутыми браншами. Иссекают участок размером 0,5×0,5 см. Затем жестким зажимом захватывают удаляемую ткань и, выкручивая ее, отсекают от подлежащих тканей. В случае кровотечения сосуды коагулируют моно- или биполярным коагулятором. Швы, как правило, не накладывают. Удаляют биоптат из брюшной полости через один из доступов биопсийными щипцами.

#### Клиновидная резекция яичников

После введения телескопа и инструментов проводится тщательный осмотр органов малого таза и брюшной полости. В дальнейшем один из дополнительных троакаров заменяют 11-миллиметровым троакаром. Яичник захватывают атравматичными щипцами на максимальном расстоянии от ворот яичника. Моно- или биполярными щипцами осуществляют коагуляцию контура удаляемой ткани яичника. Далее нож-



ницами производят клиновидную резекцию яичника. Через 11-миллиметровый троакар осуществляют удаление резецированной ткани. Яичник в результате резекции уменьшается до нормальных размеров. Кровотечение практически отсутствует. Моно- или биполярным коагулятором осуществляется гемостаз. При необходимости на яичник накладывают один отдельный экстра- или интракорпоральный шов. Аналогичные действия повторяют с другим яичником.

### Каутеризация яичников

Яичник захватывают щипцами. Каутеризацию осуществляют игольчатым монополярным коагулятором или лазером (инструменты вводят с противоположной стороны). На яичнике в местах просвечивания фолликулов делают насечки (15–25 насечек). Как правило, из участка воздействия изливается фолликулярная жидкость. К завершению операции яичник уменьшается до нормальных размеров. Аналогичные манипуляции проводят с другим яичником. Кровопотеря составляет 5–10 мл.

### Цистэктомия

При отсутствии данных в отношении злокачественного процесса, а также при наличии неизменной ткани яичника у женщин репродуктивного возраста решается вопрос о цистэктомии.

Мягким зажимом (через левый троакар) захватывают яичник или его собственную связку. Яичник должен быть жестко фиксирован. Производят коагуляцию ткани над кистой размером 1,5–2 см (моно- или биполярный коагулятор введен через правый троакар).

Далее разрез продолжают ножницами по периметру образования, сохраняя целостность кисты. Края раны захватывают зажимами и разводят для последующей энуклеации объемного образования. Вылущивание наиболее эффективно при сохраненной целостности кисты. При этом препаровку тканей производят зажимом, тупфером, моно- или биполярными щипцами. После вылущивания осматривают ложе удаленного образования, контролируют гемостаз. Для этого ткань яичника захватывают двумя зажимами и поочередно осматривают участки ложа между зажимами. Кровотокающие ткани коагулируют моно- или биполярным электродом.

Кисты, особенно диаметром более 8–10 см, неизбежно вскрываются при их мобилизации. Поэтому целесообразно до вылущивания произвести аспирацию содержимого кисты одним из двух методов:

- посредством пункции специальной иглой (рис. 22.3, 22.4);
- посредством пункции 5-миллиметровым троакаром с последующей заменой стилета на аспиратор-ирригатор. Метод рекомендуется при удалении эндометриом или муцинозных цистаденом, но совершенно неэффективен при дермоидных кистах, содержащих твердые ткани и волосы.

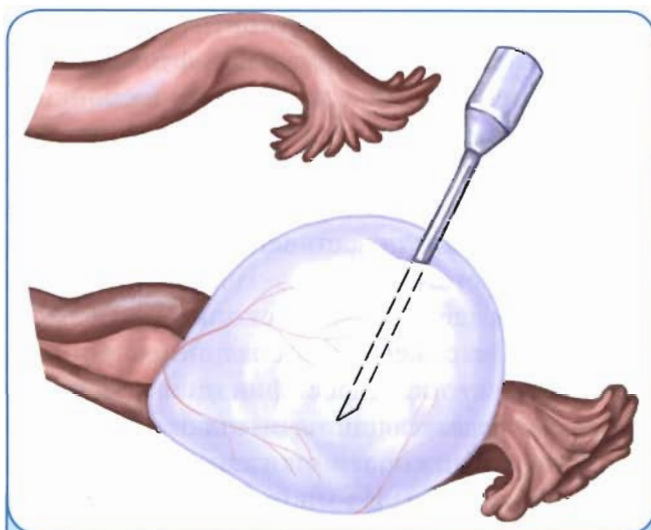


Рис. 22.3. Схема пункции кисты яичника

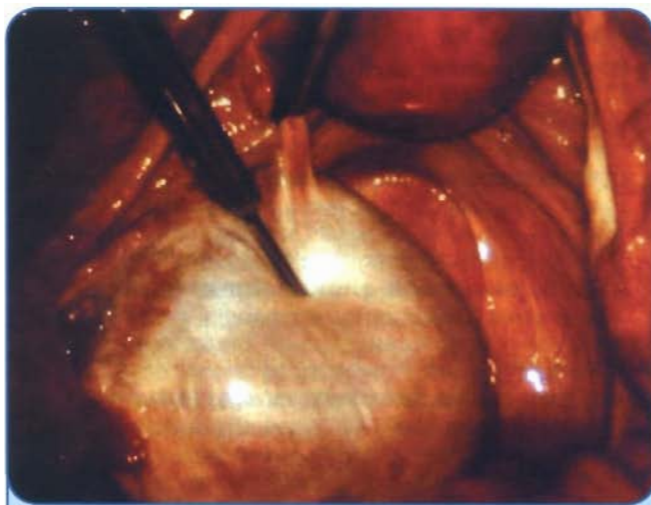

Рис. 22.4. Лапароскопия. Пункция кисты яичника

Аспирированную жидкость отправляют на цитологическое исследование, яичник освобождают от спаек с боковой стенки таза, маткой и петлями кишечника. Кисту и полость таза тщательно промывают, особенно в случае дермоидной кисты, муцинозной цистаденомы и эндометриомы.

Существует различное отношение к восстановлению целостности оперированного яичника. Так, представители немецкой школы предлагают накладывать эндохирургические швы, другие же авторы ограничиваются коагуляцией ложа опухоли.

Для того чтобы яичник «собрался» после коагуляции, необходимо чтобы края раны были четко сопоставлены. При небольшой опухоли (3–4 см) и хорошей сопоставимости краев раны яичников можно ограничиться коагуляцией ложа кисты.

При опухолях более 4 см или плохой сопоставимости краев раны необходимо наложение эндохирургических швов с целью сопоставления краев раны и отчасти проведения дополнительного гемостаза. Перед их наложением проводят коагуляцию ложа до достижения полного гемостаза.

Функциональные и паровариальные кисты после их вылушивания пунктируют и аспирируют (используется пункционная игла или аспирация производится аспиратором-ирригатором) содержимое через капсулу кисты с целью уменьшения объема. В дальнейшем ее извлекают через один из доступов в подвздошной области и отправляют на гистологическое исследование. Истинные кистозные и солидные опухоли эвакуируют из брюшной полости, предварительно поместив их в пластмассовый или резиновый контейнер.

## Овариэктомия

Маточный манипулятор вводят для обеспечения тракции и противотракции, для создания удобной экспозиции и манипуляций с яичником. Перед началом мобилизации необходимо уточнить топографию мочеточников, особенно левого, который часто проходит в основании брыжейки сигмовидной кишки. Если анатомия органов таза изменена в результате спаечного процесса, эндометриоза или предшествующих операций, мобилизацию начинают с наименее поврежденной зоны по направлению к наиболее измененной части операционного поля.

При наличии спаечного процесса вначале производят адгезиолизис и придатки полностью освобождают от спаек. Адгезиолизис возможно произвести ножницами, моно- или биполярным коагулятором, лазером. При проведении операции необходимо находить наименее сосудистую зону спайки, разволокнять ее тупым путем и пересекать ножницами после предварительной коагуляции.

Операцию выполняют при помощи зажимов, моно- или биполярных щипцов, ножниц. Зажимом, введенным со стороны поражения, захватывают яичник или собственную связку вблизи яичника. Перемещая маточный манипулятор вместе с маткой в противоположном направлении, создают удобные условия для визуализации и манипуляций. Плотная и легко ранимая ткань яичника неудобна для захватывания инструментом, поэтому яичник можно прижать зажимом к боковой стенке таза или поверхности матки. Собственную связку яичника захватывают зажимом, коагулируют моно- или биполярным коагулятором, введенным с противоположной стороны. Коагуляция осуществляется наилучшим образом при перпендикулярном расположении инструмента к коагулируемой ткани. При использовании монополярного инструмента коагулируют, а затем пересекают связку тем же инструментом, переключив педаль на режим «резание». После коагуляции биполярным инструментом резание осуществляется ножницами. Собственную связку пересекают в непосредственной близости к яичнику. Затем его оттягивают и, после предварительной коагуляции, пересекают мезовариум, не забывая о близости маточной трубы.

Пересечение ткани всегда осуществляется после предварительной коагуляции. Кровопотеря при правильной технике операции минимальна и составляет 5–15 мл. В конце вмешательства операционное поле должно быть тщательно осмотрено на предмет возможного кровотечения, а сгустки крови — аспирированы.

Овариэктомию при небольших размерах яичника можно осуществить после наложения петли Редера на собственную связку яичника и мезовариум. Через 5-миллиметровый троакар в брюшную полость вводят петлю Редера. Второй инструмент вводят в петлю, захватывают яичник и подтягивают его в латеральном направлении так, чтобы надеть петлю на мезовариум и собственную связку яичника. Узел плотно затягивают. На-



ложение петли следует продублировать, что гарантирует надежность гемостаза. Затем ножницами, введенными со стороны поражения, яичник отсекают. Такая последовательность действий дает гарантию того, что рассечение будет произведено под оптимальным углом без случайного пересечения наложенных петель. Над лигатурой необходимо оставить культю длиной 4–5 мм, для предупреждения соскальзывания петель. После отсечения яичника операционное поле тщательно осматривают (контроль гемостаза).

Овариэктомия при наличии яичникового образования осуществляют редко, чаще производится аднексэктомия, так как труба, как правило, располагается на образовании и патологически изменена.

### Сальпинговариэктомия

При наличии спаечного процесса операцию начинают с рассечения спаек, окружающих придатки матки. Адгезиолизис производят при помощи ножниц, моно- или биполярных щипцов или лазера. Электрокоагуляцию следует использовать только при пересечении спаек, содержащих сосуды. Особая предосторожность необходима при манипуляциях вблизи кишечника, мочеточников и крупных сосудов.

По мнению большинства эндохирургов, первым этапом аднексэктомии по поводу объемных образований яичников должна быть пункция патологического субстрата, герметизация отверстия и эвакуация содержимого, что значительно облегчает ход операции. Это особенно важно при больших размерах кисты или опухоли, а также на этапе извлечения препарата.

Уточняют расположение мочеточников. Особенно точно следует идентифицировать их топографию при воспалительном процессе, кистах яичника и других состояниях, в результате которых взаимоотношение мочеточника с соседними органами может быть изменено.

Зажимом, введенным со стороны поражения, захватывают маточную трубу в средней трети, осуществляют тракцию вверх и латерально.

Маточный манипулятор обеспечивает противотракцию и натяжение тканей. Монополярным диссектором или биполярными щипцами, введенными с противоположной стороны, коагулируют и пересекают трубу, отступая на 1–1,5 см от маточного угла. Далее вдоль нее пересекают

брыжейку маточной трубы на  $\frac{2}{3}$  ее протяженности. Пересекают собственную связку яичника и  $\frac{2}{3}$  брыжейки яичника. Для удобства создания экспозиции инструменты (зажим, моно- или биполярные щипцы) меняют местами. Зажимом захватывают ампулярный отдел маточной трубы с яичником, натягивают его и после предварительной коагуляции пересекают воронко-тазовую связку. Пересекают оставшиеся части брыжейки маточной трубы и яичника.

Альтернатива электрохирургической методике — удаление придатков с помощью петли Редера. Петлю вводят со стороны расположения патологического очага, второй инструмент проводят сквозь петлю, захватывают им трубу и яичник, надевают петлю на придатки матки, захватив мезовариум и мезосальпинкс; петлю затягивают близко к углу матки. Для надежности накладывают вторую петлю. Придатки отсекают ножницами с соблюдением правил, описанных при овариэктомии.

Следующий вариант сальпинговариэктомии подразумевает использование сшивающих аппаратов.

Если сальпинговариэктомию выполняют у пациентки, перенесшей ранее ампутацию или экстирпацию матки, а также при выраженном рубцово-спаечном процессе в зоне маточно-яичниковой связки, мобилизацию придатков целесообразно начинать латерально, с пересечения воронко-тазовой связки.

Наиболее актуальные вопросы по диагностике и лечению опухолей и опухолевидных образований яичников были отражены в постановлении пленума проблемной комиссии межведомственного научного совета по акушерству и гинекологии РАМН (г. Иркутск, сентябрь, 1998):

- Опухоли и опухолевидные образования яичников подлежат хирургическому удалению с учетом всех основных принципов онкологической настороженности. Ранняя диагностика опухолей яичников обеспечивает своевременное оперативное вмешательство с использованием методов минимальной инвазивной хирургии (лапароскопическим доступом), способствует сохранению генеративной функции, улучшению качества жизни женщины и, в конечном счете, профилактике рака яичников.
- При удалении опухолей, кист яичников, при наличии условий и отсутствии противопоказаний рекомендуется использовать ла-

пароскопический доступ, сохраняя объем операции, аналогично таковому при чревосечении. С целью наблюдения абластики предпочтительно использовать новые технологии и энергии (лазерную, ультразвуковую, электрическую, тепловую). У пациенток детского, юного возраста и молодых женщин при удалении опухолей яичников предпочтительна резекция яичников с сохранением неизменной ткани.

- Лечение эндометриоидных кист яичников должно быть хирургическим с обязательным удалением капсулы, в основном лапароскопическим доступом. Гормональная терапия проводится по показаниям преимущественно сразу после операции.
- Наличие обоснованных подозрений на злокачественную опухоль яичников является показанием к оперативному вмешательству путем чревосечения. Лечение больных со злокачественными опухолями яичников должно проводиться в специализированных онкологических учреждениях.

### Лапароскопические операции при различных формах острого воспаления придатков матки

#### Катаральный и гнойный сальпингит

*Объем операции при катаральном и гнойном сальпингите без спаечного процесса* зависит от возраста пациентки, наличия детей и заключается в промывании полости малого таза (3–5 л жидкости) и взятии выпота для бактериологического исследования. С этой целью можно использовать изотонический раствор натрия хлорида или фурацилин. Поскольку основные манипуляции во время лапароскопии проводят в положении Тренделенбурга, на завершающем этапе лапароскопии необходимо перевести операционный стол в горизонтальное положение, обеспечивающее отток введенной жидкости из верхних отделов брюшной полости. Затем пациентку вновь переводят в положение Тренделенбурга для окончательного удаления жидкости. В полости малого таза создают лекарственный гидроперитонеум: антибиотики (канамицин 2,0), кортикостероиды (гидрокортизон 124 ЕД), антигистаминные

препараты, фибринолитические ферменты (фибринан) на 100–200 мл изотонического раствора натрия хлорида или реополиглюкина. Таким больным показана динамическая лапароскопия в раннем послеоперационном периоде.

При отсутствии необходимости в органосохраняющей операции (возраст больной старше 35 лет, наличие детей и т.п.) проводят двухстороннюю тубэктомию.

*Если выявлен катаральный или гнойный сальпингит, сопровождающийся формированием спаечного процесса*, цель лапароскопических манипуляций направлена на его ликвидацию. Как правило, при впервые возникшем воспалении рыхлые спайки между органами малого таза разделяют тупым путем, используя боковую поверхность любого манипулятора. Для бережного отделения органов возможна аквадиссекция. Манипуляции на фоне воспалительных изменений производят бережно, избегая травмы. При отделении маточной трубы от петель кишечника движения инструмента направлены в сторону трубы, а не в сторону кишечника, так как нарушение этого правила может привести к десерозированию или перфорации кишки. Для фиксации (при необходимости) маточных труб рекомендуют использовать атравматичные щипцы. Бережное проведение манипуляций позволяет избежать кровотечения и применения коагуляции для гемостаза. Капиллярное кровотечение из тканей останавливается самостоятельно.

Острое воспаление придатков матки на фоне спаечного процесса требует рассечения спаек с использованием ножниц или игольчатого коагулятора.

- Маточную трубу бережно захватывают атравматичными щипцами, введенными в ближний к трубе троакар, и натягивают. Направление тракции должно обеспечивать хорошее натяжение спаек и расположение трубы на максимальном удалении от окружающих органов.
- В контралатеральный троакар вводят ножницы или игольчатый коагулятор. Во избежание кровотечения из разделяемых спаек режущее действие ножниц должно одновременно сопровождаться короткоимпульсной монополярной коагуляцией.
- Игольчатым коагулятором спайки разделяют в режиме резания. Лапароскопию завершают созданием лекарственного гидропе-



ритонеума и при необходимости введением гильзы для динамической лапароскопии.

### Пиосальпинкс

При гнойном сальпингите, возникшем первично и осложнившимся образованием пиосальпинкса, при необходимости сохранения маточной трубы вскрывают ее фимбриальный отдел. Операционная техника сходна с методикой сальпингостомии.

1. После рассечения спаек вокруг маточной трубы двумя атравматичными щипцами захватывают запаянный фимбриальный отдел маточной трубы. Расстояние между щипцами составляет 1,5–2 см. Для вскрытия первично сформировавшегося пиосальпинкса, как правило, не требуется режущего воздействия. В этом случае фимбрии лишь слипаются между собой, их разделение и вскрытие пиосальпинкса производят тупым путем с помощью отсоса. Нагноившийся гидросальпинкс вскрывают игольчатым коагулятором в режиме резания.
2. В просвет трубы вводят отсос и производят ретроградное промывание ее просвета изотоническим раствором натрия хлорида. Во время промывания необходимо оценить состояние слизистой оболочки маточной трубы. Пиосальпинкс, возникший первично, сопровождается отеком и гиперемией эндосальпинкса. Пиосальпинкс, развившийся на фоне гидросальпинкса, характеризуется деструктивными изменениями слизистой оболочки вплоть до полного исчезновения ворсин.
3. При отсутствии необходимости сохранения трубы и выраженных деструктивных изменениях производят тубэктомию.

### Абсцесс яичника

Тактика при выявлении нагноившегося желтого тела и абсцесса яичника различна.

**Нагноение желтого тела.** При отсутствии предшествовавших инвазивных вмешательств на матке женщинам детородного возраста проводят органосохраняющую операцию.

После разделения перивариальных спаек удаляют измененные ткани яичника и промывают полость абсцесса большим количеством жидкости. Наложения швов на яичник после манипу-

ляции не требуется. Необходима динамическая лапароскопия в послеоперационном периоде.

**Абсцесс яичника.** При абсцессе яичника, развившемся после инвазивных вмешательств, органосохраняющую операцию не проводят. Выполняют аднексэктомию на стороне поражения сразу же при первичной лапароскопии.

### Гнойные тубоовариальные образования

Эндоскопическая техника при гнойных тубоовариальных образованиях представляет комплекс манипуляций, направленных на ликвидацию спаечного процесса и восстановление анатомических взаимоотношений между органами малого таза. Зачастую технически проще произвести аднексэктомию не по традиционной методике, а начав отделение тканей со стороны воронко-тазовой связки. Коагуляцию производят с помощью диссектора, максимально ближе к придаткам матки, натягивая их щипцами, введенными в контралатеральный троакар.

После окончания лапароскопии брюшную полость промывают большим количеством изотонического раствора натрия хлорида.

### Методика аднексэктомии

Методика аднексэктомии базируется на использовании монополярной или биполярной коагуляции для гемостаза и пересечения тканей.

1. На первом этапе маточную трубу захватывают ближе к матке щипцами. В контралатеральный троакар вводят диссектор.
2. Маточную трубу после предварительного натяжения щипцами зажимают кончиком диссектора и подают на него ток в режиме коагуляции. Происходит отделение тканей на фоне превентивного гемостаза.
3. Продолжая натягивать маточную трубу щипцами, отделяют ее от мезосальпинкса на протяжении примерно  $\frac{2}{3}$  длины.
4. Далее захватывают ткань яичника около его собственной связки, коагулируют ее и пересекают. Яичник также отделяют от мезоооариума на протяжении примерно  $\frac{2}{3}$  длины.
5. После этого инструменты меняют местами. Щипцами захватывают маточную трубу в области фимбриального отдела, воронко-тазовую связку натягивают, диссектором

окончательно отделяют трубу от мезосальпинкса. Далее щипцами захватывают ткань яичника и отделяют его от мезосальпинкса.

Повторная лапароскопия после аднексэктомии свидетельствует об удовлетворительном состоянии рубца на месте удаленных придатков матки и отсутствии перифокального спаечного процесса.

### Динамическая лапароскопия при остром воспалении придатков матки

Важное условие для проведения адекватной терапии при остром воспалении придатков матки — контроль за динамикой воспалительного процесса в раннем послеоперационном периоде. Особенно это относится к пациенткам молодого возраста, желающим сохранить репродуктивную функцию.

С этой целью разработана методика динамической лапароскопии. Для реализации метода предложены различные конструкции гильз, оставляемых в месте введения основного троакара. Элементами конструкции гильз являются:

- внешняя трубка, в наружной части оснащенная приспособлениями для фиксации к коже;
- внутренняя герметичная заглушка, имеющая закругленный конец, выступающий в брюшную полость и обеспечивающий атравматичность по отношению к прилегающим тканям при нахождении гильзы в брюшной стенке.

Гильза позволяет проводить повторную лапароскопию в раннем послеоперационном периоде, не перфорируя брюшную стенку вновь.

### Методика динамической лапароскопии

При завершении первичной лапароскопии в гильзу основного 10-миллиметрового троакара вводят проводник того же диаметра. По проводнику гильзу троакара извлекают из брюшной стенки. На ее место по проводнику устанавливают гильзу для проведения динамической лапароскопии. После этого проводник извлекают, гильзу закрывают заглушкой. Гильзу фиксируют к коже двумя швами. Используемые при изготовлении гильз материалы не должны вызывать перифокальную реакцию как кожи, так и органов

брюшной полости. Примером такого материала является сплав нержавеющей стали с титаном.

Динамическую лапароскопию проводят обычно с частотой 1 раз в 1–2 дня в условиях эндоригической операционной. Процедуру проводят под внутривенным или эндотрахеальным наркозом. Заглушку извлекают, через гильзу накладывают пневмоперитонеум и вводят лапароскоп. Дополнительные троакары устанавливают под визуальным контролем по ходу контрапертур. Дальнейшие манипуляции в брюшной полости проводят традиционно.

Основная цель динамической лапароскопии — оценка состояния органов брюшной полости, выявление возобновившегося спаечного процесса и его ликвидация, промывание брюшной полости, введение лекарственных препаратов.

Отрицательная динамика (усиление спаечного процесса, образование межкишечных абсцессов, формирование гнойного tuboовариального образования) может свидетельствовать о неэффективности проводимого комплекса лечебных мероприятий. В этом случае необходимо провести более радикальное вмешательство — лапароскопическую аднексэктомию.

Положительная динамика заключается в отсутствии новых спаек, уменьшении отека и гиперемии тканей, отсутствии выпота. Эти признаки — критерий для прекращения динамической лапароскопии и удаления гильзы.

## Эндоскопические операции на матке

### Консервативная миомэктомия

Проведение гормональной предоперационной подготовки показано при величине узла миомы более 4–5 см. При субсерозной локализации миоматозного узла на ножке предоперационную подготовку не проводят.

Техника лапароскопической миомэктомии в значительной мере зависит от размеров, локализации, наличия единичных или множественных узлов.

Консервативную миомэктомию проводят в четыре этапа. К ним относятся:

1. Отсечение и вылушивание миоматозных узлов.
2. Восстановление дефектов миометрия.



3. Извлечение миоматозных узлов.
4. Гемостаз и санация брюшной полости.

**Отсечение и вылушивание миоматозных узлов.** При субсерозной миоме матки узел фиксируют жестким зажимом, ножку опухоли отсекают после ее предварительной коагуляции. Для этих целей возможно использование моно- или биполярной коагуляции.

При субсерозно-интерстициальной локализации миоматозного узла производят круговой разрез. Расстояние от края разреза до неизмененного миометрия определяют индивидуально. Оно зависит от размеров узла и дефекта матки, возникающего после вылушивания узла.

При интерстициальных миоматозных узлах разрез на матке выполняют над местом наибольшей деформации стенки матки нижележащим узлом. Продольное направление разреза выбирают при локализации узла в непосредственной близости от сагиттальной оси матки. При расположении интерстициальных узлов около связочного аппарата матки, придатков, мочевого пузыря предпочтение отдают поперечным или косым разрезам миометрия.

При интралигаментарном расположении миоматозного узла разрез серозного покрова матки осуществляют в месте его наибольшего выпячивания. При такой локализации миомы перед проведением разреза особое внимание следует уделять идентификации мочеточников и атипично расположенных сосудистых пучков матки. Направление разрезов при интралигаментарных миомах обычно поперечное или косое.

Как при удалении глубоких интрамуральных узлов, так и при удалении интралигаментарных миом используют принцип «луковичной шкурки». Сущность метода состоит в том, что псевдокапсула миомы представлена скорее миометрием, чем фиброзной тканью. Для вылушивания производят последовательно 1–2-миллиметровые разрезы на узле около места расщепления серозно-мышечных слоев и псевдокапсулы, представляя себе слои псевдокапсулы в виде слоев лука.

Эта методика исключает возможность вскрытия полости матки при интрамуральном расположении узла. При интралигаментарном его расположении метод позволяет избежать повреждения сосудов матки и других прилегающих структур. Он полезен при миоме шейки матки, когда наблюдается латеральное смещение маточных сосудов и мочеточника.

Разрезы на матке можно осуществлять монополярным коагулятором или ножницами после предварительной биполярной коагуляции. Разрез производят до поверхности капсулы миоматозного узла, легко узнаваемой по бело-перламутровому цвету. Вылушивание узлов выполняют путем последовательных тракций в разных направлениях с помощью двух зажимов с одновременной коагуляцией всех кровоточащих участков. При консервативной миомэктомии лапароскопическим доступом необходимо использовать жесткие зубчатые зажимы, позволяющие надежно фиксировать узел во время его вылушивания. Ложе миоматозного узла промывают изотоническим раствором натрия хлорида и производят гемостаз. Для этих целей предпочтительно применить биполярную коагуляцию.

**Восстановление дефектов миометрия.** При возникновении после миомэктомии дефекта миометрия глубиной более 0,5 см его необходимо ликвидировать при помощи эндоскопических швов.

В качестве шовного материала предпочтительны викрил 0 или 2,0 на изогнутой игле диаметром 30–35 мм. Использование изогнутых игл большого диаметра позволяет зашивать раны на матке с захватом ее дна, что препятствует образованию гематом миометрия и способствует формированию полноценного рубца.

Глубина дефекта миометрия менее 1 см требует восстановления однорядным (мышечно-серозным) швом. Двухрядные (мышечно-мышечные, мышечно-серозные) швы накладывают при глубине дефекта матки более 1 см. Расстояние между швами составляет около 1 см. При этом могут быть использованы различные виды швов (отдельные, Z-образные, швы по Доннати) и способы их завязывания при лапароскопии. Наиболее рациональным при ушивании дефектов после миомэктомии принято считать применение отдельных узловых швов с экстракорпоральным завязыванием и затягиванием с помощью пушера.

**Извлечение макропрепарата из брюшной полости.** Существуют разные способы извлечения миоматозных узлов из брюшной полости:

- через переднюю брюшную стенку после расширения одной из латеральных контрапертур;
- через переднюю брюшную стенку при помощи морцеллятора;
- через разрез заднего свода влагалища.

*Извлечение через переднюю брюшную стенку.* После вылушивания миоматозного узла производят мини-лапаротомию, ее протяженность зависит от диаметра удаляемого макропрепарата. Под визуальным контролем в брюшную полость вводят щипцы Мюзо или зажим Кохера, миоматозный узел захватывают и извлекают наружу. Переднюю брюшную стенку восстанавливают послойно под контролем лапароскопа с целью профилактики грыжи или эвентрации.

*Извлечение через переднюю брюшную стенку при помощи морцеллятора.* В последние годы для эвакуации миоматозных узлов из брюшной полости применяют механические и электромеханические морцелляторы, позволяющие удалять макропрепараты путем их кускования. Диаметр этих приспособлений составляет 12–20 мм. Их использование исключает необходимость дополнительного разреза передней брюшной стенки. К недостаткам этих конструкций следует отнести их дороговизну.

*Извлечение через разрез заднего свода влагалища.* При отсутствии морцеллятора для извлечения миоматозных узлов из брюшной полости возможно использование задней кольпотомии. Ее производят с помощью специальных влагалищных экстракторов. Шар экстрактора помещают в задний свод влагалища, выпячивая его в брюшную полость. Лапароскопическим доступом при помощи монополярного электрода производят поперечный разрез заднего свода между крестцово-маточными связками. Затем в брюшную полость по троакару вводят зубчатый 10-миллиметровый зажим, захватывают им миоматозный узел и удаляют его из брюшной полости. Влагалищный экстрактор благодаря шаровидному расширению на конце позволяет сохранять пневмоперитонеум в брюшной полости после вскрытия заднего свода влагалища. При размерах узла более 6–7 см перед извлечением его предварительно рассекают на две половины.

Удаление миоматозных узлов из брюшной полости с помощью задней кольпотомии не приводит к увеличению продолжительности операции, обеспечивает меньший травматизм, профилактику возникновения послеоперационных грыж и лучший косметический эффект.

*Гемостаз и санация брюшной полости.* В конце операции удаляют сгустки крови и проводят тщательный гемостаз всех кровоточащих участков. Адекватный гемостаз и санация брюшной

полости служат профилактикой возникновения спаечного процесса.

*Контрацепция после операции.* Длительность контрацепции после лапароскопической миомэктомии обусловлена глубиной дефектов миометрия. При субсерозной локализации узлов, когда не возникало необходимости ушивания стенки матки, продолжительность контрацепции составляет 1 мес. В случаях восстановления дефектов миометрия однорядными серозно-мышечными швами рекомендуют предохранение от беременности в течение 3 мес. после лапароскопической миомэктомии, а при послойном зашивании стенки матки двумя рядами швов — на протяжении 6 мес. Выбор метода контрацепции после миомэктомии зависит от сопутствующих гинекологических и соматических заболеваний.

*Осложнения.* Выделяют две группы осложнений: встречающиеся при выполнении любой лапароскопии и специфичные для миомэктомии.

Общие осложнения лапароскопии включают повреждения магистральных сосудов и органов брюшной полости при введении троакаров, осложнения анестезии и дыхательные нарушения, тромбоэмболию.

Также при лапароскопической миомэктомии возможны интра- и послеоперационные кровотечения из матки или ложа миоматозного узла, образование гематомы в стенке матки при неадекватном послойном ушивании дефектов, инфекционные осложнения. Повреждения мочеточников, мочевого пузыря и кишечника чаще могут иметь место при низком или интерстициальном (интралигаментарном) расположении миоматозных узлов. Возможно возникновение грыжи передней брюшной стенки после извлечения макропрепаратов брюшно-стеночным путем.

## Гистерэктомия

*Показания:*

1. Множественная миома матки в сочетании с патологией шейки (рубцовая деформация, гипертрофия шейки, эрозированный эктропион, предраковые состояния шейки матки).
2. Злокачественное поражение эндометрия I стадии.
3. Аденомиоз.
4. Патология эндометрия: полипоз, рецидивирующая и атипичная гиперплазия.



5. Сочетание патологии эндометрия и матки с распространенным наружным эндометриозом.

**Противопоказания:**

1. Выпадение матки. В этих случаях проще выполнить удаление матки вагинальным доступом.
2. Значительные размеры матки (более 16 нед. беременности после предоперационного лечения аналогами РГ-Гн) — относительное противопоказание для эндоскопического доступа, так как опытные хирурги производят лапароскопическое удаление матки размером более 20 нед. беременности.
3. Кистозные объемные образования придатков матки, размеры которых не позволяют удалить их интактно, т.е. это образование не может быть помещено в доступный по размерам мешок перед декомпрессией, осуществляемой снаружи с помощью иглы.

Дооперационное обследование включает перечень стандартных клинико-лабораторных исследований для плановых оперативных вмешательств в гинекологии. Накануне или во время операции с целью профилактики присоединения инфекции внутривенно вводят антибиотики широкого спектра действия. За сутки до операции дают жидкую, легкую пищу. Вечером накануне вмешательства очищают кишечник. До операции в мочевой пузырь устанавливают катетер, удаляемый через сутки.

**Оперативная техника.** Существует множество вариантов техники выполнения этой операции. При этом представители различных хирургических школ, как правило, отдают предпочтение одному из них. Основные отличия заключаются в необходимости лапароскопической диссекции мочеточников, использовании тех или иных эндоскопических технологий на определенных этапах хирургического вмешательства (степлеры, шовная техника, эндопетли и др.).

## Тотальная гистерэктомия

К гистерэктомии предъявляется ряд требований. В частности, к ним относятся:

- 1) относительная простота и воспроизводимость;
- 2) высокая надежность и безопасность;
- 3) экономическая эффективность (невысокая стоимость).

**Анестезиологическое пособие.** Операцию проводят под эндотрахеальным наркозом.

**Доступы.** Операцию выполняют, используя 4 троакара. Первый (10-миллиметровый) вводят параумбиликально для оптической системы, последующие (5-миллиметровые) — в подвздошных областях и над лобком.

Обязательное и необходимое условие при выполнении операции — использование внутриматочной канюли.

**Этапы операции:**

### 1. Пересечение круглых связок матки и диссекция мочевого пузыря.

С помощью маточного ротатора матку отводят вправо и несколько вперед. Таким образом, натягивают левую круглую связку матки. Для еще большего натяжения связки ее захватывают в середине атравматическим зажимом и натягивают в латеральном направлении, затем производят ее коагуляцию и пересекают ножницами.

Ассистент со стороны влагиалища смещает матку в каудальном направлении по средней линии. При этом хорошо видна верхняя граница пузырно-маточной складки, выглядящая в виде белой поперечной линии. Выше нее брюшина фиксирована к матке плотно, ниже — рыхло. Расстояние от верхней границы пузырно-маточной складки до верхушки мочевого пузыря составляет 2–2,5 см. Ножницами или монополярным электродом вскрывают брюшину в поперечном направлении на 0,3–0,5 см ниже белой линии. Приподнимают брюшину. Становятся видны 3 соединительнотканых уплотнения между мочевым пузырем и шейкой матки. Срединное уплотнение (продолжение пузырно-шеечной связки) при гистерэктомии обычно отсепааровывают тупо, при этом обнажается пространство между мочевым пузырем и передним сводом влагиалища, покрытое пубоцервикальной фасцией. Латеральные уплотнения (так называемые ножки мочевого пузыря) располагаются кпереди от маточных сосудов, их пересекают острым путем после предварительной коагуляции. Правую круглую связку матки пересекают аналогично левой.

### 2. Пересечение верхней части связочного аппарата матки.

Вскрывают задний листок широкой связки матки. Становятся свободными от подлежащей париетальной брюшины собственная связка яичника, маточная труба и венозное сплетение параметрия. В результате этого мочеточник ото-

двигается книзу и латерально, что служит надежной профилактикой его травмы при отсечении верхних связок матки.

В случае сохранения придатков матки первоначально коагулируют и пересекают собственную связку яичника и маточную труб. При необходимости удаления придатков коагулируют и пересекают воронко-тазовую связку. Для этих целей можно использовать сшивающие аппараты, накладывать лапароскопические швы с экстракорпоральным завязыванием. Один из недостатков степлеров — их высокая стоимость, однако следует отметить, что их применение оправдано при наличии варикозно расширенных вен параметрия.

### 3. Пересечение крестцово-маточных связок.

С помощью маточного манипулятора матку устанавливают в максимально возможное вертикальное положение и отводят несколько латеральнее, что дает возможность хирургического доступа к крестцово-маточным связкам. Ассистент захватывает задний листок серозного покрова у ребра матки и оттягивает его книзу. При этом хирург осуществляет манипуляции строго медиально и книзу по направлению к крестцово-маточным связкам. Коагулируют и отсекают крестцово-маточные связки и брюшину между ними.

### 4. Гемостаз.

Следует отдать предпочтение биполярной коагуляции или прошиванию сосудистого пучка.

Использование монополярной электрохирургии в режиме коагуляции требует в несколько раз более мощного воздействия и приводит к образованию более обширного коагуляционного некроза, что чрезвычайно опасно ввиду близкого расположения мочеточников. Применение клипс требует диссекции артерии на протяжении как минимум 1–1,5 см для их накладывания и пересечения сосудов между ними. При осуществлении гемостаза необходимо учитывать, что диаметр эндостеплеров составляет 1,2 см, что также может приводить к травмам мочеточников.

Матку отводят максимально латерально, при этом, как правило, хорошо видны восходящие ветви маточной артерии. Один из наиболее важных моментов на этом этапе — осуществление гемостаза именно восходящей ветви с последующей отсепаровкой сосудов книзу и латерально. Во время отсепаровки при помощи биполярных щипцов осуществляют коагуляцию мелких сосудов кардинальных связок.

При лигировании маточной артерии сосудистый пучок прошивают викрилом или проленом. Узел завязывают экстракорпорально и затягивают с помощью пушера. Существует мнение, что этот метод превосходит все остальные по надежности и безопасности, хотя он несколько продолжительнее по времени.

### 5. Отсечение матки от стенок влагалища.

Использование при лапароскопической гистерэктомии манипулятора «Клермон» существенно облегчает проведение этого этапа, в среднем его продолжительность составляет 5–7 мин. Пластиковое полукольцо позволяет четко видеть границу между сводами влагалища и шейкой матки, а 3 резиновых кольца предотвращают потерю пневмоперитонеума. Матку отсекают монополярным электродом в режиме резания тканей, параллельно с помощью биполярных щипцов коагулируют все кровоточащие сосуды стенок влагалища. Как правило, этот этап начинают спереди, затем разрез продолжают латерально влево и вправо, затем завершают отсечение матки от заднего свода влагалища.

### 6. Извлечение макропрепарата.

Матку удаляют через влагалище вместе с маточным манипулятором. При значительных размерах матки с целью профилактики возможных разрывов стенок влагалища в результате грубого извлечения необходимо применять лапароскопическую или трансвагинальную морцелляцию. При лапароскопии с помощью скальпеля или монополярного электроножа рассекают матку на две половины.

*Кускование.* Шейку матки захватывают двумя пулевými щипцами и низводят максимально книзу. Производят отсечение доступной части матки и одновременный захват оставшегося в брюшной полости макропрепарата. Поэтапно повторяя аналогичным образом эту процедуру, матку по частям извлекают из брюшной полости.

### 7. Ушивание культи влагалища.

Накладывают два 8-образных викриловых шва, завязывают их экстракорпорально и затягивают с помощью пушера. Кроме стенок влагалища в швы обязательно захватывают кардинальные и крестцово-маточные связки.

### 8. Гемостаз.

В конце операции необходимо тщательно осмотреть всю раневую поверхность. Учитывая тампонирующий эффект пневмоперитонеума, перед завершением операции рекомендуют



осуществлять контроль гемостаза при незначительном внутриабдоминальном давлении CO<sub>2</sub> (7–8 мм рт. ст.).

### Субтотальная гистерэктомия (надвлагалищная ампутация матки)

Субтотальная лапароскопическая гистерэктомия, или лапароскопическая надвлагалищная ампутация матки, в последние годы вновь получила широкое распространение во всем мире при лечении доброкачественной патологии этого органа. Операцию чаще производят молодым женщинам при отсутствии патологии шейки матки. Ампутация матки менее травматична по сравнению с экстирпацией, хотя, естественно, уступает ей в радикальности. Частота осложнений (особенно травмы мочеточников) также существенно ниже. Сторонники выполнения этой операции выделяют следующие ее достоинства:

- сохранение физиологических и анатомических взаимоотношений тазового дна и профилактика выпадения половых органов в последующем;
- снижение частоты нарушений либидо и сексуальных ощущений после операции;
- меньшее количество осложнений по сравнению с лапароскопической экстирпацией матки.

При отсутствии выраженных патологических изменений шейки матки следует считать целесообразным выполнение надвлагалищной ампутации матки. Она имеет два существенных недостатка: возможность малигнизации культи шейки матки и менструальноподобные выделения после операции, наблюдаемые у 10–17% пациенток.

#### Показания:

1. Множественная фибромиома матки.
2. Быстрый рост миомы матки.
3. Субмукозные узлы и миома с центрипетальным ростом, которые невозможно удалить при гистероскопии.
4. Рецидивирующий полипоз эндометрия.

#### Противопоказания:

1. Значительные размеры матки (более 16 нед. беременности).
2. Анестезиологические.
3. Общие противопоказания к лапароскопии.

**Анестезиологическое пособие.** Операцию проводят под эндотрахеальным наркозом.

**Доступы** для выполнения надвлагалищной ампутации аналогичны таковым при лапароскопической экстирпации матки.

### Оперативная техника

#### Этапы операции:

**1. Первые два этапа надвлагалищной ампутации и экстирпации матки практически не отличаются друг от друга.**

После пересечения связок матки и диссекции мочевого пузыря отсепаровывают задний листок серозного покрова матки на уровне перешейка в поперечном направлении на расстояние около 1–1,5 см с каждой стороны для адекватного доступа к восходящим ветвям маточной артерии.

#### 2. Гемостаз.

Осуществляют при помощи моно- или биполярной коагуляции маточной артерии на уровне внутреннего зева. В отличие от экстирпации матки отсепаровку сосудов книзу не производят. Также возможны их прошивание нитью, наложение клипс или обработка степлером.

#### 3. Отсечение матки.

L-образным монополярным электродом в режиме резания тканей отсекают тело матки от шейки выше уровня коагуляции сосудистого пучка. Разрез производят вначале спереди, затем — по задней поверхности шейки матки. После отсечения тела матки биполярными щипцами дополнительно коагулируют стенки цервикального канала.

#### 4. Перитонизация.

Проводить необязательно, однако для профилактики инфекционных осложнений представляется целесообразным наложение одного 8-образного шва.

#### 5. Извлечение тела матки из брюшной полости.

Может быть выполнено аналогично удалению миоматозных узлов при лапароскопической миомэктомии.

### Классическая интрафасциальная надвлагалищная ампутация матки

Эта операция предполагает сохранение кардинальных связок неповрежденными с одновременным иссечением слизисто-мышечного слоя шейки матки, что позволяет сохранить часть мышечного слоя и фасциальный футляр шейки матки.

*Особенности операции:*

- Слизистую оболочку тела и шейки матки удаляют с помощью 15-, 24- или 26-миллиметровых калиброванных маточных резекционных инструментов.
- Оставшуюся часть шейки матки коагулируют.
- Мочевой пузырь отсепаровывают от шейки матки и влагалища аквадиссекцией.
- Отсечение придатков (либо от матки, либо от стенок таза) с обеих сторон производят наложением швов и скрепок.
- Три петли Редера накладывают на шейку матки.
- Тело матки отделяют от шейки ножницами.
- Культю шейки матки подвешивают к круглым связкам и перитонизируют.
- Матку морцеллируют и удаляют с помощью инструмента.

*Преимущества данной операции:*

- Частичное сохранение целостности тазового дна.
- Сохранение кровоснабжения тазового дна.
- Сохранение нормальной половой функции.
- Профилактика рака шейки матки путем иссечения цилиндрического эпителия цервикального канала.

**Послеоперационный период**

**Послеоперационное ведение больных, перенесших лапароскопические операции на маточных трубах и яичниках**

Пациентке разрешают вставать к концу первых суток, тогда же разрешают прием жидкой пищи. Назначают ненаркотические анальгетики и десенсибилизирующие препараты.

Госпитальный период длится 2–3 суток. Трудоспособность восстанавливается через 1 нед.

**Послеоперационное ведение больных, перенесших лапароскопическую миомэктомию**

Лапароскопическая миомэктомия, будучи менее травматичной, обуславливает более благоприятное течение послеоперационного периода. Наркотические анальгетики назначают в течение первых суток. После консервативной

миомэктомии продолжительность пребывания в стационаре колеблется от 3 до 7 дней, полное восстановление трудоспособности наступает через 2–4 нед. При извлечении миоматозных узлов через разрез заднего свода влагалища в течение 4–6 нед. пациенткам рекомендуют воздержаться от половой жизни.

**Послеоперационное ведение больных, подвергшихся лапароскопической гистерэктомии**

Ввиду высокого риска развития тромбозов осложнений после лапароскопических вмешательств обязательным считают проведение антикоагулянтной терапии. Антибиотикотерапию проводят по показаниям. Постельный режим отменяют через 24 ч после операции. Питание разрешают на 2-е сутки. Мочеиспускание и стул восстанавливаются самостоятельно. Продолжительность госпитального периода 3–7 дней. Трудоспособность восстанавливается через 3–4 нед. Рана влагалища заживает через 6–12 нед. Некоторые пациентки чувствуют слабость и определенный дискомфорт на протяжении 6 недель после операции. Половую жизнь разрешают после полного заживления раны влагалища (как правило, через 6 нед. после вмешательства).

**Интра- и постоперационные осложнения эндоскопических операций**

Возможные осложнения лапароскопии:

- развитие подкожной эмфиземы;
- развитие пневмомедиастинума;
- газовая эмболия;
- повреждение сосудов передней брюшной стенки;
- повреждение внутренних органов;
- повреждение крупных забрюшинных сосудов;
- повреждение мочевого пузыря, мочеточников.

Профилактика осложнений зависит от освоения техники лапароскопических операций.

**Осложнения лапароскопической гистерэктомии**

При лапароскопической гистерэктомии возможны осложнения, связанные либо с методи-



кой эндоскопии, либо непосредственно с операцией. Осложнения, характерные для лапароскопической гистерэктомии: ранения мочевого пузыря, мочеточников, кровотечения из маточных сосудов, перикюльтит, грыжи в месте прокола брюшной стенки 10- и 12-миллиметровыми троакарами при использовании морцелляторов или сшивающих аппаратов. По мнению многих авторов, ранение мочеточников, мочевого пузыря и кишечника чаще связано с применением степлеров, реже это происходит при использовании эндохирургии.

## Гистероскопия

*Гистероскопия* — метод обследования полости матки с помощью оптического прибора, введенного в матку через цервикальный канал (осмотр полости матки с помощью фиброоптической системы эндоскопа).

Операция впервые выполнена успешно в 1869 г. Д.С. Панталеони, который использовал трубку с наружным освещением для определения состояния полости матки.

В течение последующих 100 лет проводилась разработка оптики, инструментов, сред для расширения полости матки. Изобретение фиброоптического волокна холодного света решило частично проблему освещения полости матки. Хотя оперативный цистоскоп был модифицирован для внутриматочной хирургии в 1927 г., настоящая оперативная гистероскопия начала развиваться после использования высокомолекулярных декстранов с высокой вязкостью, которые позволили обеспечить достаточное растяжение полости матки, наряду с хорошей видимостью. Стало возможным широкое применение гистероскопии для лечения большинства заболеваний эндометрия. Особенно расширились ее возможности при использовании инструментов (ножниц, электроножа и лазера).

Первым распространенным гистероскопическим хирургическим вмешательством была стерилизация путем трансцервикальной электрокаутеризации маточных труб (1973).

Если раньше гистероскопию осуществляли только в крупных лечебных учреждениях, то в настоящее время она стала обычным методом исследования в большинстве гинекологических стационаров и в амбулаторных условиях. Ранее

гистероскопию проводили с целью диагностики, теперь она превратилась в традиционный доступ для выполнения внутриматочных хирургических вмешательств.

Гистероскопия получила широкое распространение в силу ряда объективных причин. К ним относятся:

- наличие многочисленных преимуществ перед другими методами;
- постоянное совершенствование эндоскопического оборудования и инструментария;
- внедрение эндоскопического оборудования во многие лечебные учреждения;
- появление эндоскопических видеокамер и оборудования для документации.

Обращение к гистероскопии связано с тем, что она:

- является единственным методом, позволяющим осмотреть полость матки;
- дает возможность установить характер внутриматочной патологии;
- позволяет сразу приступить к внутриматочным оперативным вмешательствам;
- позволяет заменить лапаротомический доступ к матке гистероскопическим;
- дает возможность выполнять оперативные вмешательства под контролем зрения;
- малотравматична;
- легко переносится больными;
- сокращает сроки пребывания больных в стационаре;
- уменьшает стоимость лечения.

Современная гистероскопия не просто стала видом внутриматочного исследования, она открыла новый раздел хирургической гинекологии — внутриматочная хирургия. Ее возможности в замене лапаротомических операций дали неоценимый вклад в развитие хирургической гистероскопии. Настоящий этап развития гинекологии характеризуется сочетанием гистероскопии с лапароскопией как единого лечебно-диагностического комплекса.

## Виды гистероскопии

Гистероскопия представляет собой исследование полости матки с помощью оптической системы гистероскопа.

По цели исследования гистероскопия делится на диагностическую, хирургическую (оперативную) и контрольную. Выделение этих видов до-

статочно условно, так как гистероскопия всегда начинается с осмотра полости матки, а затем в случае необходимости и при наличии условий переходит в хирургическую.

*Хирургическая гистероскопия* — это эндоскопическое внутриматочное оперативное вмешательство с нарушением целостности тканей. Контрольная гистероскопия проводится с целью контроля за эффективностью лечения.

Непременным условием выполнения гистероскопии является растяжение полости матки, что создает возможность осмотра ее стенок. В зависимости от метода растяжения полости гистероскопию делят на жидкостную и газовую.

В зависимости от используемой оптической системы гистероскопия может быть обычной панорамной, что достигается с помощью гистероскопа Hopkins, или панорамной с увеличением.

Общий обзор полости матки является обычной панорамной гистероскопией (увеличение  $\times 1$ ). Она позволяет выявить те изменения, которые не требуют исследования с увеличением. Панорамная гистероскопия с увеличением в 20 раз (увеличение  $\times 20$ ) носит название панорамной макрогистероскопии. Она целесообразна для цервикоскопии и макроскопической оценки внутриматочной патологии. Исследование полости матки с увеличением в 60, 150 раз получило название микрогистероскопии. Она представляет собой клеточное исследование строения слизистой оболочки, участков атипии. Увеличение в 150 раз дает возможность исследования ядерно-цитоплазматического соотношения.

Микрогистероскопия проводится путем касания дистального конца гистероскопа исследуемой ткани. Отсюда исходит понятие контактной гистероскопии. Последняя позволяет осмотреть поверхность в диаметре 6–8 мм, поэтому для получения полного представления о состоянии полости матки необходимо многократно перемещать гистероскоп. При сочетании всех видов гистероскопии можно получить наиболее полную картину, характеризующую состояние матки.

Выполнение гистероскопии с помощью гистерофиброскопа называется *гистерофиброскопией*, с помощью гистерорезектоскопа — *гистерорезектоскопией*.

В зависимости от времени осуществления гистероскопии она делится на плановую, экстренную и срочную, дооперационную, интраоперационную и послеоперационную. Гистероско-

пия может использоваться как самостоятельная операция перед лапаротомической операцией и проводится одновременно с лапароскопией или лапаротомией.

Основным инструментом для выполнения гистероскопии является гистероскоп. Он бывает жесткий и гибкий. Как тот, так и другой предназначены для диагностических целей и внутриматочной хирургии. Они характеризуются диаметром оптической системы, жесткостью, углом зрения, наружным диаметром и длиной рабочей части. В настоящее время используется оптическая система Hopkins. Она позволяет сделать телескопы более тонкими, меньшего диаметра (3–4 мм), дает больший угол обзора и обладает лучшей разрешающей способностью.

*Жесткие гистероскопы Hopkins* с успехом используются и в настоящее время. Выпускаются 4-миллиметровые телескопы с углом зрения 30, 0 и 70°. Существуют также 3-миллиметровые телескопы с углом зрения 30 и 0°. Эти телескопы целесообразно использовать для гистероскопии у молодых нерожавших пациенток. В последние годы созданы гистероскопы очень малого диаметра — 1–2 мм. В 1979 г. Намои предложил дополнительно к оптической системе Hopkins свою систему, которая позволила создать микрокольпогистероскоп. Им можно производить как панорамную визуализацию полости матки, так и микроскопическое исследование клеточной архитектуры *in vivo*, используя контактный метод после прижизненной окраски клеток. В настоящее время этот тип гистероскопа выпускается фирмой «Karl Storz» (Германия).

Существуют 2 варианта микрокольпогистероскопа: микрокольпогистероскоп I (оптическая система Намои I) и микрокольпогистероскоп II (оптическая система Намои II). С помощью микрокольпогистероскопа I полость матки можно осматривать с различным увеличением ( $\times 1$ ,  $\times 20$ ,  $\times 60$  и  $\times 150$ ).

С помощью микрокольпогистероскопа II можно проводить панорамную гистероскопию (увеличение  $\times 1$ ), макрогистероскопию (увеличение  $\times 20$ ) и микрогистероскопию (увеличение  $\times 80$ ). Этот гистероскоп не дает возможности изучить детали строения ядер и цитоплазмы и предназначен для внутриматочных хирургических вмешательств.

Указанными типами гистероскопов можно проводить не только детальные исследования полости матки с диагностической целью, но и вы-



полнять оперативные вмешательства с помощью набора микроинструментов диаметром 1–3 мм. Микрокольпогистероскоп является многофункциональным прибором, его можно применять также и при лапароскопии для диагностики, проводя телескоп через 5-миллиметровый троакар.

Все перечисленные гистероскопы относятся к жестким. Жесткий гистероскоп состоит из телескопа и корпуса (футляра), одеваемого на телескоп. Корпус может быть диагностическим (диаметр 4–5 мм) и операционным (диаметр 7–8 мм) с каналом для введения инструментов. Жесткие гистероскопы различаются системами притока и оттока жидкости: с самопроизвольным оттоком или с оттоком через специальный канал (последние модели гистероскопов). Наиболее распространенными являются жесткие гистероскопы с углом зрения  $0^\circ$  (прямой угол) и до  $30^\circ$ . Телескопы с большим смещением ( $70^\circ$ ) обеспечивают осмотр нижележащих областей, их называют телескопами бокового наблюдения.

Другая модель гистероскопа — это *гибкие гистероскопы* (гистерофиброскоп). Гибкость создает удобство в работе для врачей. Наружный диаметр рабочей части от 3,6 до 4,5 мм, что обеспечивает легкое введение его в полость матки без расширения цервикального канала, а следовательно, без анестезии. Глубина осмотра гистерофиброскопом от 1 до 50 мм, угол осмотра —  $100^\circ$  за счет перемещения гибкого дистального конца инструмента. Гистерофиброскоп не разбирается, как жесткий гистероскоп, все его части находятся в едином монолите. Улучшенная разрешающая способность, большая яркость и четкость, почти невозможность повреждения им стенок матки сделали этот гистероскоп 3-го поколения очень перспективным. Однако последние годы показали, что гистерофиброскопы не стали такими популярными, как предусматривалось разработчиками, из-за высокой стоимости и хрупкости инструмента. Их использование для большинства гистероскопических операций непригодно, так как операционный канал позволяет проводить только некоторые виды тонких хрупких инструментов.

В группу специальных гистероскопов следует отнести *гистерорезектоскоп*. Это инструмент, позаимствованный из урологии и сочетающий гистероскоп Норкинса  $30^\circ$ , системы для электрохирургии и непрерывного низконапорного промывания полости матки жидкой средой.

Гистерорезектоскоп предназначен для электрохирургических манипуляций в полости матки. Эта аппаратура выпускается фирмами «Karl Storz» (миоморезектоскоп), «Olympus» (гистерорезектоскоп).

Гистерорезектоскоп состоит из 4-миллиметрового телескопа, внутреннего корпуса со специальной керамической изоляцией, наружного корпуса с системой притока и оттока жидкости, рабочего элемента удержания и манипулирования электрода и самих электродов. Специальная аппаратура позволяет осуществлять промывание полости матки средами и автоматически регулировать силу тока.

Выпускаются 9- и 7-миллиметровые гистерорезектоскопы. Первый применяется в случаях, когда необходимо удалить большое количество ткани (удаление миомы, эндометрия). Гистерорезектоскоп с наружным диаметром 7 мм разработан для минимальных внутриматочных вмешательств, когда нет необходимости значительно расширять цервикальный канал.

В гистерорезектоскопе могут использоваться электроды разной формы и величины. Для резекции миомы матки, внутриматочной перегородки и полипов используются петлевые электроды. Шаровые или Г-образные электроды могут использоваться для коагуляции эндометрия или источников кровотечения. Данные однополярные электроды присоединяют к электрохирургическому генератору.

В последние годы появилась возможность исследовать состояние слизистой оболочки маточных труб с помощью *трансцервикального фаллопоскопа*. Фаллопоскоп является гибкой оптической системой 0,5 мм в диаметре и длиной 150 см. Его вводят в маточную трубу после предварительной катетеризации устья маточной трубы (сальпингоскопия). Реально производство бужирования, взятие биопсии и разделение синехий в маточных трубах.

## Аппаратура

Наряду с гистероскопом для выполнения осмотра требуется источник холодного света мощностью не менее 150 Вт, аппарат для инфуляции газа или жидких сред. В настоящее время используются гистерофляторы с электронной подачей углекислого газа в строго заданном режиме. Электронная система позволяет дозировать

вать введение газа с установленной скоростью и определенным давлением (максимальная скорость введения не более 100 мл/мин), что обеспечивает безопасность проведения процедуры. Для введения жидких сред применяют воздушные помпы, создающие ток жидкости. В последнее время распространены гистеропомпы (гистероматы), которые позволяют автоматически регистрировать количество и давление введенной в полость матки и количества оттекающей жидкости. Подобные аппараты дают возможность установить количество потерянной жидкости и избежать водно-электролитных осложнений. Создание оптимального давления жидкости в полости матки обеспечивает идеальную видимость в процессе исследования.

При выполнении гистероскопии нельзя забывать о необходимости наличия световодов, соединительных силиконовых трубок, переходников, высокочастотных кабелей и др. В состав гистероскопического комплекта должен входить генератор подачи переменного тока высокой частоты для проведения электрохирургического вмешательства.

Основные направления совершенствования гистероскопического оборудования:

- совершенствование гистероскопов;
- совершенствование периферических приборов: источников света, аппаратов для электро- и лазерной хирургии;
- совершенствование инструментов для хирургической гистероскопии.

### Визуализация и документация

В настоящее время имеется удобная малогабаритная аппаратура для передачи изображения с гистероскопа на экран монитора. Новейшее поколение телевизионной техники обеспечивает качество изображения, отвечающее самым высоким требованиям. Универсальная передающая телевизионная камера для эндоскопии системы «Телекам» осуществляет правильную передачу положения хирургических инструментов. Эндоскопическая камера значительно облегчает выполнение гистероскопии.

Подключение видеомэгафона или видеопринтера к эндоскопической камере дает возможность подробного документирования, надежно передающего реальную картину. Полученную видеозапись можно использовать для архива, демонстрации, обучения.

### Принципы электрохирургии

При воздействии электрического тока на ткани организма различают два биоэффекта: первичный (без немедленного разрушения тканей за счет низкой плотности тока) и вторичный (с разрушением тканей за счет высокой плотности тока). При проведении оперативного вмешательства используется переменный ток высокой частоты. Поэтому имеет место, как правило, вторичный биоэффект, который характеризуется либо разрывом, либо нагреванием тканей. В основе этих явлений лежит один и тот же термодинамический эффект, выраженность которого зависит от плотности тока. При нагревании тканей от 37 до 45 °С происходит обратимое термическое поражение, от 45 до 60 °С — необратимое повреждение клеток (коагуляция), от 60 до 100 °С — обезвоживание тканей, более 100 °С — обугливание тканей.

Быстрое возрастание температуры приводит к превращению внутриклеточной жидкости в газ, который разрывает клетки и приводит к разрыву тканей (или по хирургической терминологии к рассечению тканей). Постепенное нарастание температуры приводит к нагреву тканей с испарением жидкости — коагуляция и обезвоживание (высушивание).

В зависимости от способа применения тока различают монополярную и биполярную методики. При наиболее распространенной монополярной методике рабочим инструментом хирурга является активный электрод, пассивный электрод обеспечивает электрический контакт с телом пациентки за пределами операционного поля. При этом тело пациентки становится частью электрической цепи. Создание тепла в ограниченном участке ткани обусловлено разницей в размерах электродов. Площадь рабочей части активного электрода во много раз меньше площади пассивного, что и обеспечивает наибольшую плотность тока у активного электрода. Разрезание тканей осуществляется путем применения монополярного воздействия (петлевой, игольчатый электроды, электронож и др.). В результате по краям разреза образуется тонкий слой коагулированной ткани, глубже лежащие ткани не страдают. Заживление раны происходит в те же сроки, что и раны, нанесенной скальпелем. Медленное воздействие активного электрода при большой его площади приводит к более глубокому прогреванию краев рассеченной ткани с обра-



зованием выраженного коагулированного слоя. Заживление такой раны происходит вторичным натяжением.

При биполярной методике оба выхода генератора соединены с активными электродами. В этом случае тепловое воздействие осуществляется двумя активными электродами (браншами) на ограниченном пространстве между ними. Выбор мощности тока, размеров рабочей части активных электродов и длительности воздействия обеспечивают электрорезание, электрокоагуляцию и т.д. Однако близость активных электродов ограничивает количество поступающей энергии и снижает ее плотность в тканях между браншами инструментов. Большая выходная мощность биполярных инструментов может вызвать их поломку. В большинстве случаев выходная мощность биполярных инструментов в 3 раза ниже, чем у монополярных.

Из возможных осложнений при использовании токов высокой частоты можно отметить ожоги тканей вне операционной раны, что возникает при монополярной методике за счет неплотного прилегания активного электрода. При этом между электродом и тканью образуется «искра», температура здесь может повышаться до 500 °С, что приводит к обугливанию ткани.

В настоящее время электрохирургия получила большее распространение, чем лазерная и криохирургия.

### Инструменты

Для выполнения оперативных внутриматочных вмешательств гистероскоп оснащается набором жестких, полужестких и гибких инструментов (биопсийные щипцы, зубчатые щипцы, захватывающие щипцы, ножницы). Имеются соответствующие электроды, проводники для электро- и лазерной хирургии.

Полужесткие и гибкие инструменты довольно хрупкие и могут ломаться при захватывании большого участка ткани. Ножницами можно пользоваться при отсечении мелких полипов и миомы, иногда — для рассечения внутриматочной перегородки. Биопсийные щипцы позволяют проводить прицельную биопсию эндометрия на очень малом участке. Многие предпочитают использовать более тяжелые жесткие инструменты.

Кроме инструментов, для внутриматочных операций могут быть использованы лазерные световоды, пропущенные через операционный

канал. Наиболее часто используется Nd:Yag-лазер (лазер на иттрий-алюминиевом гранате с неодимом). Лазер может быть применен для деструкции эндометрия и рассечения тканей, когда световод приводится в соприкосновение с расщепляемой поверхностью.

### Среда для растяжения полости матки

Растяжение полости матки — необходимое условие для гистероскопии. Растяжение может обеспечиваться газом или жидкими средами. Требования для среды:

- создание хорошей визуализации;
- создание внутриматочного давления, достаточного для растяжения полости матки;
- предупреждение возникновения инфекционного процесса.

При гистероскопии могут быть использованы три вида сред:

- углекислый газ;
- высокомолекулярные среды (32 % декстраны, 70 % декстроза);
- жидкости с низкой вязкостью (стерильная вода, 0,9 % раствор натрия хлорида, глицин, манитол).

Каждая среда имеет свои преимущества и недостатки, что делает их приемлемыми для того или иного вида гистероскопии.

Идеальной среды для растяжения полости матки не существует. Большинство тяжелых осложнений при гистероскопии происходило из-за небрежного отношения хирургов к этому вопросу. Гистероскопию нетрудно выполнить при правильном выборе среды. Хирург не может хорошо оперировать при плохой визуализации или постоянной угрозе осложнений.

### Углекислый газ (CO<sub>2</sub>)

Из газовых сред для нужд гистероскопии используется углекислый газ. Он широко применяется для диагностической гистероскопии, особенно в амбулаторных условиях. Это связано с тем, что углекислый газ обеспечивает идеальную видимость при расширении полости матки. Кроме того, он легок в употреблении и всегда доступен. Подача газа в полость матки осуществляется через гистероскоп специальным гистероскопическим инсуффлятором с заранее устанавливаемой скоростью и определенным давлением. Электронная система позволяет дозировать подачу газа с большой степенью безопасности.

Гистероскопические инсуффляторы имеют предел давления 200 мм рт. ст., скорость введения газа — 100 мл/мин. Использование лапароскопических инсуффляторов или неконтролируемой инсуффляции может привести к смерти от газовой эмболии. Начальная скорость введения газа должна быть высокой, чтобы растянуть полость матки (максимальная скорость введения не должна превышать 100 мл/мин). При этом создается необходимое давление для растяжения полости матки (40 мм рт. ст.). После того как полость матки растянулась, скорость введения газа уменьшают. Постоянное давление устанавливается через 40 с. Поэтому после прохождения за внутренний зев врач должен остановить продвижение гистероскопа на 30–40 с, что позволит полости матки растянуться. Для того чтобы газ не выходил из цервикального канала, при газовой гистероскопии на шейку матки одевают специальные шеечные колпачки с отверстием для гистероскопа. Длительное использование этой среды при соблюдении приведенных выше условий введения не приводит к значительным метаболическим расстройствам.

Углекислый газ является идеальной гистероскопической средой в тех случаях, когда нет кровянистых выделений из половых путей. Даже при незначительном кровотечении кровь делает среду мутной и не дает возможности определить характер внутриматочной патологии. Кроме того, кровь и фрагменты тканей можно удалить, только удалив гистероскоп и сняв шеечный колпачок. Возможность промыть полость матки отсутствует. Поэтому для хирургической гистероскопии большинство предпочитает жидкие среды, несмотря на то, что растяжение стенок полости матки жидкими средами имеет определенные недостатки по сравнению с газовой средой:

- уменьшение поля зрения на 30 %;
- увеличение риска возникновения инфекционных осложнений;
- риск развития анафилактического шока, отека легких, коагулопатии на высокомолекулярные растворы;
- электролитные нарушения при введении сред с низкой вязкостью.

## Высокомолекулярные растворы

К растворам высокомолекулярных веществ относятся 32 % раствор декстрана, 70 % раствор декстрозы, реополиглюкин и др. Они хорошо

проводят свет, а их вязкость позволяет поддерживать необходимое давление для расширения полости матки. Кроме того, они не смешиваются с кровью, оставляя ее в виде капель.

Высокомолекулярные растворы можно использовать для диагностической и хирургической гистероскопии. То, что эта среда не смешивается с кровью, может привести при длительных или очень «кровавых» процедурах к плохой визуализации и невозможности выполнения вмешательства. Однако создание в последние годы гистероматов с принудительным оттоком раствора, позволяет этого избежать.

При введении высокомолекулярных растворов описаны различные осложнения: анафилактический шок и другие аллергические реакции, отек легких, коагулопатия, асцит.

Те высокомолекулярные растворы, которые имеют консистенцию сиропа, могут затвердевать при высыхании, что приводит к механическим затруднениям во время длительной гистероскопии и трудностям при обработке оборудования после ее окончания.

Однако правильное использование этой среды с современным оборудованием значительно уменьшило вероятность возникновения осложнений.

## Низкомолекулярные растворы

В настоящее время для растяжения полости матки используют низкомолекулярные растворы (изотонический раствор натрия хлорида, сорбитол, манитол, глюкоза, глицин и др.).

Проточная конструкция гистероскопа обеспечивает условия для удаления крови, фрагментов тканей, что создает четкую видимость даже при наличии кровотечения.

Возможное осложнение — перегрузка сосудистого русла жидкостью. Попадание в сосудистое русло 5–6 л летально. Такие больные нуждаются в интенсивной терапии сердечной недостаточности и отека легких.

Снизить риск попадания жидкости с низкой вязкостью в сосудистое русло можно путем расширения цервикального канала и обеспечения таким образом адекватного оттока жидкости из полости матки. Во время длительных процедур желательнее использовать гистероматы, которые позволяют контролировать расход жидкости: приток и отток, создаваемое внутриматочное давление (75–100 мм рт. ст.). Особенно важно



контролировать объем оттекающей жидкости. Дефицит жидкости не должен превышать 1,5 л.

Жидкость проникает в сосудистое русло через шейку матки, эндометрий, маточные трубы. При нарушении целостности тканей могут обнажаться сосуды, в которые также может поступать раствор. Внутриматочное давление чуть более высокое, чем в сосудистых капиллярах, обеспечивает хорошую видимость, так как кровь из капилляров не поступает и раствор остается чистым.

Для гистероскопии важно различать низкомолекулярные растворы по их способности проводить электрический ток: электролитные (стерильная вода, 0,9% раствор натрия хлорида) и неэлектролитные (глюкоза, глицин, сорбитол, манитол).

Процедуры с использованием электрохирургических методик требуют использования неэлектролитных растворов, так как вода и изотонический раствор натрия хлорида могут подвергнуться гемолизу и вызвать электролитные нарушения.

Гистероскопия с применением механического или лазерного рассеечения тканей может проводиться с помощью электролитных растворов.

Стерильная вода не рекомендуется для применения в гистероскопии. Ее отрицательной чертой является гемолиз и серьезные электролитные нарушения при попадании в сосудистое русло, что при большом объеме может проявиться повреждением почек.

Из имеющихся сред в нашей стране для диагностической гистероскопии с применением механической энергии и лазера используется 0,9% раствор натрия хлорида, при электрохирургии применяется полиглюкин.

### **Показания и противопоказания к гистероскопии**

*Показания к диагностической гистероскопии:*

- подозрение на внутренний эндометриоз, субмукозный миоматозный узел, внутриматочные синехии, остатки плодного яйца, наличие инородного тела, рак шейки матки и эндометрия, другую патологию эндометрия;
- уточнение характера порока развития;
- уточнение места расположения внутриматочного контрацептива;
- нарушения менструального цикла у женщин детородного возраста;

- метrorрагии в постменопаузе;
- бесплодие;
- контрольное исследование полости матки после операций на матке;
- перенесенный пузырный занос;
- невынашивание беременности;
- после гормонального лечения.

*Противопоказаниями к гистероскопии являются:*

- недавно перенесенный или имеющийся к моменту операции воспалительный процесс половых органов;
- беременность;
- обильное маточное кровотечение;
- недавняя перфорация матки;
- стеноз шейки матки;
- распространенный рак шейки матки.

Однако бывают клинические ситуации, когда, несмотря на наличие противопоказаний, гистероскопию можно выполнить. Инфекция является серьезным противопоказанием, введение оптической системы в полость матки может способствовать распространению инфекционного процесса. Желанная беременность — противопоказание к гистероскопии из-за высокого риска прерывания беременности, за исключением случаев, когда необходимо проведение фетоскопии при подозрении на пороки развития плода. Маточное кровотечение является относительным противопоказанием к гистероскопии, потому что увеличивается вероятность неудачного исследования. Рак шейки матки очень склонен к распаду при расширении шейки матки. При подозрении на злокачественный процесс в области цервикального канала гистероскопия может быть выполнена без расширения шейки матки гистерофиброскопом для уточнения степени распространения процесса, выбора метода лечения и объема оперативного вмешательства.

### **Подготовка к гистероскопии и время ее проведения**

Подготовка к гистероскопии та же, что и к диагностическому выскабливанию эндометрия.

Врач, выполняющий гистероскопию, должен хорошо знать анамнез пациентки, данные бимануального исследования. Больная должна быть обследована.

Необходимые анализы для гистероскопии:

- общие анализы крови и мочи;
- реакция Вассермана;

- исследование на ВИЧ;
- бактериоскопическое исследование влагалищного отделяемого.

В случае предполагаемого сочетания гистероскопии с лапароскопией или если предполагается выполнение обширной и длительной внутриматочной операции, анализы должны быть те же, что и для лапароскопической операции.

Специальная подготовка накануне операции не проводится, очистительная клизма — по показаниям.

В день операции больная не ест и не пьет, что важно для проведения общей кратковременной анестезии.

Время проведения гистероскопии зависит от показаний к ней. При подозрении на органическую патологию (миома матки, эндометриоз) у женщин репродуктивного возраста исследование проводят в ранней фолликулярной фазе менструального цикла (на 7, 8, 9-й дни) для улучшения видимости, пока эндометрий тонкий и минимально васкуляризован. В экстренных ситуациях и при приеме комбинированных эстроген-гестагенных препаратов день менструального цикла не имеет принципиального значения. В лютеиновую фазу цикла гистероскопия проводится с целью функциональной оценки эндометрия.

При гистерорезектоскопии в связи с внутриматочной перегородкой, синехиями, субмукозной миомой, а также для удаления эндометрия (абляция) необходима подготовка эндометрия антигонадотропинами (даназол, даноген и др.) или агонистами релизинг-гормона гонадотропинов (декапептил-депо, нафарелин, золадекс) в течение 1–3 мес. до операции. Хотя это не является обязательным, но установлено, что медикаментозная подготовка облегчает операцию за счет уменьшения толщины и кровоснабжения эндометрия, сокращая длительность ее и снижая кровопотерю. Желаемым успехом является истончение эндометрия до 0,5 мм. Такой эндометрий легко удаляется, меньше кровоточит, имеет небольшое количество коагулированных тканей, подлежащих удалению из полости матки.

Гистероскопия должна осуществляться в условиях малой операционной, как диагностическое выскабливание эндометрия, за исключением случаев, когда планируется проведение обширной внутриматочной операции (удаление крупных миоматозных узлов, рассечение синехий, удаление толстой внутриматочной перегородки).

В последние годы гистероскопия часто сочетается с лапароскопией. В ряде случаев лапароскопия является необходимой контролирующей операцией при хирургической гистероскопии, связанной с выраженной рубцовой деформацией полости матки, с комбинированными пороками развития, с множественной миомой матки, с удалением глубоко внедрившихся ВМК.

## Анестезия

Гистероскопия с расширением цервикального канала, хирургическая гистероскопия должны проводиться под анестезией. Методом выбора является общий кратковременный внутривенный наркоз. Проведение гистероскопии без расширения цервикального канала может осуществляться без анестезии. В ряде случаев, когда ожидается небольшое по объему хирургическое вмешательство, гистероскопия может проводиться под парацервикальной анестезией. Этот вид обезболивания является ведущим для амбулаторной гистероскопии. Диагностическая гистероскопия должна проводиться без расширения цервикального канала гистерофиброскопом или жестким диагностическим гистероскопом. В дальнейшем по показаниям проводится расширение цервикального канала и введение операционного гистероскопа.

## Техника проведения гистероскопии

Пациентка находится на гинекологическом кресле. Проводится обработка наружных половых органов и внутренней поверхности бедер. Шейку матки обнажают с помощью влагалищных зеркал и обрабатывают дезинфицирующим раствором. Переднюю губу шейки матки захватывают пулевыми щипцами (при диагностической гистерофиброскопии в этом нет необходимости), шейку матки низводят.

**Без расширения цервикального канала.** Диагностический гистерофиброскоп соединяют с источником света и системой для подачи жидкости. Дистальный рабочий конец аппарата осторожно, без усилия, как при зондировании, вводят через цервикальный канал в полость матки и приступают к ее осмотру.

**С расширением цервикального канала.** После низведения шейки матки проводят зондирование полости матки и отмечают длину матки по зон-



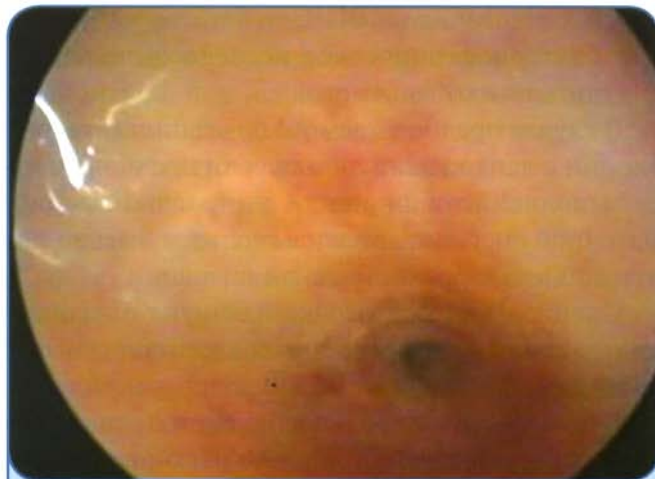ду. Последовательно расширяют цервикальный канал расширителями Гегара, начиная с №3 до №10,5, чтобы обеспечить свободный отток жидкости из полости матки. В полость матки вводят гистероскоп, осматривают полость и стенки матки. Во время осмотра обращают внимание на величину и форму полости матки, рельеф стенок матки, состояние эндометрия (окраска, толщина, складчатость, сосудистый рисунок), доступность и состояние устьев маточных труб. Последовательно осматриваются область дна матки, трубные углы, боковые стенки, устья маточных труб и цервикальный канал. Осмотр лучше проводить в направлении по часовой стрелке. При гистерофиброскопии перемещение рабочей части аппарата осуществляется вращением самого гистероскопа и рабочей части.

### **Гистероскопическая картина неизмененного эндометрия**

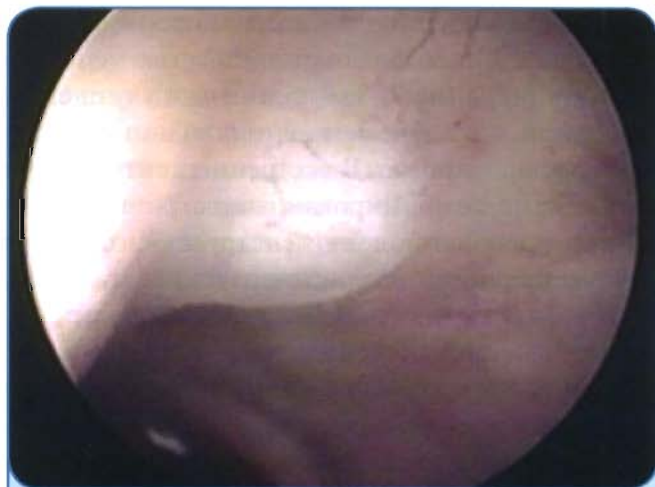Гистероскопическая картина неизмененного эндометрия зависит от фазы менструального цикла в репродуктивном периоде.

В раннюю фазу пролиферации эндометрий бледно-розового или желто-розового цвета, тонкий (1–2 мм). Выводные протоки трубчатых желез четко визуализируются, расположены равномерно. Сквозь тонкую слизистую оболочку идентифицируется густая сосудистая сеть. На отдельных участках просвечивают мелкие кровоизлияния. Устья маточных труб свободны, легко определяются в виде овальных или щелевидных ходов, локализованных в углублениях латеральных отделов полости матки (рис. 22.5).

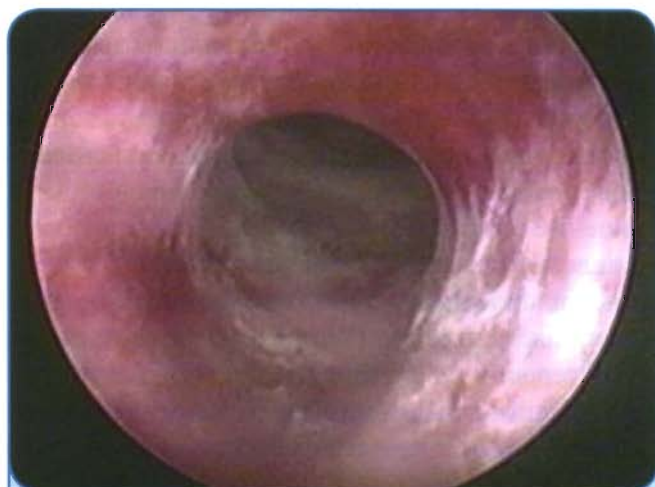В фазах средней и поздней пролиферации эндометрий приобретает складчатый характер (визуализируются утолщенные и продольные складки) и ярко-розовый равномерный оттенок. Увеличивается высота функционального слоя слизистой оболочки. Просвет трубчатых желез становится менее заметным вследствие извитости желез и умеренного отека стромы (в предовуляторном периоде просвет желез не определяется). Сосуды слизистой оболочки удастся идентифицировать только в средней фазе пролиферации, в поздней стадии пролиферации сосудистый рисунок теряется. Устья маточных труб, в сравнении с ранней фазой пролиферации, определяются менее отчетливо (рис. 22.6). В ранней фазе секреции эндометрий отличается бледно-розовым тоном и бархатистой поверх-



**Рис. 22.5.** Гистероскопия. Эндометрий в фазе ранней пролиферации



**Рис. 22.6.** Гистероскопия. Эндометрий в конце фазы пролиферации



**Рис. 22.7.** Гистероскопия. Эндометрий в фазе секреции

ностью. Высота функционального слоя слизистой оболочки достигает 4–6 мм. В период расцвета желтого тела эндометрий становится сочным с множественными складками, имеющими плоскую вершину. Промежутки между складками определяются в виде узких просветов. Устья маточных труб из-за выраженного отека и складчатости слизистой оболочки чаще не визуализируются или едва заметны. Естественно, что сосудистый рисунок эндометрия обнаружить не удается. Накануне менструации эндометрий приобретает яркий интенсивный оттенок. В указанном периоде идентифицируются темно-багровые пласты, беспрепятственно свисающие в полость матки — фрагменты отторгнувшегося эндометрия (рис. 22.7).

## Характер внутриматочной патологии при гистероскопии

### Внутренний эндометриоз

Гистероскопическая диагностика внутреннего эндометриоза сложна. Окончательный диагноз можно поставить только после гистологического исследования удаленной матки. Если раньше считали, что при гистероскопии на 6–7-й день менструального цикла должны быть видны эндометриоидные ходы, из которых может поступать кровь, то в настоящее время возможность осмотра ходов в ряде случаев подвергается сомнению. Более характерным гистероскопическим критерием аденомиоза является изменение рельефа полости матки, наличие неровного «скалистого» рисунка, который не изменяется после удаления функционального слоя эндометрия, рубцов, крипт. Диагноз внутреннего эндометриоза при гистероскопии можно поставить, если произвести биопсию миометрия с последующим гистологическим исследованием.

Гистеросальпингография, которая дополняет гистероскопию, может помочь в уточнении диагноза только при распространенных формах внутреннего эндометриоза: на снимках могут быть видны законтурные тени. Из дополнительных методов помогает ультразвуковое исследование влагалищным датчиком, при котором может определяться ячеистая структура матки. Наиболее точные данные можно получить при применении магнитно-резонансной томографии, при

которой уточняется форма и степень распространения аденомиоза благодаря высокой разрешающей способности метода.

### Субмукозная миома матки

В отличие от внутреннего эндометриоза диагностика субмукозных миоматозных узлов достаточно проста. Узлы видны в виде овоидной или округлой формы образований белесоватого цвета с ровными и четкими контурами.

При гистероскопии могут определяться узлы, которые не видны даже на гистерограммах. Важно оценить их размеры, место расположения, наличие или отсутствие ножки узла. Выделяют три типа субмукозных миом: 0 — узел на ножке; I — узел выступает в полость матки более чем наполовину; II — узел более чем наполовину расположен в миометрии.

### Внутриматочные синехии

Внутриматочные сращения определяются при гистероскопии как фиброзные бессосудистые тяжи различной плотности и протяженности между стенками матки, нередко уменьшающие ее полость и закрывающие маточные углы. По классификации Марша рубцово-спаечный процесс в матке разделяется на 3 степени:

- выраженная (более  $\frac{3}{4}$  полости матки закрыто для осмотра толстыми плотными рубцами, устья труб закрыты);
- средняя (от  $\frac{3}{4}$  до  $\frac{1}{4}$  полости матки вовлечено в рубцово-спаечный процесс, дно и устья труб частично закрыты);
- легкая (меньше четверти полости матки вовлечено, тонкие и нежные спайки, устья труб почти не поражены).

### Остатки плодного яйца

Остатки плодного яйца бывают в виде полипов, костных фрагментов

Плацентарный полип определяется как багрового цвета образование, которое отличается по цвету от окружающей слизистой оболочки. Костные остатки представлены белесоватого цвета плотной тканью, внедренной в эндометрий.

### Инородные тела

Инородные тела в полости матки бывают представлены, как правило, внутриматочными контрацептивами, хирургическими нерассасывающимися нитями, полимерными проводни-



ками. ВМК и нити могут свободно лежать в полости матки или быть частично внедренными в миометрий. Проводники могут оставаться после пластики маточных труб.

### **Гиперплазия и рак эндометрия**

Пролиферативные процессы эндометрия (гиперплазия, полипы, аденоматоз) выявляются во время гистероскопии достаточно четко. При кровянистых длительных выделениях гистероскопически гиперплазию эндометрия установить сложно. Крупные полипы эндометрия определяются как округлые образования того же цвета, что и эндометрий, легко смещаемые током жидкости. Мелкие полипы чаще устанавливаются при гистологическом исследовании соскоба эндометрия. Гистероскопическая диагностика патологии эндометрия всегда должна сопоставляться с гистологическим исследованием для верификации диагноза.

Аденокарцинома эндометрия четко выявляется у женщин с метроррагиями в перименопаузе в виде участка разрастаний на фоне атрофического эндометрия.

### **Перфорация матки**

При значительных размерах перфорационного отверстия его можно обнаружить, при малых — трудно. В таких случаях лучше сочетать гистероскопию с лапароскопией. Перфорационное отверстие определяется на передней, задней стенках, в дне матки в виде линейной раны, которая редко кровоточит. Кровотечения при перфорации связаны с повреждением крупных сосудов, сосудистых пучков или повреждением сосудов соседних органов.

### **Внутриматочная перегородка и другие пороки матки (симметричные и несимметричные)**

При гистероскопии ясно определяется внутриматочная перегородка в виде треугольной формы полоски ткани, делящей полость матки на 2 части. Выявление перегородки может быть затруднено при ее расположении до внутреннего зева. При этом при осмотре одной из полостей определяется только одно устье маточной трубы. Для исключения двурогой матки гистероскопия всегда должна сочетаться с лапароскопией, так как гистероскопическая картина двурогой матки и внутриматочной перегородки будет одинаковой.

### **Бесплодие**

Гистероскопия проводится в стадии секрета для исключения органической внутриматочной патологии, исключения патологии эндометрия, уточнения функционального состояния эндометрия, определения и осмотра устьев маточных труб.

### **Гистероскопические операции (прицельная биопсия, полипэктомия, удаление ВМК и трубная катетеризация, септэктомия, миомэктомия, абляция эндометрия)**

В настоящее время значительно расширился арсенал гистероскопических операций, некоторые из них могут даже заменить лапаротомию. Появились новые названия гинекологических операций:

- гистероскопическая септэктомия;
- гистероскопическая миомэктомия;
- гистероскопическая абляция эндометрия.

Основными хирургическими приемами при гистероскопических операциях являются рассечение, удаление, коагуляция и вапоризация тканей.

Характер внутриматочных оперативных вмешательств:

- лизис внутриматочных сращений различной плотности;
- рассечение внутриматочной перегородки;
- полипэктомия;
- прицельная биопсия эндометрия;
- частичное или тотальное удаление эндометрия;
- миомэктомия;
- удаление остатков внутриматочного контрацептива;
- удаление инородных тел (костные фрагменты, лигатуры, проводники и др.);
- трубная катетеризация;
- внутритрубная стерилизация;
- фаллопоскопия.

Гистероскопические операции можно разделить по сложности выполнения на три степени:

1. Прицельная биопсия, разделение тонких синехий, полипэктомия, удаление ВМК и трубная катетеризация.
2. Разделение синехий средней степени, удаление крупных полипов и миоматозных

узлов до 2 см диаметром, удаление тонкой внутриматочной перегородки.

- Удаление субмукозной миомы матки до 5 см диаметром или субмукозного миома-тозного узла III типа с помощью гистерорезектоскопа, разделение синехий при выраженном рубцово-спаечном процессе (3-я степень развития внутриматочных синехий), рассечение мощной внутриматочной перегородки.

## Техника хирургической гистероскопии

### Внутриматочные синехии

Разделение нежных внутриматочных сращений производится в I фазу цикла концом гистероскопа под контролем зрения. Плотные спайки можно попытаться разорвать последним, но это может не получиться, так как они склерозированы и содержат сосуды. Каждую спайку разрезают на 2–3 мм ножницами до тех пор, пока не образуется достаточная полость. Если имеется подозрение на то, что во время разделения спаек возможны осложнения, необходимо производство лапароскопии для того, чтобы избежать перфорации матки. Спорным является вопрос о введении ВМК в полость матки после разделения спаек. Это считается нецелесообразным, поскольку инородное тело травмирует эндометрий и мешает нормальной регенерации тканей. Для улучшения и ускорения восстановления эндометрия на 1–2 мес. целесообразно назначить конъюгированные эстрогены или эстроген-гестагенные препараты. Предоперационное, интраоперационное и послеоперационное лечение антибиотиками широкого спектра действия необходимо для больных группы риска возникновения инфекционных осложнений (больные со сниженным иммунным фоном, страдающие хроническими воспалительными генитальными или экстрагенитальными заболеваниями).

При плотных синехиях возможно их разделение игольчатым электродом гистерорезектоскопа. Однако применение электро- и лазерной энергии при синехиях ограничено из-за их повреждающего воздействия на эндометрий, который и без того склерозирован и неполноценен.

### Внутриматочная перегородка и другие пороки развития матки

Для уточнения вида порока и причин нарушения репродуктивной функции гистероскопия выполняется вместе с лапароскопией под общим обезболиванием. Основным показанием к удалению внутриматочной перегородки является привычное невынашивание беременности. При гистероскопии производится иссечение внутриматочной перегородки. Используются механическая (ножницы), электрическая (резектоскопия) и лазерная энергии.

Рассечение внутриматочной перегородки производится снизу вверх. При тонкой и узкой перегородке его производят в горизонтальном направлении попеременно с левой и правой сторон. При наличии толстой, широкой перегородки рассечение делается в вертикальном направлении снизу вверх вначале с одной (правой) стороны до дна — в области перехода ее в нормальный эндометрий, затем в той же последовательности с другой стороны до тех пор, пока не будет рассечена центральная часть перегородки и создана единая полость матки.

Критериями оценки эффективности является симметричное расположение с двух сторон устьев маточных труб, видимых при контрольной гистероскопии. При необходимости лапароскопом осуществляется контроль глубины рассечения матки: появление светящегося окна в матке свидетельствует о нарушении целостности миометрия, возможно даже до серозного покрова матки.

Преимущества того или иного вида энергии при удалении внутриматочной перегородки дискутируются. Наименее травматичным в плане воздействия на эндометрий считается использование механической энергии (ножницы). Гистероскопическая метропластика является методом выбора для хирургического лечения внутриматочной перегородки, что позволяет сократить время операции в 5 раз, время выздоровления — в 10 раз, уменьшить частоту выкидыша с 95 до 15 %.

### Полипэктомия

Полипы диаметром менее 1 см могут быть удалены электрорезекцией или коагулированы 1–3-миллиметровым электродом. При более крупных размерах полипов производится коагуляция и пересечение ножки полипа с основанием и последующим его удалением из полости матки щипцами. Можно использовать резектоскоп.



## Миомэктомия

Субмукозный миоматозный узел до 2 см в диаметре на ножке удаляют так же, как крупный полип эндометрия. Узел на ножке до 5 см в диаметре может быть удален гистерорезектоскопом по частям путем рассечения опухоли режущей петлей.

После введения резектоскопа в полость матки при адекватном расширении и визуализации полости вводится режущая петля, электрод активизируется только тогда, когда установлен на поверхности миомы, начиная от основания узла. Узел медленно резецируется (разделяется на части) в продольном направлении от дна к истмусу петлей, которая снимает последовательно ткани узла, как стружку. После одного прохождения петли по узлу сверху вниз ею коагулируют вскрывшиеся сосуды на «сбритой» поверхности, после чего она вновь устанавливается в исходной позиции у основания узла, затем вновь резецируется оставшаяся часть узла. Процесс продолжается, как правило, до полного иссечения подслизистого узла и достижения мышечного слоя матки, который коагулируется петлевым или шаровым электродом резектоскопа. Резецированные кусочки миомы эвакуируют из полости матки петлей или абортцангом.

При удалении миомы гистерорезектоскопом нельзя отсекал ножку большого узла, так как потом разделить его на части петлей инструмента будет невозможно.

Следует помнить, что в случае расположения миомы преимущественно интерстициально и возникающих трудностях при удалении всего узла возможно выполнение операции в 2 этапа. На 1-м этапе рассекают капсулу субмукозного узла, производят максимальное удаление петлей резектоскопа внутриполостной и частично интрамуральной частей, обработку шаровым электродом с целью гемостаза. После операции назначают декапептил-депо, золадекс или даназол на 2–3 мес., после чего проводят 2-й этап гистерорезектоскопии. Как правило, оставшаяся часть узла за счет сокращения матки как бы выталкивается в полость матки и становится доступной для удаления. Эта операция должна выполняться опытными хирургами, владеющими оперативной техникой в полном объеме.

Другим методом удаления субмукозной миомы матки является резекция подслизистого узла с помощью Nd:YAG-лазера.

Каким бы методом ни была удалена подслизистая миома матки при гистероскопии, этот доступ наиболее целесообразен, поскольку является минимально инвазивным. Наступление беременности можно разрешать через 2–3 мес. после операции, последующее родоразрешение возможно через естественные родовые пути. В интра- и послеоперационном периоде целесообразно назначение антибиотиков широкого спектра действия, в течение 1 мес. рекомендовано назначение конъюгированных эстрогенов для улучшения репарации эндометрия. Контрольная гистероскопия или гистеросальпингография проводятся перед разрешением беременности (прекращение контрацепции).

## Уничтожение или абляция эндометрия

Осуществляется у больных с нарушениями менструального цикла. Противопоказаниями являются рак эндометрия или выраженная внутриматочная патология, затрудняющая выполнение операции.

Операция уничтожения эндометрия производится как альтернатива гистерэктомии в тех случаях, когда сопутствующие соматические заболевания делают лапаротомию опасной для жизни больной или когда пациентка категорически отказывается от удаления матки. Для облегчения выполнения операции проводится предоперационная подготовка эндометрия (декапептил-депо, золадекс или даназол).

Эндометрий уничтожают либо с помощью лазерного излучения, либо — электрического тока. Результатом воздействия лазера на ткани является их нагревание, денатурация клеточных белков и гибель клеток без их испарения. Коагуляционный эффект достаточен и происходит на глубине 4 мм. Излучение легко передается по гибким световодам и через воду без потерь энергии.

Абляция эндометрия производится постепенно, начиная с трубных углов (I зона), дна матки (II зона), передней, задней и боковых стенок (III зона) матки и заканчивая выше внутреннего зева цервикального канала, только один раз. При резекции эндометрия для зоны III используется электрод-петля с углом зрения 90°, для II зоны — электрод-петля с углом зрения 45°, для I зоны — шаровой электрод.

В последнее время для абляции эндометрия чаще используют гистерорезектоскоп с петлевым электродом, которым последовательно срезают

участки эндометрия до полного или частичного его удаления.

Положительным результатом операции является ликвидация кровотечения и развитие гипоменореи. Критерием эффективности является аменорея, которая наблюдается после операции у  $\frac{2}{3}$  больных.

### **Удаление ВМК и инородных тел**

Удаление остатков ВМК и других инородных тел проводят щипцами. Нити разрезаются ножницами и удаляются щипцами, введенными через операционный канал гистероскопа.

### **Трубная катетеризация**

Трубная катетеризация заключается во введении 1-мм катетера в устье маточной трубы для инсеминации, селективной гидротубации или разрушения внутритрубных синехий в истмическом или интерстициальном отделах (вводят специальные баллончики или бужи). Наиболее часто этот метод используется для внутритрубной стерилизации. Гистероскопическая стерилизация может проводиться в виде электро- или криодеструкции интерстициального отдела маточных труб, введения склерозирующих веществ, внутритрубных контрацептивов (спираль Наноу) или пробок (силиконовые) — в виде жидкого полимера в устье трубы, время полимеризации 1,5–2,5 мин. Внутритрубный контрацептив или спираль из мягкого хирургического нейлона (силикона) диаметром 1,2 мм вводят на 1 см глубиной в интерстициальный отдел трубы.

### **Лечение при сочетанных патологических процессах**

В случае сочетания патологии эндометрия с фиброзным полипом возможна абляция эндометрия.

Сочетание патологии эндометрия с внутриматочной перегородкой позволяет одновременно провести удаление измененного эндометрия и рассечение перегородки. При этом имеется в виду, что злокачественные процессы в эндометрии исключены.

При наличии патологии эндометрия и миомы матки одновременное выполнение оперативного лечения нежелательно в связи с необходимостью проведения дифференциальной диагностики со злокачественными новообразованиями матки и

предварительного гистологического контроля структуры тканей.

При сочетании патологии эндометрия и аденомиоза (при котором выполнение гистероскопии малоинформативно) возможно одновременное выполнение биопсии подозрительных на аденомиоз участков и оперативное лечение патологии эндометрия.

Таким образом, в каждом отдельном случае сочетанной патологии необходимо тщательно оценивать клиническую ситуацию для выбора адекватной тактики оперативного лечения больных.

### **Лечение патологии эндометрия в перименопаузе**

У больных с патологией эндометрия в перименопаузальном периоде вопрос о гистероскопической операции решается только после диагностического выскабливания эндометрия с гистологическим исследованием соскоба. При отсутствии малигнизации возможно проведение абляции эндометрия.

### **Амбулаторная гистероскопия**

Успех амбулаторной гистероскопии зависит от наличия оборудования, правильного подбора пациенток, опыта врача.

Оборудование в поликлинике специального кабинета для гистероскопии позволяет проводить ее при нарушениях менструального цикла с последующей биопсией эндометрия, полипэктомией, удалением ВМК, разрушением тонких синехий (I степень сложности гинекологических операций). Амбулаторная гистероскопия может быть выполнена при бесплодии и невынашивании беременности. Гистероскопическая операция II категории сложности может быть выполнена в поликлинике при наличии хорошо оборудованной операционной. Хирургическую гистероскопию для операций III степени сложности лучше выполнять в стационаре под контролем лапароскопии. Необходимо также помнить, что амбулаторную гистероскопию лучше выполнять у женщин, неотягощенных соматическими заболеваниями.

Подготовка, обследование, техника и обезболивание при амбулаторной гистероскопии те же, что и в стационаре. Однако вмешательство может быть выполнено и под парацервикальной анестезией.



Учитывая, что одним из осложнений гистероскопии может быть перфорация матки, кровотечение или симптом перегрузки жидкостью, выполнение операции в амбулаторных условиях должно проводиться в поликлинике, объединенной со стационаром, куда в случае необходимости может быть немедленно доставлена больная для хирургического вмешательства.

После операции пациентка отправляется домой. Рекомендуется воздержание от половой жизни, приема алкоголя и седативных препаратов в течение 48 ч и явка на осмотр через неделю. Могут быть назначены ненаркотические анальгетики и, по показаниям, противовоспалительные лекарственные средства.

### Возможные осложнения

Гистероскопия — это исследование, осложнения при котором редки. Как и при других внутриматочных хирургических процедурах, гистероскопия требует точности при ее проведении и опыта врача. Необдуманное использование любого хирургического вмешательства является источником многих осложнений. Обязательным является знакомство оперирующего с используемой средой для растяжения полости матки, ее введением и потенциальным риском. Следует также хорошо уметь пользоваться гистероскопом, проводить исследование тщательно, обращая внимание на детали. Частота осложнений может увеличиваться при оперативной гистероскопии. При невнимательном и неосторожном проведении гистероскопии осложнения могут возникать на любом этапе. Возможны следующие осложнения:

- травма (разрывы шейки матки, перфорация матки, разрыв трубы);
- кровотечение (шеечное, маточное, интраоперационное, послеоперационное);
- инфекция (эндометрит, сальпингит, пельвиоперитонит);
- газовая эмболия;
- перегрузка сосудистого русла жидкостью и электролитные нарушения;
- анафилактический шок;
- термическое повреждение органов малого таза (электрохирургия, лазерная хирургия).

Кроме того, нельзя забывать, что процесс малигнизации эндометрия может маскироваться развитием внутриматочных синехий. Поэтому

только разделение сращений при гистероскопии не является адекватным для диагностики и лечения имеющегося патологического процесса.

В случае применения во время оперативной гистероскопии YAG-лазера при отсутствии определенного опыта работы с оборудованием возможны такие осложнения, как коагуляционный некроз кишки за счет пробивной способности сфокусированного луча лазера.

Анализ осложнений показывает, что причинами их бывают неполноценность оборудования и неопытность врача.

При возникновении во время гистероскопии осложнений операцию следует немедленно прекратить, а гистероскоп удалить из матки. Лечение осложнений проводится в зависимости от их характера.

### Перфорация

Наиболее часто из всех осложнений встречается перфорация матки. Она является типичным осложнением для гистероскопии или любой другой операции в полости матки. Опытный гистероскопист должен быть в состоянии сказать, в какой момент произошла перфорация. Операция должна быть остановлена на этом этапе. При продолжении операции возможны серьезные осложнения. Дефект в миометрии может привести к массивному проникновению раствора в брюшную полость и перегрузке жидкостью. Повреждение миометрия может сопровождаться повреждением кишки или других органов.

Консервативное лечение показано при небольших размерах перфорационного отверстия и уверенности в отсутствии повреждения органов брюшной полости. Больной назначают покой, холод на низ живота, антибиотики и сокращающие матку средства. Проводится динамическое наблюдение для диагностики возможного внутрибрюшного кровотечения или начинающегося перитонита.

При значительных размерах перфорационного отверстия после опорожнения матки необходимо произвести лапароскопию, коагуляцию краев перфорационного отверстия и эндоскопическое наложение швов на матку.

При невозможности произвести адекватную лапароскопию и при подозрении на повреждение органов брюшной полости показана лапаротомия, ревизия органов брюшной полости, зашивание перфорационного отверстия матки

после иссечения его краев и обнаруженных поврежденных участков кишечника и мочевого пузыря.

В крайнем случае, при выявлении большого повреждения матки с наличием внутрибрюшного кровотечения из сосудистых пучков или образованием забрюшинной гематомы, удаляют матку.

### **Кровотечение (не связанное с перфорацией матки)**

Может быть немедленным (начинается во время или сразу после операции) и отсроченным.

Во время хирургической гистероскопии возможно повреждение крупного сосуда или венозного синуса в миометрии. Кровотечение можно остановить путем электрической или лазерной коагуляции. При неполном гемостазе в качестве тампонады используется катетер Фолея с емкостью баллончика 30 мл. Наполненный баллончик давит на стенки матки, закрывая просвет сосудов.

Он остается в полости матки в течение 8–12 ч. Больным проводят антибиотикопрофилактику. Очень редко кровотечение требует проведения гистерэктомии.

Отсроченные кровотечения наблюдаются на 7–10-й дни после операции абляции эндометрия.

### **Инфекция**

Развитие инфекционного процесса зависит от характера эндогенной инфекции и иммунологического состояния организма. Инфекция может развиваться на следующий день после гистероскопии, но чаще возникает на 3–4-й день после операции. Поэтому у женщин, относящихся к группе высокого риска возникновения гнойно-септических осложнений, показана антибактериальная терапия с превентивной целью. Назначают антибиотики широкого спектра действия в течение 5 дней. В последние годы появилась возможность проведения превентивной антибактериальной терапии коротким курсом. Антибиотики группы цефалоспоринов вводят по 1 г до операции за 1 ч при внутримышечном и за 30 мин при внутривенном введении. Таким образом, в момент операции создается максимальная концентрация антибиотика в тканях. Затем вводят по 1 г антибиотика каждые 12 ч внутривенно дважды.

### **Газовая эмболия**

Возникает редко, имеет место при высокой скорости подачи углекислого газа в полость матки. Может наблюдаться на любом этапе выполнения гистероскопии. Особенно опасен момент начала подачи углекислого газа, когда необходимо довольно высокое давление газа. Однако максимальная скорость подачи газа не должна превышать 100 мл/мин.

### **Перегрузка сосудистого русла**

Это наиболее частое осложнение, связанное с использованием жидких сред и проявляющееся симптомами гиперволемии, отека легких и сердечной недостаточности. Развитие этого осложнения можно избежать при контроле притока и оттока жидкости и поддержании внутриматочного давления ниже 80 мм рт. ст.

### **Термическое повреждение органов малого таза**

Как правило, подобное повреждение происходит при перфорации матки. Однако не следует забывать о возможном истончении миометрия в области маточных углов и рубцов на матке, что может быть причиной термического повреждения органов малого таза, подпаянных к матке.

Поскольку при гистероскопии используется монополярная методика применения тока высокой частоты, возможны осложнения, характерные для этого метода.

### **Ведение послеоперационного периода**

После диагностической гистероскопии больная требует наблюдения в течение двух часов. Большинство пациенток испытывает тянущие боли внизу живота, которые уменьшаются через 1–2 ч после операции. Для снятия болевых ощущений назначают анальгетики (анальгин, максиган, баралгин) и антагонисты простагландинов. Кровянистые выделения из половых путей после операции обычно небольшие, прекращаются в течение 24 ч, затем отмечаются сукровичные выделения, которые могут продолжаться несколько недель, что зависит от характера выполненной операции. По показаниям назначают дицинон (0,25 г 3 раза/сут), викасол (0,015 г 3 раза/сут). В случае хирургической гистероскопии необходимо проведение антибактериальной терапии.



Антибактериальная терапия может дополняться препаратами метронидазола (трихопол 1 таблетка 2 раза/сут, метрогил 100 мл 2 раза/сут в/в). Пациенткам с угрозой развития инфекционных осложнений целесообразно назначать антибиотики даже после диагностической гистероскопии. Для лучшего сокращения матки можно назначать окситоцин (1 мл 2 раза в/м). При появлении сильных болей, обильных кровянистых выделений, высокой температуры в последующие дни после гистероскопии можно думать о развитии осложнений. При удовлетворительном состоянии и отсутствии жалоб пациентки после оперативной гистероскопии могут быть выписаны на 2–3-и сутки после операции, после диагностической гистероскопии — через 24 ч. Пациентки предупреждаются о том, что нельзя пользоваться влажными тампонами. Половую жизнь разрешают через 2 нед. Повторный осмотр проводят через 2 нед.

## Резюме

Внедрение в гинекологическую практику эндоскопических методов явилось важнейшим этапом, обеспечивающим эффективность сохранения и восстановления детородной функции у женщин репродуктивного возраста. Эндоскопическая хирургия — метод оперативного лечения заболевания, когда радикальные вмешательства выполняют без широкого рассечения покровов, через точечные проколы тканей или естественные физиологические отверстия. В современных условиях объем оперативных вмешательств эндоскопическим доступом значительно расширен *вплоть до гистерэктомии*.

Преимуществами эндоскопических операций являются малая инвазивность воздействия, резкое снижение частоты и тяжести послеоперационных осложнений, в частности практически полное отсутствие образования послеоперационных спаек, возможность четкой и подробной визуализации, уменьшение пребывания пациентки в стационаре (на 69%), ускорение восстановления здоровья и трудоспособности после операции (в 5–6 раз).

Абсолютными противопоказаниями к лапароскопии являются геморрагический шок, общие противопоказания.

Относительные противопоказания: ожирение III–IV степени, выраженный спаечный процесс

после перенесенных операций на органах малого таза, значительное количество крови в брюшной полости (1–2 л), большие размеры патологического образования внутренних половых органов (более 12–14 см в диаметре), злокачественная опухоль яичника.

Возможные осложнения лапароскопии — подкожная эмфизема, пневмомедиастинум, газовая эмболия, повреждение сосудов передней брюшной стенки, повреждения внутренних органов, крупных забрюшинных сосудов, мочевого пузыря, мочеточников.

Гистероскопия — оперативный метод обследования полости матки с помощью оптического прибора, введенного в матку через цервикальный канал.

По цели исследования ее делят на диагностическую, хирургическую (оперативную) и контрольную.

Непременным условием выполнения гистероскопии является растяжение полости матки, что создает возможность осмотра ее стенок. В зависимости от метода растяжения полости матки различают жидкостную и газовую гистероскопию.

Противопоказаниями к гистероскопии являются: недавно перенесенный или имеющийся к моменту операции воспалительный процесс половых органов; беременность; обильное маточное кровотечение; недавняя перфорация матки; стеноз шейки матки; распространенный рак шейки матки.

Время проведения гистероскопии зависит от показаний к ней. В случаях подозрения на органическую патологию (миома матки, эндометриоз и др.) у женщин репродуктивного возраста исследование *проводится в ранней фолликулярной фазе* менструального цикла. В экстренных ситуациях и при приеме комбинированных эстроген-гестагенных препаратов день менструального цикла не имеет принципиального значения. В лютеиновую фазу цикла гистероскопия проводится с целью функциональной оценки эндометрия.

Осложнения при гистероскопии: травма (разрывы шейки матки, перфорация матки, разрыв трубы); кровотечение (шеечное, маточное, интраоперационное, послеоперационное); инфекция (эндометрит, сальпингит, пельвиоперитонит); газовая эмболия; перегрузка сосудистого русла жидкостью и электролитные нарушения; анафилактический шок; термическое повреждение органов малого таза.

Нарушение резервуарной функции мочевого пузыря

Нарушение эвакуаторной функции мочевого пузыря

Резюме

**П**атология нижних отделов мочевых путей — частая причина обращения к гинекологу. Ее клинические проявления разнообразны. Выделяют нарушения резервуарной и эвакуаторной функции мочевого пузыря, патологические ощущения и изменения мочи.

### Нарушения резервуарной функции мочевого пузыря

#### Недержание мочи

Самым частым нарушением резервуарной функции мочевого пузыря является недержание мочи. *Недержание мочи* — это непроизвольное, неконтролируемое волевым усилием выделение мочи. Эта патология имеет целый ряд гигиенических и социальных последствий. Недержание

мочи не является самостоятельным заболеванием, а является симптомом, обусловленным различными причинами. Частота недержания мочи увеличивается с возрастом, однако и у пожилых людей ее нельзя считать нормой.

Выделяют четыре степени тяжести недержания мочи:

- I степень — потеря 2 мл;
- II степень — потеря 2–10 мл;
- III степень — потеря 10–50 мл;
- IV степень — потеря более 50 мл.

Классификация недержания мочи представлена в табл.

*Основными типами функционального недержания мочи являются:*

- ургентное;
- стрессовое;
- смешанное недержание мочи;
- транзиторное.



## Классификация недержания мочи у женщин

| Тип недержания мочи  |   |
|--|---|
| Уретральное  | Экстрауретральное   |
| Недостаточность уретральных сфинктеров                         | Врожденное (эктопия мочеточника, экстрофия мочевого пузыря) |
| Нестабильность детрузора:<br>нейропатическая<br>идиопатическая | Свищи:<br>пузырные<br>мочеточниковые<br>уретральные         |
| Врожденное (эписпадия)   |   |
| Смешанное  |   |
| Недержание от переполнения                                     |   |

*Ургентное* (императивное) недержание — непроизвольное выделение мочи вследствие недержимого позыва.

*Стрессовое* недержание мочи (недержание мочи при напряжении) проявляется непроизвольным выделением мочи при физической нагрузке, кашле, смехе, чихании, т.е. при повышении внутрибрюшного давления.

*Смешанное* недержание мочи определяется сочетанием ургентного и стрессового компонентов.

*Транзиторное* недержание мочи носит временный характер и возникает под влиянием внешних факторов: инфекции, интоксикации, приема некоторых лекарственных препаратов, нарушении опорожнения кишечника.

Недержание мочи при переполнении является следствием снижения сократительной способности детрузора, перерастяжения мочевого пузыря и возникающей на этом фоне недостаточности сфинктеров.

### Этиология и патофизиология недержания мочи

- Чрезмерное опущение шейки мочевого пузыря и прилежащей части уретры, при котором нарушается передача внутрибрюшного давления на проксимальный отдел уретры, что приводит к изменению градиента давления между мочевым пузырем и уретрой на противоположный. Давление закрытия уретры становится отрицательным.
- Рубцевание уретры после оперативного вмешательства или лучевой терапии приводит к состоянию, когда давление в уретре в покое становится ниже давления в мочевом пузыре.

- Слабость поддерживающих уретру структур, функционирующих как единое целое, — стенок влагалища, тазовой фасции, сухожильной дуги фасции и мышцы, поднимающей задний проход. В результате при физическом напряжении сжатие уретры становится неэффективным и моча не удерживается.
- Повреждение нервов тазового дна и сфинктера уретры приводит к прогрессирующим изменениям данных структур, что выражается в нарушении их функции. Механическая травма тазового дна, фасции таза и связок — последствия родоразрешения через естественные родовые пути. Наиболее тяжелые травмы возникают при длительном втором периоде родов, крупном плоде, родоразрешении с помощью влагалищных операций.
- Нарушения функции тазового дна могут быть следствием менопаузы и связанной с ней атрофии тканей.
- Врожденная слабость соединительной ткани, особенно коллагена.
- Ожирение, хронические обструктивные заболевания легких, повышенное внутрибрюшное давление, запоры.

### Патогенез недержания мочи

К нижним отделам мочевых путей относят мочевой пузырь, уретру, мышечный аппарат, а также связки, фасции, обеспечивающие опору и поддержку этих органов.

Мочевой пузырь и уретра представляют единую функциональную систему. Механизм накопления и выделения мочи контролируется ЦНС посредством взаимодействия парасимпатиче-

ской, симпатической, соматической и сенсорной иннервации.

Мочевой пузырь выполняет резервуарную и эвакуаторную функции.

При патологических ситуациях состояние детрузора может быть гиперактивным либо гипоактивным.

Гиперактивность проявляется в фазе накопления, гипоактивность — в фазе опорожнения. Если в фазе наполнения происходят произвольные сокращения, то такой детрузор считают *нестабильным* или *гиперактивным*. Если гиперактивность обусловлена неврологическим заболеванием, то говорят о *гиперрефлексии детрузора*. При снижении сократительной способности и нарушении опорожнения детрузор считают *гипоактивным*.

С позиций уродинамики недержание мочи любого типа возникает в ситуациях, когда внутрипузырное давление оказывается выше внутриуретрального.

## **Механизм стрессового недержания мочи (недержания мочи при напряжении)**

Причинами являются чрезмерная подвижность или смещение уретры и шейки мочевого пузыря при напряжении (чаще у женщин с опущением передней стенки влагалища, пролапсом тазовых органов, цистоцеле) и/или недостаточность сфинктерного механизма, который не обеспечивает достаточного сопротивления при резких подъемах внутрибрюшного и внутрипузырного давления.

## **Механизм ургентного (императивного) недержания мочи**

Причинами ургентного недержания мочи могут быть гиперактивность или гиперрефлексия детрузора. Реже данный вид недержания обусловлен нестабильностью уретры. Причинами гиперактивности являются афферентная активность, ослабленный ингибирующий контроль ЦНС и периферических ганглиев, повышение чувствительности детрузора к эфферентной стимуляции.

## **Клиническая картина**

Ургентное недержание мочи проявляется резкими позывами к мочеиспусканию, недержани-

ем мочи при позыве, дневной и ночной поллакиурией.

При стрессовом недержании мочи резкие позывы отсутствуют, а подтекание мочи возникает при кашле, чихании, беге, быстрой ходьбе, т.е. при физической нагрузке, сопровождающейся резким повышением внутрибрюшного давления.

Смешанные формы характеризуются наличием симптомов как ургентного, так и стрессового недержания мочи.

## **Обследование**

Чтобы не упустить все возможные причины заболевания, обследование лучше проводить по приведенному ниже плану.

### **Анамнез**

Обследование больной с недержанием мочи начинается с подробного выяснения жалоб. Лучше записывать жалобы со слов больной. Это помогает в дальнейшем при постановке диагноза. Собирая анамнез, уточняют, страдает ли больная сопутствующими заболеваниями, были ли у нее операции, принимает ли она какие-либо лекарственные средства. Выясняют, как часто наблюдается недержание мочи, сколько мочи при этом выделяется, что провоцирует ее выделение, что облегчает состояние, а также проводилось ли раньше лечение по этому поводу (если да, то какое).

При выяснении сопутствующих заболеваний особое внимание обращают на те, которые способствуют недержанию мочи. Это сахарный диабет (сопровождается полиурией), сердечная недостаточность (приводит к никтурии) и хронические обструктивные заболевания легких (вызывают недержание мочи при напряжении вследствие постоянного кашля). Непосредственной причиной недержания мочи могут быть нервные болезни, сопровождающиеся нарушением иннервации мочевого пузыря.

К лекарственным средствам, влияющим на функцию нижних отделов мочевых путей, относятся:

1. Транквилизаторы (прежде всего бензодиазепины). При длительном приеме, особенно у пожилых, могут приводить к нарушениям сознания и, как следствие, к непроизвольному мочеиспусканию. Алкоголь вызывает нарушения сознания, а также стимулирует диурез.



2. М-холиноблокаторы нарушают сократительную способность детрузора и вызывают задержку мочи или парадоксальную ишурию. Антихолинергическим действием обладает множество широко применяемых лекарственных средств:  $H_1$ -блокаторы, антидепрессанты, нейролептики, анальгетики, спазмолитики, антипаркинсонические препараты.
3.  $\alpha$ -Адреностимуляторы, которые входят в состав многих безрецептурных средств для лечения ОРЗ. Они повышают тонус сфинктера мочевого пузыря и мочеиспускательного канала, вследствие чего могут затруднять мочеиспускание. Это свойство используется в лечении недержания мочи при напряжении.
4.  $\alpha$ -Адреноблокаторы, применяемые для лечения артериальной гипертонии, могут снижать тонус сфинктера мочевого пузыря, нарушать закрытие мочеиспускательного канала и вызывать недержание мочи при напряжении.
5. Антагонисты кальция снижают сократительную способность детрузора, что сопровождается затрудненным мочеиспусканием или парадоксальной ишурией. Эти препараты вызывают также отеки и, следовательно, никтурию, которая может приводить к ночному недержанию мочи.

### Объективное обследование

При обследовании обращают внимание на внутренние болезни, которые могут привести к недержанию мочи. Исключают пороки развития половых органов и мочевых путей. При гинекологическом исследовании оценивают состояние тазового дна.

Больных с недержанием мочи следует осматривать при полном мочевом пузыре. Чтобы подтвердить недержание мочи при напряжении, больную просят встать, поставить ноги на ширине плеч и покашлять. Отхождение мочи подтверждает диагноз.

### Исследование мочи

Исследование мочи включает:

- общий анализ;
- бактериологическое исследование;
- цитологическое исследование.

Бактериологическое исследование мочи позволяет исключить инфекции мочевых путей. Цитологическое исследование показано при подозрении на злокачественную опухоль мочевых путей (при гематурии и всем больным после 50 лет при внезапном появлении симптомов поражения мочевых путей). При гематурии также показана экскреторная урография и цистоскопия.

### Измерение объема остаточной мочи

Чем больше объем остаточной мочи, тем меньше функциональная емкость мочевого пузыря. Застой мочи повышает риск инфекции мочевых путей. Недержание мочи при большом объеме остаточной мочи обусловлено двумя причинами:

- При повышении внутрибрюшного давления создается высокое давление в мочевом пузыре, вследствие чего моча вытекает наружу.
- Растяжение мочевого пузыря может вызывать непровольное сокращение детрузора.

При большом объеме остаточной мочи больных обучают самостоятельно катетеризировать мочевой пузырь, соблюдая правила асептики.

### Регистрация частоты мочеиспускания и объема выделенной мочи

Это исследование дает ценную диагностическую информацию, позволяет определить диурез, число мочеиспусканий за сутки, средний объем мочеиспусканий и функциональную емкость мочевого пузыря. В норме диурез составляет 1 500–2 500 мл/сут, средний объем мочеиспускания — 250 мл, функциональная емкость мочевого пузыря — 400–600 мл, число мочеиспусканий — 7–8 раз в сутки. Данные о частоте мочеиспусканий и объеме выделенной мочи необходимы при консервативном лечении, основанном на регуляции потребления жидкости и поведенческой психотерапии.

### Исследования уродинамики. Проба с наполнением мочевого пузыря

Эта проба проста и имеет большую диагностическую ценность. Больную просят помочиться, при этом измеряют объем выделенной мочи. Объем остаточной мочи определяют путем выведения остатков мочи катетером. Затем через катетер вводят стерильную воду или изотонический раствор натрия хлорида со скоростью

60–75 мл/мин и определяют функциональную емкость мочевого пузыря. Если во время наполнения мочевого пузыря возникает императивный позыв на мочеиспускание, который сопровождается выделением мочи, то у больной, скорее всего, гиперрефлексия мочевого пузыря. Выделение мочи, сопутствующее кашлю, подтверждает диагноз недержания мочи при напряжении.

Дополнительные исследования показаны при смешанном недержании мочи, а также в случаях, когда диагноз не установлен.

## Урофлоуметрия

*Урофлоуметрия* — измерение скорости потока мочи. Это простая неинвазивная процедура, которую можно проводить амбулаторно. Метод позволяет объективно оценить состояние мочеиспускания.

Хотя урофлоуметрия является только частью общего исследования уродинамики, главными показаниями для ее проведения являются затрудненное мочеиспускание у пациенток с нейропатией или с задержкой мочи в анамнезе. Применение метода показано также перед хирургическим вмешательством на шейке мочевого пузыря или радикальной операцией по поводу злокачественных новообразований органов малого таза для исключения нарушения мочеиспускания, которое может неблагоприятно влиять на исход операции.

Кривая потока в норме имеет колоколообразную форму. Скорость потока мочи у женщин менее 15 мл/с при повторных исследованиях свидетельствует о патологии. Объем мочеиспускания должен превышать 150 мл, в противном случае результаты урофлоуметрии недостоверны. Низкая пиковая скорость и удлиненное время мочеиспускания свидетельствуют о нарушении мочеиспускания. Натуживание может проявляться прерывистой струей мочи. На основании только одной урофлоуметрии невозможно установить причину нарушения мочеиспускания. Дополнительную информацию дает одновременное измерение давления.

## Цистометрия

При цистометрии выявляется зависимость давления от объема мочевого пузыря. Это исследование до сих пор считается основным. Во время наполнения и опорожнения мочевого

пузыря одновременно регистрируют внутрибрюшное и внутрипузырное давление. Вычитая из величины внутрипузырного величину внутрибрюшного давления, прибор определяет давление детрузора.

### *Показания к цистометрии:*

- неудачная попытка оперативного лечения недержания мочи;
- сочетание симптомов, т.е. императивных позывов, недержания мочи при напряжении и учащенного мочеиспускания;
- затрудненное мочеиспускание;
- нейрогенный мочевой пузырь;
- подготовка к первичной операции по поводу недержания мочи; если оно является единственным симптомом, то это показание до сих пор вызывает споры.

Перед цистометрией больная мочится в урофлоуметр. Для определения объема остаточной мочи и наполнения мочевого пузыря вводят катетер Френча №12. Внутри него находится заполненный жидкостью катетер диаметром 1 мм, соединенный с внешним датчиком, с помощью которого измеряют внутрипузырное давление. Для измерения давления в брюшной полости в прямую кишку или во влагалище вводят заполненный жидкостью катетер диаметром 2 мм, покрытый резиновым напальчиком. Можно использовать микродатчик на конце катетера, однако он более дорогой и хрупкий. В мочевой пузырь (в положении больной сидя или стоя) непрерывно вводят 0,9 % раствор натрия хлорида комнатной температуры, заполнение провоцирует нестабильность детрузора. Стандартная скорость заполнения варьируется от 10 до 100 мл/мин. Во время заполнения мочевого пузыря пациентку просят сообщить о первом и об императивном позыве на мочеиспускание, эти объемы регистрируют. Отмечают наличие позывов, боли и систолических сокращений детрузора, а также провоцирующих факторов (покашливание, звук льющейся воды). Проводится запись повышения давления во время наполнения или вставания. После достижения максимального объема катетер для введения раствора удаляют (катетеры для измерения давления остаются на месте) и пациентка встает. Ее просят покашлять и отмечают любое истечение мочи; затем проводится урофлоуметрия. После измерения скорости потока мочи пациентка прекращает мочиться, если это возможно.



*Нормальные показатели функции мочевого пузыря:*

- объем остаточной мочи менее 50 мл;
- первый позыв к мочеиспусканию появляется между 150 и 200 мл;
- вместимость мочевого пузыря составляет 400–600 мл;
- во время наполнения и вставания давление детрузора повышается не более чем на 15 см вод. ст.;
- систолические сокращения детрузора отсутствуют;
- кашель не вызывает истечения мочи;
- во время мочеиспускания давление детрузора повышается менее чем на 70 см вод. ст., пиковая скорость потока мочи превышает 15 мл/с (для объема более 150 мл).

При возникновении спонтанных или спровоцированных сокращений детрузора и невозможности их подавить при желании большой диагностируется нестабильность детрузора. Систолическая нестабильность детрузора проявляется фазовыми сокращениями, в то время как нестабильность детрузора, связанная с малой растяжимостью, диагностируется, если давление во время наполнения повышается более чем на 15 см вод. ст. и не снижается после его окончания. В случае истечения мочи при кашле и отсутствия при этом повышения давления детрузора ставят диагноз истинного недержания мочи при напряжении.

### **Видеоцистоуретрография**

Во время цистометрии вводят рентгеноконтрастное вещество, затем нижние отделы мочевых путей визуализируют при рентгеноскопии с применением электронно-оптического усилителя изображения. Видеоцистоуретрография дает больше информации, чем цистометрия, только в нескольких случаях. Во время наполнения мочевого пузыря можно визуализировать пузырно-мочеточниковый рефлюкс. Во время перехода рентгеновского аппарата в вертикальное положение становятся заметными любые сокращения детрузора и истечение мочи. В положении стоя пациентку просят покашлять, при этом оценивают смещение шейки и дна мочевого пузыря вниз, а также истечение контраста. Во время мочеиспускания визуализируются пузырно-мочеточниковый рефлюкс и трабекулы, дивертикулы мочевого пузыря и уретры.

### **Профилометрия**

Это исследование проводится для количественной оценки состояния сфинктеров мочевого пузыря и мочеиспускательного канала. Для того чтобы моча не вытекала, давление в уретре должно быть выше, чем внутрипузырное. Для измерения давления в уретре разработаны различные методы. Его можно измерить с помощью двойного микродатчика, укрепленного на конце катетера. Давление в просвете уретры в покое или при напряжении (т.е. при покашливании) имеет небольшое клиническое значение, так как его величина у женщин с истинным недержанием мочи и в контрольной группе нередко совпадают.

### **Определение порогового давления недержания мочи**

Этот метод более достоверен для диагностики недержания мочи при напряжении, чем профилометрия. *Пороговое давление недержания мочи* — это такое давление в мочевом пузыре, при котором возникает недержание мочи при напряжении. Пороговое давление недержания мочи отражает степень недостаточности сфинктеров и тяжесть заболевания. Исследование проводят после введения в мочевой пузырь около 200 мл жидкости (метод окончательно не стандартизирован). Затем больную просят медленно тужиться. Наименьшее давление, при котором возникает недержание мочи, называют *пороговым давлением недержания мочи при натуживании*. Если при натуживании недержание не возникает, больную просят покашлять. Сначала слегка, затем все сильнее. Если недержание не возникает, регистрируют наибольшее давление, достигнутое во время исследования.

### **Внутривенная урография**

Исследование дает мало информации о нижних отделах мочевыводящих путей. *Показания:* гематурия, нейрогенный мочевой пузырь и подозрение на пузырно-влагалищный свищ.

### **УЗИ**

УЗИ в урогинекологии стало использоваться шире. Можно оценить количество остаточной мочи, не прибегая к катетеризации, которая повышает риск развития инфекции. УЗИ показано при затрудненном мочеиспускании (идиопатическом или в связи с удалением катетера после

операции). Оно также позволяет выявить кисты и дивертикулы уретры.

### Магнитно-резонансная томография

МРТ дает точное изображение анатомических структур тазового дна и нижних отделов мочевых путей. Она применяется для оценки степени опущения органов. Введение в полость таза спиралей позволяет различить мелкие детали, что можно использовать для визуализации повреждения сфинктера уретры (данные, в основном, экспериментальные).

### Цистоуретроскопия

Цистоуретроскопия позволяет выявить наличие заболеваний уретры и мочевого пузыря.

*Показания к цистоуретроскопии у женщин с недержанием мочи:*

- сниженная емкость мочевого пузыря;
- недавно (менее 2-х лет назад) возникшее учащенное мочеиспускание;
- подозрение на уретрально-влагалищные или пузырно-влагалищные свищи;
- гематурия или наличие атипичных клеток;
- персистирующая инфекция мочевых путей.

### Амбулаторный мониторинг

Для амбулаторного мониторинга в мочевой пузырь и прямую кишку вводят тонкие катетеры с микродатчиком на конце, данные записывают с помощью портативного переносного устройства. Величину давления записывают в течение 4–6 ч.

Наполнение и опорожнение мочевого пузыря происходит естественным путем. Затем данные обрабатывают на компьютере, который строит график. Доказано, что давление во время искусственного и естественного наполнения и опорожнения мочевого пузыря различно. По-видимому, амбулаторный мониторинг является более чувствительным методом обнаружения нестабильности детрузора, чем цистометрия.

### Лечение

Биоповеденческая модель патогенеза недержания мочи при напряжении построена на взаимодействии трех факторов: эффективности закрытия мочеиспускательного канала, уровня физической нагрузки, необходимой для ее нарушения, культурного и социального уровня больной. Эта

модель открывает перспективы для разработки индивидуального плана лечения больной, поскольку влияние на любой из указанных факторов сказывается на состоянии больной.

### Консервативное лечение

Цель консервативного лечения — устранение факторов, ухудшающих состояние больной (ожирение, курение, избыточное потребление жидкости), и увеличение компенсаторных возможностей (укрепление мышц тазового дна, медикаментозная терапия). Препаратами выбора являются антагонисты мускариновых рецепторов (оксибутин, тропиум-хлорид, толтеродин), подавляющие непроизвольные сокращения и расслабляющие детрузор. Реже применяют трициклические антидепрессанты (амитриптилин), эстрогены (парентерально и местно), уменьшающие возрастные атрофические изменения слизистой оболочки мочеполювых органов и чувствительность рецепторов, а также аналоги вазопрессина (десмопрессин), снижающие диурез.

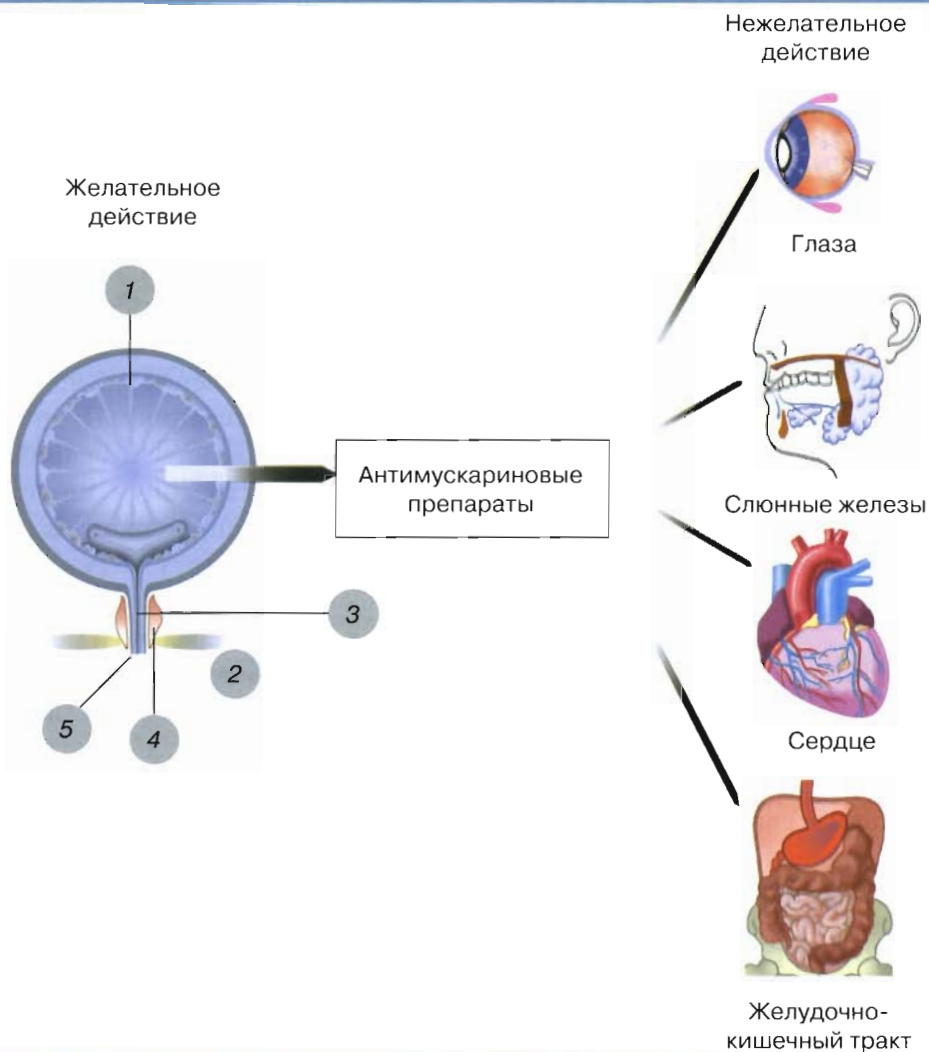
При недержании мочи при напряжении применяют симпатомиметики (эфедрин по 0,025 г 3 раза в сутки) или адреномиметики в течение 15 мес. При императивном недержании мочи используют гемипрамин по 50 мг 4 раза в день или оксибутирин по 5 мг 3 раза в сутки (рис. 23.1, 23.2).

Разработаны специальные упражнения, направленные на укрепление мышцы, поднимающей задний проход. Эти упражнения усиливают способность мышц сжимать мочеиспускательный канал и повышают давление закрытия в покое и напряжении, укрепляют опору проксимального отдела мочеиспускательного канала, что способствует удержанию мочи при напряжении. Больная поочередно должна сокращать и расслаблять мышцу, поднимающую задний проход. Упражнения выполняют 3 раза в сутки. Число повторений 15–20, длительность сокращений 5 с. Основное условие — регулярное выполнение упражнений.

Упражнения для укрепления тазового дна позволяют восстановить возможность контроля функции мышцы, поднимающей задний проход, вызывают гипертрофию мышечных волокон и повышают общий тонус мышц.

При соответствующем обучении и регулярных занятиях упражнения приносят пользу у 40–60 % женщин (реже возникает потребность в других методах лечения).





**Рис. 23.1.** Влияние антимускариновых препаратов на отдельные органы и системы:  
 1 — мочевой пузырь; 2 — тазовое дно; 3 — волокна гладкой мускулатуры; 4 — наружный сфинктер;  
 5 — уретра

Лучшие результаты упражнения дают у женщин в пременопаузе, чем в постменопаузе. Ключевыми факторами успеха являются мотивация и тщательное выполнение рекомендаций врача. Вероятность успеха возрастает при использовании методов биологической обратной связи, например перинеометрии.

**Электрическая стимуляция.** Электрический ток, проходя через мышцы тазового дна, вызывает их сокращение и рефлекторное расслабление детрузора. Электрод вводят либо во влагалище, либо в прямую кишку. Электрические импульсы подаются непрерывно или периодически. Метод не нашел широкого применения из-за неудобства для больных и неприятных ощущений во время процедуры. Для консервативного лечения

используются различные устройства, но без особого успеха.

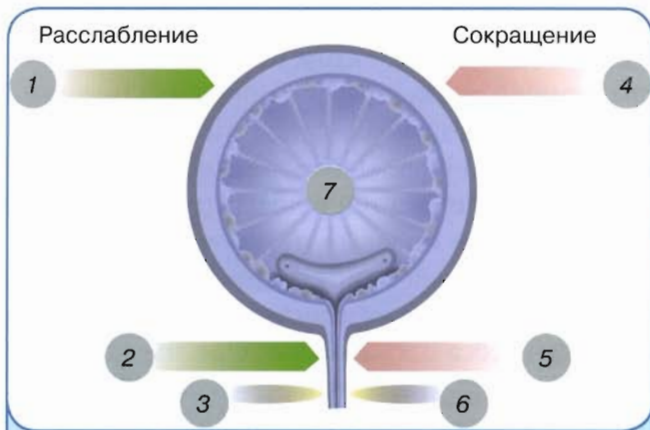
### Хирургическое лечение

Цели хирургического лечения:

- вернуть проксимальную часть уретры и шейки мочевого пузыря в зону воздействия внутрибрюшного давления;
- увеличить сопротивление уретры;
- комбинировать обе цели.

Типы операций при стрессовом недержании мочи:

- подвешивающие и слинговые операции (трансвагинальные или позадилобковые);
- пластика влагалища;
- установка искусственного сфинктера;



**Рис. 23.2.** Влияние различных видов фармакологических препаратов на функцию мочевого пузыря, шейки и уретры:

1 — холинолитики; 2 —  $\alpha$ -блокаторы,  $\beta$ -миметики; 3 — тазовое дно; 4 — холиномиметики, блокаторы холинэстеразы; 5 —  $\alpha$ -миметики,  $\beta$ -блокаторы; 6 — шейка пузыря; 7 — детрузор

- переутральные инъекции объемобразующих препаратов.

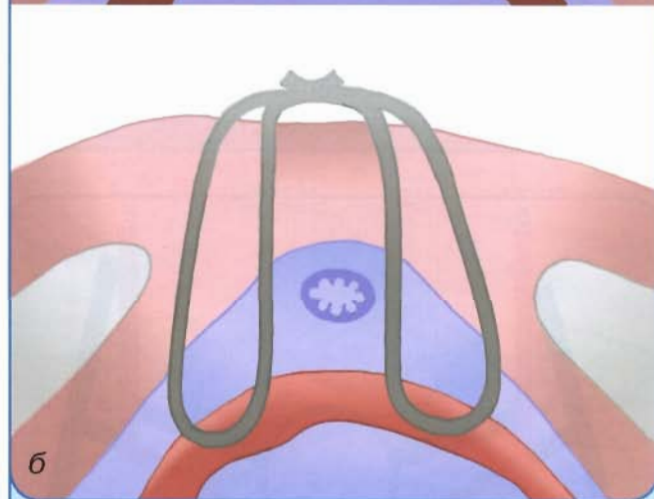
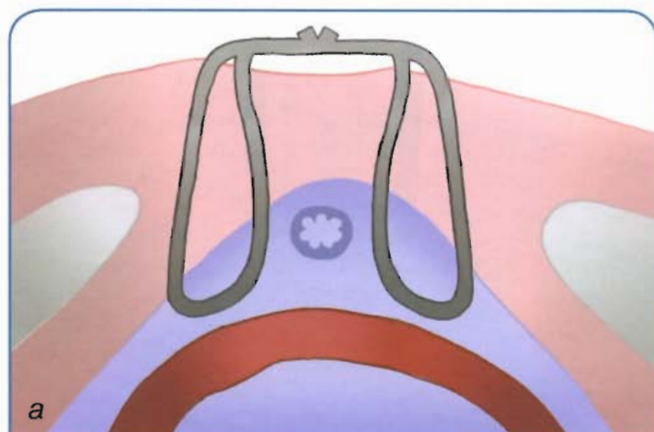
**Подвешивающие операции** (трансвагинальные или позадилобковые) выполняются при гипермобильности уретры или ее опущении для коррекции анатомических дефектов.

Ход операций:

- наложение швов с двух сторон от шейки мочевого пузыря и уретры;
- подтягивание швов к тазовым костям, окружающим тканям или передней стенке живота.

Это создает поддержку для уретры и шейки мочевого пузыря, ликвидирует их провисание и предупреждает подтекание мочи. Различия между позадилобковыми и трансвагинальными подвешиваниями заключается в доступе, через который проводят фиксирующие нити (рис. 23.3).

Слинг-операции применяются для коррекции недостаточности внутреннего сфинктера. Подобные операции предполагают создание «слинга» (петли или гамака) из собственных тканей, синтетических или биологических материалов. Петлю из надлобкового или трансвагинального доступа проводят под уретрой и шейкой мочевого пузыря и фиксируют к брюшной стенке или позадилобковым структурам. Этим создается дополнительная поддержка уретре и шейке мочевого пузыря. В последние годы широкое распространение получили слинговые



**Рис. 23.3.** Схемы поддерживающих операций при стрессовом недержании мочи: а — позадилобковое подвешивание за ткани, окружающие уретру; б — переднее влагалищное подвешивание

операции с применением самофиксирующейся к тканям синтетической (полипропиленовой) ленты, не требующей дополнительного натяжения, так называемой свободной синтетической петли (рис. 23.4–23.6).

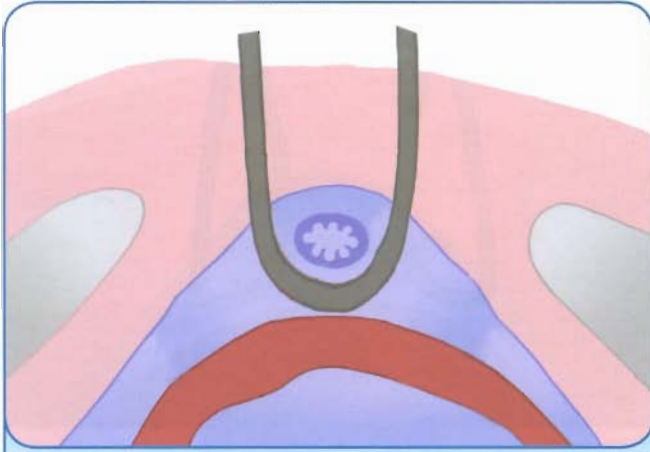
**Передняя пластика влагалища** используется при гипермобильности или смещении уретры, но выполняется реже, чем операции подвешивания. Цель операции состоит в укреплении передней стенки влагалища и поддерживающем действии на мочеиспускательный канал.

Ход операции:

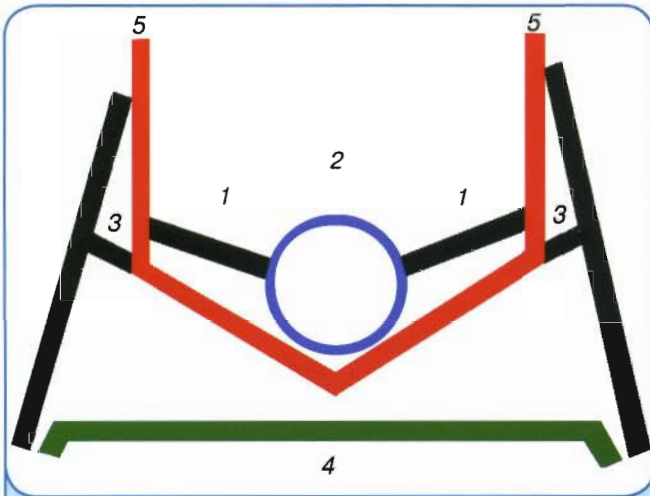
- разрез передней стенки влагалища от прилежащего основания мочевого пузыря параллельно уретре;
- создание дубликатуры.

В зависимости от техники протяженность рассечения влагалища, расположение швов и





**Рис. 23.4.** Слинговая операция свободной синтетической петлей



**Рис. 23.5.** Схема слинговой операции:

1 — уретро- и пузырно-тазовые связки; 2 — уретра; 3 — *m. levator ani*; 4 — стенка влагалища; 5 — слинг

степень поднятия уретры варьируют (рис. 23.7, 23.8).

Если шейка мочевого пузыря достаточно поднимается и достигает симфиза, предполагается, что недержание обусловлено патологией сфинктера, которая снижает сопротивление уретры и ухудшает ее функцию (уретра становится похожей на дренажную трубку). К процедурам, повышающим сопротивление уретры, относятся создание искусственного сфинктера уретры и периуретральные инъекции.

**Установка искусственного сфинктера.** Создание искусственного сфинктера применяется с 1972 г. Оно используется при неудаче традици-

онных методов оперативного лечения, у больных с сохранным интеллектом и ненарушенной координацией движений. Эта обширная операция требует высокой квалификации хирурга и доступна только специализированным клиникам. Большинство операций проводится у пациенток с нейрогенным мочевым пузырем.

Искусственный сфинктер представляет собой гидравлический протез, состоящий из манжеты и баллона-насоса с жидкостью. При имплантации манжета располагается вокруг уретры, баллон — под кожей живота. При заполнении жидкостью манжета сжимает уретру и удерживает мочу внутри мочевого пузыря. При опорожнении манжеты возможно мочеиспускание. Эффективность метода при персистирующем недержании мочи, связанным с напряжением, равна 66–86 %.

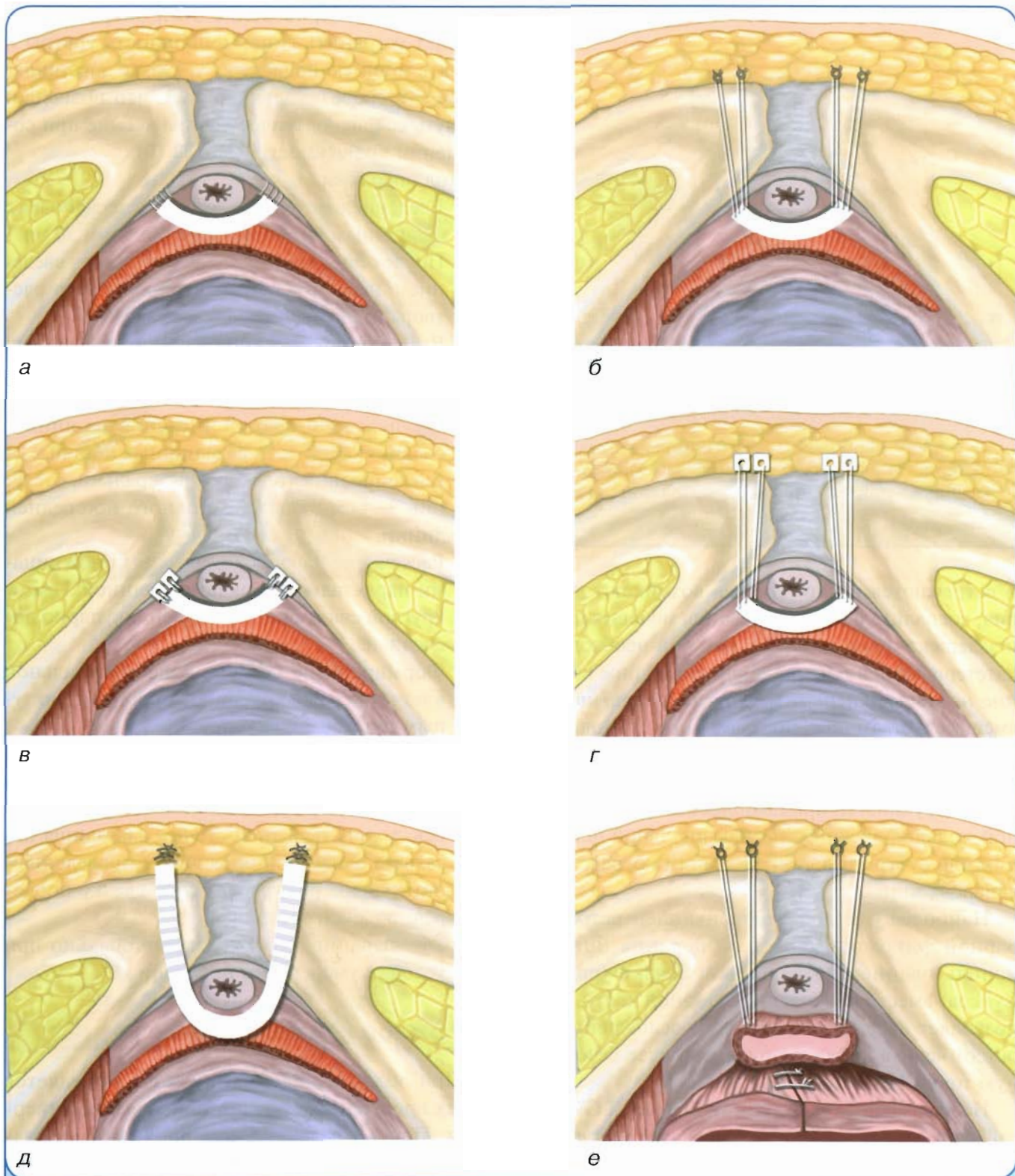
Периуретральные инъекции объемообразующих препаратов выполняются различными биологическими (коллаген, протеин, собственный жир) или синтетическими веществами (силиконовые гранулы, политетрафлуоротеин), которые вводят в виде паст, гелей, суспензий с микрогранулами. Эти препараты создают дополнительный объем вокруг шейки мочевого пузыря и суживают просвет уретры в зоне сфинктера, увеличивая ее резистентность.

Введение препаратов в периуретральные ткани представляет определенный интерес, потому что это простая процедура, которую можно использовать, когда другие методы оперативного лечения не подходят или у пациенток хрупкого телосложения. В связи с тем, что больные выбирают эту процедуру все чаще, она становится методом выбора при лечении недержания мочи при напряжении. В течение последнего десятилетия исследовались применения коллагена, подкожной жировой клетчатки и микрочастиц силикона. Эффективность введения подкожной жировой клетчатки низка, в связи с чем она, несмотря на дешевизну, утратила популярность.

Коллаген обычно вводят периуретрально, микрочастицы силикона — трансуретрально. В большинстве случаев коллаген вводят под местной анестезией, а частицы силикона — под наркозом. Препараты вводят в периуретральные ткани на уровне шейки мочевого пузыря, чтобы облегчить ее закрытие.

В течение 3 мес. благоприятный результат наблюдается у 80–90 %, через 3–4 года его частота снижается до 50 %. Осложнения незначительны

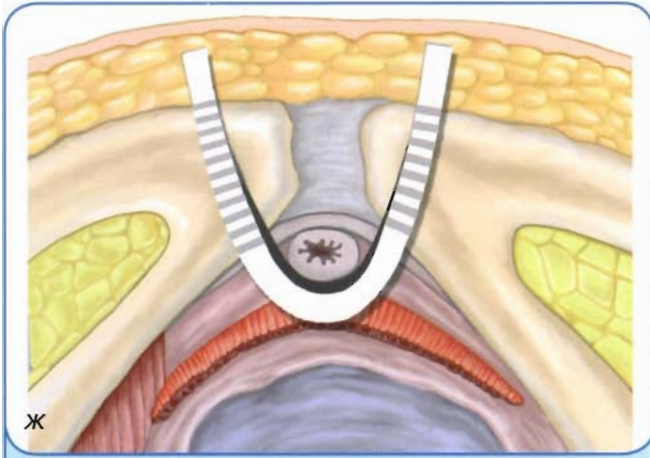




**Рис. 23.6.** Модификации субуретральных слингов:

*а* — мини-слинг: фиксируется билатерально к внутритазовой фасции; *б* — слинг-накидка: фиксируется к передней мышечно-ректальной фасции; *в* — слинг для костной фиксации: фиксируется к нижнему краю ветвей лонных костей; *г* — чрескостный накидной слинг для костной фиксации: фиксируется постоянными швами к лобковому симфизу; *д* — максимально удлиненный слинг: фиксируется к передней мышечно-ректальной фасции; *е* — трансвагинальный слинг: стенка влагалища через все слои фиксируется к передней мышечно-ректальной фасции постоянным швом





ж

**Рис. 23.6.** Модификации субуретральных слингов (окончание):

ж — слинг свободного натяжения: синтетическая лента субуретрально проводится выше мышечно-ректальной фасции без фиксации швами

и встречаются редко. Иногда возникают дизурия, воспалительные заболевания мочевых путей и задержка мочи, в связи с которой необходима катетеризация в течение ночи. Неудачное введение не мешает перейти к другим оперативным вмешательствам на шейке мочевого пузыря.

При технологическом развитии эндоскопии, приобретении опыта в настоящее время не возникает трудностей при выполнении ретропубарной кольпофиксации, паравагинальной фиксации или субуретральной фиксации посредством лапароскопии.

Наиболее удачной модификацией ретропубарной фиксации является операция Burch с использованием гребешковой связки (связка Купера) вместо надкостницы лонной кости. Это позволяет избежать возможного осложнения — остеомиелита лобка и получить более безопасную точку фиксации угла (рис. 23.9).

Несколько позже С.У. Liu, W. Shussler, T.G. Vancaille предложили лапароскопический доступ для позадилонной кольпопексии. У 26% больных, перенесших операцию Burch, возможно формирование цистоцеле и урогенитального пролапса. Это осложнение связывают с изменением анатомических взаимоотношений влагалища, мочевого пузыря и матки после операции.

В настоящее время широкое применение нашла лапароскопическая позадилонная кольпопексия латеральными доступами к ретциевому

пространству. Проведение этой операции позволяет устранить гипермобильность уретры и создать мощную поддержку уретры с восстановлением утеровагинального угла, что позволяет вернуть ее физиологическое положение при сохранении подвижности (рис. 23.10).

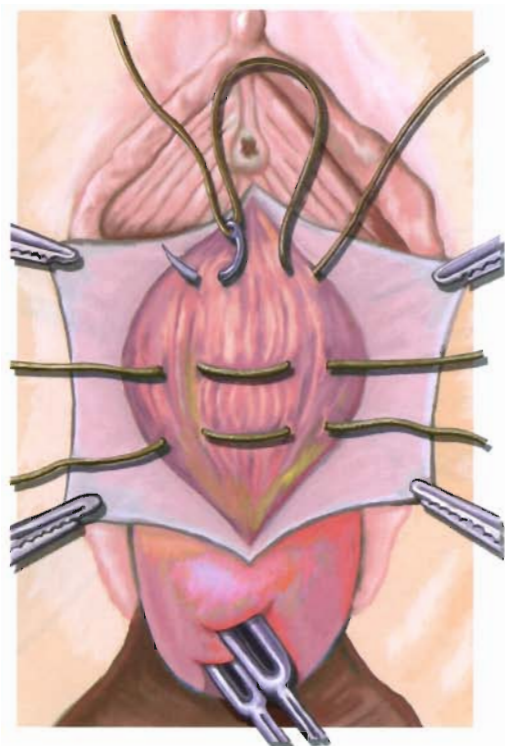
Ход операции:

- Введение в мочевой пузырь катетера Фолея с баллонным наконечником объемом 30 мл.
- После опорожнения мочевого пузыря введение в него 30 мл концентрированного раствора индигокармина.
- Введение лапароскопа через вертикальный пупочный разрез.
- Проведение трех 5-миллиметровых проколов передней брюшной стенки на линии, соединяющей ости седалищных костей.
- Введение двух троакаров латерально, отступив 3–4 см от остей, и одного по средней линии.
- Рассечение лапароскопическими ножницами париетальной брюшины длиной 3 см от круглой связки к лону перпендикулярно последней.
- Формирование туннеля в паравагинальной клетчатке в ретропубарное пространство тупым путем с двух сторон.
- Наложение одного П-образного нерассасывающего шва на уровне средней части уретры и утеровагинального сегмента через всю толщу передней стенки влагалища без захвата слизистой оболочки с проведением лигатуры через гребенчатую связку поочередно с обеих сторон.
- Завязывание узла экстракорпорально при условии умеренного натяжения.

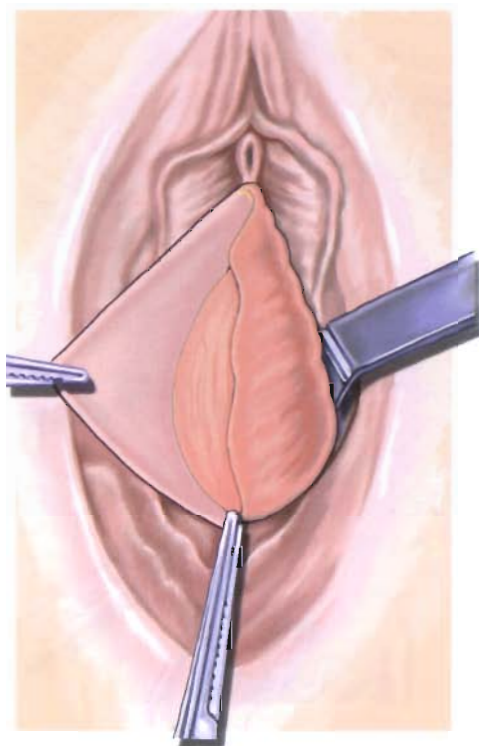
### Ложное недержание мочи

При ложном недержании мочи выделяется через врожденные или патологические отверстия. Пороки развития, как причина недержания мочи, встречаются редко, их диагностика не представляет трудностей (рис. 23.11).

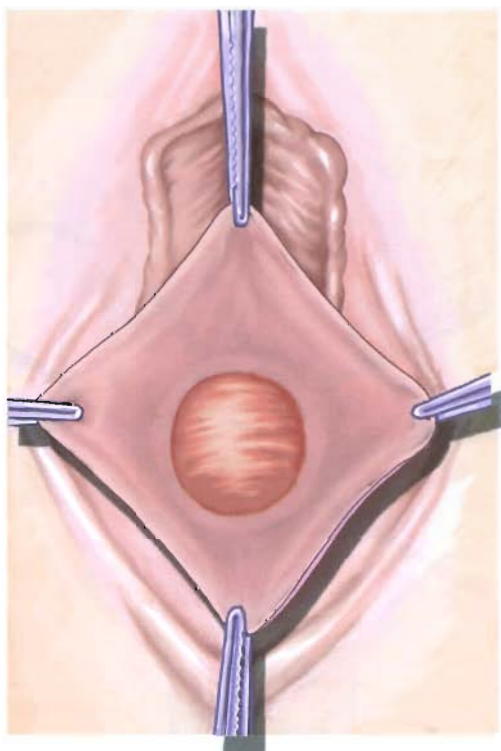
**Экстрофия мочевого пузыря** — отсутствует нижняя часть передней брюшной стенки и передняя стенка мочевого пузыря, дефект брюшной стенки (замещен задней стенкой мочевого пузыря с зияющими отверстиями мочеточников). Показана экстренная реконструктивно-пластическая операция.



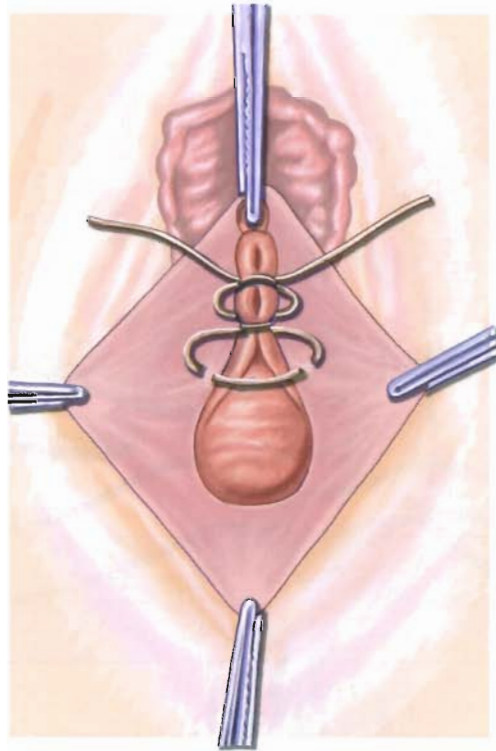
а



б



в

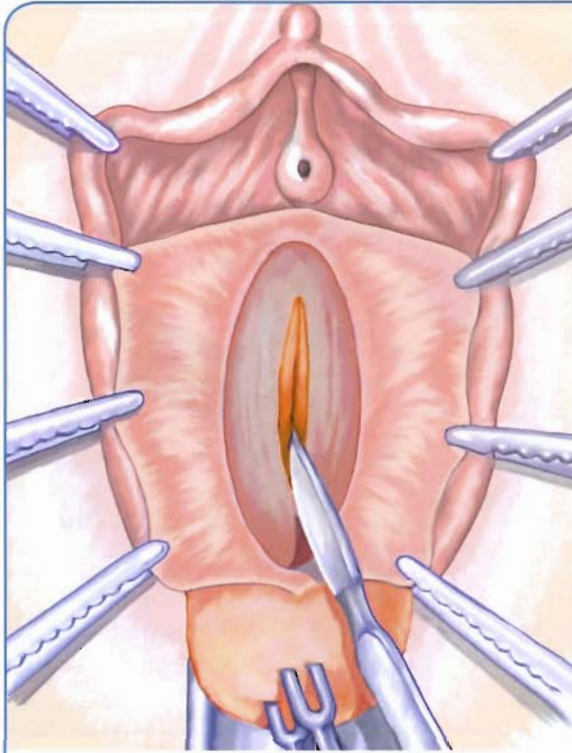


г

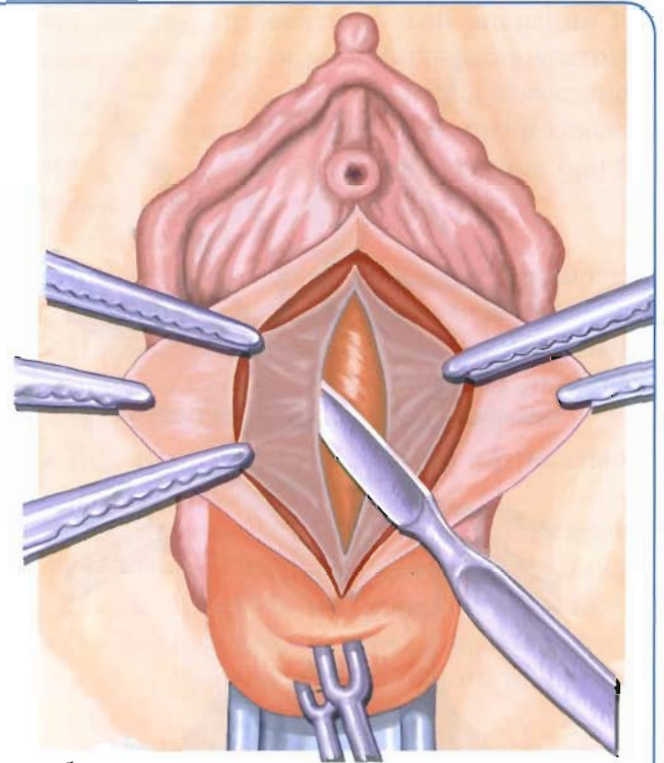
**Рис. 23.7.** Пластика запирающего аппарата мочевого пузыря:

а — мышечно-фасциальная пластика по Брауде, этапы пластики по Штеккелю; б — рассечение и отсепаровка передней стенки влагалища; в — выделение уретры и дна мочевого пузыря; г — наложение швов

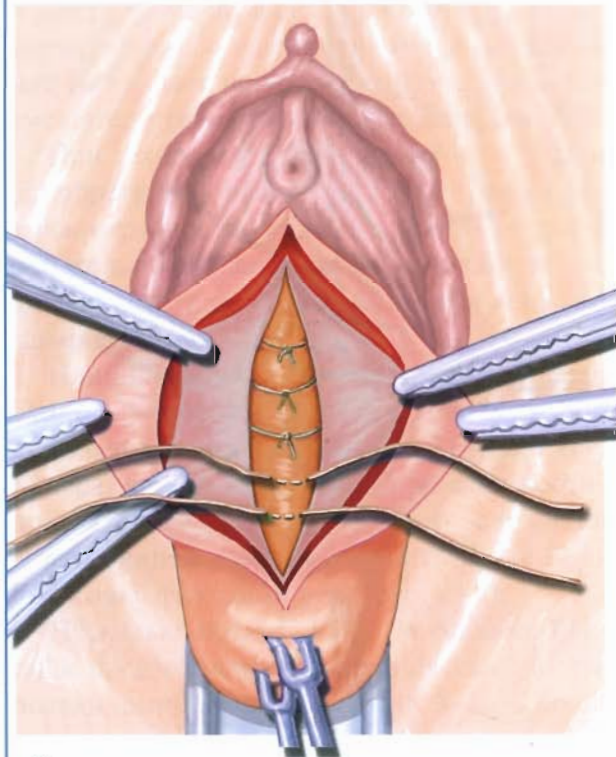




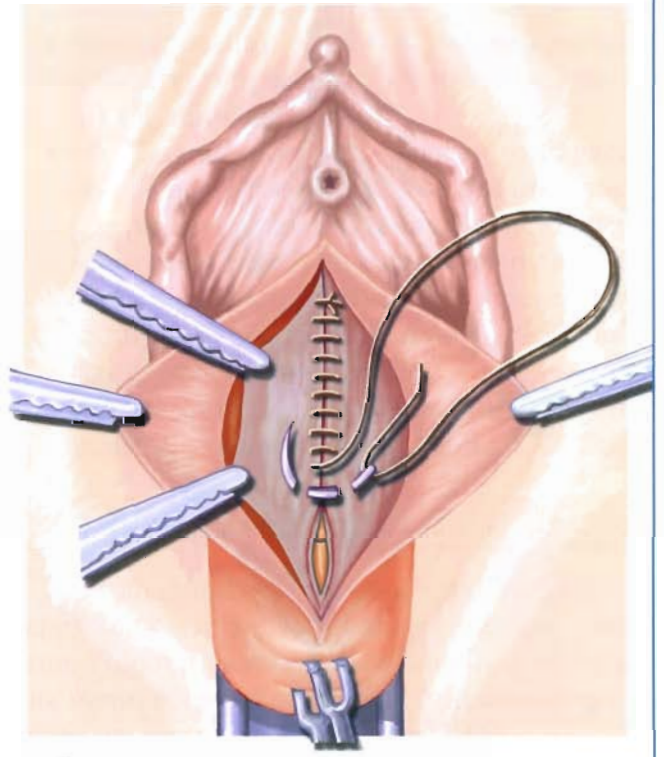
а



б



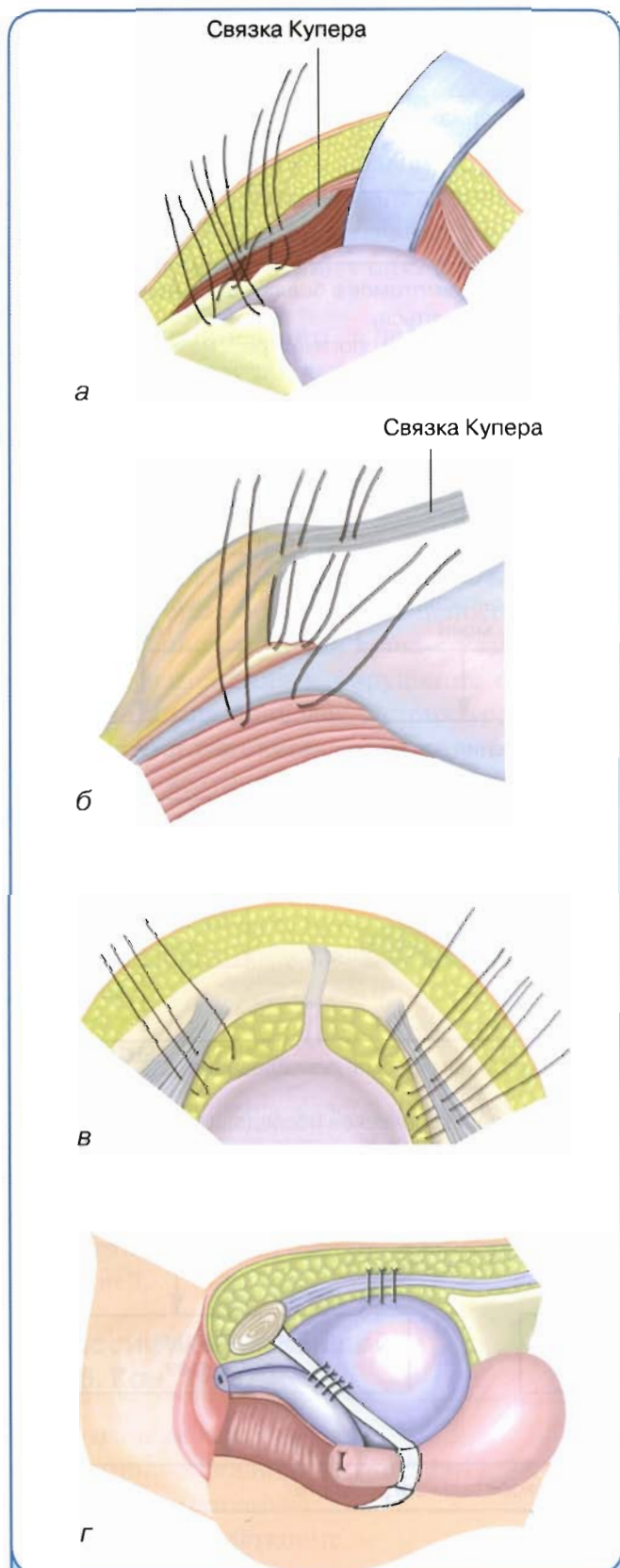
в



г

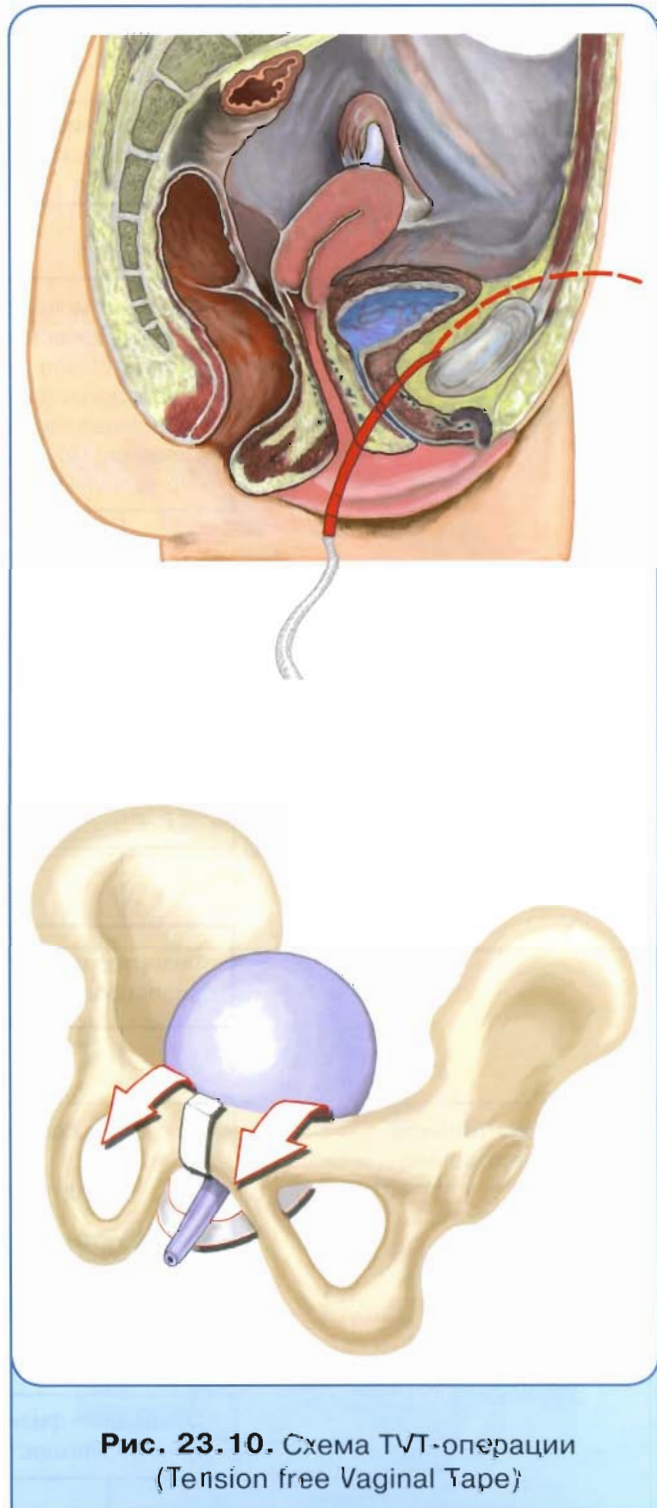
**Рис. 23.8.** Ушивание уретро-тригонального сфинктера в модификации Мажбид:

а — рассечение предпузырной фасции; б — отделение предпузырной фасции от мочевого пузыря; в — наложение швов на мышцы уретры, шейки мочевого пузыря; г — наложение швов на фасциальный листок



**Рис. 23.9.** Схема колькосуспензии по Burch:

а, б — вид сбоку; в — вид сверху; г — окончательный вид.



**Рис. 23.10.** Схема TVT-операции (Tension free Vaginal Tape)

**Эктопия мочеточников.** Это самый частый порок развития, приводящий к недержанию мочи. Диагностируется у детей, редко у подростков и даже взрослых. Чаще мочеточник при эктопии открывается во влагалище. Реже — в мочеиспускательный канал дистальнее сфинктера. Диагноз подтверждается при экскреторной урографии.



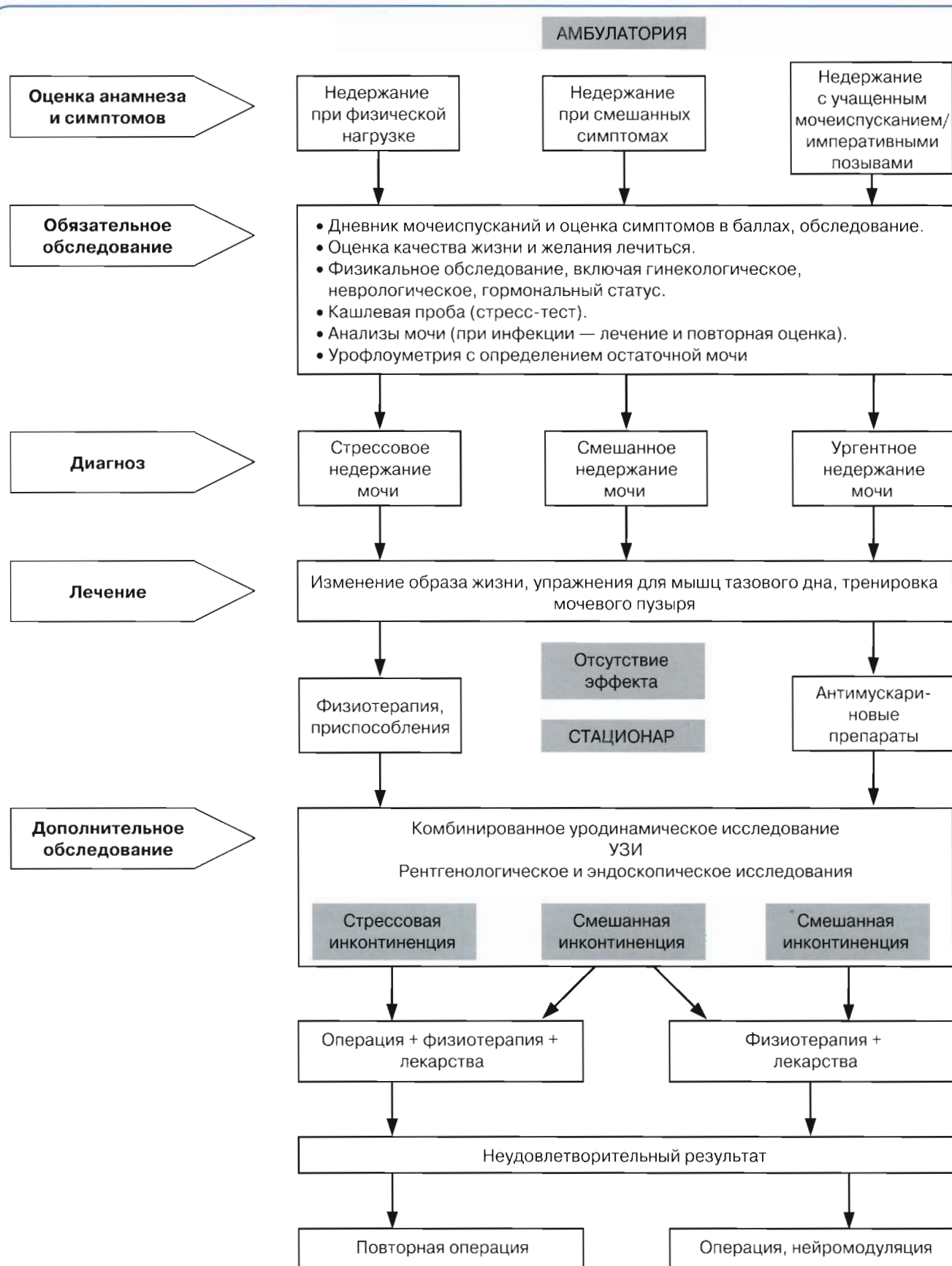


Рис. 23.11. Алгоритм ведения женщин с недержанием мочи

## Мочевые свищи

*Мочевые свищи* — это патологическое сообщение между мочевыми путями и другими органами, обусловленное в большинстве случаев травмой. Мочевые свищи чаще возникают при осложненных родах, оперативных вмешательствах, при злокачественных опухолях и лучевой терапии.

Наличие генитального свища приводит женщину, нередко находящуюся в расцвете лет, к нетрудоспособности. Нарушаются менструальная и репродуктивная функции, создается сложная обстановка в быту, что угнетающе действует на психику.

У этих больных в различной степени выражены воспалительные процессы в мочеполовых органах, которые обусловлены непосредственным сообщением мочевых путей с влагалищем. Рубцовые изменения и нарушение функции мочевого пузыря приводят к стриктуре или зиянию устьев мочеточников, что влечет за собой расширение верхних отделов мочевой системы. Изменения в мочевых путях и бактериурия являются благоприятными факторами для развития мочекаменной болезни. Таким образом, наличие мочеполовых свищей, приводит к нарушению функции почек и представляет угрозу здоровью женщины.

### Жалобы

Основной является жалоба на полное или частичное недержание мочи. Нередко отмечается нарушение менструальной функции, обусловленное сопутствующими воспалительными заболеваниями матки и придатков или психической депрессией.

### Классификация свищей (Д.В. Кан, 1978)

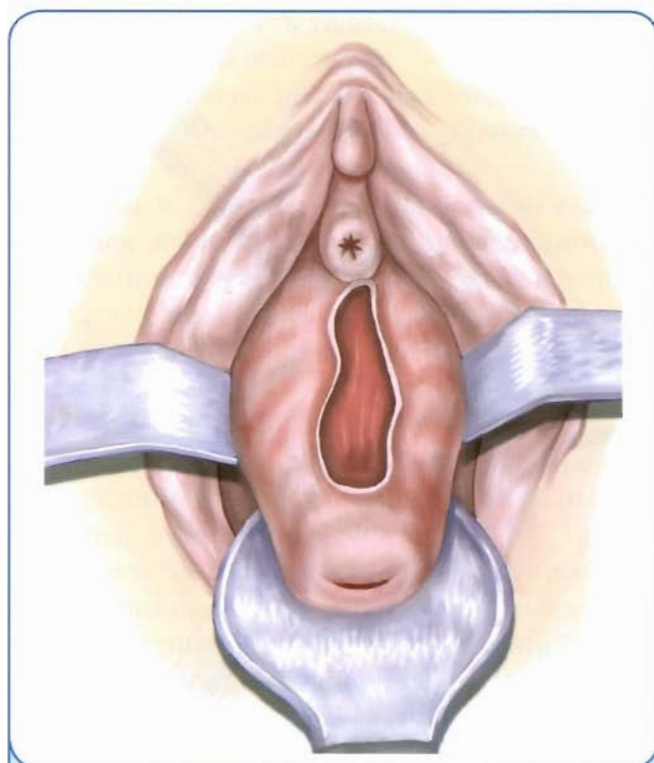
#### *Пузырные свищи:*

- пузырно-влагалищные (рис. 23.12, 23.13);
- пузырно-маточные;
- пузырно-придатковые.

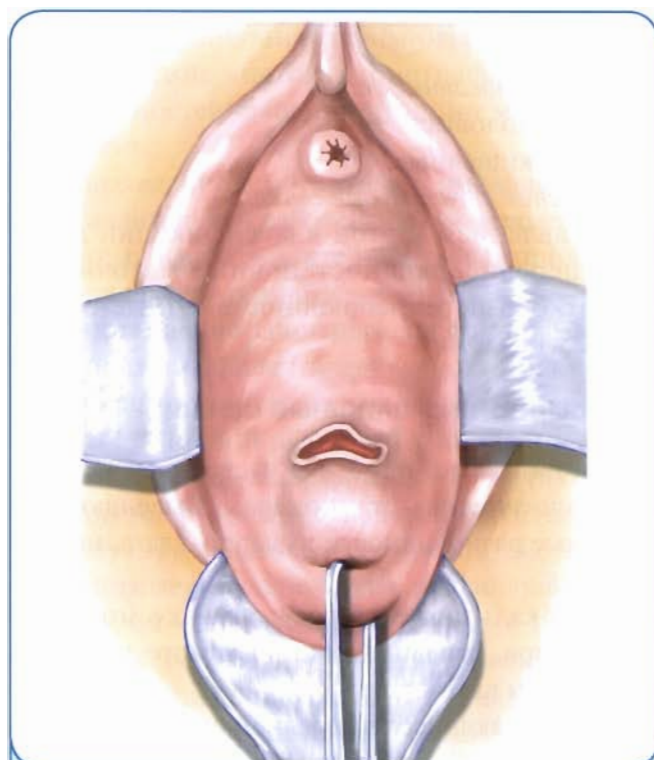
#### *Мочеточниковые свищи:*

- мочеточниковые;
- мочеточниково-влагалищные;
- мочеточниково-маточные.

*Уретровлагалищные и уретропузырно-влагалищные свищи.*

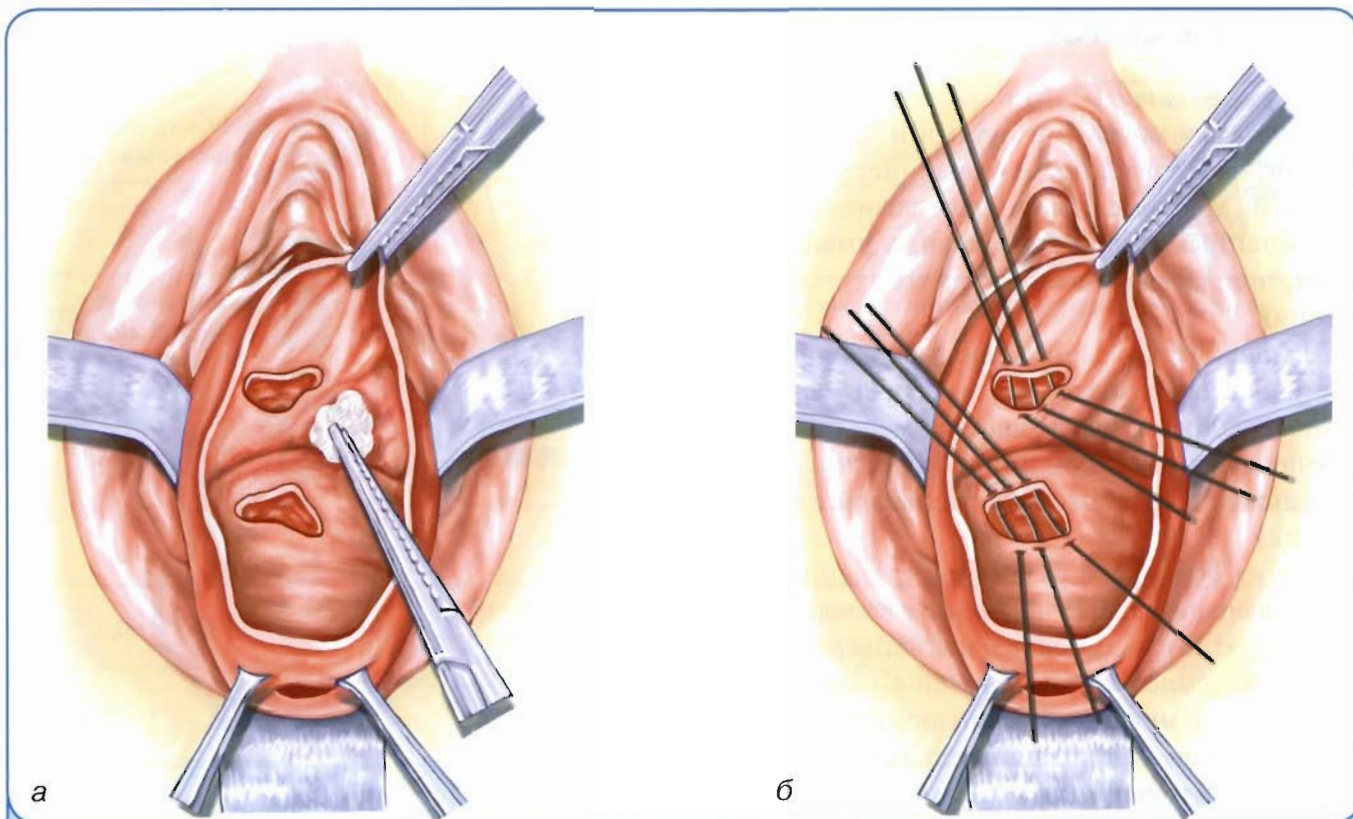


**Рис. 23.12.** Пузырно-влагалищный свищ



**Рис. 23.13.** Пузырно-влагалищный свищ в своде над шейкой матки. Край его сращен с шейкой матки





**Рис. 23.14.** Пузырно-шеечный свищ:

а — края свища отсепарованы; б — раздельное наложение швов на шейку матки и мочевого пузыря

*Комбинированные свищи:*

- мочеполовые;
- мочекишечные.

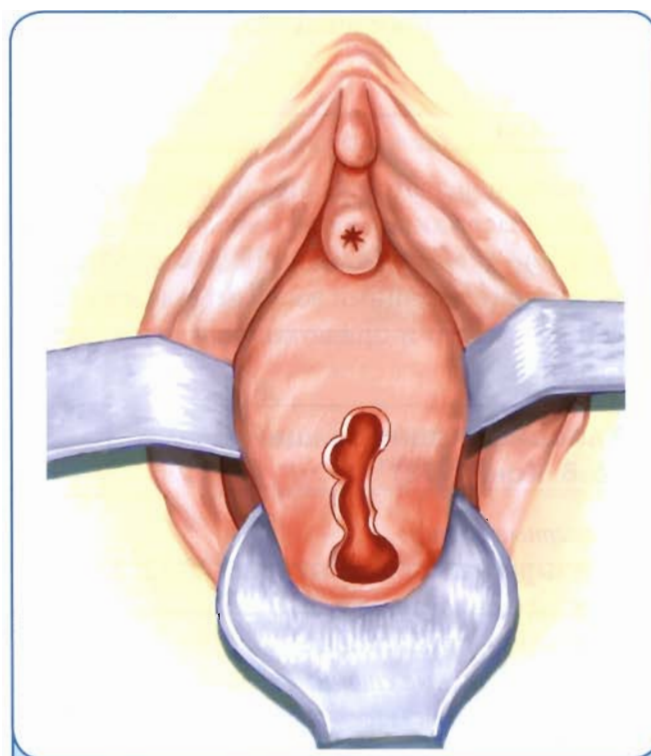
*Сложные мочеполовые свищи.*

Добавлением к этой классификации могут быть переднебрюшностеночные маточные и придатково-переднебрюшностеночные свищи (рис. 23.14–23.16).

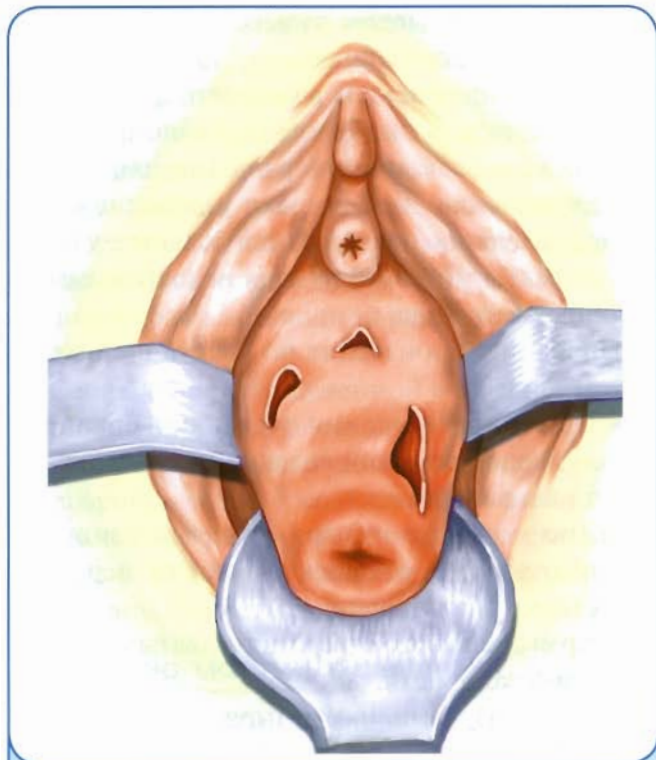
**Пузырно-вагинальные свищи**

Эта патология наиболее часто встречается в гинекологических стационарах. Выделяют три основные разновидности пузырно-вагинальных свищей:

- с локализацией в треугольнике мочевого пузыря, открывающиеся в центре передней стенки влагалища;
- открывающиеся в переднем своде влагалища над шейкой матки (у 50% больных высоко-расположенные);
- открывающиеся в культе влагалища, образовавшиеся после экстирпации матки (как правило, высоко-расположенные).



**Рис. 23.15.** Пузырно-шеечно-вагинальный свищ



**Рис. 23.16.** Множественные пузырно-влагалищные свищи

**Доступы.** Известны следующие доступы для ушивания пузырно-влагалищных свищей:

- трансвагинальный;
- трансвезикальный;
- трансперитонеальный;
- комбинированный.

Доступ к операционному полю должен обеспечивать максимально благоприятное условие для мобилизации краев свищевых отверстий и наложения швов. Трансвагинальный доступ к области свища более физиологичен, так как обеспечивает условия, необходимые для выполнения операции, и связан с меньшим риском для больной.

*Показаниями для трансвезикального доступа к свищу являются:*

- высокое расположение свища во влагалище;
- пузырно-шеечные свищи;
- пузырно-влагалищные послеоперационные свищи, открывающиеся в культе влагалища;
- стеноз влагалища;
- близость расположения свища к устью мочеочника.

К недостаткам трансвезикального доступа относится:

- невозможность тщательного восстановления стенки влагалища;
- межканальные щели и надлобковый дренаж могут быть источниками развития инфекции.

Больные с пузырно-влагалищными свищами нуждаются в тщательном предоперационном обследовании и подготовке, от которых в большой мере зависит успех хирургического лечения.

Обследование больных перед операцией включает:

- общеклиническое обследование;
- биохимическое исследование крови с определением белка, остаточного азота, мочевины, креатинина;
- бактериоскопическое исследование отделяемого влагалища, шейки матки и уретры;
- бактериологическое исследование мочи с определением чувствительности микрофлоры к антибиотикам;
- анализ мочи по Зимницкому;
- цистоскопию;
- хромоцистоскопию;
- катетеризацию мочеточников по показаниям;
- обзорную и экскреторную урографию.

Предоперационная подготовка включает:

- изучение анатомо-топографических особенностей свища и функций мочевой системы;
- выявление возбудителя и ликвидацию воспалительных заболеваний мочеполовой системы (в результате чего моча приобретает кислую реакцию);
- повышение защитных сил организма;
- психопрофилактическую подготовку.

Санация влагалища заключается в спринцевании дезинфицирующими растворами и применении мазей, содержащих антисептики.

При инкрустации слизистой оболочки мочевого пузыря солями при затяжном цистите благоприятные результаты дает инстилляционная 2–3% раствором колларгола по 10 мл или раствором нитрата серебра 1:5 000 — 1:3 000 через 1–2 дня. Курс санации составляет 5–7 процедур.

Для ускорения перехода реакции мочи из щелочной в кислую назначают салол, уротропин по 0,5 г 3 раза в сутки.

При стойкой инфекции мочевых путей (цистит, цисто-пиелонефрит) наряду с местным лечением показано общее лечение с использовани-



ем антибиотиков, нитрофуранов и сульфаниламидных препаратов с учетом чувствительности микрофлоры.

Для лечения мочевого свищей предложены различные операции.

Основные принципы закрытия свища:

- Освежение краев свищевого отверстия производят методом расщепления.
- Достаточная мобилизация тканей, позволяющая ушивать их без натяжения.
- Тщательное сопоставление краев.
- Применение многорядного шва.
- Постоянная катетеризация мочевого пузыря в течение 10–14 суток.

Ушивание пузырно-влагалищного свища трансвагинальным доступом:

- С помощью влагалищных зеркал создают доступ к операционному полю.
- Стенку влагалища рассекают круговым разрезом, отступив на 1 см от края свища, или крестообразным разрезом.
- Острым путем края свища и стенку мочевого пузыря отсепааровывают от стенки влагалища (иногда ткани инфильтрируют 0,25 % раствором новокаина).
- Ушивание стенки мочевого пузыря путем наложения отдельных швов.
- На края раны влагалища накладывают узловые швы.

Операция закрытия высокорасположенных пузырно-влагалищных свищей, открывающихся в культе влагалища по Савицкой:

- Влагалище раскрывают в зеркалах.
- Послеоперационный рубец в культе влагалища по бокам от свищевого отверстия захватывают длинными зажимами и приближают свищ ко входу во влагалище.
- Производят горизонтальный разрез по рубцу культы влагалища под задним краем свища.
- После освобождения задний край свища захватывают нетравмирующим зажимом.
- Для полноценной мобилизации заднего края свища рассекают брюшину позадимааточно углубления, предварительно длинными ножницами разъединив сращение прямой кишки с мочевым пузырем.
- После мобилизации заднего края свища расщепляют пузырно-влагалищную перегородку.
- Производят окаймляющий или якорный разрез.

- Дефект в мочевом пузыре ушивают двумя рядами узловых швов.
- Перитонизация швов мочевого пузыря производится за счет брюшины малого таза.
- На края влагалищной раны (передняя и задняя стенка) накладывают узловые швы.

Чревосечению подвергаются большие, у которых дефекты мочевого пузыря недостижимы со стороны влагалища.

Операцию производят по следующей методике:

- После чревосечения рассекают брюшину пузырно-маточной складки в области культы влагалища.
- Дно мочевого пузыря с краями свищевого отверстия отсепааровывают от передней стенки влагалища.
- Края свищевого отверстия захватывают мягкими зажимами.
- Мобилизуют стенку пузыря.
- Свищевое отверстие в мочевом пузыре ушивают двумя рядами узловых швов.
- Влагалище оставляют открытым для дренирования брюшной полости.
- Культю влагалища перитонизируют путем подшивания края передней стенки влагалища к краю пузырно-маточной складки, края задней стенки влагалища к краю позадимааточно-прямокишечного углубления.
- Брюшную стенку ушивают наглухо.

Операция ушивания высокорасположенного пузырно-влагалищного свища при сохраненной матке:

- Влагалище раскрывают в зеркалах.
- Переднюю губу шейки матки, а при ее отсутствии или при ее разрыве заднюю губу захватывают пулевыми щипцами и низводят ко входу во влагалище.
- Края свища захватывают зажимами.
- Производят якорный разрез стенки влагалища.
- Вначале делают горизонтальный разрез на границе прикрепления влагалищного свода и заднего края свища к шейке матки.
- Отслаивают заднюю стенку мочевого пузыря от шейки матки так же, как при влагалищной экстирпации матки.
- Приступают к расщеплению переднего края свища.
- Отсепаровка стенки мочевого пузыря от стенки влагалища.

- Сопоставление краев раны мочевого пузыря производят двумя рядами узловых швов.
- Третьим рядом швов соединяют края влагалищной раны и переднюю стенку влагалища подшивают к шейке матки.

При наличии пузырно-шеечного свища после восстановления целостности мочевого пузыря ушивают отверстие в шейке матки, а затем соединяют края влагалищной раны между собой и с шейкой матки.

Соблюдение определенной очередности выполнения операции необходимо для того, чтобы кровь не заливала операционное поле. Степень отсепаровки заднего края свища от шейки матки зависит от размеров и положения свища, но всегда должна быть достаточной для соединения краев раны без натяжения.

## Пузырно-маточные свищи

Пузырно-маточные свищи встречаются редко. Развиваются после незамеченного ранения мочевого пузыря во время кесарева сечения в нижнем сегменте матки, при перфорации матки во время аборта. Пузырно-маточный свищ сопровождается истечением мочи из шейки матки и примесью крови в моче во время менструации.

При значительных размерах свища диагностика не представляет трудностей. При точечных свищах выделение мочи незначительно, поэтому женщина воспринимает это, как бели. При цистоскопии выявляется участок, из которого выделяется кровь во время менструации. Для уточнения диагноза проводят гистеросальпингографию. Контрастное вещество проникает в мочевой пузырь, и диагноз становится очевидным. Лечение хирургическое.

При низкорасположенном свище:

- Влагалище раскрывают в зеркалах.
- Шейку матки низводят пулевыми щипцами.
- Полуовальным разрезом рассекают передний свод влагалища.
- Мочевой пузырь отсепаровывают кверху до полного освобождения свища.
- Края свища отсепаровывают от матки, мобилизуют их.
- Накладывают узловы швы на дефект мочевого пузыря и матки.
- Стенку влагалища ушивают узловыми швами.

При высокорасположенном свище предпочтителен трансвезикальный доступ:

- Производят нижнесрединный разрез.
- Стенку мочевого пузыря обнажают и фиксируют двумя провизорными лигатурами.
- Мочевой пузырь вскрывают в поперечном направлении.
- Зеркалами, введенными в пузырь, обнажают область свища.
- При необходимости катетеризируют мочеточники.
- Иссекают острым скальпелем рубцовую ткань по краям свища.
- Мочевой пузырь отсепаровывают от матки.
- Ушивают дефект матки, а затем дефект мочевого пузыря.
- Рану на мочевом пузыре ушивают наглухо.
- В мочевом пузыре оставляется катетер Фолея.

В некоторых случаях при наличии значительных рубцовых изменений приходится вскрывать брюшную полость. Отсепаровывают матку от мочевого пузыря и ушивают по отдельности оба органа. В мочевом пузыре оставляют катетер Фолея на 8–10 суток. Брюшную стенку ушивают наглухо.

## Пузырно-придатковые свищи

Пузырно-придатковые свищи возникают при прорыве гнойного образования придатков матки в мочевой пузырь или несвоевременной операции по поводу гнойных образований в придатках матки. В редких случаях после опорожнения абсцесса происходит самоизлечение. Прорыв гнойника сопровождается пиурией. В этих случаях для диагностики информативна цистоскопия, при которой хорошо видно истечение гноя из фистулы в мочевой пузырь.

Больным показано хирургическое лечение:

- Производят чревосечение.
- Удаляют измененные придатки матки.
- Если отверстие в мочевом пузыре значительных размеров, то в дальнейшем производят операцию вскрытия мочевого пузыря по его передней стенке.
- Края фистулы иссекают в пределах здоровых тканей.
- Целость мочевого пузыря восстанавливают наложением узловых швов.
- В мочевом пузыре оставляют катетер Фолея. Фистула в мочевом пузыре, если она точечная и имеет извитой ход, может закрыться самостоятельно.



## Мочеточниковые свищи

Иногда трудно дифференцировать эти свищи от пузырно-влагалищных. Наиболее простым диагностическим приемом является введение в мочевою пузырь метиленового синего, а во влагалище введением трех тампонов. При пузырно-влагалищных свищах верхний и средний тампон окрашиваются в синий цвет, при мочеточниково-влагалищном свище тампоны промокают светлой мочой и не окрашиваются в синий цвет, при недержании мочи синим становится нижний тампон. При осмотре влагалища выявляется фистула часто в виде воронкообразного углубления. При хромоцистоскопии моча из пораженного мочеточника не выделяется, катетеризация пораженного мочеточника затруднена или невозможна. Экскреторная урография позволяет уточнить локализацию поражения мочеточника.

Если ушивание пузырно-влагалищных свищей производят после ликвидации воспалительного процесса и эпителизации свища через 3–4 мес., то мочеточниковые свищи требуют быстрого вмешательства. Длительное выжидание сопровождается поражением почки и может привести к полному выключению ее функции. Хирургическое лечение целесообразно проводить в специализированном стационаре.

Самопроизвольное излечение мочеточниковых свищей чаще связано с выключением функции почки. Постепенное ее угасание вследствие воспалительных и рубцовых процессов часто происходит без выраженных клинических проявлений. Этот факт следует иметь в виду при выборе времени хирургического лечения свищей. Самопроизвольное заживление может происходить при неполных свищах (мочеточник ранен на каком-то участке, но не перерезан). В этих случаях возможна катетеризация мочеточника в течение 6–8 дней. При отсутствии эффекта показана операция.

Операцию Боари выполняют в тех случаях, когда поражение мочеточника распространяется на весь тазовый отдел.

Основные этапы операции:

- Мобилизация мочеточника.
- Иссечение лоскута из мочевого пузыря.
- Формирование искусственного отдела мочеточника.
- Наложение мочеточниково-пузырного анастомоза.

Уретероцистоанастомоз производят при наличии свища в юкставезикальном отделе мочеточника.

Основные этапы операции:

- После вскрытия брюшной полости мочеточник выделяют из сращений по направлению к мочевому пузырю.
- Мочеточник пересекают поперечно в пределах здоровой ткани.
- В проксимальный отдел мочеточника на глубину 10–12 см вводят трубку с боковыми отверстиями и фиксируют ее к мочеточнику тонкими рассасывающимися нитями.
- Мочеточник отводят кверху нетравмирующими зажимами.
- Брюшину ушивают.
- Мочевой пузырь выделяют экстраперитонеально.
- Накладывают шелковые лигатуры на стенку мочевого пузыря, между которыми широко вскрывают пузырь.
- Перфорируют стенку пузыря в месте будущего анастомоза.
- Мочеточник вытягивают через отверстие в стенке пузыря без натяжения на глубину 2–3 см и рассекают его продольно на два лоскута, которые подшивают к стенке мочевого пузыря.
- Снаружи мочеточник фиксируют к стенке мочевого пузыря 2–3-мя Z-образными швами.
- Трубку выводят наружу по уретре.
- Мочевой пузырь ушивают.
- Рану в области анастомоза дренируют.
- Брюшную стенку ушивают.
- В мочевой пузырь вводят катетер Фолея на 10–12 дней.

Особенности операции:

- При перфорации мочевого пузыря в месте будущего анастомоза надо стремиться как можно меньше травмировать мышцы мочевого пузыря, чтобы в дальнейшем обеспечить функцию устья мочеточника.
- Мочеточник необходимо имплантировать в дно мочевого пузыря, где менее мощные мышечные пласты не будут мешать его приживлению.

## Сложные мочеполовые свищи

К таким свищам относят повреждения мочевого пузыря, уретры и мочеточника.

Повреждения возникают при тяжелых затяжных родах или сложных гинекологических операциях. Обширные фистулы пытаются закрыть с помощью тканей шейки и тела матки, стенки влагалища, промежности, кожи половых губ, бедра, лоскутов тазовой фасции. Операции дают большой процент рецидивов. При возникновении мочеполювого свища важно пациентку направить в специализированную клинику. При отсутствии опыта проводить эти операции нельзя.

## Аллопластика при ушивании свищей

- После обработки наружных половых органов и влагалища, освежения и мобилизации краев свищевое отверстие края свища соединяют 1–2-мя рядами узловых швов.
- Первый ряд накладывают рассасывающимися синтетическими нитями.
- При наложении второго ряда швов можно использовать капрон.
- На область ушитой раны мочевого пузыря с целью укрепления линии швов накладывают сетчатый протез из растворимых аллопластиков.
- Протез фиксируют к стенке мочевого пузыря лигатурами, чтобы он плотно прилегал к мочевому пузырю и выходил за края ушитой раны не менее чем на 1,5 см.
- Края влагалищной раны над протезом соединяются узловыми швами.
- Во влагалище на одни сутки вводят тампон для обеспечения плотного прилегания стенки влагалища к протезу.

## Формирование уретры

При полных разрушениях задней стенки уретры и сфинктера мочевого пузыря применяется операция Д.О. Отта:

- Отступив 0,5 см от краев нарушенной уретры, производят два параллельных подкожнообразных разреза.
- Полоску ткани влагалища между разрезами шириной не менее 1 см срезают.
- Освеженные поверхности сшивают двумя рядами узловых швов, посредством которых соединяют остатки мышечных элементов и формируют мочеиспускательный канал.

Операция Д.Н. Атабекова. Для формирования уретры используется стенка мочевого пузыря.

- Выкраивают лоскут из основания мочевого пузыря.

- Лоскут подшивают к краям дефекта или отсепааровывают остатки передней стенки уретры от лонных костей и соединяют края дефекта в продольном направлении.
- Восстановленную часть мочевого пузыря и небольшую трубку уретры проводят под мостовидный лоскут, созданный из тканей области лона и фиксируют к нему.

Таким образом, формируется наружное отверстие мочеиспускательного канала. В более легких случаях при сохранившихся частично мышечных элементах замыкающей системы мочевого пузыря остатки мышц в области шейки мочевого пузыря соединяют узловыми швами, накладывая их в продольном или поперечном направлении или создавая мышечную складку на месте соединения уретры с мочевым пузырем наложением Z-образного шва.

Использование мышечных и мышечно-фасциальных лоскутов для усиления сфинктера мочевого пузыря нашло широкое применение. При недержании мочи наиболее оправданы оперативные методы усиления сфинктера мочевого пузыря. При этом соединяют под уретрой близлежащие мышцы без отсечения их от места фиксации или используют с этой целью фиброзно-фасциальные лоскуты, взятые из апоневроза прямых мышц живота.

Особенности послеоперационного ведения больных:

- Постельный режим, жидкая пища в течение 5–6 дней.
- Разрешение садиться через 7–8 дней.
- Назначение антибактериальных препаратов широкого спектра действия в течение 7–10 дней.
- Сердечные средства по показаниям.
- Общеукрепляющая терапия.
- В мочевой пузырь вводят по катетеру антибиотики, после чего катетер зажимают на 30 мин.
- Инстилляцией диоксида, раствора фурацилина 1:5000 по 30 мл.
- В отсутствие постоянного катетера больная должна мочиться каждые 3 ч (ночью будить).
- После трансвезикального ушивания свища больная соблюдает постельный режим в течение 8–10 суток, постоянный катетер удаляют на 10-е сутки, дренажи из забрюшинного пространства удаляют через 4–5 дней.



- Цистоскопия и контрольное рентгенологическое исследование проводят по показаниям.

Основным критерием излеченности больных, перенесших операцию по поводу уретропузырно-влагалищных свищей, является восстановление функции замыкающего аппарата мочевого пузыря — удержания мочи. Средние показатели тонуса гладкомышечного сфинктера у здоровых женщин составляют 51–75 мм рт. ст., поперечнополосатого — 62–100 мм рт. ст. У женщин с частичным недержанием мочи тонус сфинктеров одинаков (ниже 60 мм рт. ст.), составляя в среднем 42 мм рт. ст. Сфинктерометрия является объективным тестом, позволяющим судить о тонусе замыкающей системы мочевого пузыря после операции.

Техника сфинктерометрии:

- Больная находится на гинекологическом кресле в положении на спине, с опорожненным мочевым пузырем.
- В нижнюю треть уретры вводят канюлю, соединенную с резиновым баллоном и сфигмоманометром.
- При накачивании воздуха в уретру через канюлю или катетер СКЕНЕ за уровнем давления следят с помощью манометра.
- При раскрытии сфинктера мочевого пузыря давление падает.
- Затем женщине предлагают сократить мышцы тазового дна так, как это делают для удержания мочи.

Таким образом, максимальный уровень давления до его падения позволяет судить о тонусе гладких мышц замыкающего аппарата мочевого пузыря. Повторное повышение давления характеризует тонус поперечно-полосатых мышц, участвующих в замыкании мочевого пузыря.

Наконечник аппарата (производства «Красногвардеец») вводят в нижнюю треть уретры. Регулировочный кран устанавливают на первое деление дозирующей шкалы, и воздух, находящийся в воздушном резервуаре, с постоянной скоростью начинает поступать в уретру. После повышения давления в системе на 30 мм рт. ст. подачу воздуха прекращают на 15 с. Этот прием позволяет определить, удерживает ли сфинктер данное давление при произвольном сокращении. Затем введение воздуха продолжают. Наконец наступает момент, когда давление в системе падает. Следовательно, сила давления в

системе преодолела силу тонуса гладкомышечного сфинктера. *Максимальное давление, отмеченное до падения, соответствует силе гладкомышечного сфинктера. Исследование повторяют при напряжении мышц тазового дна: второе падение ртутного столба указывает на силу поперечно-полосатого сфинктера.*

## Нарушение эвакуаторной функции мочевого пузыря

### Затрудненное мочеиспускание

У женщин затрудненное мочеиспускание обусловлено:

- недостаточным расслаблением мышц тазового дна;
- недостаточным сокращением детрузора;
- нарушением проходимости мочеиспускательного канала после хирургического лечения недержания мочи при напряжении.

Нарушение проходимости мочеиспускательного канала диагностируется, если при давлении, создаваемом детрузором, более 50 см вод. ст. объемная скорость мочеиспускания менее 15 мл/с.

В норме мочеиспускание происходит вследствие координированного расслабления мышц тазового дна и сфинктера мочеиспускательного канала и сокращения детрузора. При патологии опорожнение мочевого пузыря происходит иначе. В отсутствие сокращения детрузора сокращаются мышцы передней брюшной стенки. Если детрузор не сокращается и нарушен механизм закрытия мочеиспускательного канала, мочеиспускание происходит при расслаблении мышц тазового дна. При рассеянном склерозе возникает асинергия детрузора и сфинктера мочеиспускательного канала. При этом вместо расслабления сфинктера мочеиспускательного канала при сокращении детрузора происходит одновременное сокращение этих мышц. Мочеиспускание затруднено, струя становится прерывистой, после мочеиспускания в мочевом пузыре находится большое количество остаточной мочи.

### Лечение

Тактика определяется причиной затрудненного мочеиспускания.

**Медикаментозное лечение.** Эффективны легкие транквилизаторы,  $\alpha$ -адреноблокаторы,

уменьшающие тонус мочеиспускательного канала. При слабости детрузора возможно применение М-холиномиметиков, хотя в клинической практике они оказались мало эффективны. В лечении этой патологии больные периодически осуществляют самостоятельную катетеризацию мочевого пузыря. Периодическая катетеризация мочевого пузыря снижает риск инфекции мочевых путей.

При затрудненном мочеиспускании, как вследствие уретропексии, проводят цистометрию в фазе напряжения. Высокое давление, создаваемое детрузором, при низкой объемной скорости мочеиспускания служит показанием к удалению лигатур и повторной уретропексии.

Антимикробная терапия показана короткими курсами по 3 дня при острой мочевой инфекции. Такая тактика предупреждает появление возбудителей, устойчивых к антимикробным средствам.

### Острая задержка мочи

*Острая задержка мочи* — это невозможность самостоятельно помочиться при переполненном мочевом пузыре. Скопление большого количества мочи в мочевом пузыре вызывает сильную боль.

Причины острой задержки мочи:

- эпидуральная анестезия, примененная для обезболивания родов;
- спазм мышц тазового дна после задней кольпографии;
- неврологические причины.

Лечение состоит в катетеризации мочевого пузыря.

### Патологические ощущения

Среди патологических ощущений чаще всего наблюдается боль в лобковой области.

#### Диагностика

Тщательно собирают анамнез, проводят общий анализ и бактериологическое исследование мочи.

Следует помнить, что императивные позывы, учащенное мочеиспускание и недержание мочи наблюдаются не только при инфекции мочевых путей, но и при гиперрефлексии мочевого пузыря, а жжение и боль при мочеиспускании для гиперрефлексии мочевого пузыря нехарактерны.

У больных старше 50 лет, особенно курящих, работающих на предприятиях химической промышленности, исключают рак мочевого пузыря.

Простая язва мочевого пузыря характеризуется императивными позывами, учащенным мочеиспусканием, малой функциональной емкостью мочевого пузыря и болью в лобковой области, ненадолго исчезающей после опорожнения мочевого пузыря.

Дифференциальную диагностику проводят со следующими заболеваниями:

- дивертикул мочеиспускательного канала;
- заболевания вульвы;
- эндометриоз;
- мочекаменная болезнь;
- атрофический уретрит;
- вагинит;
- инфекции, передаваемые половым путем;
- дерматит, вызванный мылом, средствами для ванн и гигиены.

### Лечение

Очень часто даже при самом тщательном обследовании причину патологических ощущений установить не удастся, и лечение остается симптоматическим.

1. При императивных позывах показаны поведенческая психотерапия (как при гиперрефлексии мочевого пузыря) и регулярные гигиенические процедуры.
2. При боли во время мочеиспускания применяют комбинированный препарат, в состав которого входят метенамин, метиленовый синий, фенолсалицилат, бензойная кислота, атропин и гиосциамин.
3. Ограничивают употребление алкоголя, кофе, чая, безалкогольных напитков, содержащих кофеин, соков, специй, заменителей сахара и пищевых красителей.
4. Объясняют, что кожа вульвы постоянно должна быть сухой, что не следует применять присыпки, ароматизированные средства и цветное мыло, а также носить тесное белье.
5. В некоторых случаях при боли в лобковой области эффективно введение в мочевой пузырь 50 % раствора диметилсульфоксида. Препарат вводят по 50 мл 1 раз в 2 нед. Всего проводят 4–5 процедур.
6. При хронической боли в лобковой области иногда с успехом применяют  $H_1$ -блокаторы



и  $H_2$ -блокаторы (согласно одной теории, хроническая боль обусловлена высвобождением гистамина).

### Послеоперационные осложнения со стороны мочевыводящих путей

После гинекологических операций нередко нарушается акт мочеиспускания вследствие травмы мочевого пузыря в процессе операции и нарушения его иннервации. Переполненный мочевой пузырь может симулировать ряд патологических состояний (наличие гематомы, парез кишечника). В послеоперационном периоде необходимо тщательно следить за мочеиспусканием. При задержке самопроизвольного мочеиспускания прибегают к катетеризации мочевого пузыря. Измерение диуреза в послеоперационном периоде обязательно.

После операции могут развиваться осложнения, связанные с повреждением мочевыводящих путей. Подтекание мочи из влагалища после экстирпации матки может быть обусловлено ранением мочеточника или мочевого пузыря. Уточнить диагноз позволяет инстилляционная реакция метиленового синего в мочевой пузырь. При травме мочевого пузыря тампон, предварительно введенный во влагалище, окрашивается в голубой цвет. Если подтекает неподкрашенная моча, следует предполагать травму мочеточника. При отсутствии задержки мочи врач имеет возможность наблюдать больную, проводя соответствующие консультации и лечение.

Отсутствие выделения мочи после операции может быть связано с двухсторонней перевязкой мочеточников. При перевязке мочеточников быстро возникает болезненность в области почек, симптом Пастернацкого резко положительный. Отсутствие мочи может быть связано с «шоковой почкой». Катетеризация мочеточников и экскреторная урография позволяют уточнить диагноз. При механическом препятствии показана срочная операция для восстановления проходимости мочевыводящих путей.

В случаях, когда нет сообщения брюшной полости с влагалищем при ранении мочевыводящих путей (перерезка или ранение мочеточников или мочевого пузыря), возникает мочевой затек, который проявляется раздражением брюшины, интоксикацией. В брюшной полости определяется свободная жидкость. Для уточнения диагноза

показаны цистоскопия, экскреторная урография, ультразвуковое исследование, обзорный снимок брюшной полости с целью определения свободной жидкости. Моча может полностью поступать в брюшную полость (проникающее ранение мочевого пузыря) или имеет место отрицательный диурез (ранение одного мочеточника или небольшая рана в мочевом пузыре). Больные нуждаются в осмотре, проводимом совместно с урологом, и срочном оперативном вмешательстве.

### Резюме

Клинические проявления патологии мочевых путей разнообразны и разделены на четыре группы: нарушения резервуарной и эвакуаторной функции мочевого пузыря, патологические ощущения и изменения мочи.

Самым частым нарушением резервуарной функции мочевого пузыря является недержание мочи. Недержание мочи — это непроизвольное отхождение мочи без позывов к мочеиспусканию.

Обследование больных с недержанием мочи проводится по определенному плану: сбор анамнеза, физикальное обследование, общий анализ, посев и при необходимости цитологическое исследование мочи, измерение объема остаточной мочи, регистрации частоты мочеиспусканий и объема выделенной мочи. У части больных проводятся исследования уродинамики.

Цель консервативного лечения — устранение факторов, ухудшающих состояние больной (ожирение, курение, избыточное потребление жидкости), и увеличение компенсаторных возможностей (укрепление мышц тазового дна, медикаментозная терапия).

Цели хирургического лечения при недержании мочи: вернуть проксимальную часть уретры и шейку мочевого пузыря в зону воздействия внутрибрюшного давления, увеличить сопротивление уретры, комбинировать обе цели.

Типы операций при стрессовом недержании мочи: подвешивающие и слинговые операции (трансвагинальные или позадилобковые), пластика влагалища, установка искусственного сфинктера, периуретральные инъекции объемобразующих препаратов.

Мочевые свищи — это патологическое сообщение между мочевыми путями и другими ор-

ганами, обусловленное в большинстве случаев травмой. Мочевые свищи чаще возникают при осложненных родах, оперативных вмешательствах, при злокачественных опухолях и лучевой терапии. Различают пузырьные, мочеточниковые, уретровлагалищные и уретропузырно-влагалищные, комбинированные и сложные мочеполовые свищи. Основным методом лечения хирургический. Известны следующие доступы для ушивания пузырно-влагалищных свищей: трансвагинальный, трансвезикальный, трансперитонеальный, комбинированный. Перед операцией пациентка должна быть тщательно обследована и подготовлена. Операцию необходимо выполнять в специализированной клинике. Основные принципы закрытия свища: освежение краев свищевого отверстия производят методом расщепления, достаточная мобилизация тканей, позволяющая ушивать их без натяжения, тщательное сопоставление краев, применение многорядного шва.

Нарушение эвакуаторной функции мочевого пузыря включает затрудненное мочеиспускание и острую задержку мочи. У женщин затрудненное мочеиспускание обусловлено недостаточным расслаблением мышц тазового дна, недостаточ-

ным сокращением детрузора, нарушением проходимости мочеиспускательного канала после хирургического лечения недержания мочи при напряжении. Тактика определяется причиной затрудненного мочеиспускания. Могут быть эффективны транквилизаторы и  $\alpha$ -адреноблокаторы, самостоятельная периодическая катеризация мочевого пузыря. При затрудненном мочеиспускании, как следствии осложнений уретропексии, показано снятие лигатур и повторная уретропексия.

Патологические ощущения необходимо дифференцировать со многими заболеваниями (дивертикул мочеиспускательного канала, заболевания вульвы, эндометриоз, мочекаменная болезнь, атрофический уретрит, вагинит, инфекции, передаваемые половым путем, и др.). Лечение больных с патологическими ощущениями симптоматическое.

После гинекологических операций возможно развитие осложнений со стороны мочевыводящих путей (травмы мочевого пузыря, мочеточников). Поэтому в послеоперационном периоде контроль за мочеиспусканием и измерение диуреза обязательны.



# Глава 24

---

## *Доброкачественные и злокачественные заболевания молочной железы*

**Частота и структура доброкачественных заболеваний  
молочной железы**

---

**Анатомия и физиология молочной железы**

---

**Классификация доброкачественных опухолей молочной  
железы (ВОЗ, 1981)**

---

**Часто встречающиеся доброкачественные заболевания  
молочной железы**

---

**Мастопатия**

---

**Обследование больных с заболеваниями молочной железы**

---

**Лечение**

---

**Принципы диспансеризации женщин с заболеваниями  
молочной железы**

---

**Рак молочной железы**

---

**Общие принципы лечения рака молочной железы**

---

**Другие злокачественные заболевания молочной железы**

---

**Резюме**

---

### Частота и структура доброкачественных заболеваний молочной железы

Доброкачественные заболевания молочной железы привлекают особое внимание, так как на их фоне рак молочной железы развивается чаще.

Так, при непролиферативной форме мастопатии малигнизация отмечается в 0,87 %, при умеренной пролиферации — в 2,34 %, при резко выраженной пролиферации — в 31,41 % случаев.

Среди заболеваний молочной железы диффузная фиброзно-кистозная мастопатия (ФКМ) является самым распространенным (до 60 %). Частота встречаемости по нозологии нераковых заболеваний молочных желез представлена следующим образом:

- солитарная киста (26,4 %);
- фиброаденома (18 %);
- узловатая форма фиброзно-кистозной мастопатии (16,7 %);
- внутрипротоковая папиллома (10 %).

Пик заболеваемости мастопатией приходится на 45 лет.

Фиброаденома малигнизируется в 0,5–7,5 % случаев (чаще интраканаликулярный вариант), киста молочной железы — в 1–5 % случаев, при выраженных пролиферативных процессах в эпителии, выстилающем протоки и стенки кист, — до 31,4 %. Узловые формы ФКМ малигнизируются в 3,8 %, с признаками пролиферации — в 30 % случаев. В участках скопления микрокальцинатов рак молочной железы выявляется в 30 % случаев.

### Анатомия и физиология молочной железы

Молочная железа состоит:

- из паренхимы — железистой ткани с проходящими в ней протоками различного калибра;
- стромы — соединительной ткани, разделяющей железу на доли и дольки;
- жировой ткани, в которую погружены паренхима и строма железы.

Морфофункциональной единицей молочной железы является альвеола. Пузырек альвеолы выстлан одним слоем железистых клеток (лактоцитов), верхушки которых обращены в полость

альвеолы. В основании альвеолы расположены миоэпителиальные клетки (миоциты), обладающие способностью сокращаться и регулировать объем альвеол и выбрасывать через проток скапливающийся в них секрет. Альвеолы окружены базальной мембраной, к которой тесно прилегают нервные окончания и капилляры. Протоки альвеолы выстланы однослойным железистым эпителием, способным во время лактации продуцировать молоко.

Функциональной единицей молочной железы является долька. Долька формируется из 150–200 альвеол, объединенных междольковой соединительной тканью. Альвеолярные протоки сливаются во внутридольковый проток, выстланный двухрядным эпителием. 30–80 долек составляют долю молочной железы; всего их насчитывается 15–20. Протоки открываются на соске.

Закладка молочной железы происходит на 6-й нед. внутриутробной жизни. К моменту рождения железы представляют собой рудиментарную систему без деления на дольки. Рост альвеол (паренхимы) интенсифицируется после установления менструального цикла. В это время усиливается пролиферация как альвеолярного, так и протокового эпителия. Количество железистых элементов увеличивается в 10–11 раз, появляются тубулярные дольки, сконцентрированные по периферии молочных желез.

Во время беременности молочная железа достигает полной морфологической зрелости. Размеры ее увеличиваются за счет роста железистой ткани, масса достигает 800–900 г.

После родов происходит интенсивная секреция молока и железы еще более увеличиваются. В протоках долек образуются молочные синусы — полости для депонирования молока. По окончании лактации в железе происходят инволютивные изменения, сущность которых заключается в прекращении пролиферативных и секреторных процессов, а также замещении соединительной ткани жировой.

При возрастных инволютивных изменениях структуры молочных желез железистая ткань замещается на жировую или фиброзную. Наиболее частым вариантом является жировая инволюция. Эти процессы начинаются с 35 лет и усиливаются после 40 лет. В постменопаузе железа почти лишена железистых структур и состоит из жировой ткани с нерезко выраженными фиброзированными соединительнотканями прослойками.



Регуляция роста и развития молочной железы происходит под сложным гормональным контролем. Основная роль принадлежит эстрогенам, прогестерону и пролактину.

В первой фазе пубертатного периода, до менархе, на развитие молочных желез влияют эстрогены, во второй — эстрогены и прогестерон.

Эстрогены ответственны за рост и развитие протоков и соединительной ткани; прогестерон — за рост и развитие железистой ткани, увеличение числа альвеол, рост долек; пролактин — за активный рост эпителиальных клеток.

Во время беременности интенсивный рост и развитие происходит под влиянием возрастающего количества плацентарных эстрогенов, прогестерона и лактогена, а также пролактина гипофиза.

После родов происходит выключение гормонального влияния фетоплацентарного комплекса в основном за счет уменьшения уровня прогестерона, повышается образование и выделение пролактина и его секреторная активность. Пролактин стимулирует образование белковых компонентов молока, активируя ферменты углеводного обмена, а также стимулирует синтез лактозы — основного углеводного компонента молока, т.е. пролактин, являясь интенсивным стимулятором лактации, влияет также на содержание в нем белков, жиров и углеводов.

Жировая ткань, адипоциты молочной железы являются депо эстрогенов, прогестерона и андрогенов. Адипоциты активно захватывают половые гормоны из плазмы крови и под влиянием ароматаз андрогены превращаются в эстрадиол и эстрон. Этот процесс с возрастом усиливается, что, возможно, является одним из факторов увеличения риска рака молочной железы.

### Классификация доброкачественных опухолей молочной железы (ВОЗ, 1981)

Доброкачественные опухоли молочной железы делятся следующим образом:

#### I. Эпителиальные опухоли:

1. Внутрипротоковая папиллома.
2. Аденома соска.
3. Аденома:
  - тубулярная;
  - с признаками лактации.
4. Прочие.

#### II. Смешанные соединительнотканнные и эпителиальные опухоли:

1. Фиброаденома.
2. Листовидная опухоль.

#### III. Другие типы опухолей:

1. Опухоли мягких тканей.
2. Опухоли кожи.

#### IV. Неклассифицируемые опухоли.

#### V. Дисплазия молочной железы (фиброзно-кистозная болезнь).

#### VI. Опухолоподобные процессы:

1. Эктазия протоков.
2. «Воспалительные псевдоопухоли».
3. Гамартома.
4. Гинекомастия.
5. Другие.

### Часто встречающиеся доброкачественные заболевания молочной железы

*Мастопатия*, по определению ВОЗ (1984), — фиброзно-кистозная болезнь, характеризующаяся широким спектром пролиферативных и регрессивных изменений ткани железы с патологическим соотношением эпителиального и соединительнотканного компонентов.

*Мастодиния* (масталгия) — это циклическая болезненность и нагрубание молочных желез, обусловленная венозным застоем и отеком стромы. Механизм возникновения мастодинии связан с увеличением в ткани молочной железы уровня простагландина  $E_2$  в 7–8 раз, что приводит к расширению сосудов железы, повышению проницаемости сосудистой стенки, нарушению гемодинамики, водно-солевого баланса и тканевой гипоксии.

*Киста молочной железы* возникает в результате чрезмерного роста соединительной ткани протоков и окружающей стромы. В результате происходит сужение протока, что приводит к застою секрета и расширению протоков. Кисты могут быть одиночными или множественными, односторонними или двухсторонними. Размеры кисты могут варьироваться от самых маленьких до 6–8 см. Мелкие кисты могут сливаться, образуя многокамерные.

*Фиброаденома* — доброкачественная опухоль, в которой имеется сочетанная пролиферация соединительнотканного и эпителиального компонентов. В 9,3% случаев фиброаденома

бывает односторонней, в 9,4% — множественной.

При морфологическом исследовании фиброаденома в основном представлена плотноволокнистой фиброзной тканью, концентрически разрастающейся вокруг сдавленных протоков. По периферии опухоли развивающаяся соединительная ткань нередко формирует фиброзную капсулу.

По гистологической картине фиброаденома может быть периканикулярной (51%), интраканикулярной (47%), смешанной (2%).

*Внутрипротоковая папиллома* — доброкачественная папиллярная опухоль, возникающая в протоке молочной железы как результат пролиферации эпителия млечных протоков. Образуются сосочки различного строения, выступающие в просвете протока молочной железы. Они легко травмируются при сдавливании, ушибах молочных желез, при этом происходит отрыв сосочковых разрастаний и микрокровоотечения, появляются кровянистые или бурые выделения из сосков.

При расположении папилломы в крупных протоках, непосредственно за соском или ареолой, при тщательной пальпации молочных желез в области ареолы можно определить уплотнения, при надавливании на которые появляются кровянистые капельки.

## Мастопатия

### Этиология

Этиология мастопатии неясна. Мастопатия развивается под влиянием множества факторов эндогенного и экзогенного характера вследствие нарушения нормального процесса нейроэндокринной регуляции. Решающая роль в ее развитии отводится прогестерондефицитным состояниям, нарушению функции яичников, при которых имеется абсолютная или относительная гиперэстрогения.

При прогестерондефицитном состоянии избыток эстрогенов вызывает пролиферацию эпителия альвеол, соединительной ткани железы, протоков, усиливает активность фибробластов и нарушение рецепторного аппарата (число эстрадиоловых рецепторов увеличивается в 3 раза), что приводит к возникновению и развитию мастопатии.

В настоящее время предлагаются три равно-возможных и не исключающих друг друга механизма пролиферативного действия эстрогенов на молочную железу:

1. Прямая стимуляция клеточной пролиферации за счет взаимодействия эстрадиола, связанного с ядерными эстрогеновыми рецепторами.
2. Индукция синтеза факторов роста, действующих на эпителий молочной железы аутокринно или паракринно (непрямой механизм).
3. Стимуляция клеточного роста за счет отрицательной обратной связи, согласно которой эстрогены нивелируют воздействие ингибирующих факторов роста.

Установлено, что существует несколько механизмов контроля прогестероном за митозами и активностью эпителиальных клеток молочной железы.

### Классификация фиброзно-кистозной мастопатии (клинико-рентгенологический вариант)

1. Диффузная ФКМ:
  - с преобладанием железистого компонента (аденоз);
  - с преобладанием фиброзного компонента;
  - с преобладанием кистозного компонента;
  - смешанная форма.
2. Узловая форма.

В клинической практике используется клинико-рентгенологический вариант классификации фиброзно-кистозной мастопатии. Диффузные и узловые формы изменений в железах находят отражение на рентгенограмме, при ультразвуковом и морфологическом исследованиях.

Гистологические формы фиброзно-кистозной мастопатии:

- пролиферативная;
- непролиферативная.

При непролиферативной форме основным изменениям подвергаются связочный аппарат и соединительный каркас молочной железы. Проллиферативный процесс характеризуется увеличением массы железистой ткани, на фоне которой появляются участки аденоза, расширяются и разветвляются протоки молочной железы.



Для ФКМ с преобладанием железистого компонента морфологическим субстратом является неосумкованная гиперплазия железистых долек. Эта форма встречается в 10 % случаев. ФКМ с преобладанием железистого компонента наблюдается у девушек в конце периода полового созревания, а также у женщин в начальные сроки беременности как преходящее состояние.

Морфологическим субстратом для ФКМ с преобладанием кистозного компонента являются множественные кисты, неравномерно расширенные протоки, фиброз и атрофия долек. Эта форма встречается в 17 % случаев всех мастопатий. Кистообразование характерно для женщин в возрасте 36–50 лет.

При смешанной форме ФКМ морфологическая картина довольно пестрая: отмечаются гиперплазия железистых долек, склерозирование внутридольковой и междольковой соединительной ткани, превращение альвеол в микрокисты. Эта форма встречается в 40 % случаев.

Узловая форма ФКМ характеризуется аналогичными изменениями, но имеющими локальный характер.

Выделяют две формы ФКМ:

- локальная (85 %), когда выявляется один участок уплотнения;
- диффузно-узловая (15 %), когда на фоне диффузной перестройки структуры выявляется множество уплотнений, чаще с обеих сторон.

Узловая форма ФКМ встречается у женщин преимущественно в возрасте 30–49 лет.

### Клиническая картина фиброзно-кистозной мастопатии

Клинически ФКМ с преобладанием железистого компонента сопровождается нагрубанием, болезненностью, особенно в предменструальный период, чувством тяжести, увеличением объема молочных желез (синдром предменструального напряжения).

Клинические проявления ФКМ с преобладанием фиброза заключаются в болезненности молочных желез, чаще локализующейся в верхненаружных квадрантах, в выраженных случаях с иррадиацией в подмышечную область, надплечье.

Характерным клиническим признаком ФКМ с преобладанием кистозного компонента является болезненность желез, усиливающаяся перед

менструацией. Нередко отмечаются неожиданно возникающие боли и уплотнения, которые не меняются в зависимости от менструального цикла.

При узловой форме ФКМ болевой синдром наблюдается в 10 % случаев.

### Основные жалобы больных с ФКМ

Фиброаденома определяется главным образом при пальпации молочной железы. Женщины обращаются к врачу с жалобой на опухолевидное образование в молочной железе, которое пациентка выявила самостоятельно.

При кисте молочной железы жалобы те же, что и при диффузных формах ФКМ. Однако при больших размерах кисты больная может пожаловаться на наличие пальпируемого опухолевидного образования в молочной железе.

При внутрипротоковой папилломе пациентки предъявляют жалобы на кровянистые или бурые выделения из соска молочной железы.

### Частота опухолей молочной железы в зависимости от локализации

С целью определения четкой локализации патологического процесса молочную железу делят на четыре квадранта (верхненаружный, верхневнутренний, нижненаружный, нижне-внутренний).

Значительно чаще опухоль развивается в верхненаружном квадранте (50 %) молочной железы. На втором месте по частоте поражения — позадиареолярная или центральная зона (18 %). Верхне-внутренний квадрант поражается в 15 % случаев. Реже всего опухоль возникает в нижних квадрантах: наружном (11 %) и внутреннем (6 %). Преимущественное развитие опухолей в верхненаружном квадранте и в центральной зоне связано с большим развитием в этих участках железистой ткани и более частым их травмированием.

### Обследование больных с заболеваниями молочной железы

#### Пальпация молочных желез

Пальпация молочных желез проводится в положении женщины стоя и лежа. Проводят поверхностную и глубокую пальпацию молочных

желез, зон регионарного лимфооттока (подмышечных, подключичных узлов). Обязательно сдавление околососкового поля для уточнения характера отделяемого из соска (объем, консистенция и цвет).

Пальпаторно у больных с диффузной ФКМ с преобладанием железистого компонента отмечается плотная, бугристая или болезненная железа.

При диффузной ФКМ с преобладанием фиброза молочные железы небольших размеров, плотные, тяжистые.

У больных с диффузной ФКМ с преобладанием кистозного компонента на фоне неравномерного уплотнения определяются узловые конгломераты, степень выраженности которых обычно увеличивается во вторую фазу менструального цикла.

В зависимости от степени выраженности смешанной формы ФКМ определяется: плотная, тяжистая, неравномерная структура.

При фиброаденоме пальпируется плотный округлый узел с четкими границами, гладкой поверхностью, легкоподвижный, не спаянный с окружающими тканями, безболезненный. Редко фиброаденома имеет крупнобугристую поверхность. Кожа над фиброаденомой остается неизменной. В положении больной лежа фиброаденома не определяется.

Киста молочной железы при пальпации представляет собой образование округлой или овальной формы с гладкой поверхностью, тугоэластической консистенции, с четкими границами, подвижное, не спаянное с окружающими тканями и безболезненное.

Рекомендуется регулярная (1 раз в нед.) самопальпация молочных желез.

### Специальные методы исследования

В диагностике заболеваний молочных желез, кроме анамнеза, клинической картины и объективных данных (осмотр, пальпация молочных желез), большое значение имеют дополнительные методы исследования: рентгеномаммография, пневмоцистография, дуктография, ультразвуковое исследование, пункционная биопсия, аспирационная биопсия, цитологическое и морфологическое исследование. Все методы диагностики заболеваний молочных желез проводятся

на 5–12-й день менструального цикла (при отсутствии менструаций — в любой день).

Рентгеномаммографию проводят на 6–12-й день менструального цикла на специальных рентгеновских аппаратах в двух проекциях (прямой и боковой). Информативность метода 90–95 %.

Преимуществом рентгеномаммографии является хорошая дифференциация участков микрокальцинатов (менее 5 мм в диаметре), солидных образований, патологических изменений на фоне жировой инволюции.

Недостатки рентгеномаммографии:

- имеет возрастные ограничения для применения;
- не позволяет визуализировать до 40 % опухолей у пациенток моложе 35 лет;
- не всегда возможна достоверная дифференциация между кистами и солидными образованиями;
- в точности диагностики кистозных образований уступает эхографическому методу.

Рентгенологически фиброаденома характеризуется наличием правильной формы круглой или овальной тени с четкими контурами за счет капсулы и чаще однородной структуры.

На рентгенограмме киста дает участок затемнения округлой или овальной формы с четкими ровными контурами. При наличии многокамерных кист контуры их полициклически.

Ультразвуковое исследование молочных желез проводится в положении пациентки лежа на спине контактным методом в реальном масштабе времени. Используют ультразвуковые аппараты с датчиками линейного сканирования, частотой 3,5–7,5 МГц.

Преимущества ультразвукового исследования:

- безопасность метода, так как нет лучевой нагрузки;
- возможность проведения динамического исследования;
- отсутствие возрастных ограничений;
- при необходимости возможность контроля при пункционной биопсии пальпируемых и непальпируемых образований молочных желез;
- 100 % точность диагностики кистозных образований.

Недостатки ультразвукового исследования:

- невозможность дифференциации микрокальцинатов и солидных образований на фоне жировой инволюции;



- низкая диагностическая эффективность опухолей менее 1 см.

На сонограмме при узловой форме ФКМ определяется участок сниженной эхогенности без четких границ, неоднородной структуры, с участками повышенной эхогенности в центре.

На эхограмме киста выявляется в виде эхонегативного образования, с четкими ровными контурами, с более или менее выраженной капсулой, округлой или овальной формы.

При сонографии фиброаденома — овальной или округлой формы, с четкими ровными контурами, равномерно-гетерогенной внутренней структурой. Эхогенность фиброаденомы, как правило, ниже окружающей ее железистой ткани. Задняя стенка образования выражена значительно отчетливее, чем передняя и боковые.

Пункционная биопсия с последующим цитологическим исследованием аспирата направлена на выявление предзлокачественных и злокачественных процессов молочных желез. Точность диагностики составляет 86 %.

Показания для проведения пункционной биопсии:

- узловые формы ФКМ;
- фиброаденома;
- скопления кальцинатов;
- наличие участков, подозрительных на опухоль.

Для диагностики внутрипротоковой папилломы используют:

- цитологическое исследование выделений из сосков молочной железы;
- бесконтрастную рентгеномаммографию (стандартная — прямая и боковая маммография);
- контрастную рентгеномаммографию (дуктографию).

Дуктография — рентгенологическое исследование млечных протоков с контрастированием. Диагностическая точность составляет 96 %. При необходимости используют метод двойного контрастирования протока. Основным рентгенологическим признаком при внутрипротоковой папилломе является дефект наполнения протока.

Цитологическими признаками внутрипротоковой папилломы являются наличие эритроцитов и макрофагов (типа гемосидерофагов) в отделяемом из соска, а также скопления кубического эпителия в сосочках.

Цитологическое исследование дает возможность выявить внутрипротоковую папиллому в 17 % случаев при однократном и в 77 % случаев при трехкратном исследовании выделений из соска, взятых в первую фазу менструального цикла с промежутком 2–3 мес.

## Лечение

При лечении больных применяют консервативные и хирургические методы.

### Консервативное лечение

Для консервативного лечения используют негормональные и гормональные методы.

Негормональная терапия включает:

- коррекцию диеты;
- витаминотерапию;
- энзимотерапию;
- прием седативных препаратов;
- прием адаптогенов.

Гормональные препараты, применяемые для лечения заболеваний молочных желез:

1. Антиэстрогены (тамоксифен, торемифен, фарестон, ралоксифен, нольвадекс).
2. Монофазные комбинированные оральные контрацептивы. Учитывая потенциальную роль эстрогенов в развитии заболеваний молочных желез, предпочтительны низкодозированные и микродозированные монофазные комбинированные оральные контрацептивы, содержащие не более 0,035 мг этинилэстрадиола, и гестагены третьего поколения (фемоден, логест, силест, марвелон, мерсилон, новинет, регулон, минulet).
3. Гестагены. Предпочтение отдают производным натурального прогестерона (дюфастон). Также используется натуральный прогестерон в трансдермальной форме (прожестожель).
4. Агонисты дофаминовых рецепторов (бромкриптин, парлодел, норпролак, достинекс).
5. Антигонадотропины (даназол, дановал, данол).
6. Агонисты рилизинг-гормона гонадотропинов (золадекс, бусерелин, декапептил-депо).

Механизм действия комбинированных оральных контрацептивов заключается в по-

давлении гормональной функции гипофиза посредством торможения выработки синтезируемых гипоталамусом рилизинг-гормонов, что приводит к торможению овуляции. Доказательно и непосредственное тормозящее действие ОК на функцию яичников: секреция эстрогенов снижается почти в 2 раза. Препараты наиболее эффективны в раннем репродуктивном периоде.

Гестагены индуцируют апоптоз путем воздействия на антиапоптотический белок протоонкоген Bcl-2, снижая его экспрессию даже в присутствии эстрадиола.

Препараты назначают с 5-го по 26-й день менструального цикла либо с 16-го дня менструального цикла в течение 10 дней. Они могут применяться как в позднем, так и раннем репродуктивном возрасте. Курс лечения 6 мес.

Прожестожель — гель, содержит натуральный прогестерон в количестве 1 г в 100 г геля. Наносят на кожу молочной железы по 2,5 мг 2 раза в день в течение 3 мес. Воздействуя на состояние эпителия и сосудистой сети, прожестожель не влияет на уровень прогестерона в плазме крови. Концентрация гормона в ткани в 10 раз выше, чем в крови. Прожестожель является препаратом выбора для больных, у которых противопоказаны гормональные препараты.

Антигонадотропины оказывают прямое действие на ядерный стероидогенез с нарушением транскрипции тканеспецифических генов, вызывают снижение частоты пульсирующих выбросов РГ-Гн в гипоталамусе, непосредственно действуют на стероидогенез в яичниках, конкурентно связывая фермент сульфатазы, участвующий в синтезе стероидных гормонов. Препараты назначают в течение 3–6 мес.

Антиэстрогены конкурентно блокируют  $\alpha$ -эстрогеновые рецепторы в органах-мишенях и тормозят опухолевый рост, стимулируемый эстрогенами. Кроме того, антиэстрогены снижают активность фермента сульфатазы, участвующего в биосинтезе эстрадиола в ткани молочной железы. Для лечения заболеваний молочных желез хорошо зарекомендовал себя тамоксифен и ралоксифен. Курс лечения составляет 3–6 мес.

Агонисты дофаминовых рецепторов назначают с целью коррекции проявлений функциональной гиперпролактинемии. Дозу препарата подбирают в зависимости от уровня пролактина в сыворотке крови.

Агонисты РГ-Гн блокируют цирхоральный ритм его секреции, а следовательно, и синтез гормонов в яичниках. Они наиболее эффективны при выраженных формах мастопатии в позднем репродуктивном и перименопаузальном возрасте.

## Хирургическое лечение

Применяют два метода хирургического лечения:

- резекцию железы;
- склерозирование.

*Показания к хирургическому лечению:*

- узловатая форма ФКМ;
- скопление известковых включений;
- фиброаденома;
- внутрипротоковая папиллома;
- киста молочной железы:
  - а) с геморрагическим содержимым;
  - б) с пролиферацией эпителия выстилки и/или атипией клеток;
  - в) с пристеночным и внутрикистозным разрастанием;
  - г) неоднократные рецидивы кисты после склерозирования.

Основной объем операции — секторальная резекция молочной железы. При внутрипротоковой папилломе проводится центральная резекция молочной железы. Срочное гистологическое исследование удаленного участка является обязательным условием. При выявлении злокачественного роста опухоли объем операции расширяют до мастэктомии.

Склерозирование проводится только при кистах молочной железы.

Условия для проведения склерозирования кисты:

- размеры кисты от 0,8 до 2,0 см в диаметре;
- отсутствие:
  - а) признаков перифокального воспаления;
  - б) пролиферации эпителия выстилки кисты и/или атипии клеток;
  - в) пристеночных и внутрикистозных разрастаний;
  - г) геморрагического содержимого.

В настоящее время используют следующие склерозирующие средства:

- клеевую композицию «Сульфакрилат»;
- 1 % раствор этоксисклерола;
- 96 % этиловый спирт.

Эффективность метода 88–99 %.



### Принципы диспансеризации женщин с заболеваниями молочной железы

Все больные с заболеваниями молочной железы должны находиться под диспансерным наблюдением. Обследование молочных желез необходимо проводить не реже 1 раза в год. Пациенткам моложе 35 лет проводится УЗИ молочных желез, по показаниям маммография.

В соответствии с рекомендациями ВОЗ (1984) рентгеномаммографические исследования проводятся следующим образом: начиная с 35 лет — 1 раз в 2 года, женщинам старше 50 лет — ежегодно. Исследование не рекомендуется проводить чаще 1 раза в год.

Высокая сочетаемость гинекологических заболеваний и патологических процессов молочных желез диктует необходимость единого скринингового обследования и лечения. Существует единый маммологический и гинекологический скрининг обследования женщин, обратившихся к гинекологу или маммологу, независимо от жалоб. Всем больным с доброкачественными заболеваниями молочной железы необходимо проводить гинекологическое исследование (ультразвуковое исследование органов малого таза, тесты функциональной диагностики, гормональный скрининг). Всем пациенткам, обратившимся к гинекологу, необходимо обследовать молочные железы.

Основные принципы профилактики заболеваний молочных желез:

- своевременное выявление и лечение гинекологических заболеваний и эндокринных нарушений;
- раннее выявление патологии молочных желез;
- правильное ведение беременности, родов и послеродового периода;

### Рак молочной железы

#### Частота рака молочной железы

Рак молочной железы занимает первое место среди всех злокачественных новообразований у женщин, что составляет 18,3% всех онкологических больных. За последние 10 лет число больных раком молочной железы увеличилось на 28,8%.

Рост рака молочной железы заставляет обращать особое внимание на факторы риска, среди которых мастопатия занимает ведущее место.

#### Факторы риска

Факторами риска являются:

- наличие мастопатии;
- неблагоприятный семейный анамнез;
- наличие в анамнезе преинвазивного или инвазивного рака молочной железы;
- раннее менархе;
- позднее наступление менопаузы;
- поздняя первая беременность;
- наличие кистозно-фиброзной мастопатии в анамнезе;
- воздействие радиации в возрасте до 30 лет.

В большинстве исследований не выявлено связи между применением оральных контрацептивов и раком молочной железы, однако длительное (более 4 лет) применение этих препаратов до первой беременности может увеличить риск заболевания. Заместительная терапия эстрогенами в течение 10–20 лет после наступления менопаузы тоже, по-видимому, несколько повышает риск. Есть ли связь между циклическим приемом эстроген-гестагенных препаратов и развитием рака молочной железы, не известно.

Судя по имеющимся данным, в индукции или стимуляции роста раковых опухолей могут играть роль и такие внешние факторы, как характер питания, хотя точно не известно, какой именно состав диеты (например, повышенное содержание жиров) мог бы увеличивать риск заболевания. Этот риск выше для тучных женщин в постменопаузе, однако сведений, указывающих на его снижение после изменения режима питания, нет.

#### Клиническая картина и диагностика

Жалобы:

- на уплотнения в молочной железе (более 80% опухолей выявляются самими больными);
- на боль;
- на увеличение молочной железы.

Объективное исследование:

- Типичный признак при физикальном исследовании — наличие доминирующего опухолевидного образования, т.е. уплотнения, четко отличимого от окружающей ткани.

- Несколько более плотное утолщение, отсутствующее в другой железе, может быть признаком рака.
- Запущенные, обычно неоперабельные формы рака, характеризуются фиксацией опухоли на стенке грудной клетки или коже, наличием дополнительных узлов или кожных язв либо усилением обычного кожного рисунка («апельсиновая корка») в результате лимфатического отека.
- Спаянные или фиксированные подмышечные лимфатические узлы, надключичная или подключичная лимфаденопатия также считаются признаками неоперабельного рака.
- Особенно злокачественны воспалительные формы рака молочной железы, с диффузной воспалительной реакцией и увеличением размеров железы, но часто без опухолевидного образования.

Специальные методы исследования:

- маммография;
- аспирационная биопсия с последующим цитологическим исследованием;
- пункционная или инцизионная биопсия с последующим гистологическим исследованием;
- эксцизионная биопсия проводится при небольших размерах опухоли с обязательным гистологическим исследованием.

Часть биоптата используют для обычного определения рецепторов эстрогенов и прогестерона. Примерно  $\frac{2}{3}$  больных имеют опухоли, содержащие рецепторы эстрогенов. Частота таких опухолей выше у женщин после наступления менопаузы. Прогноз у этих больных несколько лучше, а вероятность эффекта эстрогенотерапии выше. Обнаружение рецепторов прогестерона, как полагают, указывает на наличие функционирующих рецепторов эстрогенов. Одновременно присутствие тех и других рецепторов позволяет с большей долей вероятности ожидать благоприятной реакции на терапию, нежели в случае выявления только рецепторов эстрогенов или, тем более, при отсутствии тех и других. Сведения о рецепторах могут оказаться полезными при выборе как адъювантного (после мастэктомии или лучевой терапии), так и паллиативного лечения (если у больной впоследствии разовьются метастазы).

## Гистологические типы рака молочной железы

Дольковая преинвазивная карцинома, или дольковая неоплазия, встречается большей частью до наступления менопаузы и диагностируется лишь случайно, так как не образует пальпируемой массы. У 25–35 % больных с дольковой карциномой в последующем развивается инвазивный рак с одинаковой частотой в одной или в обеих железах, причем латентный период может достигать 40 лет. Преинвазивная карцинома протоков развивается как до, так и после наступления менопаузы, образует пальпируемую массу и чаще локализуется в каком-либо одном квадранте молочной железы. Нередко она служит причиной микрокальцификатов, регистрируемых на маммограмме. Благодаря особенности локализации карцинома протоков поддается полному хирургическому удалению.

Инвазивные опухоли протоков и дольковые инвазивные опухоли представляют собой самый распространенный гистологический тип рака молочной железы, на долю которого приходится примерно 90 % случаев этого заболевания. У больных с более редкими гистологическими типами рака, например, с медуллярным или трубчатым раком, прогноз более благоприятен.

## Обследование для диагностики метастазов

Объем исследований включает:

- наружный осмотр для выявления лимфаденопатии, кожных метастазов и увеличения размеров печени;
- рентгенографию грудной клетки;
- исследование функции печени;
- полный клинический анализ крови;
- определение титров карциноэмбрионального антигена и СА15-3 (маркер рака молочной железы), поскольку содержание этих опухолевых маркеров повышено более чем у половины больных с метастазами;
- проведение сканирования костей у больных с крупными опухолями или лимфаденопатией; результаты его редко бывают положительными при диаметре опухоли менее 2 см и отсутствии лимфаденопатии, но они дают полезный материал для сравнения при появлении в дальнейшем признаков метастазирования (в частности, болей в мышцах и костях);



Классификация рака молочной железы по системе TNM

| Стадия    |         | Признак   |
|-----------|---------|---|
| <b>T</b>  |         | <b>Первичная опухоль</b>  |
| Tx        |         | Размеры первичной опухоли оценить невозможно  |
| T0        |         | Первичной опухоли нет   |
| Tis       |         | Рак <i>in situ</i> : протоковый и дольковый рак <i>in situ</i> , рак Педжета соска молочной железы в отсутствие объемного образования в молочной железе |
| T1        |         | Опухоль диаметром не более 2 см.  |
|           | T1a     | Опухоль диаметром не более 0,5 см.  |
|           | T1b     | Опухоль диаметром более 0,5 см, но не более 1 см.   |
|           | T1c     | Опухоль диаметром более 1 см, но не более 2 см  |
| T2        |         | Опухоль диаметром более 2 см, но не более 5 см  |
| T3        |         | Опухоль диаметром более 5 см  |
| T4        |         | Распространение на грудную стенку или кожу.   |
|           | T4a     | Распространение на грудную стенку.  |
|           | T4b     | Отек, изъязвление кожи или метастазы кожи одноименной молочной железы.  |
|           | T4c     | Сочетание признаков стадий T4a и T4b.   |
|           | T4d     | Воспалительный рак молочной железы  |
| <b>N</b>  |         | <b>Состояние лимфоузлов по данным физикального исследования</b>   |
| Nx        |         | Исследование регионарных лимфоузлов невозможно  |
| N0        |         | Регионарные лимфоузлы не пальпируются   |
| N1        |         | Пальпируются подвижные подмышечные лимфоузлы на стороне поражения   |
| N2        |         | Подмышечные лимфоузлы на стороне поражения спаяны друг с другом и с окружающими тканями   |
| N3        |         | Увеличение окологрудных лимфоузлов на стороне поражения   |
| <b>pN</b> |         | <b>Состояние лимфоузлов по данным гистологического исследования</b>   |
| pNx       |         | Исследование регионарных лимфоузлов невозможно  |
| pN0       |         | Метастазов в регионарные лимфоузлы нет  |
| pN1       |         | Метастазы в подмышечные лимфоузлы на стороне поражения, лимфоузлы не спаяны друг с другом и с окружающими тканями.                                      |
|           | pN1a    | Микрометастазы (не более 0,2 см).   |
|           | pN1b    | Хотя бы один из метастазов более 0,2 см.  |
|           | pN1bi   | Метастазы не более чем в 3 лимфоузла диаметром менее 2 см.  |
|           | pN1bii  | Метастазы в 4 и более лимфоузла диаметром менее 2 см.   |
|           | pN1biii | Метастазы, выходящие за пределы капсулы лимфоузла, диаметром менее 2 см.  |
|           | pN1biv  | Метастазы диаметром 2 см и более  |
| pN2       |         | Метастазы в подмышечные лимфоузлы на стороне поражения, лимфоузлы спаяны друг с другом или с окружающими тканями  |
| pN3       |         | Метастазы в окологрудные лимфоузлы на стороне поражения   |
| <b>M</b>  |         | <b>Отдаленные метастазы</b>   |
| Mx        |         | Невозможно судить о наличии отдаленных метастазов   |
| M0        |         | Отдаленных метастазов нет   |
| M1        |         | Отдаленные метастазы, включая метастазы в надключичные лимфоузлы на стороне поражения   |

- проведение сканограммы печени при увеличении ее размеров и в случаях, когда содержание карциноэмбрионального антигена выходит за пределы нормы.

Классификация рака молочной железы по системе TNM приведена в табл.

## Общие принципы лечения рака молочной железы

### Первичная терапия

Существенных отличий в выживаемости после мастэктомии по сравнению с консервативным хирургическим лечением (удаление уплотнений, обширное иссечение ткани, частичная мастэктомия или удаление пораженного квадранта) в сочетании с лучевой терапией не обнаружено, по крайней мере, в первые 20 лет после лечения. Выбор определяется прежде всего желанием больной. Главное преимущество консервативного хирургического лечения и лучевой терапии — хороший косметический эффект. Такой эффект, однако, недостижим, когда опухоль сравнима по величине со всей железой, так как в этом случае для предотвращения позднего рецидива необходимо полностью удалить опухоль вместе с окружающей ее здоровой тканью. Примерно у 15% больных после консервативной хирургической операции в сочетании с облучением трудно определить, какая из молочных желез была оперирована.

Нежелательные последствия после консервативных операций и лучевой терапии:

- На коже остаются морщины, возможно утолщение или нарушение контура груди в месте обширного иссечения. Эти изменения можно свести к минимуму, уделяя особое внимание косметическим деталям уже во время первой биопсии и при последующем повторном иссечении, если оно потребуется.
- Эритема или образование безболезненных пузырей на коже в период лечения.
- Легкий пневмонит, возникающий через 3–6 мес. после окончания курса облучения (примерно у 10–20% больных).
- Бессимптомные переломы ребер (менее чем у 5%).

Некоторые исследования показали, что опухоли с обширным (более 25%) внутрипротоковым компонентом как в пределах зоны инвазивной

опухоли, так и в прилегающих тканях отличаются высокой частотой рецидивов в пределах данной железы после консервативного хирургического лечения и лучевой терапии. Тем не менее, частота отдаленных рецидивов и выживаемость после хирургического лечения как при наличии, так и при отсутствии внутрипротокового компонента одинаковы.

Наиболее эффективные методы местного лечения опухолей с обширными участками преинвазивного рака — мастэктомия или повторное иссечение зоны исходной опухоли с целью исключения множественных остаточных очагов.

Радикальная мастэктомия по Халстеду в настоящее время почти полностью заменена модифицированной радикальной мастэктомией, при которой удаляют всю ткань молочной железы с сохранением большой грудной мышцы, что не требует имплантации кожного лоскута. Дополнительная лучевая терапия после мастэктомии снижает частоту местных рецидивов опухоли на грудной стенке и в регионарных лимфатических узлах, но не увеличивает общей выживаемости и потому используется все реже. Выживаемость после модифицированной радикальной мастэктомии такая же, как и после обычной радикальной операции, а последующая пластика молочной железы значительно облегчается.

К числу реконструктивных операций относятся:

- помещение под мышцы (реже — под кожу) силиконового имплантата;
- применение тканевого расширителя с последующей имплантацией силиконового протеза;
- перемещение мышечного фрагмента вместе с системой кровоснабжения из широкой мышцы спины или нижних прямых мышц живота;
- формирование свободного лоскута с созданием анастомоза между сосудами фрагмента большой ягодичной мышцы и внутренними сосудами молочной железы.

Выбор той или иной процедуры зависит от масштабов предшествующего хирургического вмешательства или интенсивности лучевой терапии, от квалификации хирурга и от согласия больной на более обширную операцию. Пластическая операция возможна сразу после мастэктомии, однако это требует длительной анестезии и согласованности действий общего хирурга и специалиста по пластике.



Иссечение лимфатических узлов или взятие образцов их ткани можно производить во время модифицированной радикальной мастэктомии или через отдельный аксиллярный разрез при консервативной операции. Ограничение масштабов такого вмешательства зоной, лежащей ниже подключичной мышцы или медиально от нее, значительно снижает частоту осложнений. Более обширное вмешательство, по-видимому, неоправданно, так как удаление лимфатических узлов преследует главным образом диагностическую, а не лечебную цель. Состояние лимфатических узлов гораздо лучше, чем любой другой прогностический показатель, коррелирует с общей выживаемостью больных или длительностью безрецидивного периода.

По состоянию лимфатических узлов больных традиционно подразделяют на три группы:

- с отрицательными данными;
- с наличием 1–3-х узлов;
- с наличием 4-х или более узлов.

У больных с отрицательными данными 10-летняя выживаемость без рецидивов превышает 70%, общая выживаемость — 80%. Для больных с метастазами в лимфатических узлах эти показатели составляют соответственно 25 и 40%. Прогноз ухудшается с обнаружением каждого дополнительного пораженного узла. В последней группе 10-летняя выживаемость без рецидивов и общая выживаемость составляют соответственно около 15 и 25%.

При крупных опухолях вероятность поражения лимфатических узлов выше, однако величина опухоли служит самостоятельным прогностическим показателем. Прогноз ухудшается с увеличением опухоли на каждый сантиметр. По мнению некоторых специалистов, при размерах опухоли < 1 см прогноз благоприятен и никакой дополнительной терапии не требуется. Считается также, что при опухолях величиной > 5 см нужна дополнительная системная терапия перед проведением мастэктомии или консервативного хирургического лечения.

При слабодифференцированных опухолях прогноз хуже, чем при высокодифференцированных. Однако точность оценок степени дифференцировки невелика, и разные патоморфологии при исследовании одних и тех же препаратов приходят к разным заключениям.

Больным с преинвазивным раком протоков в большинстве случаев с успехом проводят простую

мастэктомию, которая всегда была общепринятым методом лечения этой формы рака. Теперь, однако, все чаще прибегают только к обширному иссечению пораженной ткани, особенно если размер опухоли не превышает 2,5 см, а гистологический тип карциномы благоприятен. При менее благоприятной гистологической характеристике опухоли и ее больших размерах обширное иссечение сочетают с лучевой терапией.

### Адьювантная системная терапия

Химиотерапию или гормональное лечение начинают вскоре после завершения первичной терапии и продолжают на протяжении ряда месяцев или лет, что задерживает появление рецидивов почти у всех больных, а некоторым продлевает жизнь. Однако нет данных о том, что с помощью только этих методов без мастэктомии или лучевой терапии можно достичь излечения.

Адьювантная химиотерапия на 25–35% повышает 10-летнюю выживаемость женщин в периоде пременопаузы. Более длительные наблюдения показывают, что при наличии метастазов средняя продолжительность жизни женщин в пременопаузе может, видимо, различаться более чем на 5 лет в зависимости от метода лечения (мастэктомия + химиотерапия или только мастэктомия). Полихимиотерапия эффективнее монохимиотерапии. Лечение на протяжении 6–24 мес. не имеет преимуществ перед 4–6-месячным курсом. Адьювантная химиотерапия удлиняет безрецидивный период у женщин в постменопаузе, но общая выживаемость существенно не изменяется.

К побочным эффектам химиотерапии относятся:

- тошнота;
- нечастая рвота;
- мукозит;
- быстрая утомляемость;
- облысение разной степени;
- угнетение кроветворения и тромбоцитопения.

Отдаленные последствия при использовании большинства схем химиотерапии не отмечаются, а смертность от инфекционных заболеваний или кровотечения незначительна (менее 0,2%).

### Лечение метастазов

Рак молочной железы может метастазировать практически в любой орган, чаще всего в ЦНС,

легкие, печень, кости, лимфатические узлы и кожу. Метастазы нередко появляются через несколько лет и даже десятилетий после установления диагноза и начала лечения, поэтому вновь возникающие симптомы требуют немедленного проведения вначале общего осмотра, а затем гематологического и радиологического исследования.

Лечение метастазов мало влияет на выживаемость, однако при правильном применении терапия даже с относительно сильно выраженными побочными эффектами временно ослабляет симптомы и облегчает жизнь больной.

На выбор схемы лечения могут влиять следующие факторы:

- наличие рецепторов эстрогенов и/или прогестерона в первичной опухоли или в биоптатах метастазов;
- временной интервал между установлением диагноза и появлением метастазов;
- число метастазов в пораженных органах;
- физиологическое состояние женщины (до или после менопаузы).

У больных с одним явным очагом метастазирования всегда бывают и другие очаги, даже если они первоначально не выявляются. В связи с этим при появлении метастазов в большинстве случаев применяют системное лечение (гормонали или химиотерапию). Однако бывают и исключения. У больных с длительным отсутствием метастазов (2 года и более) и единственным очагом метастазирования признаки новых метастазов могут не появляться в течение многих месяцев и лет. В таких случаях при неоперабельности изолированных костных поражений, проявляющихся клинически, или местных кожных рецидивов рака возможна только лучевая терапия. Это наиболее эффективное средство при метастазах в мозг, иногда обеспечивающее длительный эффект. Больным с множественными метастазами за пределами ЦНС вначале проводят системное лечение. Если оно оказывается безуспешным как паллиативная мера, начинают облучение. Поскольку нет данных о существенном увеличении выживаемости при лечении больных с бессимптомными метастазами, терапию, особенно токсичную, следует отложить до появления признаков быстрого прогрессирования болезни.

При лечении больных с эстроген-чувствительными опухолями, с бессимптомным интервалом более 2-х лет или с заболеванием, не угрожающим жизни, химиотерапии следует предпочесть

гормональную терапию. Она особенно эффективна в период менопаузы и в постменопаузе продолжительностью более 5 лет.

Препараты, применяемые для гормональной терапии рака молочной железы:

- тамоксифен;
- прогестины (медроксипрогестерона ацетат или мегестрола ацетат).

Наиболее эффективны при метастазирующем раке молочной железы цитотоксические препараты (циклофосфамид, доксорубин, митомин-С).

## Другие злокачественные заболевания молочной железы

### Болезнь Педжета

Болезнь Педжета (поражение соска) характеризуется образованием корочек и чешуек, шелушением и появлением выделений из соска. Диагноз ставится по результатам биопсии соска и цитологического исследования мазка выделений. На момент установления диагноза примерно у половины больных находят пальпируемое образование. Первичный рак может быть инвазивным или *in situ*. Стандартное лечение болезни Педжета не отличается от терапии других форм рака молочной железы. Прогноз зависит от инвазивности и размеров опухоли, а также от наличия или отсутствия гистологически выявляемого поражения лимфатических узлов.

### Листовидная цистосаркома

Листовидная опухоль чаще встречается у женщин 40–60 лет. Она обычно односторонняя, клинически ее трудно отличить от фиброаденомы. В анамнезе часто имеются указания на длительно существующее объемное образование молочной железы, которое внезапно увеличилось. Размер опухоли не является диагностическим критерием, хотя листовидные опухоли обычно больше фиброаденом. Возможно, это связано с их быстрым ростом.

Различить фиброаденому, доброкачественную и злокачественную листовидные опухоли бывает трудно даже при гистологическом исследовании. В 15–40% случаев листовидные опухоли, классифицированные патоморфологом как доброкачественные, рецидивируют. Злокачественная



листовидная опухоль может рецидивировать и метастазировать в легкие. Метастазирует обычно стромальный компонент опухоли, по биологическому поведению напоминающий саркому (истинная саркома молочной железы встречается редко). Поражение подмышечных лимфоузлов для листовидной опухоли нехарактерно. Появление метастазов зачастую оказывается первым признаком злокачественного новообразования.

Листовидная опухоль подлежит широкому иссечению. При большой опухоли и небольшой молочной железе может потребоваться мастэктомия. Подмышечная лимфаденэктомия не показана. Если диагноз листовидной опухоли поставлен после тотальной биопсии, показано повторное иссечение участка, из которого она была взята. Эффективность лучевой терапии неизвестна, поэтому проводить ее не следует.

От 20 до 35 % этих опухолей дают местные рецидивы, отдаленные метастазы отмечают у 10–20 % больных.

### Резюме

Мастопатия — фиброзно-кистозная болезнь, характеризующаяся широким спектром пролиферативных и регрессивных изменений ткани железы с патологическим соотношением эпителиального и соединительнотканного компонентов. Наиболее часто это заболевание встречается у женщин 30–50 лет.

Мастодиния (масталгия) — циклическая болезненность и нагрубание молочных желез, обусловленная венозным застоем и отечностью стромы.

Киста молочной железы возникает в результате чрезмерного роста соединительной ткани протоков и окружающей стромы. В результате происходит сужение протока, что приводит к застою секрета и расширению протоков.

Фиброаденома — доброкачественная опухоль, в которой имеется сочетанная пролиферация соединительнотканного и эпителиального компонентов.

Внутрипротоковая папиллома — доброкачественная папиллярная опухоль, возникающая в протоке молочной железы как результат пролиферации эпителия млечных протоков.

Лечение доброкачественных заболеваний молочной железы может быть консервативным и хирургическим.

Все больные с заболеваниями молочных желез должны находиться под диспансерным наблюдением. Обследование молочных желез необходимо проводить не реже 1 раза в год. Пациенткам моложе 35 лет проводится УЗИ молочных желез, по показаниям маммография.

Рак молочной железы — распространенная форма рака женщин.

Главный фактор риска развития рака молочных желез — мастопатия. Случаи рака молочной железы в семейном анамнезе у ближайших родственников в 2–3 раза повышают вероятность заболевания. Наиболее высок риск для женщин, уже имеющих в анамнезе преинвазивный или инвазивный рак молочной железы. Вероятность развития опухоли в другой железе после мастэктомии составляет 0,5–1,0 % на каждый год последующего наблюдения. К факторам риска относятся также раннее менархе, позднее наступление менопаузы и поздняя первая беременность, воздействие радиации в возрасте до 30 лет.

На инвазивные опухоли протоков и дольковые инвазивные опухоли приходится примерно 90 % случаев рака.

Существенных отличий в выживаемости после мастэктомии по сравнению с консервативным хирургическим лечением в сочетании с лучевой терапией не обнаружено, по крайней мере, в первые 20 лет после лечения. Выбор определяется, прежде всего, желанием больной.

Химиотерапию или гормональное лечение начинают вскоре после завершения первичной терапии и продолжают на протяжении ряда месяцев или лет, что задерживает появление рецидивов почти у всех больных, а некоторым продлевает жизнь.

Рак молочной железы метастазирует чаще всего в ЦНС, легкие, печень, кости, лимфатические узлы и кожу. Болезнь Педжета (поражение соска) характеризуется образованием корочек и чешуек, шелушением и появлением выделений из соска. Стандартное лечение болезни Педжета не отличается от терапии других форм рака молочной железы.

Листовидная опухоль чаще встречается у женщин 40–60 лет. Различить фиброаденому, доброкачественную и злокачественную листовидные опухоли бывает трудно даже при гистологическом исследовании. Листовидная опухоль подлежит широкому иссечению.

# Глава 25

## Анестезия в гинекологии

**Общая анестезия**

**Перидуральная анестезия**

**Спинальная анестезия**

**Местная инфильтрационная анестезия**

**Обезболивание при малых гинекологических операциях**

**Анестезия при лапароскопических операциях**

**Принципы инфузионно-трансфузионной терапии в гинекологии**

**Резюме**

### Общая анестезия

Специфика анестезии в гинекологии определяется особенностью топографо-анатомического расположения внутренних половых органов, наличием у большинства оперированных женщин экстрагенитальной патологии.

Общая анестезия в гинекологии должна осуществляться по принципу поликомпонентности.

Гипнотические (наркотические) средства подразделяют на ингаляционные и неингаляционные.

Они характеризуются общим нейрофармакологическим механизмом действия, приводя к потере сознания, оценки внешних раздражений, не действуя на проведение болевой импульсации к структурам ЦНС. Средства для внутривенной общей анестезии представлены не только гипнотическими, но и психотропными, включающими

ми транквилизаторы бензодиазепинового ряда и нейролептики. Широкое распространение получили барбитураты, стероидные анестетики (виадрил, предион), пропанидин (сомбревин, эпонтол), этомидат, пролофол (диприван).

Эндотрахеальный наркоз является общепринятым способом общей анестезии при гинекологических операциях, связанных со вскрытием брюшной полости. При влагалищных операциях или операциях на промежности эндотрахеальный наркоз применяется по индивидуальным показаниям в зависимости от состояния больной и характера предстоящей операции. Такие операции, как устранение сложных урогенитальных свищей, требуют эндотрахеального наркоза с мышечными релаксантами для обеспечения полного расслабления мышц тазового дна.

При экстирпации матки с придатками, надвлагалищной ампутации матки, консервативной



миомэктомии, удалении опухолей и кист яичников, а также при гинекологических операциях, требующих расширенного оперативного вмешательства на соседних органах малого таза, лучше применять эндотрахеальный наркоз с мышечными релаксантами и искусственной вентиляцией легких.

Эндотрахеальный наркоз надежно защищает воздухоносные пути от попадания в них желудочного содержимого и является оптимальным способом поддержания свободной проходимости дыхательного контура на протяжении всего наркоза.

Общепринятая схема эндотрахеального наркоза предусматривает следующие основные этапы:

- премедикацию;
- вводный наркоз;
- интубацию трахеи;
- поддержание основного наркоза;
- период пробуждения и экстубации;
- ближайший посленаркозный период.

**Премедикация** — непосредственная фармакологическая подготовка больной, осуществляемая для создания оптимального фона перед оперативным вмешательством. Психологическая подготовка больной к анестезии в виде беседы позволяет установить необходимый контакт, укрепить ее доверие к врачу, объяснить, почему для обезболивания выбран именно тот или иной вид анестезии.

Медикаментозная подготовка при плановых операциях включает:

1. Накануне в 22.00 назначают тавегил (*per os*) в расчетных дозах на кг массы тела.
2. За 30–60 мин до операции внутримышечно вводят: 2% раствор промедола — 1 мл; 0,1% раствор атропина — 0,5–1 мл; антигистаминные препараты (1% раствор димедрол — 2 мл, супрастин и др.).

При наличии экстрагенитальной патологии премедикация может быть дополнена введением атарактиков или нейролептиков для достижения более выраженного седативного эффекта и профилактики осложнений рефлекторного генеза.

При заболеваниях сердечно-сосудистой системы, органов дыхания, других систем (почек, печени) премедикация дополняется рядом фармакологических средств, целенаправленно воздействующих на имеющиеся нарушения, а именно использование сердечно-сосудистых средств, вазодилататоров и др.

При наличии аллергических реакций, длительного приема глюкокортикоидов премедикация дополняется введением профилактических доз стероидных гормонов (преднизолон 30–60 мг, дексаметазон 4–8 мг).

В экстренных ситуациях премедикация осуществляется путем внутривенного введения препаратов. При этом доза определяется индивидуально с учетом исходного состояния больной.

Какой-либо специфики в техническом выполнении вводного наркоза и интубации трахеи у гинекологических больных нет. Индукция в наркоз достигается по общепринятой схеме.

С этой целью чаще всего используют:

1. Внутривенные анестетики:

- барбитураты (тиопентал-натрий, гексенал в дозе 3–5 мг/кг, метогекситал — 1–1,5 мг/кг);
- кетамин (кетарал, калипсол) 2 мг/кг;
- пропофол (диприван) 1,5–2,5 мг/кг;
- бенодиазепины (мидазолам 0,07–0,15 мг/кг);
- этomidат (гипномидат, раденаркон) 0,3 мг/кг.

2. Ингаляционные анестетики иногда используют для вводного наркоза, чаще у детей (обычно применяют для поддержания общей анестезии). К ним относятся: закись азота, фторотан, энфлуран, изофлуран, десфлуран, севофлуран.

Скорость введения и общую дозу анестетика устанавливают индивидуально соответственно клинической картине вводного наркоза.

Преимущества индукции в наркоз общеизвестны:

- быстрота наступления наркотического сна;
- отсутствие стадии возбуждения;
- снижение частоты таких осложнений, как рвота, тошнота.

В последние годы ведущее место занял *пропофол (диприван)*. Он способствует быстрому наступлению сна (30–40 с), обладает быстрым клиренсом и временем полувыведения (30–60 мин), ультракоротким действием (3–5 мин), отсутствием кумуляции, возможностью многократного введения без риска послеоперационной депрессии и легкой управляемостью. Единственным недостатком дипривана является его ваготропное действие, проявляющееся в брадикардии и в тенденции к гипертензии. Диприван снижает мозговой кровоток и потребление мозгом кислорода. Его следует осторожно применять при заболеваниях сердечно-сосудистой и дыхательной систем, заболеваниях печени

и почек. Применение дипривана может осуществляться только врачами, имеющими опыт проведения анестезии и интенсивной терапии. Через несколько минут после прекращения инфузии дипривана восстанавливается сознание, быстро активизируется моторная функция, что характеризует препарат как универсальный по сравнению с другими гипнотиками. Необходимо осуществление постоянного мониторинга при наличии соответствующей аппаратуры для поддержания свободной проходимости дыхательных путей, искусственной вентиляции легких, кислородного обогащения и других реанимационных мероприятий.

При исходной тахикардии (аритмии) целесообразно сочетание дипривана с клофелином также в редуцированных дозах (0,01 % раствор 0,25–0,5 мл).

*Кетамин* — анальгетический препарат, особенностью фармакологического действия которого является быстрое наступление наркотического эффекта. После внутривенного введения 0,002 мг/кг эффект наступает через 30–40 с и длится 5–10 мин. Пик максимальной концентрации препарата в плазме крови отмечается уже через 1 мин, период полувыведения составляет около 2 ч. Кетамин способствует повышению внутричерепного давления (ВЧД), увеличивает объем спинномозговой жидкости. Препарат обладает выраженным анальгетическим эффектом, но вызывает недостаточное расслабление мышц. При его введении сохраняется глоточный, гортанный и кашлевой рефлекс. Кетамин противопоказан у больных с нарушением мозгового кровообращения, с артериальной гипертонией, стенокардией и сердечной недостаточностью в фазе декомпенсации. По окончании анестезии большая часть препарата сохраняется в неизменном виде, что способствует кумулятивному и потенцирующему эффекту при сочетании с другими наркотическими средствами.

Кетамин вызывает диссоциативную анестезию — состояние, при котором одни участки головного мозга возбуждаются, другие угнетаются. Его действие характеризуется мощной анальгезией и поверхностным сном. В организме кетамин быстро окисляется. Продукты окисления выводятся почками. Во время наркоза появляется тенденция к учащению пульса, повышению систолического и диастолического артериального давления, сердечного индекса, минутного объ-

ема сердца, хотя ударный объем его при этом изменяется незначительно. При выведении из наркоза при использовании кетамина возможно повышение артериального давления, тахикардия, угнетение дыхания.

К отрицательным сторонам кетаминового мононаркоза относятся психомоторные расстройства в виде галлюцинаций, неприятных сновидений, делирия, непроизвольных движений конечностей. В связи с этим в последнее время внедряется метод сбалансированной анестезии кетаминотом в комбинации с реланиумом (седуксен, валиум), что позволяет в значительной степени нивелировать гипердинамические и нежелательные психомоторные эффекты кетаминового мононаркоза.

Положительным свойством кетамина является улучшение легочного кровотока и расслабление мускулатуры бронхов. В связи с этим для женщин, страдающих бронхиальной астмой, а также острыми и хроническими заболеваниями бронхов, он, безусловно, является анестетиком выбора.

*Барбитураты ультракороткого действия (тиопентал-натрия и гексенал)* используются преимущественно при плановых операциях. Барбитураты снижают ВЧД, потребление мозгом кислорода и уменьшают объемный кровоток в мозге. Эффект барбитуратов заключается в снижении нейронной активности и потребления кислорода. Они являются основными в лечении больных с повышенным ВЧД, оказывают суживающее действие на сосуды головного мозга, вызывают снижение объема спинномозговой жидкости и ВЧД. Их применяют для снижения ВЧД в случае его повышения во время операции, для ослабления реакции со стороны ВЧД на введение интубационной трубки.

*Тиопентал-натрий* — производное тиобарбитуровой кислоты. Выпускается во флаконах, содержащих 0,5–1 г сухого вещества. Водный раствор тиопентал-натрия имеет щелочную реакцию, что делает его несовместимым с растворами, имеющими кислую реакцию. Раствор готовят непосредственно перед употреблением, так как на воздухе он быстро разлагается. Наиболее безопасно применение 1–2,5 % раствора тиопентал-натрия.

Препарат оказывает выраженное наркотическое действие, индукция в наркоз протекает быстро. Доза анестетика определяется индиви-



дуально и в среднем составляет 2–4 мг/кг. Скорость его введения регулируют в зависимости от наступления наркотического эффекта. Тиопентал-натрий способствует повышению тонуса бронхиальной мускулатуры, поэтому наличие в анамнезе бронхиальной астмы является противопоказанием к его применению. При тиопенталовой анестезии обязательно включение в премедикацию холинолитиков, антигистаминных препаратов, анальгетиков. Женщинам с сердечно-сосудистой патологией тиопентал-натрий следует вводить в растворах более низкой концентрации (1 % или 2 %).

*Оксибутират натрия* (ГОМК) — один из лучших препаратов для вводного и основного наркоза. На этапе индукции препарат вводят очень медленно внутривенно в течение 15 мин и более из расчета 90–100 мг на 1 кг массы тела, быстрое введение препарата недопустимо. ГОМК следует применять после предварительного введения дроперидола в дозе, необходимой для обеспечения нейролепсии II степени. Продолжительность снотворного эффекта при указанной дозе составляет 2 ч. В данной дозе ГОМК дает только гипнотический эффект, поэтому для достижения поликомпонентной анестезии необходимо использовать также центральные наркотические анальгетики. ГОМК обладает выраженным антигипоксическим действием, в связи с чем его применение в анестезии эндоскопических операций весьма обоснованно.

Оптимальным уровнем глубины вводного наркоза является стадия III<sub>1</sub>. При достижении этой стадии вводят деполаризующие релаксанты (дитилин, листенон и др. в дозе 1–1,5 мг/кг).

*Дитилин* — деполаризующий миорелаксант, вызывает резкое увеличение ВЧД за счет возрастания внутрибрюшного, внутригрудного и венозного давлений во время вызываемой дитилином мышечной фибрилляции, которая предупреждается предварительным введением недеполяризующих мышечных релаксантов. Они являются препаратами выбора при проведении общей анестезии при эндоскопических операциях. Следует помнить, что дитилин противопоказан у пациенток с миастенией, анемией, глаукомой, печеночной недостаточностью, дефицитом псевдохолинэстеразы.

На фоне достигнутой миорелаксации производится интубация трахеи эндотрахеальными трубками с раздувной манжеткой.

Период поддержания анестезии должен предусматривать ее оптимальную глубину, нейровегетативную защиту, адекватную вентиляцию легких, мышечную релаксацию. Адекватная глубина наркоза поддерживается в стадии III<sub>1-2</sub>. Искусственная вентиляция легких осуществляется аппаратным способом. Современные наркозные аппараты снабжены спирометрами, датчиками давления в дыхательном контуре, кислородным анализатором и другими необходимыми компонентами, обеспечивающими безопасность анестезии.

Общепринятым принципом является комбинированный (многокомпонентный) способ наркоза, когда основу его составляет закись азота, а любой другой анестетик используется лишь как дополнительный компонент. Именно закись азота как наиболее управляемое и наименее токсичное наркотизирующее средство отвечает требованиям, предъявляемым к многокомпонентным способам общей анестезии.

Методика поддержания анестезии с помощью закиси азота и других вспомогательных анестетиков может быть различной. Это определяется анестезиологом в зависимости от конкретных условий и возможного выбора наиболее оптимального сочетания анестезирующих и анальгетических средств.

Весьма распространено поддержание анестезии закисью азота в сочетании с фторотаном. Фторотан, являясь мощным анестезирующим средством, оказывает побочное депрессивное воздействие на функцию кровообращения и дыхания, выступает в роли дополнительного, а не основного компонента. Это снижает потенциальную опасность его токсического влияния на паренхиматозные органы, главным образом на печень, в отношении которой анестетик действует наиболее токсично.

Относительными противопоказаниями к комбинированному наркозу в сочетании с фторотаном являются:

- глубокие морфологические и функциональные поражения печени, почек;
- тяжелые нарушения сердечно-сосудистой системы.

Состояние гиповолемии, особенно на фоне острой массивной кровопотери, является противопоказанием к использованию фторотана.

Преимущества нейролептаналгезии перед другими способами комбинированной анестезии заключаются в том, что из схемы основного

наркоза полностью выключаются сильнодействующие анестезирующие средства (фторотан, эфир, циклопропан и др.), которые заменяются нейролептиками и анальгетиками. При этом методе комбинированного наркоза закись азота составляет основу общей анестезии, а дроперидол и фентанил являются вспомогательными компонентами.

В настоящее время в анестезиологическую практику гинекологических стационаров внедряются методы тотальной внутривенной анестезии на основе пропофола (в виде оригинального препарата дипривана) в режиме инфузии по целевой концентрации на фоне болюсного введения опиоидных анальгетиков (фентанила, суфентанила и др.), частичных агонистов опиоидных рецепторов (бупренорфина, пентазоцина и др.), а также использование ненаркотических анальгетиков (кетамин, морадол) и нестероидных противовоспалительных средств (кеторолак, ксефокам и др.).

Безопасность тотальной внутривенной анестезии в настоящее время обусловлена появлением препаратов-антагонистов, способных в конце операции нейтрализовать избыточное действие опиоидов (налуксон), а также бензодиазепинов (флумазенил). Особое значение это приобретает при гинекологических операциях у больных с сердечно-сосудистой патологией, заболеваниями органов дыхания, печени, почек, при эндокринных нарушениях, общей интоксикации, гиповолемии, анемии, острых кровотечениях.

В ряде клинических ситуаций альтернативы методам общей анестезии на сегодняшний день нет. Совершенствование общей анестезии сопряжено с разработкой новых препаратов и способов их применения. Так, из ингаляционных анестетиков наиболее перспективным (особенно у пациенток с ишемической болезнью сердца) на сегодняшний день представляется ксенон.

Большое внимание придается внедрению безмедикаментозных методов анестезии, таких как электроаналгезия, акупунктура, электроакупунктура. Применение этих методов позволяет полностью исключить либо значительно снизить дозы наркотических анальгетиков, что особенно важно у женщин с тяжелой сопутствующей патологией.

Операции на наружных половых органах и промежности у большинства больных могут быть выполнены *под масочным наркозом*. Если же воз-

никает необходимость в длительном наркозе и в постоянной релаксации мышц тазового дна, то лучше проводить эндотрахеальный наркоз с мышечными релаксантами и искусственной вентилиацией легких. В настоящее время масочный наркоз выполняют лишь аппаратным способом, что позволяет более точно дозировать как ингаляционные анестетики, так и кислород. Аппаратный метод одновременно предусматривает надежное обеспечение нормальной проходимости верхних дыхательных путей с применением воздуховода при наличии готового набора для срочной интубации трахеи в случае возникновения непредвиденного нарушения функции дыхания. Строгое выполнение указанных условий делает масочный наркоз таким же безопасным, как и эндотрахеальный.

### Перидуральная анестезия

Термином «*перидуральная анестезия*» обозначается одна из форм проводниковой анестезии, которая вызывается одномоментным или длительным введением раствора местного анестетика непосредственно в перидуральное пространство после пункции в поясничном, грудном или шейном отделе позвоночника. Термины «перидуральная», «эпидуральная» и «экстрадуральная» являются синонимами, но термин «перидуральная анестезия» предпочтительнее, поскольку он непосредственно указывает, что анестетик распространяется вокруг твердой оболочки спинного мозга.

Перидуральная анестезия показана при оперативных вмешательствах у пожилых и ослабленных женщин, пациенток, страдающих различными заболеваниями легких, почек, печени, а также при заболеваниях с нарушением обмена веществ, в частности при сахарном диабете, а также в случаях, когда применение мышечных релаксантов противопоказано, при затруднении либо невозможности интубации трахеи, при необходимости управляемой гипотонии.

Блокада афферентной импульсации по нозицептивным невральным путям, торможение гиперсекреции катехоламинов и симпатическая денервация почек при центральной блокаде обеспечивает стабильное состояние ренин-ангиотензин-альдостероновой системы. Сегментарная симпатическая блокада оказывает минимальное колебание показателей водно-электролитного



баланса и кислотно-щелочного состояния, способствует сохранению равновесия свертывающей системы, предупреждает нарушение реологических свойств крови.

Противопоказанием к проведению перидуральной анестезии являются:

- дерматиты, гнойничковые поражения в области предполагаемой пункции;
- острая генерализованная инфекция из-за возможности развития гематогенного менингита;
- внутреннее кровотечение или шок;
- нарушения свертывающей системы крови;
- острые органические заболевания центральной нервной системы инфекционной и неинфекционной природы;
- органические поражения спинного мозга и позвоночника;
- повышенная чувствительность к местным анестетикам;
- выраженная деформация позвоночного столба, артриты, остеопороз, которые делают фактически невозможной или опасной перидуральную пункцию.

Перидуральная анестезия относительно противопоказана, если больная страдает частыми приступами сильной головной боли, болями в спине, в частности, из-за того, что после операции появление этих болей будет расценено как осложнение анестезии.

Осложнения при перидуральной анестезии могут возникнуть из-за технических погрешностей или быть результатом фармакологических эффектов анестетика, наблюдаемых после введения этих препаратов в перидуральное пространство.

Токсические эффекты местных анестетиков проявляются различными реакциями от сонливости до тремора и судорог включительно.

Недостаточное соблюдение правил асептики и антисептики может привести к развитию гнойных осложнений от местного абсцесса до гнойного менингита или арахноидита. Концом иглы могут быть повреждены спинномозговые нервы или даже спинной мозг, что может привести к различным неврологическим осложнениям от временной аналгезии или гиперестезии до паралича одного или нескольких спинномозговых нервов, синдрома конского хвоста или стойкого паралича конечностей. Боли в спине могут быть связаны с травмой связочного аппарата или суставной сумки, а также с травмой других тканей.

Головная боль может быть следствием химического или механического раздражения спинномозговых нервов или менингеальной оболочки. Тотальный субарахноидальный блок после случайного субдурального введения больших объемов анестетика является наиболее опасным осложнением.

К числу других осложнений относятся гипотония, аритмия, транзиторная парестезия (временное ощущение онемения и парестезии), паралича, гематома перидурального пространства у больных, получавших антикоагулянты во время длительного пребывания катетера в перидуральном пространстве, вследствие чего возникают параличи от сдавления спинного мозга, гипонаталгезия и гиперестезия.

Частота серьезных неврологических осложнений и летальных исходов при перидуральной анестезии очень низка.

Препаратами выбора для проведения перидуральной анестезии являются лидокаин и его производные.

## Спинальная анестезия

*Спинальная анестезия* подразумевает введение местного анестетика в субарахноидальное пространство.

Физиологические эффекты центральной блокады обусловлены прерыванием афферентной и эфферентной импульсации к вегетативным и соматическим структурам. Соматические структуры получают сенсорную (чувствительную) и моторную (двигательную) иннервацию, висцеральные структуры — вегетативную. Прерывая вегетативную иннервацию различных органов, центральная блокада вызывает ряд висцеральных эффектов.

**Сердечно-сосудистая система.** Гипотензия прямо пропорциональна степени достигнутой медикаментозной симпатэктомии.

**Дыхательная система.** Центральная блокада на низком уровне не оказывает отрицательного влияния на вентиляцию.

**Желудочно-кишечный тракт.** Усиливается перистальтика кишечника. Активность печеночных ферментов при этом не снижается.

**Мочевыводящие пути.** Блокада симпатических эфферентов на уровне  $S_{II}-S_{IV}$  приводит к повышению тонуса сфинктера, вызывая атонию мочевого пузыря и устойчивый эффект, — острую

задержку мочи. При нормоволемии центральная блокада вызывает клинически малозначимое снижение (на 5–10 %) скорости клубочковой фильтрации и эффективного плазмопотока в почках.

**Нейроэндокринная система.** Нейроэндокринный ответ на операцию — это комплексный гормональный и метаболический каскад, опосредуемый через нейронные и гуморальные пути, приводящий к повышению уровня метаболизма, мобилизации запасов энергии, задержке воды и электролитов.

Растворы местных анестетиков могут быть гипербарическими, гипобарическими и изобарическими.

**Гипербарические растворы** представляют собой смесь анестетика с декстрозой. При введении устремляются в нижерасположенные слои столба цереброспинальной жидкости.

**Гипобарические растворы** являются смесью анестетика со стерильной водой, находясь в цереброспинальной жидкости стремятся в верхние слои столба.

**Изобарические растворы** имеют преимущество в предсказуемости распространения в цереброспинальной жидкости, вне зависимости от положения тела пациента. Увеличение дозы изобарического анестетика оказывает в большей степени влияние на продолжительность блокады и в меньшей степени — на дерматомный уровень.

## Осложнения

*На операционном столе:*

1. Боль во время пункции.
2. Гипотензия — частое осложнение спинальной анестезии, особенно у больных с гиповолемией.
3. Одышка, нехватка воздуха.
4. Остановка дыхания (может наступить в результате снижения кровотока в продолговатом мозге).
5. Тошнота и рвота (обусловлены гипотензией и неподдавленной стимуляцией блуждающего нерва).

*Послеоперационные:*

1. Головная боль после пункции твердой мозговой оболочки характеризуется усилением в вертикальном положении и уменьшением в положении лежа. Это сильная пульсирующая боль в области затылка, иррадииру-

ющая в заднюю часть шеи. При нарастании она, как обручем, сдавливает голову, появляется шум в ушах, «пелена» перед глазами. Это связано с некоторым смещением мозжечка из-за снижения ликворного давления и натяжения отводящего нерва, парез которого приводит к диплопии. Снижение давления цереброспинальной жидкости сопровождается снижением давления во внутреннем ухе. Это приводит к вестибулярным расстройствам и нарушениям слуха. Цефалгия начинается обычно через 24–48 ч после операции и объясняется продолжением истечения цереброспинальной жидкости через отверстие в твердой мозговой оболочке. Это приводит к снижению давления цереброспинальной жидкости, что вызывает натяжение менингеальных сосудов и нервов. Постпункционная головная боль встречается чаще у молодых женщин. Лечение консервативное: постельный режим, в/в введение жидкостей, анальгетики, кофеина бензоат (500 мг в 1 тыс. мл изотонического раствора натрия хлорида в/в в течение 2 ч). При отсутствии эффекта можно осуществить эпидуральное пломбирование кровью. Манипуляцию рекомендуется осуществить не ранее чем через 24 ч после пункции твердой мозговой оболочки. Для этого 10–15 мл собственной крови пациентки в стерильных условиях вводят в эпидуральное пространство через место предыдущей пункции. Успех наблюдается у 95 % больных после первой процедуры эпидурального пломбирования. Повторное введение дает положительный эффект у 99 % больных.

2. Боль в спине может быть осложнением спинномозговой пункции как результат раздражения тканей и рефлекторного спазма мышц. Применение анальгетиков и психотерапия в таких случаях бывают достаточным средством.
3. Задержка мочи обусловлена снижением тонуса мочевого пузыря и угнетением рефлекса мочеиспускания как следствие блокады на уровне  $S_{II}-S_{IV}$ , однако может продолжаться дольше сенсорной и моторной блокад. Переполнение мочевого пузыря может вызвать артериальную гипертензию и тахикардию. В тяжелых случаях возника-



ет синдром нейрогенного мочевого пузыря, что создает дополнительные проблемы. Своевременная катетеризация позволяет ликвидировать задержку мочи и переполнение мочевого пузыря.

4. Неврологические нарушения после спинальной анестезии возникают достаточно редко — в результате прямой травмы, из-за токсического действия введенных химических препаратов, вирусов и бактерий или как следствие нарушения кровообращения при сдавливании экстрадуральной гематомой, а также неудобного положения тела. При возникновении менингеальных симптомов или каких-либо неврологических расстройств необходима ранняя консультация с неврологом для постановки правильного диагноза и своевременного промывания.

### Комбинированная спинально-эпидуральная анестезия

Проблема, связанная со спинальной анестезией, заключается в том, что обычная доза местного анестетика обеспечивает эффект лишь на определенное фиксированное время. Эпидуральная анестезия для развития эффекта центральной блокады требует значительно больше времени и дозы анестетика. Комбинированная спинально-эпидуральная анестезия обеспечивает быстроту развития блока, достаточную миоплегию, эффективность и минимальный риск токсичности анестетика (вероятной при спинальном блоке) в сочетании с возможностью компенсировать неадекватный блок эпидуральной анестезией, пролонгировать его, обеспечить анестезию и надежную нейровегетативную защиту в ближайшем послеоперационном периоде. Границы расширения блока при комбинированной анестезии превышают таковые при изолированном применении спинальной и эпидуральной анестезии. В практике используют два ее варианта:

- двухсегментарный (раздельный);
- односегментарный («игла через иглу»).

### Местная инфильтрационная анестезия

Несмотря на то, что в настоящее время имеется много методов обезболивания хирургических

операций, местная анестезия не потеряла значения.

Прежде всего, она используется в тех случаях, когда по каким-либо причинам противопоказано проведение общего обезболивания. Кроме того, некоторые небольшие оперативные вмешательства у женщин с устойчивой нервной системой вполне могут быть произведены под местной анестезией. Известны различные ее виды.

Местную инфильтрационную анестезию осуществляют следующим образом. Вводя тонкой иглой 0,25 % раствор новокаина, в месте предполагаемого разреза создают «лимонную корочку». Затем более толстой иглой через обезболенный участок кожи послойно инфильтрируют ткани брюшной стенки в области разреза. Произведя разрез, новокаин обязательно вводят под париетальную брюшину. Если кишечник мешает выполнению операции, то новокаин вводят в корень брыжейки тонкого кишечника. Затем инфильтрируют новокаином связки, которые необходимо пересекать во время операции. При введении новокаина не следует натягивать связки, чтобы женщина не испытывала боли. Каждому движению хирурга должно предшествовать введение новокаина.

При пудендальной анестезии в положении больной, как для влагалищных операций, с целью блокады полового нерва вводят 0,25 % раствор новокаина с обеих сторон на середине расстояния между седалищным бугром и задней спайкой по 40–50 мл в каждую сторону. Иглу продвигают на 7–8 см, делая веерообразные движения.

Сочетание пудендальной анестезии с инфильтрационной дает хороший эффект.

### Обезболивание при малых гинекологических операциях

Проведение малых гинекологических операций (искусственное прерывание беременности, диагностическое выскабливание и др.) без обезболивания может вызвать нежелательные изменения в жизненно важных системах организма. Описаны летальные исходы болевого шока при расширении шейки матки. Раздражение высокочувствительных рефлексогенных зон матки в процессе расширения шейки, удаления плодного яйца и сокращения маточной мускулатуры вызывает поток афферентной болевой импульсации.

Обезболивающие средства, которые могут быть применены при малых гинекологических операциях, должны отвечать следующим требованиям:

- обеспечивать быстрое наступление анестезии;
- обеспечивать адекватное обезболивание на протяжении всего периода оперативного вмешательства;
- вызывать ретроградную амнезию;
- иметь широкий терапевтический диапазон;
- быстро элиминироваться из организма;
- не оказывать выраженного отрицательного воздействия на жизненно важные органы и системы;
- не угнетать сократительную деятельность матки.

Анестезия при малых гинекологических операциях может применяться как в виде общего, так и местного обезболивания. Последнее должно производиться с применением современных местных анестетиков на фоне адекватной премедикации.

При кратковременной анестезии нужно, чтобы в операционном зале имелось все необходимое для оказания экстренной анестезиологической и реанимационной помощи в случае внезапного развития осложнений анестезии (коллапс, анафилактический шок, аспирационный синдром и др.).

Ингаляционную и внутривенную анестезию должен проводить анестезиолог-реаниматолог. После пробуждения женщины и восстановления словесного контакта с ней самостоятельный переход пациентки в палату не допускается, транспортировка осуществляется на каталке.

Существуют следующие методы обезболивания малых гинекологических операций:

- общая ингаляционная анестезия (закись азота, фторотан);
- общая внутривенная анестезия (пропофол, кетамин, их сочетание, анестетики, барбитураты);
- местная анестезия (парацервикальная).

Закись азота в сочетании с кислородом всегда обеспечивает необходимую степень анальгезии. В момент расширения канала у большинства женщин боль снимается не полностью. При этом может возникнуть двигательное возбуждение, которое осложняет течение операции и наркоза. В зависимости от массы тела и психоэмоционального состояния женщины для пре-

медикации можно использовать транквилизатор диазепам (седуксен). В случаях резко выраженного возбуждения препарат можно вводить внутривенно. Для премедикации применяют также нейролептик дроперидол, который вводят обычно внутримышечно за 30–60 мин до операции в дозе 2,5–5 мг (1–2 мл 0,25 % раствора).

*Ингаляционная анальгезия закисью азота.* Иногда в период пробуждения может быть рвота.

*Кратковременный фторотановый наркоз* допустим лишь как исключение, по особым показаниям. К ним относятся гипертоническая болезнь, бронхиальная астма с неустойчивой ремиссией, чрезмерная рвота при раннем токсикозе, противопоказания к применению других анестетиков, в частности, индивидуальная непереносимость. Фторотан — мощное анестезирующее средство, для действия которого характерна короткая анальгетическая фаза. Анестетик оказывает выраженное релаксирующее влияние на матку, поэтому повышается опасность гипотонического кровотечения, особенно при сроке беременности более 12 нед.

### Общая внутривенная анестезия

Адекватная анестезия при выполнении медицинского аборта осуществляется калипсолом (1–1,2 мг/кг массы), диприваном (4–8 мкг/мл) или сочетанием дипривана с микродозами фентанила (0,05–0,025 мг) и калипсола (2,5–12,5 мг). Такое сочетание обеспечивает стабильное течение анестезии без выраженных гемодинамических нарушений. При более поздних сроках (более 12 нед.) неингаляционная анестезия поддерживается ингаляцией закиси азота с кислородом в соотношении 1:3. Аналогичная анестезия осуществляется при диагностическом выскабливании матки, при гистероскопии.

Для обезболивания при искусственном прерывании беременности внутривенно вводят субнаркотическую дозу (1–1,5 мг/кг) кетамина с 5–10 мг седуксена в 5–10 мл изотонического раствора натрия хлорида.

*Парацервикальную анестезию* осуществляют следующим образом. Шейку матки обнажают зеркалами, берут на пулевые щипцы. В парацервикальную клетчатку через боковые своды с помощью длинной иглы вводят по 15–20 мл 0,25 % раствора новокаина. Через 1–2 мин можно приступать к расширению канала шейки матки. При-



менение парацервикальной анестезии допустимо у женщин с высоким порогом болевой чувствительности, заболеваниями дыхательных путей, при отказе пациентки от общей анестезии.

Выбор метода обезболивания при наличии экстрагенитальных заболеваний индивидуальный в зависимости от состояния женщины.

### Анестезия при лапароскопических операциях

Обезболивание лапароскопии в гинекологии имеет свои особенности. Расширение показаний к лапароскопическим операциям и увеличение их объема способствовало прогрессу методов анестезии.

Оптимальные возможности для управления гемодинамикой в эндоскопической хирургии предоставляет тотальная внутривенная анестезия пропифолом и фентанилом, ИВЛ при этом осуществляется воздушно-кислородной смесью (без закиси азота).

Анестезиолог должен быть хорошо подготовлен к проведению наркоза в условиях: а) длительного нахождения больной в положении Тренделенбурга, в связи с чем возможны нежелательные постуральные реакции дыхания и кровообращения; б) повышенного внутрибрюшного давления при введении углекислого газа на протяжении всей операции, что создает условия для регургитации желудочного содержимого и развития кислотно-аспирационного синдрома (синдром Мендельсона); в) повышенного внутричерепного давления, что требует использования препаратов, исключающих дальнейшее повышение внутричерепного давления; г) затрудненного визуального контроля за состоянием оперируемой при эндовидеохирургических вмешательствах.

### Выбор техники и способов анестезии

Анестезия в эндохирургии требует понимания задач, которые стоят перед анестезиологом, — это обеспечение адекватного обезболивания, респираторной и гемодинамической стабильности, достаточной мышечной релаксации.

В гинекологической эндохирургии используются следующие методы обезболивания:

1. Внутривенная многокомпонентная общая анестезия со спонтанным дыханием.
2. Внутривенная многокомпонентная общая анестезия с ИВЛ.
3. Перидуральная анестезия в сочетании с внутривенной.
4. Перидуральная анестезия в сочетании с внутривенной и ИВЛ.

### Предоперационная подготовка больных

Для врача-анестезиолога и хирурга очень важно проведение тщательного предоперационного обследования больной для выявления сопутствующей патологии, выбора метода и объема оперативного вмешательства, техники и способа анестезии. Особенно это важно для группы больных с патологией сердечно-сосудистой и дыхательной системы. При этом врач-анестезиолог должен помнить и знать особенности воздействия на организм пневмоперитонеума, положения Тренделенбурга и адсорбции углекислого газа из брюшной полости.

Премедикация показана всем пациенткам как с лечебной, так и с профилактической целью, она позволяет уменьшить психоэмоциональное напряжение у больных.

Закись азота вызывает повышение внутричерепного давления, которое можно предупредить предварительным введением барбитуратов и корригировать с помощью гипервентиляции. Применение ингаляционных анестетиков, в том числе и закиси азота, при лапароскопии ограничено. Закись азота вытесняет кислород на альвеолярном уровне с последующей десатурацией гемоглобина, особенно при создании пневмоперитонеума. Закись азота адсорбируется в дыхательных путях, проникает в брюшную полость, смешиваясь с углекислым газом. Именно образование этой газовой смеси приводит к болевому плече-лопаточному синдрому. Кроме этого закись азота увеличивает объем петель кишечника, уменьшает его перистальтику, что ухудшает обзор при эндоскопии.

*Фторотан* целесообразно использовать в небольших концентрациях в условиях гипервентиляции, так как концентрация более 1 об% увеличивает объем спинномозговой жидкости и ВЧД, а концентрация 0,6 об% в комплексе анестезии снижает потребление мозгом кислорода. При-

менение фторотана позволяет обеспечить адекватную оксигенацию в условиях ограничения использования закиси азота. Фторотан вызывает быстрое введение в наркоз без или с минимально выраженной стадией возбуждения. Он обладает анальгезирующим и миорелаксирующим эффектами, блокирует симпатические ганглии, вызывает расширение кровеносных сосудов в коже и мышцах, повышает тонус блуждающего нерва, вызывая брадикардию, снижает внутриглазное давление. Фторотан оказывает непосредственное влияние на миокард, снижает систолический объем и сократимость миокарда, повышает чувствительность миокарда к катехоламинам. В связи с этим препарат следует применять с осторожностью у пациенток с нарушениями сердечного ритма.

### Методики проведения анестезии гинекологических лапароскопий

Полноценное проведение лапароскопии под местной анестезией затруднено, так как нередко у больных при создании пневмоперитонеума развиваются тахикардия, затрудненное дыхание, одышка, боли в животе, что ограничивает время операции и делает невозможным проведение оперативных манипуляций в связи с возможностью развития болевого шока.

В условиях местной анестезии возможно лишь проведение диагностической лапароскопии и не представляется возможным проведение эндхирургических вмешательств. В конце лапароскопического исследования при эвакуации газа из брюшной полости и возврата пациентки в горизонтальное положение возможно развитие артериальной гипотензии из-за снижения внутрибрюшного давления и депонирования крови в системе чревных артерий. Местную инфильтрационную анестезию ряд авторов используют для лапароскопической стерилизации в амбулаторных условиях.

*Внутривенный наркоз* следует применять для обезболивания кратковременных плановых операций (диагностическая лапароскопия, стерилизация, санация брюшной полости) у молодых женщин без экстрагенитальной патологии.

Первым, единственно приемлемым методом анестезии эндоскопических операций является эндотрахеальный наркоз, позволяющий не только устранить факторы операционного стрес-

са (боли, патологические рефлексы неболевого характера, эмоциональное возбуждение), но и обеспечить хирургам необходимые условия для проведения операции, добиться адекватного расслабления мышц брюшной стенки, не ограничивать операцию во времени.

Вторым методом выбора является *эпидуральная анестезия*. Ее особенности:

1. Надежная анальгезия и гипорефлексия.
2. Торможение гормональной гиперактивности хромаффинной ткани мозгового вещества надпочечников.
3. Снижение синтеза миокардиального депрессивного фактора.
4. Увеличение пластичности и уменьшение вязкости крови.
5. Увеличение линейной и объемной скоростей кровотока.
6. Активация спонтанного фибринолиза и устранение гиперкоагуляции.
7. Снижение тонуса артериальных сосудов, пред- и постнагрузки на сердце.

Объем инфузий при всех методах анестезии должен быть минимальным и зависит от объема операции и кровопотери и составляет в среднем 400 мл при средней кровопотере 60–70 мл, учитывая особенности гемодинамических изменений при гинекологической лапароскопии.

На начальном этапе проведения всех вышеперечисленных видов анестезии у пациенток отмечаются умеренные явления вазоконстрикции (повышение общего периферического сопротивления и среднединамического давления по отношению к нормальным величинам на фоне увеличения частоты сердечных сокращений), что, очевидно, связано с психоэмоциональным напряжением больных.

Эндотрахеальный наркоз следует считать методом выбора обезболивания лапароскопических гинекологических операций, рассматривая эпидуральную анестезию и комбинированную анестезию как альтернативные методы обезболивания, учитывая оптимальные условия для сердечно-сосудистой системы и мозгового кровообращения. Так, эпидуральная анестезия может являться методом выбора у больных с компенсированными и субкомпенсированными заболеваниями сердечно-сосудистой системы, нарушениями сердечного ритма, при миастении, глаукоме, врожденных или травматических деформациях лицевого черепа, при непереносимости некото-



рых наркотических препаратов, при неудачах интубации и у неподготовленных больных. Данный вид анестезии может быть использован с целью профилактики и лечения послеоперационного пареза кишечника у больных с гнойно-воспалительными заболеваниями органов малого таза и выраженным спаечным процессом. Комбинированную анестезию предпочтительнее использовать у больных с экстрагенитальной патологией при длительности операции более 2-х ч.

Внутривенная анестезия (кетамин) при продолжительной лапароскопии увеличивает опасность развития нарушения мозгового кровообращения и дыхательной недостаточности. В этом случае комбинированная анестезия является оптимальным методом обезболивания, позволяющим минимизировать частоту возможных осложнений у пациенток с экстрагенитальной патологией.

### Принципы инфузионно-трансфузионной терапии в гинекологии

В настоящее время врачи имеют возможность использовать многочисленные трансфузионные среды, которые назначают в зависимости от показаний при той или иной патологии. Многочисленные исследования и накопленный клинический опыт привели к развитию и внедрению нового направления в трансфузиологии — компонентной гемотерапии. К настоящему времени показания к переливанию крови значительно ограничены. Оно используется в основном при острой массивной кровопотере, обменных трансфузиях (гемолитическая болезнь новорожденных) и при операциях на открытом сердце. Принципы компонентной гемотерапии представляют возможности в зависимости от дефицита тех или иных клеток крови при цитопенических состояниях, недостаточности белков или факторов свертывания крови восполнять этот дефицит трансфузиями не цельной крови, а эритроцитной массы, концентратов тромбоцитов или лейкоцитов, плазмы или ее препаратов.

Эритроцитная масса — основной компонент консервированной крови, состоящий главным образом из эритроцитов (70–80%), плазмы (20–30%) и примеси тромбоцитов и лейкоцитов.

Эритроцитную массу используют в качестве источника гемоглобина, а не как средство вос-

полнения объема циркулирующей крови. В последнем случае можно рассматривать эритроцитную массу как вязкостную нагрузку, которая незначительно увеличивает объем.

Эритроцитная масса, обедненная лейкоцитами (очищенная от лейкоцитов), необходима для трансфузии больным с антилейкоцитарными антителами. Она позволяет существенно снизить вероятность возникновения аллергических реакций при трансфузиях.

Другим важным клеточным компонентом крови являются тромбоциты. Тромбоцитная трансфузия показана при количестве тромбоцитов в крови менее  $50 \times 10^9/\text{л}$ . Показанием к переливанию тромбоцитной массы может быть снижение функциональной активности тромбоцитов при длительности кровотечения, превышающей верхний предел нормы более чем в 2 раза. При нарушениях функций кровяных пластинок, сочетающихся с каким-либо расстройством свертывающей системы крови, любое увеличение времени кровотечения является показанием к тромбоцитной трансфузии.

Источником тромбоцитов могут служить тромбомасса, тромбоконцентрат и плазма, обогащенная тромбоцитами. Тромбоцитную массу получают из цельной крови центрифугированием и ресуспендированием осадка тромбоцитов в небольшом объеме плазмы. Для среднего взрослого пациента тромбоцитная масса должна содержать от  $5 \times 10^9/\text{л}$  до  $10 \times 10^9/\text{л}$  кровяных пластинок, жизнеспособность которых после инфузии должна сохраняться в течение 8 дней. Этот критерий иногда используют для оценки эффективности тромбоцитной трансфузии. После переливания одной стандартной упаковки тромбоцитной массы проводят первый подсчет количества тромбоцитов, затем его повторяют через 1, 6 и 24 ч после трансфузии.

К наиболее часто используемым препаратам плазмы крови относятся свежемороженая плазма и криопреципитат. Свежемороженую плазму получают путем центрифугирования цельной крови, отделения клеточных элементов и замораживания.

Свежемороженую плазму применяют для восполнения недостающих факторов свертывания крови, а также с целью нивелирования действия антикоагулянтов. Не следует использовать свежемороженую плазму для устранения дефицита ОЦК. Необходимо помнить, что свеже-

замороженная плазма может быть контаминирована вирусом гепатита, а также быть причиной аллергических реакций у сенсibilизированных больных.

Криопреципитат — концентрированная смесь факторов свертывания крови, полученная из свежемороженой плазмы методом криопреципитации. Криопреципитат насыщен фибриногеном и фактором VIII.

Плазмозамещающие растворы представляют собой группу жизненно важных медицинских препаратов, предназначенных, как правило, для внутривенного вливания и широко применяемых при различных патологических состояниях. Само определение «плазмозамещающие препараты» указывают на их способность в той или иной мере восполнять, а в некоторых случаях и эффективно восстанавливать функции крови.

Плазмозамещающие растворы могут:

- заполнять кровеносное русло и обеспечить поддержание на необходимом уровне АД, нарушенного в результате кровопотери или шока различного происхождения;
- восстанавливать осмотическое и электролитное равновесие, освобождать организм от токсинов, образующихся при действии различных патогенных факторов, инфекционных агентов, а также поступающих в организм при отравлениях;
- обеспечивать ткани необходимыми питательными веществами и источниками энергии (растворы аминокислот и сахаров).

Достоинствами плазмозамещающих растворов являются:

- отсутствие необходимости подбора препаратов по групповым антигенам и резус-фактору;
- низкая сенсibilизирующая активность;
- возможность многократного применения;
- удовлетворительная переносимость и низкое число побочных и анафилактических реакций;
- исключение возможности передачи инфекционных заболеваний;
- высокая лечебная эффективность и направленность действия;
- простота транспортировки, применения и хранения;
- возможность заблаговременного производства, создания запасов в достаточных количествах и простого длительного их хранения,

в том числе и для применения в условиях массовых поражений в чрезвычайных ситуациях;

- низкая стоимость по сравнению с препаратами крови.

Плазмозамещающие растворы обладают:

- выраженным плазмозамещающим, гемодинамическим и противошоковым действием;
- восстанавливают объем циркулирующей жидкости;
- нормализуют артериальное давление;
- увеличивают коллоидно-осмотическое давление крови;
- существенно улучшают базовые показатели состояния системы кровообращения.

Плазмозамещающие растворы применяют для лечения шока и гиповолемии, возникающих при массивной кровопотере, травмах, обширных хирургических вмешательствах, ожогах и септических состояниях. Они эффективно используются также для гемодилюции и нормализации микроциркуляции крови.

Идеальный препарат для замещения плазмы и восстановления объема циркулирующей жидкости должен:

- быстро возмещать потерю объема циркулирующей крови;
- восстанавливать гемодинамическое равновесие;
- нормализовать микроциркуляцию;
- иметь достаточно длительное время пребывания в кровеносных сосудах;
- улучшать реологические свойства циркулирующей крови;
- улучшать доставку кислорода, тканевой обмен и функционирование органов;
- легко метаболизироваться, не накапливаться в тканях, легко выводиться и хорошо переноситься;
- оказывать минимальное воздействие на иммунную систему.

В качестве средств возмещения потерянного объема крови используют растворы кристаллоидов, а также природных и искусственных коллоидов. Обозначение растворов кристаллоидов, а также естественных и искусственных коллоидов желатина, декстрана и гидроксипропилированного крахмала (ГЭК) как «кровезаменителей» или «плазмозаменителей» не совсем верно, поскольку они не выполняют всех функций ни крови, ни плазмы. В этой связи более правильное название



для этой группы препаратов — плазмозамещающие растворы.

В качестве гемодинамических плазмозамещающих растворов используют препараты на основе альбумина человека (5, 10, 20 % растворы), раствор желатина, а также растворы декстрана и ГЭК.

### Растворы кристаллоидов

Для инфузионной терапии используют различные солевые растворы. Основным компонентом таких растворов является натрий, поскольку он представляет собой главный электролит, содержащийся в жидкости внеклеточного пространства, причем 80 % его расположено вне сосудистого русла. Следовательно, внутривенно введенный в составе солевых растворов натрий вскоре окажется за пределами сосудистой системы. Кристаллоидные (натрийсодержащие) растворы разработаны для увеличения именно объема интерстициального пространства, а отнюдь не объема циркулирующей крови. В сосудистом русле остается всего 20 % изотонического раствора натрия хлорида после его внутривенной инфузии.

Растворы кристаллоидов наиболее подходят для возмещения внеклеточной потери жидкости (внеклеточная дегидратация), наряду с этим они находят широкое применение для восполнения кровопотери. Исследования показали, что острая кровопотеря (или гиповолемия) непременно ведет к дефициту интерстициальной жидкости, который должен быть немедленно устранен. Несмотря на то, что проблема дефицита интерстициальной жидкости при острой кровопотере остается предметом дискуссии вплоть до настоящего времени, растворы кристаллоидов убедительно доказали свою эффективность при реанимации больных с острой кровопотерей, а также находят широкое применение среди инфузионных сред, используемых для интенсивной терапии при травмах различного генеза.

Изотонический раствор натрия хлорида представляет собой общеизвестный солевой раствор, в 1 л которого содержится 9 г натрия хлорида. Указанный раствор несколько гипертоничен по отношению к плазме крови, имеет слабокислую реакцию.

Раствор Рингера с лактатом имеет более физиологичный состав, чем изотонический раствор натрия хлорида. Он представляет собой сбалан-

сированный комбинированный препарат, содержащий раствор натрия хлорида и солей калия и кальция. В качестве буфера в раствор добавлен лактат. Раствор изотоничен по отношению к плазме крови. Нет никаких оснований считать, что раствор Рингера с лактатом имеет существенные преимущества перед изотоническим раствором натрия хлорида.

Кристаллоидные растворы типа раствора лактата Рингера или полиэлектролитного раствора не содержат макромолекул, не создают онкотического давления и, следовательно, не удерживают жидкость в сосудистом русле. В противоположность коллоидным растворам кристаллоиды уже через несколько минут равномерно распределяются в сосудистом русле и интерстициальном пространстве. Поскольку объем плазмы соотносится с интерстициальным объемом как 1:4, для создания такого же объемного эффекта, как при введении коллоидного раствора, следует ввести четырехкратное количество раствора кристаллоида. Связанная с этим гипергидратация интерстициального пространства служит основной причиной побочных эффектов, возникающих при вливании кристаллоидов.

Для возмещения дефицита объема циркулирующей жидкости применение кристаллоидных растворов целесообразно только в качестве дополнения к растворам коллоидов в соотношении 1:1 для того, чтобы возместить возможный недостаток интерстициальной жидкости, мобилизуемой в кровеносное русло при введении коллоидов.

### Природные коллоиды

В качестве природных коллоидов применяют растворы белков плазмы, в первую очередь раствор альбумина человека. Альбумин выделяют из донорской крови, но в последние годы все более возрастает применение альбумина, приготовленного с помощью генно-инженерной технологии.

Растворы альбумина человека низкой концентрации практически не имеют преимуществ перед растворами искусственных коллоидов. Высокая стоимость растворов альбумина человека служит дополнительным стимулом для более полной их замены растворами синтетических коллоидов. Физиологическая роль альбумина представлена двумя основными механизмами:

обеспечением необходимого объема циркулирующей жидкости посредством поддержания внутрисосудистого коллоидного осмотического давления; обеспечением доставки с плазмой питательных веществ, биологически активных субстанций, лекарств, ферментов, продуктов метаболизма, микроэлементов. В реаниматологии человеческий альбумин продолжает занимать позицию «золотого стандарта», хотя убеждение в его оптимальном соответствии терапевтическим задачам во многом устарело и носит субъективный характер.

Показаниями к применению альбумина являются: гипоальбуминемия, плазмаферез, острая почечная недостаточность, нефротический синдром, превышение предельной дозы для растворов искусственных коллоидов, объемозамещающая терапия у беременных и новорожденных, тяжелая гипотония при гемодиализе, тяжелые ожоги, цирроз печени с асцитом.

### Искусственные коллоиды

Объем циркулирующей жидкости в существенной мере обусловлен онкотическим, или коллоидно-осмотическим, давлением (КОД) белков плазмы крови. Основным белком плазмы служит альбумин, он обеспечивает 80 % КОД плазмы, которое составляет около 25 мм рт. ст. КОД интерстициальной жидкости определяется на уровне 5 мм рт. ст. Перепад величины этого показателя между циркулирующей плазмой и интерстициальной жидкостью предотвращает отток циркулирующей воды в интерстициальное пространство.

Препараты искусственных коллоидов легко доступны, сравнительно дешевы и весьма стабильны при хранении. Технология их изготовления такова, что получаемая субстанция представляет собой полидисперсную смесь молекул различной молекулярной массы. Выведение из организма декстрана и желатина зависит от молекулярной массы.

Желатин представляет собой полипептид, получаемый обычно из коллагена крупного рогатого скота. С помощью различных методов получают короткие пептидные цепи, которые с использованием той или иной технологии объединяют в более крупные модифицированные молекулярные структуры. Основная часть желатина удаляется почками, небольшая доля

расщепляется пептидазами или удаляется через кишечник.

Технологические факторы ограничивают базовые свойства раствором желатина (средняя молекулярная масса около 35 тыс. Д, концентрация раствора — 3,0–5,5 %), поэтому длительность его объемного действия невелика. За это время не происходит существенного воздействия ни на клетки ретикулоэндотелиальной системы, ни на общий уровень иммунитета, но на 2–3-й день после введения растворов желатина регистрируется снижение концентрации фибронектина в плазме. Введение желатина приводит к увеличению диуреза, но даже при повторных вливаниях не нарушает функцию почек.

Раствор декстрана долгое время считался доминирующим объемозамещающим средством.

После ферментативного расщепления в кровеносном русле декстран со средней молекулярной массой 50 тыс. Д удаляется в основном почками. 6 % раствор декстрана 60–75 тыс. Д вызывает объемный эффект до 130 % продолжительностью объемного действия 4–6 ч. Максимальная суточная доза составляет 1,2 г декстрана (или 20 мл раствора) на 1 кг массы тела в сутки. 10 % раствор декстрана 40 тыс. Д вызывает объемный эффект до 175 % продолжительностью объемного действия 3–4 ч. Максимальная суточная доза составляет 1,5 г декстрана (или 15 мл раствора) на 1 кг массы тела в сутки. Выраженное отложение в клетках ретикулоэндотелиальной системы или негативное влияние декстранов на систему иммунитета не установлены. Однако декстран занимает первое место среди синтетических коллоидов по отрицательному воздействию на систему свертывания крови, причем это действие прямо пропорционально молекулярной массе и дозе декстрана. Обладая «обволакивающим» действием, декстран блокирует адгезивные свойства тромбоцитов и снижает их функциональную активность. Снижается активность факторов II, V, VIII. При ограниченном диурезе быстрое выделение почками фракции декстрана с низкой молекулярной массой вызывает значительное повышение вязкости мочи, в результате чего гломерулярная фильтрация резко падает вплоть до анурии.

В России выпускают 6 % раствор декстрана 70 (полиглюкин) и 10 % раствор декстрана 40 (реополиглюкин), а также их варианты с хлоридом натрия (0,9 %) и глюкозой (5 %).



## Растворы гидроксипропилированного крахмала

ГЭК — природный полисахарид, получаемый из амилопектинового крахмала и состоящий из остатков глюкозы.

ГЭК представляет собой высокомолекулярную субстанцию, состоящую из полимеризованных остатков глюкозы. Исходным сырьем для получения ГЭКа служат крахмал из клубней картофеля, а также зерна различных сортов кукурузы, пшеницы и риса. ГЭК из картофеля, а также из зерен кукурузы восковой спелости наряду с линейными цепями амилазы содержит фракцию разветвленного амилопектина. Высокое содержание амилопектина в крахмале картофеля (75–80%), а также в крахмале кукурузы восковой спелости (свыше 95%) позволяет применять их после гидроксипропилирования в качестве сырья для приготовления плазмозамещающих препаратов.

При сопоставлении с коллоидными плазмозамещающими растворами, произведенными из сырья иного происхождения (альбумин, декстран, желатин), выявляются особенности и преимущества коллоидных растворов на основе ГЭКа. В первую очередь это касается безопасности применения и исключительно низкой частоты побочных реакций. Низкий риск побочных реакции при использовании растворов ГЭКа обусловлен структурным сходством молекул ГЭКа и гликогена. Растворы ГЭКа значительно реже, чем растворы желатина и декстрана, вызывают аллергические реакции. При применении растворов ГЭКа не зарегистрированы также и другие нежелательные реакции, возникающие при применении других средств инфузионной терапии. Не выявлено повышение уровня гистамина, возникающее при прямом введении растворов желатина, не установлено появление реакций антиген–антитело, характерных для растворов декстрана.

Известно, что риск побочных эффектов при введении растворов ГЭКа относительно низок (0,0019%), а частота возникновения тяжелых анафилактических реакций незначительна (0,00047%). Частота анафилактоидных реакций на введение растворов ГЭКа в 3 раза ниже, чем при введении растворов желатина, в 2,4 раза ниже, чем при введении растворов декстрана, и в 1,12 раза ниже, чем при введении растворов альбумина.

Растворы ГЭКа в подавляющем большинстве случаев способны обеспечить в более экономичном варианте терапию острых критических состояний, практически полностью заменяя препараты альбумина. Например, при использовании после операций на сердце растворы альбумина и ГЭКа в равной степени эффективны, но применение растворов ГЭКа в расчете на одного больного дешевле.

Накапливающийся клинический опыт свидетельствует о том, что при некоторых патологических состояниях применение растворов ГЭКа оказывается предпочтительней в сравнении с введением растворов альбумина.

Для профилактики и лечения гиповолемии, связанной с обширными хирургическими вмешательствами, тяжелыми травмами и ожогами, следует пользоваться следующими рекомендациями по эффективному клиническому применению растворов альбумина, искусственных коллоидов и кристаллоидов:

1. Гиповолемия без кровотечения и существенной анемии:
  - растворы искусственных коллоидов в комбинации с растворами кристаллоидов.
2. Гиповолемия с потерей до 40% крови и анемией:
  - растворы искусственных коллоидов в комбинации с растворами кристаллоидов;
  - компоненты крови.
3. Гиповолемия с потерей до 60% крови и анемией:
  - растворы искусственных коллоидов в комбинации с растворами кристаллоидов;
  - компоненты крови;
  - растворы альбумина человека.
4. Гиповолемия с потерей до 80% крови:
  - растворы искусственных коллоидов в комбинации с растворами кристаллоидов;
  - компоненты крови;
  - растворы альбумина человека;
  - факторы свертывания крови.
5. Гиповолемия с потерей более 80% крови:
  - растворы искусственных коллоидов в комбинации с растворами кристаллоидов;
  - компоненты крови;
  - растворы альбумина человека;
  - факторы свертывания крови;
  - тромбоцитная масса.

## Резюме

Эндотрахеальный наркоз является общепринятым способом общей анестезии при гинекологических операциях, связанных со вскрытием брюшной полости.

Премедикация — непосредственная фармакологическая подготовка больной, осуществляемая для создания наиболее оптимального фона перед оперативным вмешательством

Какой-либо специфики в техническом выполнении вводного наркоза и интубации трахеи у гинекологических больных нет. Индукция в наркоз достигается по общепринятой схеме.

Термином «перидуральная анестезия» обозначается одна из форм проводниковой анестезии, которая вызывается одномоментным или длительным введением раствора местного анестети-

ка непосредственно в перидуральное пространство после пункции в поясничном, грудном или шейном отделе позвоночника.

Анестезия при малых гинекологических операциях может применяться как в виде общего, так и местного обезболивания. Последнее должно производиться с применением современных местных анестетиков на фоне адекватной премедикации.

Обезболивание лапароскопии в гинекологии имеет свои особенности. Расширение показаний к лапароскопическим операциям и увеличение их объема способствовало прогрессу методов анестезии.

В качестве гемодинамических плазмозамещающих растворов используют препараты на основе альбумина человека (5, 10, 20 % растворы), раствор желатина, а также растворы декстрана и ГЭКа.



## Современные аспекты методов экстракорпоральной гемокоррекции

### Основные механизмы действия эфферентных методов

#### Применение лазерного излучения в реабилитации гинекологических больных

#### Применение медицинского озона в лечении гинекологических больных

#### Резюме

### Основные механизмы действия эфферентных методов

Эфферентные или экстракорпоральные методы лечения в настоящее время широко применяются в различных областях медицины, прежде всего для восстановления нарушенного гомеостаза. *Гомеостаз представляет собой динамическое постоянство внутренней среды — неперемное условие функционирования органов и систем организма.* Он сохраняется несмотря на изменения в окружающей среде и сдвиги, происходящие в процессе жизнедеятельности организма. Особое значение в обеспечении функционирования органов и систем имеет постоянство состава жидкой основы организма — тканевой жидкости и крови. Это постоянство обеспечивается функцией многих органов, которые способны выводить из организма продукты обмена и производить необходимые биологически активные

вещества в должном количестве и соотношении. Нарушение функций отдельных органов, их недостаточность неизбежно влекут за собой изменение состава жидкостной основы организма и нарушение физиологических процессов других органов и систем.

Сущность экстракорпоральных методов заключается в перфузии крови или плазмы через сорбенты, мембраны или фильтры, в удалении части плазмы, что позволяет вывести из организма экзо- и эндотоксины, купировать несостоятельность трех основных защитных систем: иммунной, экскреторной, микросомальной монооксигеназной.

Эфферентные методы лечения основаны на четырех основных процессах (табл.):

- диффузии;
- фильтрации (конвекция);
- сорбции;
- гравитации-центрифугирования.

Классификация эфферентных методов лечения по принципу действия

| Диффузия   | Фильтрация                             | Сорбция       | Гравитация                               |
|--|--|---------------|--|
| Гемодиализ                                       | Изолированная ультрафильтрация         | Гемосорбция   | Плазмаферез                              |
| Гемодиафильтрация                                | Гемофильтрация                         | Плазмосорбция | Цитоплазмаферез                          |
| Последовательная ультрафильтрация с гемодиализом | Плазмофильтрация                       | Иммуносорбция | Тромбоцитаферез.<br>Лейкоцитаферез       |
| Гемодиафильтрация с замещением                   | Каскадная плазмофильтрация             | Лимфосорбция  | Лимфоцитаферез.<br>Гранулоцитаферез      |
| Перитонеальный диализ                            | Ультрафильтрация асцитической жидкости | Ликворсорбция | Эритроцитаферез.<br>Аутотрансфузия крови |
| Плевральный диализ.<br>Комбинация методов        |  | Энтеросорбция | Фотоаферез плазмы крови                  |

При этом каждый из методов восстановления гомеостаза, основанный на выведении из организма продуктов обмена и токсических веществ, имеет свои возможности по удалению веществ определенной молекулярной массы, свои преимущества и недостатки.

Гемодиализ и перитонеальный диализ способны эффективно удалять вещества с низкой молекулярной массой, гемосорбция и плазмосорбция — в основном вещества со средней молекулярной массой (от 500 до 5 тыс. дальтон). Плазмаферез способен удалять всю плазму крови, каскадная плазмофильтрация — только часть плазмы с высокой молекулярной массой, включая липопротеиды низкой плотности и иммуноглобулины. Иммуносорбция способна селективно извлекать вещества с различной молекулярной массой. При цитаферезе извлекаются различные клетки крови.

### Методы лечения, основанные на процессе диффузии

Высокая эффективность применения гемодиализа в настоящее время обусловлена высокой проницаемостью и клиренсом диализной мембраны по креатинину и мочеvine, ранним началом диализа и сочетанием его с применением рекормона и др., что позволяет поддерживать достаточно хорошее качество жизни пациентам десятки лет.

Гемодиафильтрация представляет собой комбинацию диффузии и гемофильтрации в большом объеме, что делает ее более эффективной при высоком кровотоке, превышающем 350 мл/мин.

Последовательная ультрафильтрация с гемодиализом позволила разделить эти процессы у больных с нестабильной гемодинамикой, плохо переносящих ультрафильтрацию во время гемодиализа из-за снижения осмоляльности крови.

Перитонеальный диализ — перспективный метод лечения почечной недостаточности, особенно широко распространен за рубежом. Преимущества метода: простота применения, возможность применения в домашних условиях и у пациентов с патологией сосудов.

### Методы лечения, основанные на процессе фильтрации (конвекции)

С 70-х гг. в практической медицине используются методы изолированной ультрафильтрации и гемофильтрации.

Данные методы успешно применяются в гинекологической практике у больных при развитии гиперосмоляльной комы и гнойно-септических осложнений.

Механизм их действия заключается в конвекционном освобождении крови от воды и растворенных в ней веществ путем создания повышенного положительного гидростатического давления со стороны крови или разрежения с внешней стороны полупроницаемой мембраны. Избыток жидкости (гипергидратация) приводит к тяжелым последствиям для больного. Появляются сердечная недостаточность, асцит, гидроторакс, отек легких, отек мозга. Действие диуретиков при этом, особенно при сердечной недостаточности, не всегда эффективно, трудно прогнози-



руется и может вызвать нарушения электролитного состава, что особенно неблагоприятно при нарушениях сердечного ритма.

Метод изолированной ультрафильтрации позволяет немедленно начать удаление жидкости, удалять ее с заданной скоростью, в нужном объеме и при необходимости прекратить его, приводя к устранению гипергидратации, купированию отека легких, мозга и т.д. Хорошая переносимость изолированной ультрафильтрации обусловлена стабильным электролитным составом и осмоляльностью плазмы, повышением онкотического давления плазмы. Это обеспечивает адекватный приток интерстициальной жидкости в сосудистое русло.

Метод гемофильтрации наиболее часто применяется при почечной и печеночной недостаточности, отравлениях и злокачественной гипертензии.

Объем выведенной жидкости при гемофильтрации обычно существенно больше такового при изолированной ультрафильтрации (в 10–20 раз) и может составлять 20–80 л, что сравнимо с общим объемом воды в организме, а иногда и превышает его. Таким образом, замена значительной части воды освобождает организм путем конвекции от большого количества растворенных в воде соединений (мочевина, креатинин, соединения со средней молекулярной массой).

Клиренс мочевины и креатинина при гемофильтрации с заменой 40–50 л жидкости несколько меньше такового при гемодиализе, а клиренс «средних» молекул намного выше. Точное замещение потерь жидкости позволяет избежать осложнений при высокой скорости обмена жидкости из-за сохранения стабильной осмоляльности внутренних сред организма. Процедуры изолированной ультрафильтрации и гемофильтрации выполняются путем перфузии гепаринизированной крови пациента через фильтр или диализатор с полупроницаемой мембраной большой площади (0,7–2,0 м<sup>2</sup>).

Учитывая механизм действия, применение этих методов перспективно у больных с гнойно-септическими заболеваниями и осложнениями.

Плазмофильтрация — новый раздел гравитационной хирургии крови.

При плазмофильтрации после разделения крови на аппарате эритромакса сразу возвращается пациентке, а отделенная плазма перед возвратом проходит волоконный фильтр, который

задерживает белки с высокой молекулярной массой (IgM, иммунные комплексы, липопротеины низкой плотности). В то же время альбуминовая фракция белков плазмы практически полностью проходит сквозь фильтр и возвращается пациентке. Частично возвращаются IgM (55%), IgA (40%), липопротеины высокой плотности. Преимущества этого метода очевидны: не требуется плазмозамещения, что устраняет потенциальный риск аллергических реакций на белковые препараты, коллоидные растворы, нет опасности переноса вирусных инфекций с чужеродной плазмой. Плазмофильтрация также может использоваться при лечении беременных с гестозом, с гипертонической болезнью, с сахарным диабетом, миастенией, при септических состояниях после гинекологических и акушерских операций, при остром и хроническом воспалении внутренних половых органов у женщин. Метод каскадной плазмофильтрации позволяет удалить только высокомолекулярную часть плазмы, что в большинстве наблюдений не требует замещения удаляемого объема белками.

### Методы лечения, основанные на процессе сорбции

Наиболее простым и широко применяемым в нашей стране методом лечения из этой группы является гемосорбция. Она позволяет существенно изменить гемостатические потенциалы периферической крови путем удаления из нее факторов свертывания и противосвертывания, стимулировать клеточное звено иммунитета, регулировать уровень гематокрита, объем циркулирующей крови, количество тромбоцитов, микрогемоциркуляцию.

В качестве сорбента применяется активированный уголь разных марок, выпускаемый промышленностью в стандартных герметичных флаконах. Он стерилен, апирогенен, обладает способностью поглощать ряд токсических продуктов благодаря пористой структуре.

Наиболее селективным и высокотехнологичным методом является гемосорбция с применением различных иммуносорбентов, способных специфически удалять из плазмы крови различные антитела, протеиназы, иммуноглобулины, липопротеины низкой плотности и др. Селективная гемосорбция повышает лечебный эффект и предупреждает интоксикацию. Эффект гемо-

сорбции обусловлен не только простым извлечением из крови токсических метаболитов, но и нормализацией широкого спектра окислительных ферментов.

Выраженный клинический эффект получен также при использовании гемосорбции в комплексной терапии септических состояний в гинекологической практике. После ее применения отмечается улучшение общего состояния и показателей формулы крови, функции почек и печени, функции дыхания, уменьшаются признаки энцефалопатии. Отмечается также увеличение количества и функциональной активности Т-лимфоцитов, увеличение IgM и IgG в сыворотке крови.

Исходы лечения септических состояний у гинекологических больных свидетельствуют о благоприятных результатах применения гемосорбции, особенно в сочетании с другими методами воздействия, в частности с ультрафиолетовым облучением крови, гемодиализом, плазмаферезом и плазмосорбцией.

### Методы лечения, основанные на процессе гравитации или центрифугирования

В клинической практике непрерывно расширяется применение плазма- и цитафереза. *Плазмаферез* — извлечение плазмы с помощью процесса афереза. Сначала этим термином обозначали извлечение плазмы у здоровых доноров. В настоящее время термин используется для обозначения процесса извлечения плазмы как лечебной процедуры. Плазмаферез внедрен в клиническую практику в 60-е гг.

Плазма- и цитаферез нашли широкое применение в различных областях медицины, в частности в службе крови, в клинической медицине при интоксикациях экзо- и экзогенного происхождения для изъятия из циркулирующей крови патологических ингредиентов при заболеваниях различной этиологии.

Лечебный эффект плазмафереза обусловлен рядом механизмов, в частности:

- удалением из кровеносного русла токсических веществ, аутоантител, иммунных комплексов (антиген—антитело), продуктов метаболизма, компонентов разрушенных тканей и клеток;
- деплазмированием клеточных «очищающих» систем и форменных элементов крови;

- повышением функциональной активности и изменением жизнедеятельности кровяных, стромальных, иммунокомпетентных клеток;
- деблокированием естественных органов «очистки» и фагоцитирующей системы;
- устранением феномена оптической мутности плазмы;
- улучшением микроциркуляции;
- экстракорпоральным воздействием на реинфузируемые форменные элементы крови.

Благодаря указанным эффектам в последние годы плазмаферез стал применяться и в гинекологической практике при лечении различных патологических состояний. Необходимость его использования в гинекологии диктуется тем, что многие патологические состояния у женщин протекают на фоне выраженных изменений системы регуляции агрегатного состояния крови, циркуляции вазоактивных веществ, токсических субстратов. Эти изменения нередко препятствуют компенсации центральной, органной и периферической гемодинамики и терапевтический эффект плазмафереза обусловлен за счет воздействия именно на эти факторы.

Положительные результаты получены при лечении больных с генитальным герпесом, цитомегаловирусной инфекцией. В результате плазмафереза титр антител снижается в 2—2,5 раза.

Достаточно широко этот метод используется в гинекологической практике при лечении больных с перитонитом, возникшим после гинекологических операций, после септического аборта. При отсутствии эффекта от медикаментозных средств плазмаферез может быть использован в лечении острых и хронических воспалительных заболеваний внутренних половых органов. В последние годы начато его применение у больных с синдромом гиперстимуляции яичников, с тяжелым климатерическим и посткастрационным синдромами. Но многие проблемы, касающиеся показаний и противопоказаний к данному виду терапии у больных с указанными синдромами, объемов плазмоэкспфузии, качества и объемов плазмозамещения, возможных осложнений и способов их купирования, остаются не до конца разрешенными, что требует проведения дальнейших исследований. Эфферентные методы стали занимать значительное место и в комплексной терапии синдрома полиорганной недостаточности, развивающегося вследствие массивных кровотече-



ний. Использование плазмафереза, гемофилтрации позволило в значительной степени снизить смертность при данной патологии. Плазмаферез у таких больных показан при острой печеночной недостаточности и начальных стадиях острой почечной недостаточности, с восполнением эксфузированного объема адекватным количеством донорской свежезамороженной плазмы белковыми препаратами. При сформировавшейся острой почечной недостаточности проведение плазмафереза уже нецелесообразно, поскольку возмещение эксфузированного объема белковыми препаратами неизбежно приведет к нарастанию азотемии. В данной ситуации целесообразно использовать гемофилтрацию как наиболее щадящий метод. Дальнейшая разработка методов профилактики и терапии синдрома полиорганной недостаточности у гинекологических больных с использованием возможностей методов экстракорпоральной детоксикации представляется весьма актуальной и перспективной.

Экстракорпоральные методы могут быть использованы:

- при гнойно-септических осложнениях в послеоперационном периоде;
- для купирования синдрома полиорганной недостаточности, развившегося вследствие массивного кровотечения, гнойно-септических осложнений, тромбофилических состояний (кардиогенный шок, тромбоэмболия легочной артерии, антифосфолипидный синдром и др.);
- в лечении цитомегаловирусной и герпетической инфекции;
- для купирования синдрома гиперстимуляции яичников;
- в терапии предменструального, климактерического, посткастрационного синдромов;
- при нарушении репродуктивной функции женщины, обусловленной хроническими воспалительными заболеваниями половых органов;
- при остром гемолизе вследствие переливания крови иной группы.

### Применение лазерного излучения в реабилитации гинекологических больных

В последнее десятилетие в медицинской практике все чаще используются инфракрасное, ультра-

фиолетовое и видимое излучения. Лазер в отличие от других источников света дает оптическое излучение с высокой монохроматичностью и энергетической плотностью, пространственной и временной когерентностью, строгой направленностью.

Лазеры — это приборы, преобразующие один из видов энергии (электрическую, тепловую, химическую) в монохроматическое, когерентное, поляризованное излучение электромагнитных волн. Лазерное излучение получено в широком спектральном диапазоне от ультрафиолетового до ультракрасного. Во всех случаях характер воздействия на биологические ткани зависит от длины волны, плотности, мощности и режима лазерного излучения. По характеру биологического воздействия лазеры условно подразделяют на:

- высокоэнергетические (неодимовые, кадмиевые, CO<sub>2</sub>-лазеры, аргоновые);
- низкоинтенсивные (гелий-неоновые, гелий-кадмиевые, сапфировые, магнитно-инфракрасные и др.).

Гелий-неоновый лазер применяется практически во всех отраслях медицины благодаря широкому спектру биологического действия низкоэнергетического излучения.

В настоящее время существует несколько гипотез, объясняющих механизм действия лазерного излучения.

К таким эффектам относятся следующие:

- эффект биотрансформации лазерной энергии;
- эффект изменения оптических свойств тканей;
- физический эффект, оказываемый на мембрану и ядерный аппарат клетки.

Поглощая энергию лазерного излучения, акцепторы-ферменты запускают регулируемые ими биохимические процессы. Взаимодействие фотоакцептора из группы порфиринов с квантом света вызывает активацию оксидантных систем с последующим изменением структуры и метаболизма РНК, ДНК, белков, что ведет к изменениям синтетической активности клеток. Кроме того, терапевтическое действие лазера при различных заболеваниях обусловлено, с одной стороны, тем, что, взаимодействуя с гемоглобином, лазерное излучение переводит его в более выгодное для транспорта кислорода конформационное состояние. С другой стороны, квант лазерного излучения стимулирует образование АТФ, что

увеличивает биоэнергетический статус организма. На клеточном уровне отмечено усиление аэробного или анаэробного гликолиза, повышение продукции АТФ на 70,0 %.

Биологические эффекты в тканях, возникающие в ответ на лазерное облучение, можно разделить на следующие основные категории.

*Первичные эффекты*, характеризующие непосредственные изменения в тканях, например, изменение энергетического содержания электрических уровней молекул живого организма.

*Вторичные эффекты*:

- комплекс адаптационных и компенсаторных реакций, возникающих в результате реализации первичных эффектов в тканях, органах и целостном живом организме и направленных на его восстановление;
- сосудистые реакции;
- стимуляция биопроцессов или их угнетение;
- эффекты «последствия», например возможное образование продуктов тканевого обмена.

На основании многочисленных экспериментальных и клинических данных установлено, что под влиянием действия лазерного излучения происходят изменения, которые реализуются на различных уровнях.

На субклеточном уровне лазер вызывает возникновение возбужденных состояний молекул, образование свободных радикалов, стереохимическую перестройку молекул, увеличение скорости синтеза белка, РНК, ДНК, изменение кислородного баланса и активности окислительно-восстановительных процессов.

На клеточном уровне происходит изменение заряда электрического поля мембранного потенциала клетки, повышение пролиферативной активности.

На тканевом уровне наблюдаются изменения рН межклеточной жидкости, морфофункциональной активности, микроциркуляции.

На органном уровне имеет место стимуляция или угнетение функции какого-либо органа.

На системном и органном уровнях лазер вызывает возникновение ответных комплексных адаптационных реакций иммунной системы.

Лечебный эффект лазерного излучения обусловлен аналгезирующим, иммунокорректирующим, антибактериальным, противоотечным и противовоспалительным действием, повышении

ем энергетического и пластического обмена, усилением микроциркуляции, стимуляцией окислительно-восстановительных процессов.

Длина волны гелий-неонового лазера совпадает с длиной волны излучения живой кожи. Поэтому лазерное облучение способствует изменению энергетического состояния внутриклеточной жидкости, увеличивая ее плотность и интенсивность процессов поляризации, что приводит к активации обменных процессов, стимулирует метаболизм, в частности, окислительно-восстановительные процессы, с увеличением фагоцитоза, улучшением функции ретикулоэндотелиальной системы, изменением поведения ионов, разрывом химических связей внутри молекулы, с последующим изменением ее активности. Это приводит молекулу в возбужденное состояние, вследствие чего происходят фотохимические изменения, т.е. образование свободных радикалов. Свободные радикалы характеризуются высокой реакционной способностью и оказывают активизирующее действие на ферменты, с помощью которых освобождается, распределяется и утилизируется энергия биологических процессов, стимулируется фагоцитарная активность. Под влиянием лазерного излучения увеличивается скорость синтеза белка, РНК, ДНК в ядрах базального слоя клеток кожи человека, повышается активность ферментов. В результате действия эндоваскулярного лазерного облучения крови (ЭЛОК) образуются активные формы кислорода, которые индуцируют окислительные процессы. При использовании гелий-неонового лазера увеличивается процентное содержание Т-хелперов на фагоцитирующие клетки, происходит их активация. Положительное влияние ЭЛОК отмечено на иммунную систему пациентов. При внутрисосудистом облучении крови у 92 % больных происходит стабилизация клеточного иммунитета, у 48 % отмечается стойкое повышение абсолютного и процентного содержания Т-лимфоцитов. Повышается количество макрофагов, Т-хелперов, Т-супрессоров. Под влиянием ЭЛОК улучшаются реологические свойства крови, снижается ее вязкость, что ведет к улучшению микроциркуляции. Данный эффект происходит вследствие разведения крови, на что указывает падение величины гематокрита, снижение вязкости плазмы и уровня гемоглобина. Изменяется агрегационная активность, т.е. увеличивается коэффициент агрегации, происходит ускорение



фибринолиза, снижение концентрации фибриногена в крови, снижение протромбинового индекса, увеличение времени свертывания крови, что ведет к улучшению реологических свойств крови и регионарного кровообращения. Восстанавливается равновесие между свертывающей и противосвертывающей системами крови. Под действием гелий-неонового лазера наблюдается снижение свертываемости, замедление формирования сгустка, что связано с торможением активации тромбопластина (1-я фаза свертывания) и задержкой процесса превращения протромбина в тромбин (2-я фаза) без существенного влияния на 3-ю фазу — образование фибрина.

В последние годы широкое распространение в клинической практике получило внутрисосудистое облучение крови при лечении многих заболеваний, особенно гнойно-септических. Лазерное облучение крови гелий-неоновым лазером вызывает в крови процессы, приводящие к изменению зарядов белков плазмы. При внутривенном облучении крови отмечено повышение содержания АКТГ, кортизола и вазопрессина. Большинство авторов свидетельствуют о дезинтоксикационном эффекте внутрисосудистого облучения крови. На фоне проводимой лазеротерапии отмечено повышение гемолитической резистентности эритроцитов на 20–38%. Лазерные лучи положительно воздействуют на выработку в крови и лимфе у больных с гнойно-септическими заболеваниями специальных веществ — модуляторов аллергических реакций. Заметно повышается чувствительность патогенных микроорганизмов к антибактериальным препаратам, что, несомненно, является важным эффектом лазеротерапии, особенно у септических больных.

Установлено существенное влияние лазеротерапии на уровень окислительно-восстановительных процессов путем повышения антиоксидантного потенциала крови за счет активации механизмов ферментативной защиты эритроцитов, повышения концентрации токоферола, SH-групп. Активация исследованных систем наиболее выражена после однократного воздействия и снижается после каждого последующего сеанса лазеротерапии.

Положительные результаты применения низкоэнергетического излучения гелий-неонового лазера получены в лечении эрозии шейки матки, эндоцервикозов, воспалительных заболеваний

придатков матки, лейкоплакии вульвы. Показано, что облучение стимулирует регенерацию многослойного плоского эпителия и при этом не оказывает неблагоприятного влияния на генеративную функцию женщины. Положительный эффект применения гелий-неонового лазера отмечается в лечении ожоговых ран шейки матки после электрокоагуляции и электрокоагуляции патологических процессов. Лазерная терапия эффективна при лечении дисфункциональных маточных кровотечений за счет воздействия на рецепторный аппарат шейки матки. В гинекологической эндокринологии лечебный эффект применения лазера наблюдается при воздействии на патологический очаг либо биологически активные точки. Разработан и внедрен в гинекологическую практику метод лазерной биостимуляции, заключающийся в облучении крови больных за счет трансвенозного положения световода. С изобретением портативных полупроводниковых лазеров появилась возможность применения проникающего инфракрасного излучения в гинекологической практике. Воздействие импульсного лазерного излучения на частотах от 80 Гц до 3 кГц оказывает положительное влияние на структуры биотканей и систему микроциркуляции в различных органах.

Применение лазерной терапии у больных в послеоперационном периоде способствует:

- уменьшению болевого синдрома;
- нормализации температурной реакции к первым суткам;
- улучшению показателей гемограммы, белкового спектра крови, уровня средних молекул, гуморального и клеточного иммунитета.

Использование лазерного излучения позволяет уменьшить объем медикаментозной терапии, а в ряде случаев и полностью исключить ее. В результате применения лазеротерапии увеличивается фагоцитарная активность крови по отношению к стафилококкам.

При внутривенной лазеротерапии возможны побочные эффекты и осложнения, обусловленные относительной передозировкой лазерного излучения или техническими погрешностями метода. Установлено увеличение агрегационной способности тромбоцитов при мощности лазерного излучения на торце световода 7 мВт и экспозиции 60 мин. При экспозиции 60 мин и мощности на торце световода 1–2 мВт спазм сосудов

возрастает на 60,8 %, регионарное сосудистое сопротивление на 28,1 %; при выходной мощности на торце световода 7 мВт — соответственно на 38 и 62 %. У больных ишемической болезнью сердца могут участиться приступы стенокардии во время сеанса или сразу после него, повышается суточное потребление нитроглицерина в 2 раза, увеличивается систолическое артериальное давление на 10–20 мм рт. ст. Возможно урежение частоты сердечных сокращений на 6–8 %, что следует учитывать у больных, склонных к брадикардии.

В 44,8 % случаях пациентки отмечают чувство сонливости, в 1,6 % случаях возможно развитие тромбоза. Чем мощнее лазерное излучение, тем выше риск передозировки с развитием осложнений и уже временной диапазон воздействия. Наиболее целесообразным и безопасным следует считать применение мощности лазерного излучения на конце световода 1–2 мВт в течение 30–45 мин, 4–5 процедур на курс.

Таким образом, все имеющиеся сведения о природе лазерного излучения подтверждают его положительное многофакторное воздействие на организм больного человека

### Применение медицинского озона в лечении гинекологических больных

В последние годы в клинической практике гинекологии при лечении тяжелых больных с септическими состояниями все более широкое применение находит медицинский озон.

Озон был открыт в 1785 г. голландским физиком V. Магум. История медицинского применения озона начинается с XX в. Впервые в качестве лечебного средства он был применен во время первой мировой войны для лечения плохо заживающих ран, свищей и ожогов. Широкое внедрение озонотерапии в практику сдерживалось несовершенством аппаратуры и отсутствием озон-устойчивых материалов для получения озон-кислородной смеси. Систематические исследования в области озонотерапии начались в середине 70-х гг., когда в медицинской практике появились стойкие к озону полимерные материалы и удобные для работы озонаторные установки, позволяющие точно дозировать содержание озона.

Озон — аллотропное соединение кислорода; газ светло-голубого цвета с характерным резким

запахом. Озон образуется в результате реакции расщепления молекулы кислорода на атомы при действии электрического разряда. Отдельные атомы кислорода вступают в реакцию с молекулярным кислородом и образуют озон.

Окислительное действие озона на органические соединения может протекать тремя путями:

- 1) непосредственное окисление с потерей атома  $O_2$ ;
- 2) присоединение молекулы озона к окисляемому веществу;
- 3) каталитическое воздействие, увеличивающее окислительную роль  $O_2$ .

Наиболее известным биологическим свойством озона является его выраженное бактерицидное, фунгицидное и противовирусное действие.

Непосредственной причиной гибели бактерий при действии озона являются локальные повреждения плазматической мембраны, приводящие к утрате жизнеспособности бактериальной клетки и/или способности ее к размножению.

Ввиду высокой реакционной способности озона и плотной упаковки липидов и белков в биомембранах, именно плазматические мембраны выступают в роли основной мишени биологического действия озона на клетку.

Его вирусоцидное действие реализуется путем инактивации вирусов самим озоном или его пероксидами и в силу непереносимости пероксида инфицированными клетками.

Озон обладает химически обезвреживающим действием на микробные токсины.

Значительным является трофическое воздействие на клетки, что объясняется особенностью озонных молекул, которые переносят большую часть энергии, присущей им с момента образования.

Озон влияет на течение воспалительного процесса: с одной стороны ослабляет влияние стресса, обладает болеутоляющим действием; с другой — регулирует ход защитных реакций, уменьшая деструктивную фазу воспаления, что в свою очередь предотвращает рубцевание.

При воздействии озона на кровь резко повышается парциальное давление кислорода и усиливаются окислительно-восстановительные вне- и внутриклеточные процессы, связанные с выработкой и утилизацией энергетических субстратов, преобразованием и синтезом биологически активных веществ (катехоламины, серотонин, гистамин



и др.). При этом отмечается усиление активности иммунокомпетентных клеток периферической крови с включением эндогенных дезинтоксикационных механизмов (утилизация недоокисленных продуктов, восстановление рН, уменьшение в крови конечных продуктов азотистого обмена, нормализация функции печени, почек, легких).

В условиях озонотерапии наблюдается выраженная активация показателей системы противоинфекционной защиты организма. Вследствие озон-кислородной терапии прекращается образование «монетных столбиков» эритроцитов, типичное для артериальной тромбоэмболии, в результате изменения заряда мембраны эритроцитов. Одновременно повышается упругость и изменчивость формы эритроцитов, что улучшает транспорт кислорода и вязкость крови. Происходит активация гликолиза и энзимов, участвующих в разложении перекиси. При терапевтической дозировке необходимо учитывать активацию энзимов, которые отвечают за окислительные реакции в организме и на которые в равной степени возложена защитная функция от дегенеративных остаточных процессов при перепродукции перекиси или остаточного кислорода.

Таким образом, качественно изменяя метаболизм кислорода и энергетических субстратов, озон определяет ориентацию обменных процессов, гормонально-вегетативного и иммунного статуса организма. Совокупность этих изменений составляет метаболическую адаптацию, являющуюся основой стереотипно развивающихся лечебных процессов. Повышая энергетическую эффективность окислительных процессов в организме, озон способствует интеграции гомеостатических реакций разных уровней, что в конечном итоге восстанавливает нарушенную саморегуляцию организма.

В последние годы в связи с увеличением частоты смешанных инфекций на фоне сниженного иммунитета, повышением роли вирусов в возникновении воспалительных заболеваниях, ухудшением экологических условий проживания и увеличением числа аллергических проявлений интерес к применению озона в терапии значительно возрос. Проведение озонотерапии позволяет значительно снизить лекарственную нагрузку на организм пациента. Введение озона уменьшает выраженность стрессорных проявлений, снижая тем самым вероятность перехода стресса в дистресс.

В хирургической практике озонотерапия наиболее широко используется в гнойной хирургии, особенно в комплексном лечении перитонита. Основой патогенетической комплексной терапии является коррекция антиоксидантной защиты как ключевого механизма, контролирующего метаболическую перестройку организма и способствующего восстановлению гомеостаза. Озон способен стимулировать энергетический обмен путем оптимизации утилизации кислорода, энергетических субстратов в энергопродуцирующих системах и обеспечивать адаптационную перестройку саморегулирующейся системы перекисное окисление липидов — антиоксидантная защита.

Высокие концентрации озона (2,5–3,0 мг/л для внутривенного введения) необходимы при лечении септических процессов. Низкие концентрации (0,5–2,0 мг/л) используются для восстановления и регенерации тканей.

В настоящее время существуют следующие методы применения озона:

- внутриартериальное введение;
- ректальное введение;
- озонирование воды;
- внутрикожное введение;
- применение газа;
- подкожное введение;
- внутрисуставное введение;
- внутримышечное введение;
- большая и малая аутогемотерапия;
- использование озонированных масел;
- введение газа в полости.

Озон может применяться местно (санация брюшной полости), внутривенно (общее воздействие) и сочетанно.

Интраоперационное промывание брюшной полости проводят по поводу распространенных форм перитонита. Объем вводимого в брюшную полость озонированного изотонического раствора натрия хлорида в дозе 6,0–8,0 мг/л составляет 25–30 % от общего количества жидкости, используемой для промывания. Для внутривенного введения ежедневно используют 400 мл озонированного раствора в дозе 2,5–3,0 мг/л в течение 3-х дней. О положительной динамике можно судить на основании клинического анализа крови, свидетельствующего о снижении интенсивности воспалительного процесса, а также по результатам биохимических исследований, отражающих уменьшение степени интоксикации.

Лечение септических состояний начинают с введения озонированного изотонического раствора натрия хлорида в дозе 3 мг/л озона в количестве 400 мл ежедневно в течение 3-х дней, далее дозу озона снижают до 2 мг/л и проводят процедуры через 1–2 дня, доводя курс до 5–8 сеансов в зависимости от состояния больного.

Кроме снижения интенсивности воспалительного процесса и уменьшения степени интоксикации, происходит активация неспецифической защиты организма, наблюдается тенденция к нормализации иммунного и гормонального статуса, проявляется анальгетическое действие озона, увеличивается уровень гемоглобина, поскольку происходит активизация красного ростка крови. Однако не следует забывать об антиагрегационном действии озонотерапии.

В качестве противопоказаний к проведению озонотерапии можно отметить индивидуальную непереносимость при локальном использовании и склонность к геморрагиям при парентеральном введении. Нежелательным является применение указанных методик при гиперфункции щитовидной железы, а также ряда психических заболеваний.

### Резюме

Сущность экстракорпоральных методов заключается в перфузии крови или плазмы через сор-

бенты, мембраны или фильтры, в удалении части плазмы, что позволяет вывести из организма экзо- и эндотоксины, купировать несостоятельность трех основных защитных систем: иммунной, экскреторной, микросомальной монооксигеназной.

*Эфферентные методы лечения основаны на четырех основных процессах: диффузии, фильтрации (конвекция), сорбции, гравитации-центрифугирования.*

Лечебный эффект лазерного излучения обусловлен анальгезирующим, иммунокорректирующим, антибактериальным, противоотечным и противовоспалительным действием, повышением энергетического и пластического обмена, усилением микроциркуляции, стимуляцией окислительно-восстановительных процессов.

Наиболее известным биологическим свойством озона является его выраженное бактерицидное, фунгицидное и противовирусное действие.

Использование экстракорпоральных методов, фотомодификации крови и озонотерапии в комплексном лечении различных патологических состояний у гинекологических больных позволяет значительно уменьшить медикаментозную нагрузку, повысить эффективность проводимой терапии и тем самым сократить время пребывания пациенток в стационаре.



# Глава 27

## Проблемы женской сексологии

### Расстройства сексуальных функций

### Сексуальные расстройства у женщин

### Резюме

**С**ексуальность — важная физиологическая функция и неотъемлемая часть человеческой жизнедеятельности. На формирование сексуального сознания оказывает влияние система социальных отношений, религиозные традиции, искусство.

Сексуальные нарушения у женщин могут быть первичными, вторичными, ситуационными или общими. Они могут наблюдаться в любую фазу сексуального цикла.

Сексуальные дисфункции трудно классифицировать. Несколько дисфункций могут частично перекрывать одна другую.

Сексуальность имеет сложное выражение. Между собой взаимодействуют:

- эмоциональные реакции;
- физические действия;
- физиологические изменения.

Конфликт, отражающий выражение сексуальности, может быть связан с:

- недостатком информации;
- верой в сексуальные мифы;
- плохими навыками общения.

Затруднения в каждой из этих областей могут накладываться на окончательную интеграцию реакций, необходимую для сексуального обоюдного удовлетворения.

Нарушение любого из аспектов сексуального ответа питает страх будущих неудач и замыкает порочный круг.

### Расстройства сексуальных функций

### Сексуальный цикл

В основе сексуального цикла, состоящего из 4 фаз, лежит половое влечение:

- желание;

- возбуждение (подразделяется на возрастные возбуждения и плато);
- оргазм;
- расслабление (табл. 27.1).

Для достижения фазы плато женщине в среднем требуется больше времени, чем мужчине.

Обычно отмечаются нарушения как субъективного уровня сексуальных переживаний (желания, возбуждения, удовлетворенности), так и объективных проявлений (кровенаполнения и оргазма). Вместе с тем имеются случаи расстройства только одного из перечисленных компонентов.

*Все сексуальные дисфункции делятся на:*

- первичные (существующие на протяжении всей жизни у лиц, никогда не имевших полноценных сексуальных контактов, и связанные, обычно, с интрапсихическими конфликтами);
- вторичные (возникшие после периода нормального полового функционирования).

Различают также генерализованные дисфункции и нарушения, возникающие лишь в определенных ситуациях или с определенным партнером. В зависимости от частоты или степени проявления расстройства говорят об общей или частичной дисфункции. Большинство пациентов с сексуальными дисфункциями жалуются на тревогу, преувеличенные переживания вины и стыда, а также на разнообразные соматические нарушения.

## Патофизиология

В регуляции сексуальной функции следует учитывать несколько уровней или интегральных систем. Нейроэндокринный уровень обеспечива-

ет функциональную составляющую репродуктивной системы, уровень гормонального состояния, смену фаз менструального цикла, выраженность вторичных половых признаков. Вторую систему можно отнести к анатомо-физиологической, ответственной за анатомию и физиологию половых органов. Выраженные анатомические отклонения, например атрезия влагалища, последствия травм, оперативных вмешательств могут стать причиной сексуальных дисфункций.

В практическом отношении наиболее важна система психосоциальной составляющей, которая является ведущим фактором в сексуальной адаптации партнеров и семейной пары (табл. 27.2).

## Психосоциальные факторы

1. Недостаточная или неверная информация о сексе. Знания многих взрослых об анатомии и физиологии половых органов, половом поведении все еще недостаточны. Они могли получить неподходящую информацию вследствие ограниченного воспитания, неправильных сведений от сверстников; у них могло создаться неверное впечатление о половом поведении из прессы.
2. Система ценностей, убеждения и отношения развиваются в зависимости от нашего семейного, общественного, культурного и религиозного опыта. Неправильные (мифические) представления относительно полового поведения возникают внутри различных культурных рамок и закрепляют чувство вины, сдерживают возможности сексуальной адаптации, снижают уровень взаимной приемлемости супругов.

Таблица 27.1

### Физиологические изменения женских половых органов на протяжении сексуального цикла

| Орган        | Фаза сексуального цикла   |   |                                 |              |
|--------------|---|---|---------------------------------|--------------|
|              | Возбуждение   | Плато   | Оргазм                          | Расслабление |
| Половые губы | —   | Прилив крови алого и багрового цвета                                      | —                               | 10–15 с      |
| Клитор       | Прилив крови  | Головка скрывается под крайней плотью                                     | —                               | 5–10 с       |
| Влагалище    | Выделение смазки.<br>Прилив крови.<br>Расширение внутренних двух третей | Те же плюс образование оргазматической платформы на уровне наружной трети | Сокращения 0,8 с                | 10–15 с      |
| Матка        | Прилив крови.<br>Приподнимается над тазовым дном                        | Подъем завершен   | Шейка открывается и сокращается | 20–30 мин    |



### Распространенные провоцирующие и предрасполагающие факторы, лежащие в основе сексуальных расстройств

| Провоцирующие факторы         | Предрасполагающие факторы   |
|-------------------------------|---|
| Материнство                   | Жестокое обращение с ребенком (физическое, эмоциональное или сексуальное) |
| Болезни                       | Ограниченное воспитание   |
| Случайные неудачи             | Недостаток информации   |
| Стрессы                       | Низкая самооценка   |
| Ожидание неудачи              | Убежденность в собственной непривлекательности                            |
| Травмирующий сексуальный опыт | Ограниченный круг общения   |
|                               | Психические заболевания   |

*Нередки следующие мифические представления:*

- мужчина отвечает за оргазм женщины;
  - женщина отвечает за эрекцию мужчины;
  - только распутная женщина предлагает вступить в половую связь первой;
  - секс эквивалентен половому акту.
3. Особенно важными являются затруднения в общении. Разговоры о сексе могут смущать женщину. Один из партнеров считает, что он может понять нужды другого партнера без слов. Другой партнер может бояться расстроить его, если честно скажет, что их сексуальные отношения не приносят удовлетворения. Кроме того, из-за затруднений в общении обида, вина, необоснованный страх могут оказаться неотъемлемой частью взаимоотношений, нарушая взаимную адаптацию.
  4. Прошлый опыт, жизненные события и способ справляться с трудностями могут вносить вклад в начало и поддержание сексуальных нарушений.
  5. Проблемы могут возникать при различном выражении сексуальности партнеров, особенно при разном уровне полового влечения. Источником проблем также могут оказаться нереальные ожидания, которые приводят к стрессу и страху неудачи.

*Примеры нереальных ожиданий:*

- болезни, усталость или тяжелая утрата не влияет на интерес к сексу;
- во время полового сношения обязательно нужно достичь оргазма;
- каждый раз оргазм должен быть обоюдным;
- после родов прежний интерес к сексу возвращается;

- проявления сексуальности с возрастом не меняются.

В то время как сексуальная функция изменяется в связи с возрастом, психологическими и физическими перегрузками, заболеваниями, вредными привычками и многими другими обстоятельствами супруги должны знать, что сексуальная функция успешно корректируется и позволяет сохранять благополучие в семье.

Тревога может быть связана с неосведомленностью в отношении диапазона сексуальной приемлемости, например, в отношении различной частоты и продолжительности половых контактов. Причиной тревоги могут стать и такие «сексуальные мифы», как ни на чем не основанные, но распространенные представления о пагубных последствиях для половой функции мастурбации, гистерэктомии или менопаузы. Так называемыми непосредственными причинами тревоги могут быть страх потерпеть фиаско в ожидании сексуальной близости, опасения «сексуальных разговоров». В последующем возможно развитие порочного круга: провоцирующие факторы усугубляют недостаточность сексуальной активности и неудовлетворенность, что в свою очередь вновь ведет к избеганию сексуальных контактов и ограничению общения.

*К другим факторам, нарушающим процесс полового функционирования, относятся:*

- недостаточность представлений о строении и функциях половых органов (эта неосведомленность сама по себе часто связана с чувством тревоги и стыда);
- сексуальные травмы детского и подросткового возраста;
- чувство собственной неадекватности;
- особенности религиозных установок;

- чрезмерная застенчивость и скромность;
- пуританское отвращение к половой функции.

Межличностные и ситуационные причины объединяют семейные конфликты, скучные однообразные взаимоотношения, особенности места и времени половых контактов, а также особенности конкретного партнера.

Частота сексуальных женских расстройств в популяции неизвестна. Распространенность нарушений пытались оценить разнообразные научные исследования на всем населении или на посетителях клиник. По-видимому, с сексуальными нарушениями встретилось около 60 % женщин.

*В настоящее время наиболее распространены следующие нарушения:*

- снижение полового чувства и частоты половых контактов;
- расстройства возбуждения;
- нарушения оргазма;
- болезненные половые контакты (диспареуния и вагинизм).

## Обследование

Методы исследования при сексуальных нарушениях изложены в табл. 27.3.

### Сбор анамнеза

Во-первых, необходимо точно определить характер нарушений (эмоциональный или соматический), так как проблемы в одной области легко спутать с проблемами в другой. Опыт свидетельствует о том, что иногда симптомы ка-

жутся соматическими и вследствие этого можно пропустить слабовыраженные эмоциональные причины. При сборе анамнеза необходимы восприимчивость, внимание к деталям и хорошие навыки общения.

Каковы бы ни были сексуальные нарушения, вероятно, пациентка испытывает смущение, рассказывая о них. Поэтому важно, чтобы стиль общения медицинского работника был открытым и не осуждающим. Это помогает говорить о таких деликатных темах, как сексуальная ориентация, фантазии и сексуальные связи. Важно быть уверенным в выборе стиля речи и терминов, относящихся к сексу. Необходимо проверить, как пациентка понимает эти слова.

### Сексуальный анамнез

*Впечатления детства и юности:*

- обстановка и взаимоотношения в семье;
- культурный и религиозный фон;
- отношение в семье к сексуальности, интимной близости и выражению эмоций;
- травмирующие сексуальные или другие впечатления;
- половое воспитание;
- впечатления во время полового созревания.

*Взрослые впечатления:*

- взаимоотношения в прошлом;
- травмирующие события.

*Впечатления в настоящий период:*

- анамнез возникновения имеющихся нарушений;

Таблица 27.3

Методы исследования при сексуальных нарушениях

| Сексуальное нарушение        | Заболевание                                    | Исследование   |
|------------------------------|--|--|
| Отсутствие полового влечения | Анемия   | Развернутый анализ крови                             |
|                              | Заболевания почек                              | Уровень мочевины в крови                             |
|                              | Заболевания печени                             | Исследование функции печени                          |
|                              | Гиперпролактинемия                             | Пролактин  |
|                              | Гипотиреоз                                     | Исследование функции щитовидной железы               |
| Поверхностная диспареуния    | Инфекции половых органов                       | Обследование на инфекции, передаваемые половым путем |
|                              | Кожные заболевания                             | Биопсия кожи   |
| Глубокая диспареуния         | Инфекции мочевых путей                         | В/в урография  |
|                              | Воспалительные заболевания органов малого таза | УЗИ/лапароскопия                                     |



- подробности имеющихся на данный период нарушений;
- сексуальные привычки и предпочтения в настоящее время;
- взаимоотношения с партнером;
- сексуальная ориентация;
- фантазирование, использование эротических материалов и сексуальных пособий.

*Медицинский анамнез:*

- перенесенные заболевания и операции;
- гинекологический и акушерский анамнез;
- принимаемые лекарственные средства и наркотики;
- контрацепция/бесплодие.

**Осмотр**

Осмотр пациентки помогает выявить анатомические и нейроэндокринные отклонения. По тому, как женщина реагирует на обследование половых органов, можно оценить уровень ее сексуальности.

**Лечение сексуальных нарушений. Психосоциальное консультирование**

Все медицинские работники (особенно специалисты, работающие именно с аспектами сексуальности, в частности гинекологи) должны уметь проводить начальное обучение, давать советы и руководить обучением.

Известно, что исследовать исходы лечения сексуальных расстройств трудно. У многих индивидуумов и пар имеется более одного расстройства, органические и психогенные факторы комбинированы. Вовлеченные переменные сложны и запутывают конечные результаты. Наконец, благоприятный исход в понимании пациента — это не всегда избавление от дисфункции. Иногда индивидуумы или пары находят способы приспособиться к дисфункции, поэтому более надежным показателем, чем успех лечения, может оказаться удовлетворение в его исходе.

**Лечение сексуальных нарушений, обусловленных физиологическими или патологическими изменениями**

*Предлагаются следующие общие методы лечения:*

- обучение, консультация и руководство, включая рекомендацию соответствующей литературы;

- необходимое соматическое лечение;
- короткое консультирование/лечение (индивидуальное или супружеских пар).

Если требуется длительное консультирование или психотерапия, пациентку следует направить к консультанту или психотерапевту.

**Сексуальные расстройства у женщин**

**Нарушения полового влечения**

**Недостаточное или утраченное желание**

Это нарушение может существовать всегда или возникнуть после периода нормального интереса к сексу. Вероятно, низкое влечение может существовать изолированно, но обычно оно вторично по отношению к другим сексуальным нарушениям. Таким образом, повторяющиеся отрицательные впечатления ведут к утрате влечения. Так обычно проявляются глубоко скрытые личные проблемы, затруднения с сексуальной ориентацией или трудности во взаимоотношениях. К потере влечения часто приводят хронические соматические заболевания, утомляемость, потеря самооценки, снижение привлекательности или побочные эффекты принимаемых лекарственных средств.

*Элементы специфического лечения:*

- исключение соматических причин или определение их значения для поддержания сексуальных нарушений и назначение соответствующего лечения;
- улучшение понимания и обсуждения сексуальных потребностей для самоудовлетворения или проведение упражнений с целью определения фокуса ощущений;
- назначение бромкриптина при гиперпролактинемии;
- в периоде постменопаузы применение имплантатов с тестостероном (особенно при преждевременном наступлении менопаузы);
- прием антидепрессантов при наличии признаков депрессии.

**Снижение полового влечения**

Это расстройство определяется как постоянное или эпизодически повторяющееся снижение

или отсутствие сексуального фантазирования и полового влечения у женщины и мужчины.

Половое влечение представляет собой психосоматический процесс, основанный на деятельности головного мозга (как «генератора» или «мотора», работающего по принципу реостата) и на когнитивной установке, включающей сексуальные желание и мотивацию. Десинхронизация этих компонентов ведет к снижению полового влечения. Причинами приобретенного снижения полового влечения обычно являются однообразие взаимоотношений, депрессия (значительно чаще ведущая к снижению сексуальных интересов, чем к импотенции у мужчин и подавлению сексуального возбуждения у женщин), употребление психоактивных веществ и антигипертензивных лекарственных препаратов, гормональная недостаточность. Кроме того, снижение полового влечения может быть вторичным по отношению к функциональной недостаточности половых органов. Стойкое снижение полового влечения на протяжении всей жизни может быть обусловлено травмами, пережитыми в детском и подростковом возрасте, подавлением сексуального фантазирования, а иногда недостаточным уровнем андрогенов. В целом уровни тестостерона ниже 300 нг% у мужчин и 10 нг% у женщин следует считать потенциальной причиной ослабленного полового влечения.

Пациентка жалуется на недостаточность интереса к сексу даже в типично эротических ситуациях. Обычно это расстройство сопровождается редкими половыми связями и может стать причиной серьезных супружеских конфликтов. Однако некоторые больные, чтобы угодить партнеру, ведут достаточно активную половую жизнь, не проявляя внешне признаков нежелания, но внутренне продолжая оставаться безразличными. В случаях, когда причина снижения полового влечения сводится к однообразию в отношениях, сексуальное общение с тем же партнером обычно становится все реже. В то же время к другому (реальному или вымышленному партнеру) половое влечение может быть нормальным и даже повышенным.

Лечение направлено на устранение или, по крайней мере, смягчение причины, вызвавшей недостаточность полового влечения. Это может быть устранение семейного конфликта, терапия депрессии и других сексуальных дисфункций или коррекция терапии, получаемой по поводу других заболеваний.

Отвращение к сексу и фобии могут также последовать за травмирующим событием, связанным с сексом. Отвращение к сексу можно принять за снижение влечения, так как и то и другое проявляются слабой сексуальной активностью. Отличие между ними заключается в том, что при отвращении к сексу сексуальное влечение сохраняется, но женщина уклоняется от полового акта, в то время как при сниженном влечении интерес к сексу отсутствует.

Обстоятельством, способным вызвать отвращение к половой жизни, считается неудачная первая попытка коитуса, приведшая к умеренным или тяжелым болевым ощущениям, причем неблагоприятные воспоминания могут сохраняться даже после нормализации половой функции. Если отвращение к половой активности возникает как вторичное явление, т.е. пациентка какой-то период жила нормальной половой жизнью, то причина расстройства связана с нарушением межличностных взаимоотношений с партнером.

Лечение направлено на устранение причины, вызвавшей расстройство. Выбор поведенческой или психодинамической терапии определяется его особенностями. Если причиной являются нарушения межличностных супружеских отношений, то показана семейная психотерапия.

## Чрезмерно усиленное сексуальное влечение

Сексуальное поведение при этом состоянии саморазрушающее и компульсивное. Оно может привести к потере семьи, работы и здоровья. Большинство людей с чрезмерно усиленным влечением росли в дисгармоничных семьях и в детстве подвергались насилию (сексуальному, физическому или эмоциональному). У многих имеются и другие патологические пристрастия, такие как алкоголь, наркотики или азартные игры. При сексуальном чрезмерном влечении контролировать компульсивные побуждения крайне трудно, несмотря на негативные последствия.

*Специфическое лечение включает в себя:*

- индивидуальную длительную терапию;
- групповую терапию.

Большинство групп организуется по типу «анонимных алкоголиков». Восстановительная программа состоит из 12 этапов.

## Расстройства возбуждения

Под расстройствами возбуждения понимается постоянная или эпизодически повторяющаяся



неспособность достичь или сохранить до завершения полового акта такие проявления сексуального возбуждения, как увлажнение и набухание влагалища. Это подавление отмеченных реакций имеет место даже при сексуальной стимуляции, адекватной по локальной направленности, интенсивности и длительности. Расстройство может быть первичным или, чаще, вторичным, связанным только с определенным партнером.

В большинстве случаев это расстройство возникает под действием психических факторов, например, супружеского несоответствия (почти в 80 % случаев), депрессии, стрессовой ситуации. Общим для таких женщин является неосведомленность в отношении анатомии и физиологии половых органов, в особенности функции клитора и отсутствие представлений об эффективных приемах достижения возбуждения. У больных нередко на протяжении всей жизни сохраняется отношение к сексу как к греху, а к сексуальному наслаждению как к постыдному переживанию. Определенную роль может также играть страх близости.

Расстройство может иметь и соматические причины. К ним относятся местные заболевания — эндометриоз, цистит, вагинит; системные болезни — гипотиреоз и сахарный диабет, хотя последний более актуален для мужчин; патология центральной или периферической нервной системы (рассеянный склероз), а также заболевания мышечной системы (мышечная дистрофия); употребление некоторых препаратов (оральные контрацептивы, антигипертензивные препараты, транквилизаторы); аблативная хирургия (гистерэктомия, мастэктомия), наносящая заметный ущерб женской сексуальной самооценке.

**Старение.** Женщина способна к переживанию оргазма на протяжении всей жизни. Однако после 60 лет сексуальная активность обычно снижается. Это связано с такими плохо поддающимися лечению инволюционными изменениями, как атрофия слизистой оболочки влагалища, а также с появлением проблемы нахождения партнера.

Подавленное половое возбуждение практически неизбежно приводит к подавленному оргазму, а лечение обоих расстройств одинаково.

## Нарушения оргазма

Споры о том, все ли женщины способны испытывать оргазм или некоторые не могут его

достичь, продолжаются. Исследования показали, что 5–10 % женщин никогда не испытывали оргазма. Он не является неотъемлемой частью фертильности. Аноргазмия связана с поздним менархе. Физиологически аноргазмия связана либо с недостаточной стимуляцией, либо с невозможностью устранить контроль. Аноргазмия часто является ситуационной. Половина женщин, которые могут испытывать оргазм, считают, что его легче достичь при стимуляции руками, чем во время полового акта. Стимуляция сосков во время сексуального возбуждения может помочь достичь оргазма благодаря выделению окситоцина.

### Подавленный оргазм

Это расстройство определяется как постоянное или эпизодически повторяющееся замедленное наступление оргазма или его отсутствие при нормальном течении предшествующей фазы полового возбуждения и полового акта, оцениваемого как адекватный по направленности, интенсивности и продолжительности. Часто у пациенток отмечается подавление не только оргазма, но и полового возбуждения. Расстройство может быть первичным, вторичным или ситуационным. Около 10 % женщин не достигают оргазма ни при каких видах стимуляции и ни в каких ситуациях. Большинство женщин способно достигать оргазма при стимуляции клитора, но, по-видимому, более 50 % женщин неспособно регулярно переживать оргазм во время полового акта (коитуса). В случаях, когда женщина реагирует на стимуляцию клитора вне коитуса, но не может достичь оргазма во время него, требуется тщательное сексологическое обследование и возможно даже пробное лечение, чтобы установить, представляет ли данное явление вариант нормы или здесь имеются психопатологические расстройства.

Если половой акт постоянно заканчивается до того, как женщина достигает оргазма (вследствие недостаточной «прелюдии», неосведомленности о функционально-анатомических особенностях влагалища или преждевременной эякуляции), то у нее развивается состояние фрустрации. В последующем это может привести к формированию чувства обиды или к отвращению к половой близости, а также стать причиной дисфункциональных расстройств. Кроме того, женщины с нормально возникающим возбуждением могут бояться «зайти слишком далеко», особенно во время коитуса. Эти переживания возможны как

выражение чувства вины, сменяющего чувственные радости, и страха, что полная самоотдача в этом приносящем наслаждение процессе приведет к формированию зависимости от партнера. Кроме того, за этими переживаниями может скрываться страх потери контроля над собой.

Следует лечить имеющиеся органические заболевания. При преобладании психических причинных факторов целесообразны консультации, направленные на устранение вторичных причин расстройства. Обычно такую терапию рекомендуется пройти обоим партнерам.

Успешно применяется техника трехступенчатого развития чувственности по Мастерсу и Джонсон.

## Сексуальные нарушения, связанные с болью

### Диспареуния

Диспареуния подразделяется на поверхностную и глубокую. Так как возможен органический компонент, необходимо собрать подробный анамнез, провести обследование (по показаниям). Примерно у 70 % женщин явной патологии не обнаруживается. Реальной соматической болью могут проявляться эмоциональные переживания при половом акте.

Неорганическую диспареунию можно разделить на два типа: I тип — внутриличностная, II тип — межличностная. При диспареунии I типа имеются чувство вины, ложь, травмирующие переживания в прошлом или соматические причины, такие как эпизиотомия. Тип I хорошо отвечает на даваемые рекомендации и систематическую десенситизацию.

При типе II имеются проблемы во взаимоотношениях, а диспареуния является проявлением неосознаваемых страхов или гнева, дающего повод для уклонения от секса. При типе II необходимо лечение.

Первичная диспареуния возникает во время первых попыток полового сближения.

#### Причины первичной диспареунии:

- психогенные факторы;
- факторы, связанные с локальными травмами — разрывом девственной плевы, уздечки половых губ или повреждением наружного отверстия уретры. Такие травмы могут приводить в дальнейшем к болезненным поверхностным изъязвлениям;

- недостаточное увлажнение влагалища, что обычно связано с несоответствующей или недостаточной подготовительной фазой.

Вторичная диспареуния не связана с первым коитусом и часто развивается спустя годы половой жизни.

#### Основные причины вторичной диспареунии:

- развивающаяся в период менопаузы инволюция половых органов с сухостью и тонкостью слизистых оболочек;
- оставшийся после эпизиотомии или восстановительной пластики влагалища грубый рубец;
- эндометриоз;
- вагинит;
- воспалительные заболевания органов малого таза.

В диагностике может помочь установление характера и локализации боли, например, глубинная толчкообразная боль характерна для повреждений матки и/или широкой связки. Изучение общего и сексуального анамнеза, осмотр и обследование тазовых органов обычно позволяют установить этиологию расстройства. Местные повреждения входа во влагалище, неправильное расположение матки и другие формы тазовой патологии можно выявить при обследовании, которое иногда требует применения обезболивания. Недостаточная стимуляция и психическое подавление возбуждения могут привести к недостаточному увлажнению влагалища и к болезненности коитуса.

*Предотвратить развитие диспареунии позволяют следующие меры:*

- добрачное обследование обоих партнеров;
- исчерпывающее ознакомление их с анатомией и физиологией репродуктивных органов;
- ознакомление с психологическими и физиологическими компонентами полового акта, обучение их сексуальной технике.

По возможности следует провести коррекцию обнаруженных повреждений и дефектов.

*Терапия диспареунии включает следующие мероприятия:*

- подбор сексуальной позиции, которая вызывает наименьшую боль;
- применение искусственных смазок;
- при кожных заболеваниях рекомендуют местное применение стероидов;
- при атрофических изменениях местно применяют эстрогены;



- проводится лечение воспалительных заболеваний половых органов.

Обоим партнерам необходима образовательная беседа. Больных с длительно существующей диспареунией и больных, с не выявленными психическими причинами страдания, следует направлять к психиатру.

### Вагинизм

Вагинизм — это спазм влагалища, вызываемый условно-рефлекторным, произвольным сокращением лобково-копчиковой мышцы нижней части влагалища, вследствие неосознаваемого женщиной желанием воспрепятствовать введению полового члена. Лобково-копчиковая мышца сокращается при ожидании боли. Попытка полового акта, вопреки спазму мышцы, вызывает боль, которая усиливает вагинизм. При вагинизме нормальный половой акт практически невозможен. Неудивительно, что это расстройство часто наблюдается у женщин с несостоявшимися супружескими отношениями в браке.

Вагинизм часто является следствием диспареунии.

*К факторам, вызывающим вагинизм, относятся:*

- страх наступления беременности;
- страх попасть в зависимость от мужчины;
- страх получить болезненные повреждения во время коитуса.

При наличии перечисленных факторов вагинизм обычно отмечается в течение всей жизни и является первичным. Даже после устранения причины диспареунии воспоминание о болезненном коитусе может приводить к вагинизму.

Диагноз подтверждается, если при гинекологическом исследовании возникает произвольный спазм влагалища. Иногда в этих случаях пациентка стремится избежать влагалищного исследования. Причины расстройства (органические и психогенные) устанавливаются по данным анамнеза и физикального исследования. Для купирования спазма, провоцируемого даже самым деликатным влагалищным исследованием, может потребоваться местная или общая анестезия.

При стойком вагинизме эффективна техника устранения спазма мышц влагалища по методу постепенного расширения. Больная находится в положении, применяемом при литотомии. Для процедуры используют обильно смазанные

резиновые или стеклянные расширители, толщину которых постепенно увеличивают. Расширители вводят во влагалище и оставляют на 10 мин. Первым вводят расширитель тонкий, как проволока. Некоторые врачи предпочитают работать с ректальными расширителями Янга, поскольку они короче вагинальных и причиняют женщине меньше неудобств. Лучше, если больная сама вводит расширитель себе во влагалище, так как это вызывает меньшее сопротивление с ее стороны. Сокращая перивагинальные мышцы на возможно более длительный период, а затем расслабляя их, женщина все время должна сосредоточивать внимание на ощущениях, вызываемых сокращением и расслаблением. Так развивается чувство свободного владения вагинальной мускулатурой. Полезно также попросить пациентку положить руку на внутреннюю поверхность бедра и сокращать и расслаблять соответствующие мышцы. Обычно во время расслабления мышц внутренней поверхности бедра расслабляются и мышцы влагалища. Процедура проводится врачом минимум трижды в неделю.

К попыткам совершения коитуса можно переходить при свободном введении во влагалище расширителя большого размера. Весьма эффективно еще до проведения курса градуированной дилатации устроить показательный сексологический осмотр. Приглашаются и присутствуют оба супруга одновременно. Врач указывает на анатомические части тела, называет их, а женщина участвует в этом осмотре, следя за местами, перечисляемыми врачом, с помощью ручного зеркала. Такая процедура часто снимает тревожную напряженность и чувство неловкости у обоих партнеров и способствует их свободному обсуждению сексуальных тем.

### Специфическое лечение сексуальных нарушений

Специфическое лечение по сути является психологическим и имеет задачей повысить уровень сексуальной осведомленности. Проводится аналогия между сексуальными реакциями и подъемом по лестнице:

- При самом низком уровне лестницы сексуальные реакции отсутствуют.
- Ступень 1-я — влечение без каких-либо физических изменений.
- Ступень 2-я — начинается возбуждение.

У женщины появляется смазка, у мужчины начинается эрекция, но этого недостаточно для введения пениса во влагалище.

- Ступень 3-я — возбуждение усиливается. Смазка становится обильной, влагалище расширяется. Эрекция у мужчины настолько выражена, что становится возможным половой акт.
- Ступень 4-я — появляется ощущение надвигающегося оргазма.
- Ступень 5-я — собственно оргазм.
- «Скольжение по перилам» — это процесс расслабления. Он сопровождается всеми мыслями и ощущениями этого сексуального контакта. На перила можно забраться с любой ступени лестницы.

Нормальным является, когда мужчина и женщина проводят время, поднимаясь и спускаясь по ступеням, а не прыгают через всю лестницу сразу на 5-ю ступень. Часто мужчины и женщины поднимаются по ступенькам с разной скоростью. Физиологически мужчина на 3-й ступени может осуществить половой акт с женщиной, которая еще находится на 1-й ступени или даже на самом низком уровне. Обратная ситуация невозможна. Распространенная проблема заключается в том, что мужчина опережает свою партнершу и, достигнув 5-й ступени, скользит вниз по перилам, покидая разочарованную женщину на ступени 1 или 2.

Важно, чтобы оба партнера поняли, что каждый из них сам отвечает за скорость своего подъема по лестнице. Женщина отвечает за свой оргазм, мужчина — за свой, поэтому необходимо общение, но не для того, чтобы достичь синхронности. Важно, чтобы передвижение для каждого было комфортным. Если он не хочет достичь оргазма в этот раз, это тоже допустимо. Чтобы секс был положительным переживанием, все мысли и чувства об удовлетворении, возникающие при возвращении к перилам, не должны содержать гнева, обиды или ощущения неудачи. Особенно важно в сексуальных отношениях стремиться к благополучию партнера.

Для повышения степени взаимной приемлемости супругов или партнеров предлагаются специальные упражнения.

Первоначально половой акт запрещают, что снимает ожидание неудачи. В течение двух- или трехчасовых занятий в неделю партнеры находятся в уединении. Трудности в выборе времени, связанные с некой тайной или занятостью, по-

казывают, что близость имеет малую ценность или имеется желание избежать полового контакта. Обстановка должна обеспечивать уединение и усиливать ощущения. Партнеры по очереди прикасаются к любым участкам тела друг друга, за исключением половых органов и молочных желез. Каждый партнер сосредотачивается на том, чтобы получить удовольствие, но не за счет партнера. Таким образом, каждый берет на себя ответственность за свое удовольствие, а также заботится об удовольствии другого партнера.

Как только пара освоится с первым заданием, разрешается прикасаться к половым органам. Возбуждение по-прежнему не является целью. Важно, чтобы пара решила, что они будут делать, если упражнение вызовет возбуждение одного из партнеров. Половой акт все еще запрещен, для того чтобы пара могла испытать удовольствие от возбуждения ради него самого и поддержать доверие.

В конечном итоге запрет на половой акт снимают и возвращают концепцию удовольствия, ведущего к возбуждению.

## Резюме

Половая жизнь — неотъемлемая составляющая здоровья и благополучия женщины. Сексуальные нарушения у женщин могут быть первичными, вторичными, ситуационными или общими. Они могут наблюдаться в любую фазу сексуального цикла.

В регуляции сексуальной функции следует учитывать несколько уровней или интегральных систем. В практическом отношении наиболее важна система психосоциальной составляющей, которая является ведущим фактором в сексуальной адаптации партнеров и семейной пары.

В настоящее время наиболее распространены следующие нарушения: снижение полового чувства и частоты половых контактов, расстройства возбуждения, нарушения оргазма, болезненные половые контакты (диспареуния и вагинизм).

Для консультирования при сексуальных расстройствах разработана отдельная модель. Снятие запрета позволяет больной свободно говорить на волнующие ее темы. Информация предоставляет возможность разобраться в физиологии половой жизни. Совет, данный врачом, позволяет изменить отношение больной к половой жизни.



# Глава 28

## Этика и деонтология в гинекологии

### Этические основы медицинской помощи

#### Качество медицинской помощи

#### Резюме

**О**сновная задача системы здравоохранения — сохранение и укрепление здоровья населения.

Оценка риска и пользы лечения особенно важна сегодня, когда основной задачей медицины стало не только излечение больной, но и улучшение качества ее жизни.

Осложнения все чаще рассматриваются как признак лечения, не удовлетворяющего стандартам. Важно минимизировать риск осложнений, как для повышения качества лечения, так и для избежания судебных разбирательств.

#### Этические основы медицинской помощи

Медицинская деонтология (греч. *deontos* — должное, надлежащее; *logos* — учение) — это совокупность этических норм выполнения медицинскими

работниками своих профессиональных обязанностей. Термин «деонтология» был введен в обиход этики в начале XIX в. английским философом Дж. Бентамом.

В своей работе гинеколог, как и врач любой другой специальности, должен руководствоваться целым рядом этических норм, основные из которых:

1. *Независимость* — больная имеет право поступать в соответствии с собственными принципами.
2. *Действие во благо* — все свои усилия врач должен направлять на благо больной.
3. *Соблюдение тайны* — врач должен сохранять в тайне все сведения, касающиеся больной. Только она может решать, что и кому следует сообщать о состоянии ее здоровья.
4. *Согласие* — все диагностические и лечебные мероприятия проводятся только с согласия больной.

5. *Знание* — прежде чем получить согласие на ту или иную процедуру, врач должен ознакомить больную с сутью и целью этой процедуры, ее риском и пользой, возможностью использования других методов диагностики или лечения.
6. *Доверие* — основа взаимоотношений врача и больной.
7. *Справедливость* — больная имеет право получить то, что ей принадлежит.

### Отношения с больными

Вопреки соблазнам, порождаемым коммерческой стороной современной медицины, большинство врачей остаются верны своему призванию, действуют только во благо больных и способны к состраданию. Взаимоотношения врача и больной не могут исчерпываться рамками контракта. Они представляют собой двухстороннее соглашение, основанное на взаимном доверии, уважении, соблюдении тайны и информированности обеих сторон. По этому соглашению, как врач, так и больная наделены определенными правами и обязанностями. Например, врач как лицо, обладающее профессиональными знаниями, берет на себя обязанность добросовестно соблюдать интересы больной и лечить ее.

### Врачебная тайна

Больная, обратившаяся за медицинской помощью, должна быть уверена, что касающиеся ее сведения останутся в тайне. Без этого невозможно доверие, а следовательно, нормальные взаимоотношения между врачом и больной. Беседы врача и больной являются конфиденциальными и с юридической точки зрения. Даже в суде врач не имеет права рассказывать их содержание до тех пор, пока сама больная не разрешит сделать это. Право больных на конфиденциальность информации об их здоровье сохраняется до тех пор, пока оно не вступает в противоречие с общественными интересами (см. ниже).

Важным законом акушерского и гинекологического отделений является такое воспитание персонала, когда информацию о состоянии больной, проведенном лечении и прогнозе дают только лечащий врач или заведующий отделением. В затруднительном положении оказывается врач, когда о характере проведенной операции спрашивает муж больной. Следует придерживаться

правила: не сообщать мужу конкретную информацию. Лучше, когда сама больная расскажет супругу о том, какая именно операция ей сделана.

Сведения о больной следует хранить в тайне даже тогда, когда это не кажется обязательным. Так, без разрешения больной недопустимо разглашать их ее родственникам, друзьям или духовному наставнику. Это правило очевидно, но врачи часто забывают о нем, отвечая на телефонные звонки обеспокоенных родителей или близких. Врач стремится успокоить близких больной, но при этом нередко нарушает врачебную тайну. Правильнее заранее узнать у больной, кому можно сообщать о ее состоянии. Если это неизвестно, то всем интересующимся ее здоровьем следует отвечать, что больная не давала согласия на разглашение этой информации. Наконец, приглашая больную обсудить результаты исследований или пройти контрольное обследование, нельзя передавать приглашение через третьих лиц или сообщать им цель звонка.

### Ведение и хранение медицинской документации

История болезни является медико-юридическим документом. Она не только важна при лечении больных, но и обеспечивает основание для защиты в случае медико-правовых исков. Гинекологические истории болезни должны храниться не менее 7, акушерские — не менее 25 лет. Необходимо помнить, что истории болезни строчка за строчкой могут досконально исследоваться в суде, поэтому они не должны содержать ничего неточного, не подкрепленного фактами. Все записи должны быть датированы и разборчиво подписаны. Слишком часто подпись разобрать невозможно. Так как медицинский персонал, проходящий обучение, часто переходит на другую работу, разыскать впоследствии работника, отвечающего за данный конкретный случай, очень трудно. Те же самые принципы применяются и к компьютерным данным.

При изменении записи в истории болезни необходимо поставить вторую подпись и датировать все записи. Все исправления должны быть хорошо продуманными. Попытки изменить историю болезни почти всегда заметны и простое удаление записи вызывает подозрение.

Записи медицинских сестер также содержат полезную информацию о состоянии пациентки и



жизненных показателях. К ним применяются те же самые правила, что и к врачебным записям.

Важные сообщения, например, гистологические заключения, должны быть подписаны и содержать дату получения. Это свидетельствует о том, что на них было обращено внимание и предприняты соответствующие действия.

*Правила составления истории болезни:*

- Информация должна быть своевременной, точной и подкрепленной фактами.
- Все записи должны быть скреплены подписью и датированы.
- Все исправления должны быть заверены подписью и датированы.

В обязанности врача входит ведение медицинской документации. Она используется в различных медицинских исследованиях и для наблюдения за больными. К сожалению, все чаще встречаются случаи разглашения сведений о больных без их ведома при хранении и использовании медицинской документации. Нередко это неизбежное следствие медицинского страхования. Больная соглашается на регистрацию в медицинском учреждении или подписывает договор о медицинском страховании, не понимая, что тем самым она отказывается от права на полную конфиденциальность информации о себе. В системе медицинского страхования к медицинской документации получают доступ другие врачи и служащие страховых компаний. Следует помнить, что разглашение сведений о больной может иметь очень серьезные последствия вплоть до изменения размера страховых выплат или трудностей с трудоустройством. С одной стороны, все врачи, участвующие в лечении больной, должны знать о ней то, что может повлиять на качество диагностики и лечения. Это сведения об употреблении наркотиков, ВИЧ-инфекции, злокачественных опухолях и психических расстройствах. С другой стороны, врачи должны иметь в виду, что попадание этой информации в другие учреждения может неблагоприятно сказаться на жизни больной. Таким образом, в медицинской документации врач должен записывать только то, что необходимо для оказания медицинской помощи, избегая сведений, не имеющих к этому прямого отношения. Вполне уместно обсудить с больной характер записей, возможность их разглашения в рамках медицинского страхования, а также получить ее согласие на регистрацию тех или иных сведений.

## Юридические аспекты

В тех случаях, когда право больных на конфиденциальность информации противоречит общественным интересам, оно может быть отменено законодательно. Самый яркий пример — обязательная регистрация всех случаев рождения и смерти. Законодательством установлена обязательная регистрация некоторых болезней, например СПИДа и инфицирования ВИЧ. Обязательной регистрации подлежат также травмы, нанесенные оружием и повлекшие за собой смерть пострадавшего, изнасилования и жестокое обращение.

Особенно сложные этические проблемы возникают при общении с жертвами изнасилования. Женщина, перенесшая изнасилование, чрезвычайно ранима, и предписанная законом регистрация изнасилования может нанести ей дополнительную психологическую травму. Необходимость соблюдать закон и одновременно действовать в интересах больной ставит врача в трудное положение.

## Согласие

Больная должна давать согласие на все диагностические и лечебные процедуры. Получение согласия — это уважение к независимости больной и ее праву на принятие обдуманного решения. К сожалению, некоторые врачи сводят все к получению подписи больной в медицинской документации. Подчас за намерением получить согласие скрывается только желание избавиться от ответственности. Такое отступление от юридического и этического содержания данного действия абсолютно недопустимо.

Процесс получения согласия на те или иные процедуры подразумевает обмен мнениями двух равноправных собеседников, один из которых владеет медицинскими знаниями, другой — системой ценностей, на основе которой будет приниматься решение. Обязанность врача — объяснить больной суть ее заболевания, суть и цель предстоящей процедуры, ее риск и пользу, рассказать о возможных альтернативах. Это не требует многочасовых лекций и психоанализа. Нужно лишь в доступной форме в соответствии с уровнем образования больной сообщить ей необходимые сведения и внимательно отнестись к ее вопросам. При этом обе стороны могут стол-

кнуться с серьезными трудностями. Врач боится, что больная не поймет его, поскольку многие медицинские термины сложно объяснить неспециалисту, и что полученные сведения напугают ее. Больная не всегда осознает, что она что-либо не поняла. Избежать этих трудностей врачу позволяет умение общаться с больными, овладеть которым ему помогают пример коллег, собственный опыт и желание.

Информируя женщину в доступной форме о сущности заболевания, врач должен в оптимистическом тоне внушить ей веру в благополучный исход заболевания. Врач не должен сообщать диагноз, пока не будет в нем уверен: если диагноз не подтвердится, нанесенная женщине травма надолго оставит след.

Многие гинекологические операции связаны с последующим нарушением менструальной и репродуктивной функции. Поэтому необходимо очень серьезно решать вопрос о показаниях к операции и методах оперативного вмешательства, получить письменное согласие на операцию, на то или иное инвазивное исследование.

При расширении объема операции сообщении о радикальном, незапланированном удалении матки или придатков следует сделать перед выпиской из стационара. В случае невозможности деторождения вследствие врожденных или приобретенных изменений половых органов об этом необходимо сообщить больной.

### Независимость

Независимость — это возможность принимать решения и действовать без принуждения и насилия. Выбор медицинской помощи или отказ от нее совершается больной свободно, в соответствии с ее системой ценностей.

Независимость больной не означает, что врач должен исполнять ее желания в ущерб ее же здоровью. Для примера рассмотрим случай, когда больная раком шейки матки поздней стадии отказывается от лучевой терапии и требует операции, выполнение которой невозможно. Долг врача — не навредить больной. Врач не имеет права избрать опасный для нее метод лечения. Больная, в свою очередь, может отказаться от предложенного лечения, если сочтет его бесполезным. Таким образом, больная имеет право отказываться от лечения, но не имеет права получать по своему желанию лечение, которое ей не показано.

### Принятие решения за больную

Если больная не может принять решение из-за крайне тяжелого состояния, психического расстройства или нарушения сознания, а также если больная — ребенок, это решение за нее принимают другие. Следует стремиться, чтобы оно было таким, какое приняла бы сама больная. Порядок передачи права на принятие решения установлен законодательно. Преимущественным правом принимать решение за взрослую больную пользуются назначенные судом опекуны, в отсутствие таковых — поверенные, а затем родственники (супруг, взрослые дети, родители).

Особую сложность представляют те случаи, когда решение, принятое за ребенка родителями в критической ситуации, отличается от того, которое принял бы, повзрослев, сам ребенок. Классический пример тому — отказ родителей от переливания компонентов крови, необходимого для спасения жизни ребенка, по религиозным соображениям. Врач должен помнить, что на решение родителей могут влиять социальное и материальное положение, а также убеждения. Непонимание мотивов, которыми руководствуются родители, может привести к принятию решения, противоречащего интересам ребенка. В этом случае нередко требуется учреждение над ребенком опеки. Разумеется, это крайняя мера, поскольку она может не только разрушить взаимоотношения врача и больной (ребенка), а также врача и ее родителей, но и повлиять на дальнейшую жизнь ребенка. Эта мера оправдана только тогда, когда все попытки убедить родителей действовать в интересах ребенка безуспешны.

Возраст, в котором подростки приобретают право самостоятельно принимать решения, в разных странах различен. В последнее время подростков все чаще привлекают к решению вопросов, касающихся их здоровья. Поскольку способность принять решение и отвечать за себя зависит не только от возраста, в каждом случае врач должен индивидуально решать, может ли подросток дать согласие на лечение или нет.

### Действие во благо

Действие во благо — одна из самых древних норм врачебной этики. К сожалению, этой нормой нередко пренебрегают под давлением лиц,



принимающих решение за больную, членов ее семьи, консультантов, а также в силу финансовых ограничений. Между тем врач должен постоянно задавать себе простые, на первый взгляд, вопросы. Каковы показания к использованию данного метода лечения? Насколько оно улучшит состояние больной? Насколько оно продлит ей жизнь?

Оценка риска и пользы лечения особенно важна сегодня, когда основной задачей медицины стало не только излечение больной, но и улучшение качества ее жизни. Перед началом лечения нужно тщательно проанализировать его последствия, учитывая четыре главные составляющие: показания (польза и риск лечения), предпочтения больной, ее качество жизни, возможные правовые и социальные проблемы.

### Бесполезное лечение

Врач должен предвидеть, насколько это возможно, результаты предполагаемого лечения. Если они вряд ли будут положительными, то данное лечение следует считать бесполезным. Врач не обязан начинать или продолжать заведомо бесполезное лечение. При прекращении лечения врач должен быть уверен, что больная или человек, принимающий за нее решение, понимают его суть и полностью согласны с ним. Иногда при прекращении лечения врачу приходится учитывать пожелания семьи больной, например, продолжать ИВЛ у неизлечимой больной, чтобы далеко живущие родственники успели попрощаться с ней.

### Качество жизни

Термин «качество жизни» употребляют очень часто, не всегда понимая его смысл. При оказании медицинской помощи под качеством жизни обычно подразумевают различия между реальным и ожидаемым больной состоянием. Из этого следует главный вывод: врач не может судить о качестве жизни больной, поскольку ожидания врачей и больных по поводу лечения, особенно злокачественных опухолей, часто не совпадают. У больных на первом плане стоит собственное самочувствие или желание до конца бороться с болезнью, у врачей — эффективность лечения.

Качество жизни — интегральная характеристика физического, психологического, эмоци-

онального и социального функционирования больного, основанная на его субъективном восприятии. В современной медицине широкое распространение получил термин «качество жизни, связанное со здоровьем». Определение понятия «качество жизни» логично и структурно связано с дефиницией здоровья, данной всемирной организацией здравоохранения: «Здоровье — это полное физическое, социальное и психологическое благополучие человека, а не просто отсутствие заболевания».

Понятие «качество жизни» многомерно в своей основе. Его составляющими являются:

- психологическое благополучие;
- социальное благополучие;
- физическое благополучие;
- духовное благополучие.

Следует выделять три основные составляющие концепции качества жизни:

1. *Многомерность.* Качество жизни включает информацию об основных сферах жизни человека: физической, психологической, социальной, духовной и экономической. Качество жизни, связанное со здоровьем, оценивает компоненты не связанные и связанные с заболеванием и позволяет дифференцированно определить влияние болезни и лечения на состояние больной.
2. *Изменяемость во времени.* Качество жизни изменяется во времени в зависимости от состояния больной, обусловленного рядом эндогенных и экзогенных факторов. Данные о качестве жизни позволяют осуществлять постоянный мониторинг состояния больной и в случае необходимости проводить коррекцию терапии.
3. *Участие больной в оценке ее состояния.* Эта составляющая качества жизни является особенно важной. Оценка качества жизни, сделанная самой больной, является ценным и надежным показателем ее общего состояния.

Оценку качества жизни должен проводить пациент, так как в результатах многочисленных исследований показано, что оценка качества жизни, сделанная больным, часто не совпадает с оценкой качества жизни, выполненной врачом. Данные о качестве жизни, наряду с традиционным медицинским заключением, сделанным врачом, позволяют составить полную и объективную картину болезни.

## Качество медицинской помощи

### Контроль и обеспечение качества

Врачи привыкли сами оценивать качество своей работы. Это происходит, в частности, на клиничко-анатомических конференциях. Их обычная тема — расхождение клинического и патологоанатомического диагноза, тяжелые непредвиденные осложнения и так далее. Обсуждение причин неблагоприятного исхода может быть полезно для врачей, но едва ли способствует общему повышению качества медицинской помощи.

Обычно применяемая в здравоохранении *система контроля качества* включает в себя ряд показателей, характеризующих качество медицинской помощи, и набор стандартных показаний к тому или иному вмешательству. Стандартные показания разрабатываются ведущими специалистами и представляют собой перечень клинических и лабораторных признаков, в отсутствие которых вмешательство недопустимо. Назначение стандартных показаний — уменьшить число неоправданных вмешательств, и этому назначению они, несомненно, соответствуют. Что касается показателей качества (например, смертности и частоты осложнений), то их основной смысл — указать участки работы, нуждающиеся в улучшении. Недостаток этих показателей состоит в том, что их можно применять только ретроспективно. Современные системы обеспечения качества в корне отличаются от описанной системы его контроля.

Система обеспечения качества основана на трех принципах:

1. Понять потребности больной и направить все усилия на их удовлетворение.
2. Хранить профессиональную честь, развивать дух сотрудничества, мыслить ясно, опираясь на факты.
3. Постоянно расширять знания и применять их в работе для повышения качества лечения.

Внедрение торгово-промышленных принципов в медицину не проходит безболезненно. Сравнение себя с продавцом, а больной с покупателем не по вкусу многим врачам, привыкшим смотреть на себя скорее как на отца, а на больную как на ребенка, не способного к самостоятельному решению. И все же новые отношения

по принципу «производитель—потребитель» завоевывают все новых сторонников. Все больше врачей приходит к пониманию того, что к медицине нужно применять те же требования, что и к промышленным товарам — *высокое качество, приемлемая стоимость и безопасность*. Больная из объекта медицинских манипуляций превращается в полноправного, сознательного и активного участника лечебного процесса.

### Оценка качества

О качестве разных вещей мы судим по-разному. Однако есть и общие принципы оценки качества. Эти принципы применимы во всех областях. Они позволяют контролировать и улучшать качество и в промышленности, и в сфере обслуживания, и в медицине.

#### Теоретическая, фактическая и экономическая эффективность

Говоря об эффективности того или иного метода лечения, необходимо четко понимать, какая эффективность имеется в виду — теоретическая, фактическая или экономическая. *Теоретическая эффективность* — это результат лечения, который достигается в идеальных условиях у больных, которым это лечение лучше всего подходит. *Фактическая эффективность* — это результат лечения, который достигается в реальных условиях. Фактическая эффективность всегда ниже теоретической. Например, гормональные контрацептивы при идеальном соблюдении правил применения предупреждают 99 % беременностей, а на практике только 93–97 %.

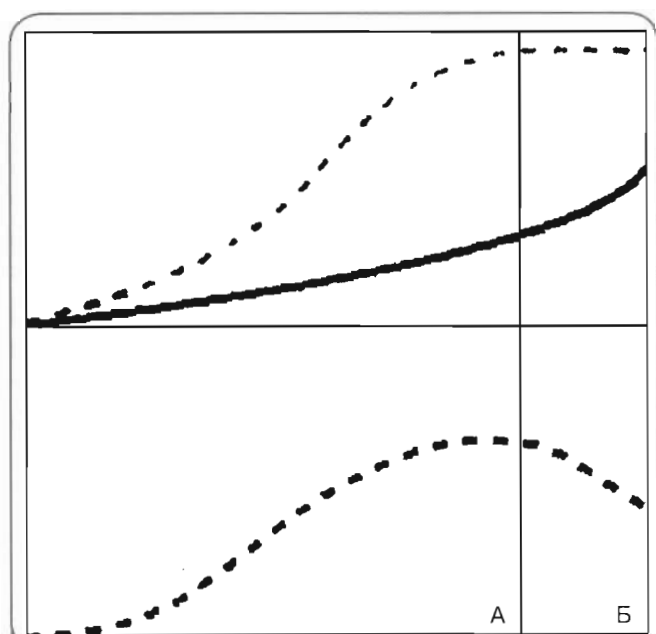
Фактическая эффективность большинства методов лечения неизвестна, поэтому, принимая решение, врач вынужден опираться на результаты клинических испытаний, т.е. на теоретическую эффективность. Исходя из этого, можно поставить две задачи. Во-первых, необходимо разработать методы оценки фактической эффективности и определить ее для как можно большего числа методов лечения. Во-вторых, необходимо приблизить реальные условия к идеальным и тем самым уменьшить разницу между фактической и теоретической эффективностью. Для этого можно использовать методы, способствующие более точному выполнению назначений.

*Экономическая эффективность* — это отношение результата (пользы) к затратам. Этот показа-



тель позволяет, в частности, судить о том, можно ли достичь того же результата, применив другой метод (например, медикаментозное лечение вместо операции) и затратив значительно меньшую сумму. Повышение экономической эффективности означает не просто экономию денежных средств. Оно означает, что на выделенные средства можно помочь большему числу больных. В связи с этим все новые методы лечения необходимо оценивать с точки зрения экономической эффективности.

Оценка эффективности зависит от того, какую задачу мы ставим перед собой: предоставить лучшую помощь тем немногим, кто может за это заплатить, или помочь наибольшему числу больных, потратив заранее отпущенную на это сумму. Как показывают исследования, с ростом объема предоставленной помощи затраты все более круто устремляются вверх, тогда как результат улучшается только до определенного предела. В результате разность между результатом и затратами достигает максимума в некоторой средней точке (А), после чего начинает снижаться. Эта точка и соответствует оптимальному объему медицинской помощи, т.е. ситуации, когда можно предоставить помощь достаточно высокого качества



Эффективность и стоимость медицинской помощи:

В верхней части рисунка — затраты на лечение и его результат, в нижней — разность результата и затрат

наибольшему числу больных. Дальнейшее повышение объема помощи приведет к огромному росту затрат и лишь к незначительному улучшению результата (см. рис.).

Наконец, при оценке эффективности не следует упускать из виду то обстоятельство, что многие болезни проходят сами собой. Лечение таких болезней почти всегда «эффективно», однако следует помнить, что тот же эффект был бы получен и в отсутствие какого бы то ни было лечения.

### Оценка результатов лечения

Качество лечения можно оценивать с помощью показателей структуры и результата. Показатели структуры характеризуют средства, затраченные на лечение, использованное оборудование и персонал, проводивший лечение. Показатели результата характеризуют как непосредственный исход (число осложнений, послеоперационная летальность и т.д.), так и отдаленное влияние на состояние здоровья больной (продолжительность и качество жизни, трудоспособность и т.д.).

Показатели структуры — это не только непосредственные измеряемые параметры, как размер операционной и исправность оборудования. Это и степень профессионализма врачей и медицинских сестер, отраженная в дипломах и свидетельствах об окончании курсов повышения квалификации. Несомненно, и совершенство материальной базы, и квалификация персонала — это основа качественной медицинской помощи. Однако исследования показывают довольно слабую связь между показателями структуры и результатами лечения. Оценить качество лечения можно только по самим результатам этого лечения. При этом необходимо учитывать не только непосредственные (выздоровление или смерть, осложнения или их отсутствие), но и отдаленные результаты — инвалидность или сохранение трудоспособности, общее состояние здоровья и т.д. Многие авторы считают, что *единственные показатели качества медицинской помощи — это продолжительность и качество жизни.*

### Результат лечения с точки зрения врача и больной

В большинстве случаев врачи ограничиваются оценкой непосредственного результата лечения и соответствия клинического и морфологического

диагнозов. Почти всегда учитываются только события, происшедшие во время госпитализации: инфекционные осложнения, переливание крови, повторная операция и др. Эти же показатели используются и в большинстве методов оценки качества медицинской помощи. Хотя показатели такого рода несомненно важны, они мало что говорят о том, как сказались лечение на дальнейшей жизни больной, как она сама оценивает его результаты. Рассмотрим пример. У больной с жалобами на боль внизу живота диагностирована миома матки. Ей выполнена экстирпация матки, послеоперационный период протекал удовлетворительно, при гистологическом исследовании диагноз подтвердился. Такой результат лечения будет оценен как благоприятный, и если больную продолжает беспокоить боль в животе, на рассматриваемых показателях это никак не отразится.

Сложившаяся практика оценки качества лечения во многом обусловлена тем, что такие показатели, как процент совпадения диагноза и объем перелитой крови представляются «объективными», их легко измерить и представить в числах. Получить количественную оценку того, как воспринимает результат лечения сама больная, значительно сложнее. Тем не менее, сам принцип оценки с точки зрения больной завоевывает признание, и в ближайшем будущем можно ожидать появления новых, более совершенных методов такой оценки.

### Улучшение качества

Широко распространено мнение, что качество медицинской помощи всецело зависит от врача. Действительно, роль врача трудно переоценить. Его знания, практические навыки, умение работать с людьми имеют решающее значение для исхода лечения. Однако врач работает не в пустоте. Современная медицина требует согласованных усилий множества людей, направляемых квалифицированными руководителями. Существенную роль играют материальное обеспечение, законодательная база, общественная атмосфера и множество других факторов, каждый из которых прямо или косвенно влияет на качество работы врача. Ясно, что результаты лечения зависят и от исходного состояния больной (тяжесть основного заболевания, сопутствующие заболевания), поэтому неверно было бы судить о качестве работы врача исключительно по таким показателям,

как летальность. Неверно было бы и отождествлять повышение качества медицинской помощи с повышением квалификации врача.

Квалификация врача определяется прежде всего теми знаниями, которые он приобрел за годы учебы в медицинском институте. Уровень медицинского образования у нас достаточно высок, и ожидать его быстрого роста в ближайшие годы не приходится. Вместе с тем общество настоятельно требует перемен, прежние темпы улучшения его уже не удовлетворяют. Очевидно, что осуществлять эти перемены предстоит врачам той же квалификации, что и их старшие коллеги. Сами же эти перемены будут по сути организационными. Их теоретические предпосылки — это системный подход, стандартизация и методы внедрения результатов научных исследований в практику.

### Системный подход

*Система — это комплекс взаимосвязанных компонентов, совместная работа которых обеспечивает достижение цели.* Система не может существовать без цели. Чтобы система совершенствовались, ей необходимы цель, средства достижения цели и средства совершенствования. Открытая система — это система, допускающая постоянное проникновение в нее извне. Любое медицинское учреждение представляет собой открытую систему. Цель такой системы — удовлетворение потребностей больных и общества в целом.

*Три основные характеристики системы:*

1. Цель системы — удовлетворение нужд потребителя. Необходимо знать, что представляет собой потребитель, и по каким признакам он судит о качестве. Соответствие нуждам потребителя — это, в конечном счете, и есть качество.
2. Средства достижения цели — это прежде всего знание о том, что нужно сделать для потребителя и как это сделать. Это, кроме того, вся информация и материальные объекты, которые для этого необходимы.
3. Средства совершенствования системы. Главное из этих средств — выявление элементов, улучшение которых окажет наибольшее влияние на работу системы в целом.

Таким образом, *основа системного подхода — это понимание связи между целью (удовлетворением нужд потребителя), средствами ее достижения*



*и средствами совершенствования системы. Если не руководствоваться нуждами потребителя, а бездумно наращивать количественные показатели, снижение качества работы неизбежно.*

## Стандартизация

Второй необходимый элемент повышения качества — стандартизация. Если в живой природе мы вряд ли найдем два одинаковых предмета, то современная промышленность и народное хозяйство в целом не могут существовать без стандартизации. Хотя существуют области, где ценится уникальность (например, торговля произведениями искусства), стандартность и предсказуемость качества товаров и услуг — непременное требование в подавляющем большинстве случаев. Когда мы говорим о качестве товара, мы прежде всего имеем в виду, что любой его экземпляр в точности соответствует стандарту.

Это общее требование потребителя необходимо учитывать и в медицине. Желая улучшить качество медицинской помощи, мы должны в первую очередь принять меры к устранению случайных отклонений от стандарта.

С вопросом о стандартизации и случайных отклонениях тесно связан вопрос об оценке изменений в состоянии больной. Любое из этих изменений можно рассматривать либо как случайное, несущественное и не требующее изменений в тактике лечения, либо как «закономерное», существенное и потому требующее изменений лечебного плана.

Решать, насколько существенны изменения в состоянии больной, любому врачу приходится едва ли не ежедневно. Если определять какой-либо показатель (АД, уровень глюкозы плазмы, диурез и т.д.) достаточно часто, то рано или поздно мы получим результат, выходящий за границы нормы. Значит ли это, что нужно немедленно ставить диагноз артериальной гипертензии, сахарного диабета и почечной недостаточности и начинать соответствующее лечение? Разумеется, нет. Единичное отклонение, скорее всего, случайно. *Анализ и учет естественной изменчивости показателей — необходимая составная часть повышения качества медицинской помощи. Показания к исследованиям и их интерпретация должны быть стандартизованы.* В противном случае неизбежны неоправданные затраты и ненужные вмешательства, т.е., в конечном счете, снижение качества медицинской помощи.

Стандартизация медицинских исследований и медицинской помощи, настоятельно требуемая обществом, не менее решительно отвергается многими врачами, которые видят в ней попытку сковать врачебное мышление. С их точки зрения, стандартизация несовместима с индивидуальным подходом к больной.

В одной из первых работ, оказавших глубокое влияние на становление современного подхода к оценке качества медицинской помощи, было показано, что частота применения определенных вмешательств значительно различается даже в пределах одной и той же местности. В более ранних работах такие различия были обнаружены между странами, и их относили на счет разницы объективных условий. Теперь, когда стало ясно, что еще большие различия существуют в пределах 50 км, неизбежно возник вопрос о том, чем они вызваны. Представляется очевидным, что ни состав больных, ни другие объективные причины не могут оправдать их.

Исследования были продолжены. *Существенные различия были обнаружены в частоте гинекологических операций (экстирпация матки, кесарево сечение), в лечении инфаркта миокарда, сепсиса и др. Не менее резкими оказались различия в стоимости лечения, частоте смертельных исходов и осложнений.* Разумеется, такие исследования не могут указать, какие изменения необходимы, чтобы устранить эту неравномерность, однако они явно указывают на неблагополучие, связанное с отсутствием стандартизации.

*Все отступления от стандарта можно разделить на следующие категории:*

1. Необходимые и осознанные отступления, продиктованные особенностями случая. Такие отступления не только допустимы, но и желательны.
2. Небольшие отступления, обусловленные недостатком клинических данных и неопределенностью существующих стандартов. Такие отступления допустимы, но нежелательны.
3. Отступления, обусловленные «местной традицией» и другими обстоятельствами и не имеющие научного и практического обоснования. Такие отступления недопустимы.

К сожалению, на сегодня большая часть отступлений от установленных правил приходится на долю двух последних категорий.

## Внедрение результатов научных исследований

При внедрении результатов научных исследований в клиническую практику широко используют метод ПИПО (планирование, испытание, проверка, осуществление). В отличие от классических клинических испытаний, здесь не используются контрольная группа, рандомизация, т.е. метод ПИПО на первый взгляд менее «научен». Однако у него есть два преимущества, благодаря которым он завоевывает все большую популярность. Во-первых, это дешевизна. Клинические испытания слишком дороги, чтобы проводить их по каждому из вопросов, которые ежедневно ставит практическая работа. Исследование по схеме ПИПО может без больших затрат провести любое лечебное учреждение. Во-вторых, клиническое испытание отражает теоретическую эффективность. Очевидно, что для практики гораздо важнее то, как покажет себя метод в реальных условиях данного лечебного учреждения (фактическая эффективность), а не его результативность в близких к идеальным условиям специализированного центра (теоретическая эффективность). Метод ПИПО дает возможность оценить именно фактическую эффективность.

Испытание по методу ПИПО начинается с постановки задачи (планирование). На этом этапе определяют, что именно нуждается в улучшении и как этого достичь. На втором этапе (испытание) запланированные изменения внедряют в ограниченном масштабе и регистрируют результаты. На этапе проверки собранные данные анализируют, чтобы убедиться, что внедрение нового метода дало ожидаемый результат. Если результативность метода подтвердилась, метод внедряют в масштабе всего лечебного учреждения. Если же он оказался неэффективным, по той же схеме начинают испытание другого метода.

## Больная как сотрудник

Исследования показывают, что лучший способ повысить эффективность и улучшить качество лечения — привлечь больную к принятию решения. Случаи, когда мнение больной не следует учитывать, вероятно, ограничиваются наиболее экстренными ситуациями, когда малейшее промедление грозит смертью. Во всех остальных ситуациях больная должна активно принимать

участие в выборе лечения. Чтобы она могла сделать это сознательно, ей нужна исчерпывающая информация.

Процедура получения информированного согласия разработана много лет назад, прежде всего, в юридических целях и с тех пор остается неизменной. Многочисленные исследования доказали, что в качестве средства привлечения больной к активному участию в лечении она совершенно несостоятельна. Кроме того, даже минимальные условия информированного согласия выполняются лишь частично. Показано, в частности, что обоснование предстоящего вмешательства врачи дают в 43 % случаев, рассказывают о его преимуществах в 34 %, о недостатках — в 14 %, о других возможных методах лечения — лишь в 12 % случаев.

Как правило, информированное согласие получают наспех, приняв решение заранее, без участия больной. «Согласие», полученное таким образом, нельзя считать информированным. Собственно говоря, его вообще нельзя считать согласием. Оправдываясь недостатком времени, врачи превратили процедуру в пустую формальность, сведя ее к получению подписи больной под соответствующим документом. Ведущие специалисты, исследователи и инициативные группы общественности все настойчивее требуют изменить такой порядок. *Доказано, что сознательное участие больной в выработке решения улучшает выполнение врачебных назначений, отношение к лечению и его объективные результаты.*

Далеко не все больные стремятся влиять на ход лечения. Существуют разные объяснения пассивности больных, однако недавние исследования показали, что причина лежит либо в недостатке информации, либо в глубоком убеждении, что повлиять на ход дела просто невозможно. Психологи разделяют больных по степени их активности на несколько категорий. Одну крайность составляют «больные-начальники». Такие больные требуют от врачей отчета о ходе обследования и методах лечения и, в конце концов, навязывают собственный план. Противоположная крайность — это «больные-подчиненные». Они боятся не только высказать свое мнение, но и задать врачу простейший вопрос. У них часто наблюдается интересное психическое явление: они стремятся угадать, каких ответов ждет от них врач, и дают именно такие ответы. Очевидно, что обе эти крайности нежелательны. Отношения



врача и больной должны строиться в духе сотрудничества и равноправия, основа которых — правдивая и полная информация.

Кроме уже упомянутых, такие отношения дают еще одно преимущество. Больная, с самого начала полностью осведомленная о возможных методах лечения и принимавшая участие в выборе, в случае неудачи лечения не будет возлагать всю вину на врача.

Чтобы сотрудничать с больной, необходимо создать соответствующие условия. Спешка, психологическое давление, требование односложных ответов («да» или «нет») недопустимы. С больной нужно разговаривать, избегая медицинского жаргона. Врач, который вечно спешит, показывая всем своим видом, что «у меня есть дела поважнее», унижает или запугивает больную, не может рассчитывать на взаимопонимание и сотрудничество. Отношения сотрудничества (как и вообще повышение качества медицинской помощи) начинаются с уважительного и сочувственного отношения к больной.

Для получения по-настоящему информированного согласия с больной нужно обсудить целый ряд вопросов. Чтобы не упустить ничего важного, можно использовать мнемоническое правило «ЛОЦМАН»:

**Л** — Лечение, которое предполагается проводить.

**О** — Обоснование, почему выбран именно этот метод лечения.

**Ц** — Цель и цена лечения.

**М** — Мнение больной. Чего она ожидает от лечения?

**А** — Альтернативы. Возможно ли другое лечение?

**Н** — Неудача лечения. Насколько она вероятна? Что грозит больной в этом случае?

Показано, что использование даже такого простого вопросника повышает активность больной и ее оценку качества медицинской помощи.

## Новые методы

Многие врачи сегодня прикладывают значительные усилия, чтобы создать новые, более совершенные методы оценки и улучшения качества медицинской помощи. Одна из проблем в этой области — как сравнить качество медицинской помощи, оказываемой совершенно разным группам больных? Как найти связь между осо-

бенностями лечения и его результатом? Решение подобных вопросов требует использования методов самых разных дисциплин — эпидемиологии, биологии, науки об управлении, экономики и психологии. Разработанные подходы весьма разнообразны, однако имеют ряд общих черт.

Важную роль в новейших исследованиях играет совершенствование математического аппарата. Разработаны методы, которые позволяют сравнивать разнородные группы больных, различающиеся как по тяжести основного заболевания, так и по набору сопутствующих заболеваний (так называемые методы множественной стандартизации).

*Оценка результатов:*

- осложнения;
- состояние здоровья;
- стоимость лечения;
- удовлетворенность больных результатами лечения.

*Множественная стандартизация:*

- по тяжести заболевания;
- по сопутствующим заболеваниям.

*Оценка лечения:*

- анализ отдельных этапов;
- использование средств;
- определение ключевых этапов.

*Анализ:*

- однофакторный или многофакторный;
- клинический или популяционный.

*Рекомендации:*

- рекомендации врачам и больным;
- алгоритм принятия решений.

Совершенствуются и методы оценки результатов лечения. Теперь, кроме обычно применяемых показателей (число осложнений, неудач лечения и т.д.), учитываются не менее важные, но трудноизмеримые признаки, такие как удовлетворенность результатами лечения, общее состояние здоровья и трудоспособность. Параллельно разрабатываются методы оценки самого лечения. Здесь учитывают как материальные (использованные материалы, препараты, оборудование), так и нематериальные (квалификация врачей, качество ухода) параметры.

Стоимость всех этих исследований грозит быстро превзойти все мыслимые пределы. Выход состоит в том, чтобы сбор материала для них происходил автоматически, в ходе обычного клинического обследования. Первые системы для этого уже созданы и внедрены.

Самое изощренное исследование бессмысленно, если оно не указывает способ улучшения существующей практики, а получение результата еще не гарантирует, что он будет использован на практике. Методы внедрения результатов научных исследований сами нуждаются в дальнейшей разработке. Чтобы врачи использовали данные научных исследований, необходимо, в частности, чтобы они оперативно получали сведения, касающиеся местностей, где они работают.

### Медицинское страхование

Темпы и результативность реформы здравоохранения отражают общие тенденции и напрямую связаны с процессами, происходящими в обществе.

Для обеспечения жизнедеятельности важнейших видов медицинской помощи необходимо сохранить минимальные социальные гарантии населению, не допустить неконтролируемой коммерциализации лечебной деятельности, поддержать управляемость системы.

Важнейшим направлением реформы здравоохранения является переход на систему медицинского страхования.

В перечень гарантированных видов медицинской помощи женщинам в 1993 г. (базовые программы медицинского страхования) включены медицинская помощь женщинам в связи с беременностью и родами, контрацепция, прерывание беременности по медицинским и социальным показаниям, а также прерывание беременности малых сроков методом вакуум-аспирации (мини-аборт).

Учитывая особенности демографической ситуации в России, предполагается изменить систему финансирования наиболее незащищенных групп

населения, в том числе беременных. В частности, средства на оказание медицинской помощи женщинам во время беременности и родов будут выделяться из базовой программы, и оставлены на прямом бюджетном финансировании.

Внедрение ОМС является сложной межотраслевой проблемой, решение которой не может быть возложено только на органы здравоохранения и медицинского страхования.

### Резюме

Основная задача системы здравоохранения — сохранение и укрепление здоровья населения.

Основные этические медицинские нормы: независимость, действие во благо, соблюдение врачебной тайны, согласие больной на все диагностические и лечебные мероприятия, знание, доверие и справедливость.

Основными составляющими качества жизни являются психологическое, социальное, физическое, духовное благополучие.

Качество лечения можно оценивать с помощью показателей структуры и результата. Теоретические предпосылки к повышению качества медицинской помощи — это системный подход, стандартизация и методы внедрения результатов научных исследований в практику.

Исследования показывают, что лучший способ повысить эффективность и улучшить качество лечения — привлечь больную к принятию решения.

Для обеспечения жизнедеятельности важнейших видов медицинской помощи необходимо сохранить минимальные социальные гарантии населению, не допустить неконтролируемой коммерциализации лечебной деятельности.



# Рекомендуемая литература

1. Абрамченко В.В., Башмакова М.А., Корхов В.В. Антибиотики в акушерстве и гинекологии. — СПб., СпецЛит, 2000.
2. Адамян Л.В., Кулаков В.И. Эндометриоз: Руководство для врачей. — М.: Медицина, 1998. — 320 с.
3. Адамян Л.В., Кулаков В.И., Хашукоева А.З. Пороки развития матки и влагалища. — М.: Медицина, 1999.
4. Айламазян Э.К. Планирование семьи. Методы контрацепции: Практическое руководство. — СПб.: СОТИС, 1997.
5. Бодяжина В.И., Жмакин К.Н. Гинекология. — М.: Медицина, 1977.
6. Бохман Я.В. Руководство по онкогинекологии. — Л.: Медицина, 1994.
7. Вихляева Е.М. Руководство по эндокринной гинекологии. — М., 2002.
8. Гаспаров А.С., Кулаков В.И. Экстренная хирургическая помощь в гинекологии. Практическое руководство. — М., 2000.
9. Гаспаров А.С., Назаренко Т.А. Репродуктивное здоровье. Бесплодие как медико-социальная проблема. Практическое руководство. — М., 2000.
10. Гинекология / Под ред. Л.Н. Василевской. — М.: Медицина, 1985.
11. Гинекология / Под ред. Г.М. Савельевой — М.: ГЭОТАР МЕДИЦИНА, 2004.
12. Гинекология практикум / Под ред. В.Е. Радзинского. — М.: Изд-во РУДН, 2003.
13. Гинекология по Эмилю Новаку / Под ред. Дж. Беренка, Адаши, П. Хиллард. — М.: Практика, 2002.
14. Стрижаков А.Н., Подзолкова Н.М. Гнойные воспалительные заболевания придатков матки. — М.: Медицина, 1996.
15. Гормональная контрацепция / Под ред. В.Н. Прилепской. — М.: МЕДпресс, 1998.
16. Демидов В.Н., Гус А.И., Адамян Л.В. Эхография органов малого таза у женщин: Практическое пособие. — М., 1999.
17. Заболевания шейки матки, влагалища и вульвы / Под ред. В.Н. Прилепской. — М.: МЕДпресс, 1999.
18. Кан Д.В. Руководство по акушерской и гинекологической урологии. — М.: Медицина, 1986.
19. Кобозева Н.В., Кузнецова М.Н., Гуркин Ю.А. Гинекология детей и подростков. — М., 1998.
20. Краснопольский В.И., Буянова С.Н. Генитальные свищи. — М.: МЕДпресс, 2001.
21. Кулаков В.И., Адамян Л.В. Эндоскопия в гинекологии. — М.: Медицина, 2000.
22. Кулаков В.И., Адамян Л.В., Муратов К.Д. Магнитно-резонансная томография в гинекологии. Атлас. — М., 1999.
23. Кулаков В.И., Сметник В.П. Руководство по климактерию. — М., 2002.
24. Кулаков В.И., Прилепская В.Н. Практическая гинекология. — М., 2001.
25. Манухин И.Б., Тумилович Л.Г., Геворкян М.А. Клинические лекции по гинекологической эндокринологии. — М., 2003.
26. Савельева Г.М., Бреусенко В.Г., Каппушева Л.М. Гистероскопия. — М.: ГЭОТАР МЕДИЦИНА, 1999.

## Рекомендуемая литература

27. Серов В.Н., Пауков С.В. Оральная контрацепция. — М.: Триада-Х, 1998.

28. Серов В.Н., Прилепская В.Н., Пшеничникова Т.Я. Гинекологическая эндокринология. — М., 2002.

29. Сметник В.П., Тумилович Л.Г. Неоперативная гинекология. — М.: МИА, 2003.

30. Стрижаков А.Н., Давыдов А.И. Клиническая трансвагинальная эхография. — М.: Медицина, 1997.

31. Хмельницкий О.С. Патоморфологическая диагностика гинекологических заболеваний. — С — П., 1994.



Учебное издание

**Кулаков Владимир Иванович**  
**Серов Владимир Николаевич**  
**Гаспаров Александр Сергеевич**

# ГИНЕКОЛОГИЯ

**Учебник для студентов медицинских вузов**

Руководитель канд. мед. наук *А.С. Макарян*  
Главный редактор *А.С. Петров*  
Научный редактор канд. мед. наук *В.А. Голубев*  
Зам. главного редактора *С.А. Зайцева*  
Ответственный за выпуск *О.В. Жукова*  
Корректор *Е.Б. Родина*  
Компьютерная верстка *М.П. Трубачев*  
Художник *А.В. Киселев*  
Препресс-подготовка и дизайн обложки *А.Н. Дубок*  
Начальник производственного отд. *Л.О. Самадашвили*

Санитарно-эпидемиологическое заключение  
№ 77.99.02.953.Д.001179.03.05 от 15.03.2005 г. Подписано в печать 07.10.05.  
Формат 60×90<sup>1</sup>/<sub>8</sub>. Бумага офсетная. Гарнитура Newton.  
Печать офсетная. Объем 77 печ. л. Тираж 5000 экз. Заказ № А-919

ООО «Медицинское информационное агентство»,  
119435 Москва, М. Трубевская, д. 8  
(ММА им. И.М. Сеченова), тел./факс: 242-91-10, 245-86-20;  
E-mail: miapubl@mail.ru  
<http://www.medagency.ru>  
Интернет-магазин: [www.medkniga.ru](http://www.medkniga.ru)

Книга почтой на Украине:  
а/я 4539, г. Винница, 21037  
E-mail: maxbooks@svitonline.com

Отпечатано в ОАО ПИК «Идел-Пресс»  
420066, г. Казань, ул. Декабристов, 2

ISBN 5-89481-319-0

